DIAGNOSTICUL CU ULTRASUNETE

Sub redacția

T. POP

EDITURA MEDICALĂ

Scanned with OKEN Scanner

616

DIAGNOSTICUL CU ULTRASUNETE

Scanned with OKEN Scanner

Au colaborat :

IOAN BRUCKNER,
doctor în medicină, asistent universitar, Clinica medicală, Spitalul clinic Colțea, București.

BENONE CÂRSTOCEA,
medic principal oftalmolog, Clinica de oftalmologie, Spitalul Militar Central, București.

MIRCEA CINTEZĂ,
doctorand, asistent universitar, Clinia a IV-a medicală, Spitalul clinic al municipiului București.

MIRCEA CRÎNGU,
doctor în medicină, medic primar, șef de secție, Spitalul clinic Giulești, București.

IOAN DRĂGAN,
doctor în medicină, conferențiar, directorul Centrului de medicină sportivă, București.

DOINIȚA DUMITRACHE,
radiochimist principal, Unitatea de medicină nucleară și ultrasunete, Spitalul clinic Panduri, București.

LEONIDA GHERASIM,
doctor în medicină, profesor, rector al I.M.F., Clinica a IV-a medicală, Spitalul clinic al municipiului Bucureșt.

GHEORGHE JOVIN,
doctor în medicină, medic primar, șeful laboratorului de medicină nucleară și ultrasunete, Spitalul clinic Fundeni, București.

BOGDAN MARINESCU,
doctorand, asistent universitar, medic primar, Clinica de obstetrică și ginecologie, Spitalul clinic Giulești, București.

MIRCEA OLTEANU,
doctor în medicină, profesor, șeful Clinicii de oftalmologie, Spitalul Militar Central, București.

ION EUGEN PĂUNESCU,
medic principal neurolog, Spitalul Militar Central, București.

ALEXANDRU PERJU,
doctor în medicină, medic primar, șeful secției de obstetrică și ginecologie, Policlinica Ministerului Apărării Naționale, București.

ELISEI PETCU,
biolog, Unitatea de medicină nucleară și ultrasunete, Spitalul clinic Panduri, București.

ELISABETA PUFULETE,
medic principal cardiolog, Centrul de medicină sportivă, București.

PANAIT SÎRBU,
doctor în medicină, profesor, șeful Clinicii de obstetrică și ginecologie, Spitalul clinic Giulești, București.

Scanned with OKEN Scanner

În memoria
acad. prof. TH. BURGHELE

Scanned with OKEN Scanner

CUPRINS

Prefață 27
Cuvînt înainte 31

CAPITOLUL I

BAZELE FIZICE, TEHNICE ȘI METODOLOGICE ALE UTILIZĂRII ULTRASUNETELOR ÎN MEDICINĂ

T. Pop, Gh. Jovin, Doinița Dumitrache și E. Petcu

Generalități — **T. Pop** 33
Bazele fizice — **T. Pop** și **Doinița Dumitrache** 35
Ultrasunetele 35
Producerea și propagarea . . . 35
Energia, puterea și intensitatea . 37
Efectul Doppler 38
Absorbția și atenuarea 38
Transductorii 39
Piezoelectricitatea 39
Părțile componente 40
Cîmpul ultrasonic 41
Focalizarea 42
Tipuri de transductori 44
Bazele tehnice — **T. Pop** și **E. Petcu** 46
Principiul ecografiei 46
Considerații tehnice 46
Ecografia pentru diagnosticul medical 47
Amplificarea ecoului 47
Sisteme de afișare 47
Modul **A** 49
Modul **B** 49
Modul **M** 50
Tomografia ecografică 51
Explorarea lineară 51
Explorarea sectorială 51
Explorarea compusă 52
Sisteme în timp real 52
Sistemul de rețea sincronizată 53
Vizualizator cardiac 53
Bazele metodologice — **T. Pop, Gh. Jovin, E. Petcu** și **Doinița Dumitrache** 54
Ecografia în scala gri — **T. Pop** și **E. Petcu** 54
Principii 54
Explorarea simplă și compusă . 55
Tehnici de examinare 57
Criterii de clasificare 58
Ecourile marginale 58
Ecourile interne 59

Scanned with OKEN Scanner

Aplicațiile calculatorului 61
Acumularea, stocarea și afișarea datelor 61
Tehnici de acumulare 63
Aplicațiile prelucrării datelor . 63
Explorarea Doppler — **Doinița Dumitrache** 65
Metode ecografice specifice regiunii și scopului urmărit 69
Medicina internă — **Gh. Jovin** . 69
Modul static sau de tip **B** . . 70
Modul dinamic sau în timp real 72
Ecocardiografia — **Gh. Jovin** . . 74
Alegerea transductorului . . 76
Ajustarea parametrilor pentru obținerea unei înregistrări optime 77
Poziționarea transductorului și identificarea structurilor cordului 78
Artefacte și surse de eroare . 82
Obstetrică și ginecologie — **Gh. Jovin** 82
Oftalmologie — **T. Pop** și **E. Petcu** 83
Neurologie — **T. Pop** și **E. Petcu** 87
Ecoul teoretic al liniei mediane 87
Cap și ortopedie — **T. Pop** . . . 87
Metode de aspirație și biopsie cu ajutorul ultrasunetelor — **T. Pop** și **E. Petcu** 88
Construcția transductorilor . . . 89
Sterilizarea transductorilor . . . 90
Tehnica biopsiei prin aspirare . 90
Atenuarea și împrăștierea ultrasunetelor în țesuturi — **T. Pop** 95
Atenuarea 96
Împrăștierea 97
Structuri împrăștietoare direcțional 98
Lipsa de nocivitate a diagnosticului cu ultrasunete — **T. Pop** și **E. Petcu** 99
Efecte biologice 99
Mecanismele de interacțiune . . 101
Dozimetria 102
Bibliografie selectivă 102

CAPITOLUL II

MEDICINA INTERNĂ

Gh. Jovin, T. Pop și Al. Perju

Ecografia abdominală — **Gh. Jovin** 105
Introducere 105
Ficatul 116
Ficatul normal 117
Semiologia ecografică a ficatului 120
Modificări de volum 120
Modificări de contur 120
Modificări de structură . . . 120
Ecografia hepatopatiilor difuze 121
Ecografia leziunilor hepatice localizate 126
Locul ecografiei în cadrul celorlalte investigații hepatice . . . 134
Colecistul și căile biliare . . . 134
Colecistul normal 136
Semiologia ecografică a colecistului și căilor biliare . . . 136
Patologia ecografică a colecistului și a căilor biliare . . . 141
Pancreasul 143
Pancreasul normal 144
Pancreasul patologic 145
Pancreatita acută 145
Pancreatitele cronice 147
Cancerul de pancreas . . . 151
Splina 151
Vasele mari ale abdomenului . . 152
Sistemul limforeticular abdominal 153
Afecțiuni ale peretelui abdominal, spațiului retroperitoneal, cavității peritoneale și tubului digestiv . . 154
Afecțiuni ale peretelui abdominal 155
Afecțiuni ale spațiului retroperitoneal, în afara celor ganglionare 155
Afecțiuni ale cavității intraperitoneale 155
Afecțiuni ale tubului digestiv. . . 156
Ecografia urologică — **T. Pop** . . . 158
Introducere 158
Rinichiul 158
Rinichiul normal 158
Afecțiunile rinichiului 158
Anomaliile congenitale . . . 159
Procesele expansive renale . 160

Scanned with OKEN Scanner

Chisturile 161
Neoplasmele 164
Masele vascularizate . . . 167
Hidronefrozele localizate . 169
Rinichiul afuncţional 169
Rinichiul afuncţional de mărime normală sau crescut. Modificări în focar sau multiple 169
Nefrostomia percutanată şi tehnicile de aspiraţie-biopsie 171
Nefrostomia percutanată . . 171
Tehnicile de aspiraţie-biopsie 172
Transplantul renal 173
Aspectul normal 173
Complicaţiile transplantului renal 174
Vezica urinară 176
Vezica normală şi ţesuturile pelviene moi 176
Anomaliile congenitale 177
Volumul vezical 178
Obstrucţia colului vezical . . . 178
Tumorile vezicii 178
Prostata 180
Prostata normală 180
Prostatitele 181
Calculii prostatici 181
Hipertrofia benignă a prostatei 181
Cancerul de prostată 182
Scrotul 183
Aspectul normal 183
Masele extratesticulare . . . 183
Hidrocelul 183
Epididimitele 183
Tumorile 184
Ecografia unor glande şi a toracelui — **Al. Perju** şi **T. Pop** . . . 185
Tiroida — **T. Pop** 185
Aspectul glandei normale . . . 185
Masele tiroidiene 185
Paratiroidele — **T. Pop** 187
Sînul — **Al. Perju** 188
Istoric 188
Metode ecografice de examinare a glandei mamare 189
Metoda de baleiaj manual de contact 189
Metoda de baleiaj automat cu imersie în apă 190
Interpretarea ecografiilor mamare 192
Semiologia ecografică a sînului normal 192
Semiologia ecografică a afecţiunilor mamare 195
Semiologia ecografică a formaţiunilor mamare cu conţinut lichid 196
Semiologia ecografică a formaţiunilor mamare solide benigne 203
Semiologia ecografică a formaţiunilor mamare maligne . 208
Fiabilitatea diagnosticului ecografic 219
Formaţiunile mamare benigne cu conţinut lichid 219
Formaţiunile mamare solide benigne 219
Formaţiunile mamare maligne 220
Ecografia în cadrul examenului senologic 220
Pleura şi plămînul — **T. Pop** . . 222
Patologia pleurală 223
Măsurarea grosimii peretelui toracic 224
Recunoaşterea caracterului solid sau lichid al afecţiunii pleurale 224
Supravegherea evoluţiei leziunilor pleuroparietale 229
Tromboembolismul şi cancerul pulmonar 229
Tromboembolismul pulmonar 229
Aspectele ecografice în cancerul pulmonar periferic . . . 230
Bibliografie selectivă 231

CAPITOLUL III

ECOCARDIOGRAFIA

L. Gherasim, I. Bruckner, M. Cinteză şi T. Pop

Introducere — **I. Bruckner, L. Gherasim** şi **T. Pop** 237
Ecocardiografia normală — **I. Bruckner, L. Gherasim** şi **T. Pop** 238
Ecocardiografia valvei mitrale — **M. Cinteză, L. Gherasim** şi **T. Pop** 247
Valva mitrală normală 248
Mişcarea valvei mitrale în diverse condiţii hemodinamice 252
Stenoza mitrală 254
Insuficienţa mitrală 261

Scanned with OKEN Scanner

Prolapsul valvei mitrale 266
Ruptura aparatului mitral . . . 269
Proteze valvulare mitrale . . . 270
Modificări ale valvei mitrale în alte afecțiuni 272
Patologia aortică — **I. Bruckner, L. Gherasim** și **T. Pop** 272
Stenoza aortică 272
Insuficiența aortică 274
Bicuspidia aortică 276
Ectazia aortei ascendente . . . 277
Anevrismul disecant de aortă . . 279
Protezele valvulare aortice . . . 279
Alte aspecte 280
Ecocardiografia valvelor tricuspide și pulmonare — **M. Cinteză, L. Gherasim** și **T. Pop** 282
Valva tricuspidă 282
Valva pulmonară 286
Cardiopatiile congenitale — **I. Bruckner, L. Gherasim** și **T. Pop** . . . 290
Sindromul de hipoplazie a cordului stîng 291
Dextropoziția aortică (discontinuitatea aorto-septală) 292
Suprasolicitarea diastolică a ventriculului drept 292
Suprasolicitarea diastolică a ventriculului stîng 294
Tulburările de umplere a ventriculului stîng 295
Malpoziții ale cordului și vaselor mari 295
Alte malformații cardiace . . . 295
Ecocardiografia cardiopatiei ischemice — **M. Cinteză, L. Gherasim** și **T. Pop** 296
Particularități în examinarea ecografică a bolnavului cu cardiopatie ischemică 296
Cardiopatia ischemică cronică (fără necroză sechelară) 298
Infarctul miocardic acut 300
Sechelele infarctului miocardic . 301
Identificarea ecografică a coronarelor 302
Ecocardiografia de efort și farmacodinamică în cardiopatia ischemică 303
Ecografia cardiomiopatiilor — **M. Cinteză, L. Gherasim** și **T. Pop** . . 303
Cardiomiopatiile congestive . . . 304
Cardiomiopatiile hipertrofice . . 305
Cardiomiopatiile restrictive . . . 311
Masele intracardiace — **I. Bruckner, L. Gherasim** și **T. Pop** 311
Vegetațiile 312
Tumorile intracardiace 313
Trombușii intracardiaci 315
Bolile pericardului — **I. Bruckner, L. Gherasim** și **T. Pop** 316
Revărsatul lichidian pericardic . 316
Pericardita constrictivă 318
Explorarea ecografică a funcției cordului — **M. Cinteză, L. Gherasim** și **T. Pop** 318
Informații obținute prin măsurători statice ale cavităților . . . 320
Ventriculul stîng 322
Diametrele ventriculare. Volumul ventricular 322
Fracția de ejecție 322
Grosimea pereților. Masa ventriculară 322
Măsurători în ecografia bidimensională 322
Alte cavități 323
Informații obținute prin aprecierea calitativă a contracției pereților cavitari 323
Informații obținute prin calcule efectuate asupra mișcării unor structuri ecocardiografice 324
Informații asupra evoluției naturale și postterapeutice a bolilor cardiace 327
Ecocardiografia Doppler — **M. Cinteză, L. Gherasim** și **T. Pop** . . . 328

CAPITOLUL IV

OBSTETRICĂ ȘI GINECOLOGIE

P. Sîrbu, B. Marinescu, M. Crîngu, T. Pop și E. Petcu

Obstetrică — **B. Marinescu, M. Crîngu P. Sîrbu, T. Pop** și **E. Petcu** . . . 343
Introducere 343
Indicații 344
Primul trimestru al sarcinii . . 345
Confirmarea existenței sarcinii și evoluției normale a acesteia . . 345
Confirmarea activității fetale . . 346

Scanned with OKEN Scanner

Evidenţierea mişcărilor cordului fetal 346
Tehnica Doppler 347
Tehnica ecourilor pulsatile . 347
Tehnica combinată (modul **B** şi Doppler) 347
Tehnica în timp real 348
Localizarea placentei în primul trimestru al sarcinii 348
Stabilirea vîrstei sarcinii 349
Interpretarea descriptivă . . 349
Măsurarea (biometria) uterului şi sacului gestaţional . . 350
Măsurarea cranio-caudală a fătului 351
Anomaliile sarcinii în primul trimestru 352
Depistarea ecografică a anomaliilor din primul trimestru al sarcinii 352
Anomalii ale sacului gestaţional 352
Anomalii de formă 352
Anomalii de localizare . . . 353
Anomalii de mărime . . . 354
Anomalii de număr 354
Anomalii ale embrionului şi fătului 354
Anomalii de formă 354
Anomalii de mărime 355
Anomalii funcţionale 355
Anomalii placentare 355
Anomalii de localizare . . . 356
Anomalii structurale 356
Anomalii de volum ale uterului gravid 356
Uterul mic faţă de vîrsta gestaţională 356
Uterul mare faţă de vîrsta gestaţională 356
Avortul spontan 357
Ameninţarea de avort . . . 357
Oul mort reţinut 357
Avortul incomplet 357
Avortul complet 358
Beanţa cervico-istmică 359
Formaţiuni pelviene asociate sarcinii 359
Formaţiunile solide 359
Retroversia uterului gravid . 359
Fibromul uterin şi sarcina . 359
Tumorile ovariene solide şi sarcina 359
Malformaţiile uterine şi sarcina 361
Tumorile chistice 361
Chistul ovarian 361
Ecografia în trimestrul al II-lea şi al III-lea al sarcinii 361
Amniocenteza precoce 361
Amniocenteza tardivă 362
Sarcina gemelară 363
Boala hemolitică prin imunizare Rh 363
Moartea fătului **in utero** 364
Tehnica Doppler 364
Tehnica în timp real 364
Modul **B** 365
Prezentaţia şi poziţia fătului . . 365
Anomaliile de angajare şi poziţionare a craniului fetal 367
Biometria fetală 367
Surse de eroare 367
Erori constante 367
Erori accidentale 368
Biometria în primul trimestru al sarcinii 368
Măsurarea parametrilor sacului gestaţional 368
Măsurarea cranio-caudală a fătului 368
Biometria în trimestrul al II-lea şi al III-lea al sarcinii 368
Măsurarea diametrului biparietal — cefalometria 369
Clasificarea diametrelor biparietale 369
Limitele măsurătorilor cefalometrice 370
Tehnica de examinare . . . 371
Măsurarea trunchiului fetal . 373
Ecografia în evaluarea tulburărilor de creştere intrauterină 376
Hipotrofia fetală 376
Macrosomia fetală 380
Pelvimetria ultrasonică 381
Imaginea ecografică a anatomiei fetale 382
Determinarea poziţiei fetale . . 383
Structurile fetale generatoare de ecouri cu amplitudine mare (scheletul fetal) 383
Structurile fetale sonotransparente (cu conţinut lichidian) . . 384
Cordul fetal 384
Aorta 384
Vena ombilicală 384
Stomacul fetal 385

Scanned with OKEN Scanner

Ansele intestinale 385
Vezica urinară 386
Structurile fetale parenchimatoase 386
Diagnosticul antenatal al sexului fetal 387
Anatomia intracraniană a fătului 388
Placentografia ecografică 390
Tehnica examinării 390
Tehnica în modul **A** 391
Tehnica în modul **B** 391
Identificarea placentei 391
Ecostructura placentei 392
Localizarea inserției placentare . 392
Inserția anterioară a placentei 394
Inserția posterioară a placentei 394
Inserția fundică a placentei . 395
Inserția joasă a placentei **(placenta praevia)** 395
Biometria placentară 399
Localizarea placentei în vederea amniocentezei 400
Diagnosticul ecografic al malformațiilor congenitale 400
Indicațiile examenului ecografic 401
Malformațiile sistemului nervos central 401
Anencefalia 401
Hidrocefalia 402
Microcefalia 403
Spina bifida 403
Tumorile meningocerebrale . 403
Malformațiile toracice 404
Malformațiile cardiace . . . 404
Malformațiile pulmonare . . 404
Malformațiile abdominale . . . 404
Stenozele digestive 404
Hepatomegalia 405
Peretele abdominal — omfalocelul 405
Malformațiile genitourinare . . 405
Tumorile rare 406
Anomaliile membrelor 406
Efectul Doppler în obstetrică . . 406
Aplicarea efectului Doppler în obstetrică 406
Diagnosticul precoce al sarcinii (determinarea vieții fetale) . . 406
Diagnosticul morții fetale **in utero** 407
Depistarea bătăilor cordului fetal imperceptibile auscultator și diagnosticul sarcinii gemelare . . . 407
Localizarea placentară 408
Monitorizarea fetală 408
În travaliu 408
În ultimul trimestru al sarcinii 409
Ginecologie — **M. Cringu, B. Marinescu, P. Sîrbu, T. Pop** și **E. Petcu** 411
Introducere 411
Interpretarea ecografică a formațiunilor pelviene 412
Aspectul ecografic pelvian normal 414
Modificări fiziologice 416
Alte formațiuni anatomice . . . 416
Tumorile pelviene 416
Mărimea, localizarea și originea 416
Strucura internă 417
Delimitarea și aspectul marginilor 417
Prezența sau absența ascitei sau leziunilor metastazice 417
Investigația ecografică a uterului 417
Tumorile uterine 417
Tumori uterine benigne . . . 417
Tumori uterine maligne . . 419
Procese inflamatorii (piometria) 421
Malformații uterine și utero-vaginale 421
Uterul bicorn 421
Sindromul Rokitansky-Kuster-Hauser 421
Hemato-metrocolposul . . . 422
Localizarea dispozitivelor intrauterine 422
Investigația ecografică a formațiunilor anexiale 424
Aspectul normal al anexelor (ovar și trompe) 424
Tumori chistice anexiale . . . 424
Formațiuni anexiale cu conținut omogen 424
Focare solide — chistul dermoid 425
Formațiuni anexiale complexe (mixte) 426
Tumori anexiale predominant chistice 426
Tumori anexiale solide 426
Tumori solide de origine necunoscută 426
Indicații speciale ale ecografiei în ginecologie 426
Oncologie 426
Bibliografie selectivă 429

Scanned with OKEN Scanner

CAPITOLUL V

OFTALMOLOGIE

M. Olteanu și B. Cârstocea

Introducere 434
Aspectul ecografic normal al ochiului și orbitei 437
Biometria oculară (ecometria) . . . 439
Dezlipirea de retină sau de coroidă 444
Tumorile intraoculare 447
Corpii străini 451
Tulburările orbitare 453

CAPITOLUL VI

NEUROLOGIE

I. E. Păunescu și T. Pop

Introducere 458
Ecoencefalografia normală 458
Ecoul inițial 458
Ecoul final 459
Ecoul median 459
Ecoencefalograma și ecoventriculograma patologică 461
Deplasarea ecoului **M** 462
Apariția unor ecouri ventriculare anormale în cadrul hidrocefaliei 463
Ecouri anormale 465
Ecouri pulsatile anormale . . . 465
Ecoencefalografia în diagnosticul tumorilor și metastazelor cerebrale . 466
Tumorile supratentoriale . . . 466
Tumorile infratentoriale 467
Metastazele cerebrale 467
Encefalografia în abcesele cerebrale și în meningite 467
Abcesul cerebral 467
Meningitele 468
Ecoencefalografia în traumatismele craniene 469
Surse de erori în interpretarea unei encefalografii în cazul traumatismului craniocerebral . . . 472
Ecoencefalografia în afecțiunile cerebrovasculare 472
Ecoencefalografia în scala gri în tumorile cerebrale și hidrocefalie . . 475
Encefalografia în tumorile cerebrale 475
Ecoencefalografia în hidrocefalie . 477

CAPITOLUL VII

CAP ȘI ORTOPEDIE

T. Pop

Explorarea ecografică a coardelor vocale 481
Metode folosite pentru estimarea aspectului vibrator al coardelor vocale 481
Înregistrarea vibrațiilor coardelor vocale prin metoda transmisiei ultrasonice 482
Înregistrarea vibrațiilor coardelor vocale prin metoda puls-ecou . . 483
Rezultate practice ale utilizării celor două metode 483
Ecografia maxilarului articulației temporo-mandibulare și dinților . 484
Măsurarea pulsului ultrasonor în dinți 484
Afecțiunile parodontale marginale 485
Sinusurile maxilare 486
Vizualizarea pe secțiune a articulației temporo-mandibulare . . . 488
Ecografia glandei parotide 490
Diagnosticul ecografic în chirurgia ortopedică 492
Evidențierea leziunilor benigne cu ajutorul ultrasunetelor 494

Scanned with OKEN Scanner

CAPITOLUL VIII

MEDICINA SPORTIVĂ

I. Drăgan și E. Pufulete

CAPITOLUL IX

APLICAȚII ALE TEHNICII DOPPLER

T. Pop și Doinița Dumitrache

Tehnicile Doppler în evaluarea tulburărilor vasculare 505
Ultrasunetele Doppler în tulburările periferice 506
Principii generale 506
Semnalele fluxului arterial . . . 507
Semnale normale 507
Semnale anormale 507
Hiperemia reactivă 508
Măsurarea presiunii sîngelui . . 509
Ultrasunetele Doppler în tulburările venoase 510
Ultrasunetele Doppler în tulburările oclusive vasculare extracraniene . . 511

Scanned with OKEN Scanner

CONTENTS

Preface 27
Foreword 31

CHAPTER I

PHYSICAL, TECHNICAL AND METHODOLOGICAL BASIS OF THE USE OF ULTRASOUNDS IN MEDICINE

T. Pop, Gh. Jovin, Doinița Dumitrache and E. Petcu

General Aspects — **T. Pop** 33
Physical Basis — **T. Pop. Doinița Dumitrache** 35
Ultrasounds 35
Wave Motion and Velocity . . . 35
Energy, Power and Intensity . . 37
Doppler Effect 38
Absorption and Attenuation . . . 38
The Transducers 39
Piezoelectricity 39
Internal Construction 40
Ultrasonic Field 41
Focusing 42
Typs of Transductors 44
Technical Basis — **T. Pop and E. Petcu** 46
Echoscope Principle 46
Technical Considerations 46
Echoscopes for Medical Diagnosis 47
Echo Amplification 47
Modes of Display 47
A — mode 49
B — mode 49
M — mode 50
Ultrasonic Tomography 51
Linear Scan 51
Sector Scan 51
Compound Scan 52
Real Time Systems 52
Synchronic Network System 53
Cardiac Vidoson System . . . 53
Methodological Basis — **T. Pop, Gh. Jovin, E. Petcu and D. Dumitrache** 54
Grey — scale Echography — **T. Pop and E. Petcu** 54
Principles 54
Simple and Compound Scanning 55
Technic of scanning 57
Classification Criteria 58
Boundary Echoes 58
Internal Echoes 59
Computer Applications 61
Data Acquisition, Storage and Display Recquirements 61

Scanned with OKEN Scanner

Acquisition Techniques 63
Processing Applications 63
Doppler Investigation — **Doinița Dumitrache** 65
Echographic Methods for Characteristic Area and Followed purpose 69
Internal Medicine — **Gh. Jovin** 69
Static Mode or **B** — mode . . 70
Dynamic Mode or in Real-time 72
Echocardiography — **Gh. Jovin** 74
Selection of Transducers . . . 76
The Parameters Fitting for Obtain a Good Recording of Echoes 77
Position of the Transducer and Identification of the Structures of the Heart 78
Artifacts and Error Sources 82
Obstetrics and Gynecology — **Gh. Jovin** 82
Ophtalmology — **T. Pop and E. Petcu** 83
Neurology — **T. Pop and E, Petcu** 87
Theoretical Midline Echo . . 87
Head and Orthopedics — **T. Pop** 87
Ultrasonic Aspiration and Biopsy Techniques — **T. Pop and E. Petcu** 88
Transducer Design 89
Sterilization of the Transducer . . 90
Aspiration Biopsy Technique . . 90
Ultrasonic Attenuation and Scattering by Tissues — **T. Pop** 95
Attenuation 96
Scattering 97
Directional Scattering Structures 98
Diagnostic Safety of Ultrasound — **T. Pop and E. Petcu** 99
Biological Effects 99
Mechanisms of Interaction . . . 101
Dosimetry 102
Selective iBbliography 102

CHAPTER II

INTERNAL MEDICINE

Gh. Jovin, T. Pop and Al. Perju

Abdominal Echography — **Gh. Jovin** 105
Introduction 105
The Liver 116
Normal Liver 117
Echographyc Pattern of the Liver 120
Size Changes 120
Contour Changes 120
Structure Changes 120
Echography of Diffuse Liver Diseases 121
Echography of Focal Liver Lesions 126
The Place of Echography in Connection with Other Liver Investigations 134
Gallbladder and Biliary System 134
The Normal Gallbladder . . . 136
Echographyc Pattern of Gallbladder and Biliary System . 136
Echographyc Pathology of Gallbladder and Biliary System 141
The Pancreas 143
The Normal Pancreas 144
Pathological Pancreas 145
Acute Pancreatitis 145
Chronic Pancreatitis 147
Carcinomas of Pancreas . . . 151
The Spleen 151
The Abdominal Large Vessels . . 152
The Lymphoreticular Abdominal System 153
Diseases of Abdominal Wall, of Peritoneal Cavity and of the Gastrointestinal Tract 154
The Diseases of Abdominal Wall 155
The Diseases of Retroperitoneal Space, non Including the Lymphatic Diseases 155
The Intraperitoneal Diseases . . 155
The Gastrointestinal Tract Diseases 156
Urological Echography — **T. Pop** . . 158
Introduction 158
The Kidney 158
Normal Kidney 158
Kidney Diseases 158
Congenital Anomalies 159
Renal Masses 160
Cysts 161
Neoplasms 164
Localized Hydronephrosis 169
Nonfunctioning Kidney . . . 169
Normal — Sized and Enlarged Nonfunctioning Kidney 169

Scanned with OKEN Scanner

Percutaneous Nephrostomy and Absorption-Biopsy Technic . . . 171
Percutaneous Nephrostomy . . 171
Absorption — Biopsy Technics 172
Renal Transplantation 173
Normal Appearance 173
Complications of Renal Transplantation 174
The Bladder 176
The Normal Bladder and Pelvic Soft Tissues 176
Congenital Anomalies 177
Bladder Volume 178
Bladder Neck Obstruction . . . 178
Bladder Tumors 178
The Prostate 180
Normal Prostate 180
Prostatitis 181
Prostatic Calculi 181
Benign Prostatic Hypertrophy . . 181
Prostatic Cancer 182
The Scrot 183
Normal Appearance 183
Extratesticular Masses 183
Hydrocele 183
Epididymitis 183
Tumors 184
Some Glands and Chest Echography — **Al. Perju and T. Pop** 185
The Thyroid — **T. Pop** 185
Normal Gland Appearance . . . 185
Thyroid Masses 185
The Parathyroids — **T. Pop** . . . 187
The Breast **Al. Perju** 188
History 188
Echographic Methods for the Breast Examination 189
Contact Scanning Method . . 189
Authomaticly Scanning Method with Immersion in Water 190
Significance of the Breast Echographies 192
Echographic Patterns of the Normal Breast 192
Echographic Patterns of the Breast Diseases 195
Ecographic Patterns of the Liquid-Filled Masses 196
Echographic Patterns of the Breast Solid Benign Masses 203
Echographic Patterns of the Breast Malign Masses 208
The Fiability of the Echographic Diagnosis 219
Benign Liquid — Filled Breast Masses 219
Solid Benign Breast Masses 219
Malign Breast Masses 220
Echographic Value in Senology 220
Pleura and Lung — **T. Pop** . . . 222
Pleura Pathology 223
Measurement of the Thickness of the Thoracic Wall . . 224
Determination the Aspect Liquid or Solid of the Pleural Diseases 224
Evaluation Control of the Pleura-Parietal Lesions . . . 229
The Pulmonary Thromboembolism and Cancer 229
Pulmonary Thromboembolism 229
Pulmonary Echographic Patterns in Peripheral Pulmonary Cancer 230
Selective iBbliography 231

CHAPTER III

ECHOCARDIOGRAPHY

I. Gherasim, I. Bruckner, M. Cinteză, and T. Pop

Introduction — **I. Bruckner, L. Gherasim and T. Pop** 237
Normal Echocardiography — **I. Bruckner, L. Gherasim and T. Pop** . . 238
Echocardiography of the Mitral Valve — **M. Cinteză, L. Gherasim and T. Pop** 247
Normal Mitral Valve 248
Hemodynamic Factors Influencing Mitral Valve Motion 252
Mitral Stenosis 254
Mitral Insufficiency 261
Mitral Valve Prolapse 266
Disruption of the Mitral Valve Aparatus 269
Mitral Valve Prosthesis 270
Mitral Valve in Other Diseases . . 272
Pathology of the Aorta and Aortic Valve — **I. Bruckner, L. Gherasim and T. Pop** 272

Scanned with OKEN Scanner

Aortic Stenosis 272
Aortic Insufficiency 274
Bicuspid Aortic Valve 276
Ectasia of the Ascendent Aorta 277
Dissecting Aortic Aneurysm . . . 279
Aortic Valvular Prosthesis . . . 279
Others Aspects 280
Tricuspid and Pulmonic Valves Echocardiography — **M. Cinteză L. Gherasim and T. Pop** 282
Tricuspid Valve 282
Pulmonic Valve 286
Congenital Heart Diseases — **I. Bruckner, L. Gherasim and T. Pop** 290
Hypoplastic Left — Ventricle Syndrome 291
Aortic Dextroposition 292
Diastolic Overload of the Right Ventricle 292
Diastolic Overload of the Left Ventricle 294
Filling Disturbances of the Left Ventricle 295
Malpositions of Heart Structure and Great Vessels 295
Other Heart Malformations . . . 295
Ecocardiography in Ischemic Heart Disease — **M. Cinteză, L. Gherasim and T. Pop** 296
Special Aspects in the Examination of the Ischemic Heart Disease Patients 296
Chronic Ischemic Heart Disease (without Sequellary Necrosis) . . 298
Acute Myocardial Infarction . . . 300
Myocardial Infarction Sequellae 301
Ecocardiographic Identification of the Coronary Vessels 302
Effort and Farmacodynamic Ecocardiography in Ischemic Heart Disease 303
Ecocardiography of the Cardiomyopathies — **M. Cinteză, L. Gherasim and T. Pop** 303
Congestive Cardiomyopathies . . 304
Hypertrophic Cardiomyopathies . 305
Restrictive Cardiomyopathies . . 311
Intracardiac Masses — **I. Bruckner, L. Gherasim and T. Pop** 311
Vegetations 312
Intracardiac Tumors 313
Intracardiac Thrombi 315
Pericardial Disease — **I. Bruckner, L. Gherasim and T. Pop** 316
Pericardial Effusion 316
Constrictive Pericarditis 318
Ecocardiographic Examination of Heart Function — **M. Cinteză, L. Gherasim and T. Pop** 318
Static Measurements of Heart Cavities 320
Left Ventricle 322
Ventricle Diameters and Volume 322
Ejection Fraction 322
Wall Thikness. Ventricular Mass 322
Two Dimensional Measurements 322
Other Cavities 323
Informations Obtained from the Study of the Quality of Wall Contraction 323
Informations Obtained by Mathematical Procedures Applied to Heart Structure Motion 324
Informations Regarding Natural and Post-Therapeutic Evolution of Heart Disease 327
Doppler Echocardiography — **M. Cinteză, L. Gherasim and T. Pop** 328

CHAPTER IV

OBSTETRICS AND GYNECOLOGY

P. Sîrbu, B. Marinescu, M. Crîngu, T. Pop and E. Petcu

Obstetrics — **B. Marinescu, M. Crîngu, P. Sîrbu, T. Pop and E. Petcu** 343
Introduction 343
Indications 344
First Trimester of Pregnancy . . 345
Confirmation of the Presence of Pregnancy and his Normal Development 345
Confirmation of the Fetal Activity 346
Detection of the Fetal Heart Movements 346

Scanned with OKEN Scanner

Doppler Technique 347
Pulsed Echo Technique . . . 347
Combined Technique (**B** — mode and Doppler) 347
Real-Time Technique 348
Placental Localization in the First Trimester of Pregnancy 348
Estimation of Gestational Age . . 349
Descriptive Interpretation . . 349
Uterine and Gestational Sac Measurement (Biometry) . . . 350
Measurement of Crown-rump Lenght 351
Abnormalities Pregnancy of First Trimester 352
Echographic Abnormalities Identificable from First Trimester of Pregnancy 352
Abnomalities of the Gestational Sac 352
Abnormal Shape 352
Abnormal Situations 353
Abnormal Dimensions 354
Abnormalities of Number . . 354
Abnormalities of the Embryo and Fetus 354
Abnormal Shape 354
Abnormal Size 355
Functional Abnormalities . . 355
Placental Abnormalities 355
Abnormal Situations 356
Structural Abnormalities . . 356
Abnormalities in Gestational Uterine Volume 356
Uterus Small for Gestational Age 356
Uterus Large for Gestational Age 356
Spontaneous Abortion 357
Threatined Abortion 357
Minning Abortion Ovum . . . 357
Incomplete Abortion 357
Complete Abortion 358
Incompetence of the Uterine Cervix 359
The Pelvic Masses Asociated with Pregnancy 359
The Solid Masses 359
Gestational Uterine Retroversion 359
Uterine Fibratoma and Pregnancy 359
Solid Ovarian Tumors and Pregnancy 359
Uterine Malformations and Pregnancy 361
Fluid Masses 361
Ovarian Cyst 361
Echography in the Second and Third Trimester of Pregnancy . . 361
Early Amniocentesis 361
Late Amniocentesis 362
Twin Pregnancy 363
Hemolitic Disease in Rh Isoimunization 363
Intrauterine Fetal Demise . . . 364
Doppler Technique 364
Real-Time Technique 364
B-mode 365
Fetal Presentation and Lie . . . 365
Abnormalities of Fetal Head Angage and Lie 367
Fetal Biometry 367
Surces of Errors 367
Systematic Errors 367
Accidental Errors 368
Biometry in the First Trimester of Pregnancy 368
Measurement of Gestational Sac Parameters 368
Measurement of Grown-rump Lenght 368
Biometry in the Second and Third Trimester of Pregnancy 368
Measurement of Biparietal Diameter (Cephalometry) . . 369
Classification of Biparietal Diameters 369
Measuring Limits in Cephalometry 370
Examination Technique . . . 371
Measurement of the Fetal Trunk 373
Echographic Evaluation of Abnormalities Growth-Uterine . . . 376
Fetal Hipotrophy 376
Fetal Macrosomie 380
Echographic Pelvimetry 381
Echographic Fetal Anatomy . . . 382
Fetal Position Determination . . 383
The Fetal Skelet 383
The Fluid Fetal 384
The Fetal Heart 384
Aorta 384
Ombilical Vein 384

63855

Scanned with OKEN Scanner

The Fetal Stomach 385
The Fetal Bowel 385
Urinary Bladder 386
Fetal Soft Structuries 386
Fetal Sex Prenatal Determination 387
Intracraniane Fetal Anatomy . . 388
Placental Echography 390
Examination Technique 390
A — mode Technique 391
B — mode Technique 391
Placental Identification 391
Echostructure of Placenta . . . 392
Placental Localization 392
Upper Insertion of Placenta 394
Posterior Insertion of Placenta 394
Fundic Insertion of Placenta 395
Placenta Previa 395
Placental Biometry 399
Echographic—Guided for Amniocentesis 400
Echographic Diagnosis of Congenital Malformations 400
Indications of Echographic Imaging 401
Abnormalities of the Fetal Head 401
Anencephaly 401
Hydrocephaly 402
Microcephaly 403
Spina Bifida 403
Meningocerebral Tumors . . . 403
Abnormalities of the Chest . . . 404
Heart Abnormalities 404
Lungs Abnormalities 404
Abnormalities of the Fetal Abdomen 404
Digestiv Stenosis 404
Hepatomegaly 405
Abdomen Wall — Omfalocelus 405
Abnormalitis of the Fetal Genitourinary System 405
Unusual Tumors 406
Abnormalities of the Fetal Limbs 406
Doppler Effect in Obstetrics . . 406
Doppler Effect Aplications in Obstetrics 406
Early Diagnosis of Pregnancy (Fetal Life Determination) . . . 406
Intrauterine Fetal Demise . . . 407
Detention of Fetal Heart Movements and Diagnosis of Twin Pregnancy 407
Placental Localization 408
Fetal Monitorizing 408
In labour 408
In Last Trimester of Pregnancy 409
Gynecology — **M. Cringu, B. Marinescu, P. Sîrbu, T. Pop and E. Petcu** 411
Introduction 411
Echographic Interpretation of the Pelvic Masses 412
Normal Pelvic Echographic Pattern 414
Physiologic Changes 416
Others Anatomic Masses 416
Pelvic Tumors 416
Size, Localization and Origine . . 416
Internal Structure 417
Delimitation and Aspects of the Borders 417
The Presence or Absent of Ascites or Metastasic. Lesions . . . 417
Echographic Investigation of Uterine 417
Uterine Tumors 417
Uterine Bening Tumors . . . 417
Uterine Malign Tumors . . . 419
Inflammatory Processes (Pyometra) 421
Uterine and Utero-vaginale Malformations 421
Bicornate Uterus 421
Rokitansky-Küster-Hauser Syndrome 421
Metrocolpus Hemorrhage . . 422
Intrauterine Instruments Localizations 422
Investigation of the Fallopian Tubs 424
Normal Pattern of the Fallopian Tubs (Ovary and Tube) . . . 424
Fallopian Tube Cyst Masses . . 424
Fallopian Tube Masses with Homogeneous Structure . . . 424
Solid Focals — Dermoid cyst 425
Fallopian Tube Masses Complex 426
Fallopian Tube Masses Cystic Predominant 426
Solid Fallopian Tube Tumors . . 426
Solid Tumors with Unknown Origin 426
Special Indications of Echography in Gynecology 426
The Oncology 426
Selective Bibliography 429

Scanned with OKEN Scanner

CHAPTER V

OPHTALMOLOGY

M. Olteanu and B. Cârstocea

Introduction 434
Normal Pattern of the Eye and Orbit 437
Ocular Biometry 439
Retinal and Choroidal Detachments 444
Intraocular Tumors 447
Foreign Bodies 451
Orbital Disorders 453

CHAPTER VI

NEUROLOGY

I. E. Păunescu and T. Pop

Introduction 458
The Normal Encephalography . . . 458
Initial Echo 458
End or Bottorn Echo 459
Midline Echo 459
Pathologic Echoencephalogram and Echoventriculogram 461
Displacement of the Midline Echo 462
Appearance of Abnormal ventricular Echos in Hydrocephaly Area 463
Abnormal Echoes 465
Abnormal Echo Pulsations . . . 465
Echoencephalography in the Diagnosis of Brain Tumors and Metastases 466
Supratentorial Tumors 466
Infratentorial Tumors 467
Cerebral Metastases 467
Echoencephalography in Brain Abscess and Meningitis 467
Brain Absces 467
Meningitis 468
Echoencephalography in the Diagnosis of Head Jnjuries 469
Sources of Echoencephalographic Errors in Cases of Head Injuries 472
Echoencephalography in Cerebrovascular Diseases 472
B-scan Echoencephalography in Brain Tumors and Hydrocephalus 475
Echoencephalography of Brain Tumors 475
Echoencephalography in Hydrocephaly 477

CHAPTER VII

HEAD AND ORTHOPEDICS

T. Pop

Ultrasonic Examination of the Vocal Folds 481
Methods Used for Estimating the Vibratory Pattern of the Vocal Folds 481
Investigations of the Movements of the Vocal Folds by a Method of Ultrasonic Transmission . . 482
Vocal Fold Movements Recorder by the Pulse Echo Method 483
Practic Results Concerning of Both Methods 483
Ultrasonography of the Jawbone, Temporomandibular Joint, and Teeth 484
Ultrasonic Pulse Measurement in Teeth 484
Marginal Periodontal Diseases . . Maxillary Sinuses 485
Sectional Imaging of the Temporomandibular Joint 486
Echography of the Parotid Gland 488
Echographic Diagnosis in Orthopedic Surgery 490
Clinical Application of Ultrasound 492
Demonstration of Benign Lesions by Use of Ultrasound 494

Scanned with OKEN Scanner

CHAPTER VIII

SPORTS MEDICINE

I. Drăgan and E. Pufulete

CHAPTER IX

THE DOPPLER TECHNIQUE APPLICATIONS

T. Pop and Doinița Dumitrache

Doppler Techniques in the Evaluation of Vascular Disease 505
Doppler Ultrasound in Peripheral Arterial Diseases 506
General Principles 506
Arterial Flow Signals 507
Normal Signals 507
Abnormal Signals 507
Reactive Hyperemia 508
Blood Pressure Measurement . . 509
Doppler Ultrasonic Examination of Venous Disease 510
Doppler Ultrasound in Extracranial Arterial Occlusive Disease . . . 511

Scanned with OKEN Scanner

СОДЕРЖАНИЕ

Предисловие 27
Введение 31

ГЛАВА I

ФИЗИЧЕСКИЕ, ТЕХНИЧЕСКИЕ И МЕТОДОЛОГИЧЕСКИЕ ОСНОВЫ ПРИМЕНЕНИЯ УЛЬТРАЗВУКОВ В МЕДИЦИНЕ

Т. Поп, Г. Жовин, Дойница Думитраке и Е. Петку

Общие положения — **Т. Поп** 33
Физическая основа — **Т. Поп, Дойница Думитраке** 35
Ультразвуки 35
Образование и распространение волн 35
Энергия, сила и напряжение . . 37
Эффект Допплера 38
Поглощение и ослабление . . . 38
Трансдукторы 39
Пьезоэлектричество 39
Составные части 40
Ультразвуковое поле 41
Фокусирование 42
Виды трансдуктора 44
Техническая основа — **Т. Поп и Е. Петку** 46
Эхографический принцип . . . 46
Технические соображения 46
Эхография для постановки медицинского диагноза 47
Усиление эхо 47
Системы выставления результата 47
Способ А 49
Способ Б 49
Способ М 50
Эхографическая томография . . . 51
Линейное исследование . . . 51
Секторное исследование . . . 51
Сложное исследование . . . 52
Система реального времени . . . 52
Система синхронной сети . . 53
Сердечный визуализатор . . . 53
Методологическая основа — **Т. Поп, Г. Жовин, Е. Петку и Дойница Думитраке** 54
Эхография по серой шкале — **Т. Поп и Е. Петку** 54
Принципы 54
Простое и сложное исследование 55
Техника обследования 57
Критерии классификации 58
Краевое эхо 58
Внутреннее эхо 59

Scanned with OKEN Scanner

Применения счетно-вычислительной машины 61
Накопление, хранение и выставление данных 61
Техника накопления 63
Применения обработки данных . . 63
Исследование по Допплеру — **Дойница Думитраке** 65
Эхографические методы, характерные области и преследуемой цели 69
Внутренняя медицина — **Г. Жовин** 69
Статистический способ или способ Б 70
Динамический способ или способ реального времени . . 72
Эхокардиография — **Г. Жовин** . . 74
Выбор трансдуктора 76
Налаживание параметров в целях оптимальной регистрации 77
Расположение трансдуктора и отождествление структуры сердца 78
Артефакты и источники погрешностей 82
Акушерство и гинекология — **Г. Жовин** 82
Офтальмология — **Т. Поп** и **Е. Петку** 83
Неврология — **Т. Поп** и **Е. Петку** 87
Теоретическое эхо средней линии 87
Голова и ортопедия — **Т. Поп** . . 87
Аспирационные и биоптические методы с помощью ультразвука — **Т. Поп** и **Е. Петку** 88
Сооружение трансдукторов . . . 89
Стерилизация трансдукторов . . 90
Аспирационно-биоптическая техника 90
Ослабление и рассеивание ультразвуков в тканях — **Т. Поп** 95
Ослабление 96
Рассеивание 97
Структуры, рассеивающие по определенному направлению 98
Безвредность ультразвуковой диагностики — **Т. Поп** и **Е. Петку** . . 99
Биологические эффекты 99
Механизмы взаимодействия . . . 101
Дозиметрия 102
Библиография 102

ГЛАВА II

ВНУТРЕНЯЯ МЕДИЦИНА

Г. Жовин, Т. Поп и Ал. Пержу

Эхография брюшной полости — **Г. Жовин** 105
Введение 105
Печень 116
Печень в норме 117
Эхографическая семиология печени 120
Изменение объема 120
Изменение очертания 120
Изменение структуры 120
Эхография диффузных заболеваний печени 121
Эхография локализованных поражений печени 126
Значимость эхографии в совокупности прочих способов исследования печени 134
Желчный пузырь и желчные пути 134
Желчный пузырь в норме . . 136
Эхографическая семиология желчного пузыря и желчных путей 136
Эхографическая патология желчного пузыря и желчных путей 141
Поджелудочная железа 143
Нормальная поджелудочная железа 144
Патологическая поджелудочная железа 145
Острое воспаление поджелудочной железы 145
Хроническое воспаление поджелудочной железы 147
Рак поджелудочной железы . 151
Селезенка 151
Крупные сосуды брюшной полости 152
Лимфо-ретикулярная система брюшной полости 153
Заболевания брюшной стенки, брюшинной полости и пищеварительного тракта 154
Заболевания брюшной стенки . . 155

Scanned with OKEN Scanner

Заболевания за брюшинного пространства за исключением поражений узлов 155
Внутрибрюшинные заболевания . 155
Заболевания пищеварительного тракта 156
Урологическая эхография — **Т. Поп** 158
Введение 158
Почки 158
Нормальная почка 158
Заболевания почек 158
Врожденные пороки 159
Разрастающиеся почечные процессы 160
Киста 161
Новообразование 164
Кровоснабжаемые массы . 167
Локализованный гидронефроз 169
Недействующая почка 169
Недействующая почка нормальных или увеличенных размеров 169
Перкуссионная нефростомия и аспирационно-биоптическая техника 171
Перкуссионная нефростомия . 171
Аспирационно-биоптическая техника 172
Пересадка почек 173
Нормальный аспект 173
Осложнения пересадки . . . 174
Мочевой пузырь 176
Мочевой пузырь в норме и мягкая лоханочная ткань 176
Врожденные пороки 177
Объем мочевого пузыря 178
Закупорка шейки мочевого пузыря 178
Опухоль мочевого пузыря . . . 178
Предстательная железа 180
Предстательная железа в норме . 180
Воспаление предстательной железы 181
Камни предстательной железы . . 181
Доброкачественная гипертрофия предстательной железы 181
Рак предстательной железы . . 182
Мошонка 183
Нормальный аспект 183
Внемошоночная масса 183
Водянка яичка 183
Воспелнение придатка яичка . . 183
Опухоль 184
Эхография отдельных желез и грудной клетки — **Ал. Пержу** и **Т. Поп** 185
Щитовидная железа — **Т. Поп** . . 185
Аспект железы в норме 185
Массы щитовидной железы . . . 185
Околощитовидные железы — **Т. Поп** 187
Грудная железа — **Ал. Пержу** . . 188
Исторические данные 188
Эхографические методы исследования грудной железы 189
Метод контактного ручного обследования 189
Метод автоматического обследования с погружением в воду 190
Прочет эхографии грудной железы 192
Эхографическая семиология нормальной грудной железы . . . 192
Эхографическая семиология заболеваний грудной железы . . . 195
Эхографическая семиология образований грудной железы, содержащих жидкость . . . 196
Эхографическая семиология твердых доброкачественных образований грудной железы 203
Эхографическая семиология злокачественных образований грудной железы 208
Четкость эхографического диагноза 219
Доброкачественные образования грудной железы, содержащие жидкость 219
Твердые доброкачественные образования грудной железы . 219
Злокачественные образования грудной железы 220
Эхография и ее роль в семиологической исследований . . 220
Плевра и легкое — **Т. Поп** . . . 222
Патология плевры 223
Измерение толщины стенки грудной клетки 224
Определение твердого или жидкого характера заболевания плевры 224
Наблюдение за течением париентально-плевральных поражений 229
Тромбоэмболия и рак легкого . . 229
Тромбоэмболия легкого . . . 229
Эхографические аспекты при периферическом раке легкого 230
Библиография 231

Scanned with OKEN Scanner

ГЛАВА III

ЭХОКАРДИОГРАФИЯ

Л. Герасим, И. Брукнер, М. Чинтеза и Т. Поп

Введение 237

Эхокардиография в норме — **И. Брукнер, Л. Герасим и Т. Поп** 238

Эхокардиография двустворчатого клапана — **М. Чинтеза, Л. Герасим и Т. Поп** 247

Нормальный двустворчатый клапан 248

Движение двустворчатого клапана в различных условиях гемодинамики 252

Митральный стеноз 254

Недостаточность двустворчатого клапана 261

Выпадение двустворчатого клапана 266

Разрыв системы двустворчатого клапана 269

Протезирование двустворчатого клапана 270

Изменения двустворчатого клапана при других заболеваниях . . . 272

Патология аорты — **И. Брукнер, Л. Герасим и Т. Поп** 272

Стеноз аорты 272

Недостаточность аорты 274

Двустворка аорты 276

Растяжение восходящей аорты . . 277

Расслаивающая аневризма аорты 279

Протезирование аортальных клапанов 279

Прочие аспекты 280

Эхокардиография трехстворчатого и легочных клапанов — **М. Чинтеза, Л. Герасим и Т. Поп** 282

Трехстворчатый клапан 282

Легочный клапан 286

Врожденное заболевание сердца — **И. Брукнер, Л. Герасим и Т. Поп** 290

Синдром левосердечной гипоплазии 291

Правостороннее расположение аорты (аортально-перегородочная прерывистость) 292

Диастолическая перегрузка правого желудочка 292

Диастолическая перегрузка левого желудочка 294

Нарушение наполнения левого желудочка 295

Порочное расположение сердца и крупных сосудов 295

Прочие недостатки сердца 295

Эхография ишемической кардиопатии — **М. Чинтеза, И. Герасим и Т. Поп** 296

Особенности эхографического исследования страдающих ишемической кардиопатией 296

Хроническая ишемическая кардиопатия (без некротических остаточных явлений) 298

Острый инфаркт миокарда . . . 300

Остаточные явления после инфаркта миокарда 301

Эхографическое отождествление коронарных сосудов 302

Эхография с нагрузками и фармакодинамика при заболевании ишемической кардиопатией 303

Эхография кардиомиопатии — **М. Чинтеза, Л. Герасим и Т. Поп** 303

Конгестивная кардиомиопатия . . 304

Гипертрофическая кардиомиопатия 305

Рестриктивная кардиомиопатия . . 311

Внутрисердечная масса — **И. Брукнер, Л. Герасим и Т. Поп** 311

Вегетация 312

Внутрисердечная опухоль 313

Внутрисердечный тромб 315

Заболевания перикарда — **И. Брукнер, Л. Герасим и Т. Поп** 316

Жидкостный выпот перикарда . . 316

Констриктивный перикардит . . . 318

Эхографическое исследование функции сердца — **М. Чинтеза, Л. Герасим и Т. Поп** 318

Информация, выявляемая статистическими измерениями полостей 320

Левый желудочек 322

Диаметр желудочка. Объем желудочка 322

Фракция выброса 322

Scanned with OKEN Scanner

Толщина стенок. Масса желудочка 322
Измерения при двухмерной эхографии 322
Прочие полости 323
Информация, получаемая при качественной оценки сокращения стенок полостей 323
Информация, получаемая при расчете движений отдельных эхокардиографических структур . . 324
Информация об естественном и посттерапевтическом течении сердечных заболеваний 327
Эхокардиография по Допплеру — **М. Чинтеза, Л. Герасим и Т. Поп** 328

ГЛАВА IV

АКУШЕРСТВО И ГИНЕКОЛОГИЯ

П. Сырбу, М. Крынгу, Б. Маринеску, Т. Поп и Е. Петку

Акушерство — **Б. Маринеску, М. Крынгу, П. Сырбу, Т. Поп и Е. Петку** 343
Введение 343
Указания 344
Первый квартал беременности . . 345
Подтверждение наличия беременности и ее нормального течения 345
Подтверждение плодной активности 346
Выявление движений сердца плода 346
Техника Допплера 347
Техника пульсирующего эхо . 347
Смешанная техника (способ Б и способ Допплера) . . . 347
Техника фактического времени 348
Локализация плаценты на первом квартале беременности . . . 348
Определение срока беременности 349
Описательная интерпретация . 349
Измерение (биометрия) матки и плодного мешка 350
Черепно-хвостовое измерение плода 351
Аномалии беременности на первом квартале 352
Эхографическое выявление аномалий на первом квартале беременности 352
Аномалии плодного мешка . . . 352
Аномалии формы 352
Аномалии локализации . . . 353
Аномалии величины 354
Аномалии численности . . . 354
Аномалии плода и зародыша . . 354
Аномалии формы 354
Аномалии величины 355
Аномалии функции 355
Аномалии плаценты 355
Аномалии локализации . . . 356
Аномалии структуры 356
Аномалии объема беременной матки 356
Небольшая матка по сравнению со сроком беременности 356
Большая матка по сравнению со сроком беременности . . . 356
Самопроизвольный аборт 357
Угрожающий аборт 357
Задержанное погибшее яйцо . 357
Неполный аборт 357
Полный аборт 358
Шеечно-перешеечное зияние . . . 359
Тазовые образования, сопутствующие беременности 359
Твердые образования 359
Ретроверзия беременной матки 359
Фибром матки и беременность 359
Твердые опухоли яичников и беременность 359
Пороки матки и беременность 361
Опухолевая киста 361
Киста яичника 361
Эхография на II и III кварталах беременности 361
Преждевременный амниоцентез . 361
Поздный амниоцентез 362
Двойная беременность 363
Гемолитическая болезнь после резу-иммунизации 363
Гибель плода в матке 364
Техника Допплера 364
Техника фактического времени 364
Способ Б 365
Предлежание и положение плода 365
Аномалии поступления и расположения головки плода . . . 367
Биометрия плода 367

Scanned with OKEN Scanner

Источники погрешностей 367
Постоянные погрешности . . 367
Случайные погрешности . . . 368
Биометрия на первом квартале беременности 368
Измерение параметров плодного мешка 368
Краниo-каудальное измерение плода 368
Биометрия на II и III кварталах беременности 368
Измерение теменного диаметра 369
Классификация теменного диаметра 369
Пределы кефалометрического измерения 370
Техника обследования . . . 371
Измерение туловища плода . 373
Эхография при оценке расстройств внутриутробного роста 376
Гипотрофия плода 376
Макросомия плода 380
Ультразвуковое измерение таза . 381
Эхографическая картина анатомии плода 382
Определение положения плода . 383
Плодные структуры, пораждающие эхо большой амплитуды (скелет плода) 383
Звукопроницаемые структуры плода (содержащие жидкость) . . 384
Сердце плода 384
Аорта 384
Пупочная вена 384
Желудок плода 385
Петли кишечника 385
Мочевой пузырь 386
Паренхиматозные структуры плода 386
Дородовое диагностирование пола плода 387
Внугричерепная анатомия плода 388
Эхографическая плацентография . 390
Техника обследования 390
Техника при способе А . . . 391
Техника при способе Б . . . 391
Отождествление последа 391
Эхоструктура плаценты 392
Локализация плаценты 392
Высокое прикрепление последа 394
Заднее прикрепление последа 394
Прикрепление плацента ко дну 395
Низкое прикрепление последа 395
Биометрия плаценты 399
Локализация плаценты в целях амниоцентеза 400
Эхографический диагноз врожденных пороков 400
Показания к эхографическому обследованию 401
Врожденные недостатки центральной нервной системы 401
Анэнцефалия 401
Гидроцефалия 402
Микроцефалия 403
Незаращение дужки позвонка 403
Внутримозговая и менингеальная опухоли 403
Врожденные недостатки грудной елетки 404
Врожденные недостатки сердца 404
Врожденные недостатки легкого 404
Врожденные недостатки желудка 404
Сужение пищеварительного тракта 404
Гепатомегалия 405
Брюшная стенка — пупочная грыжа 405
Врожденные недостатки мочеполовой системы 405
Редкие опухоли 406
Аномалии конечностей 406
Эффект Допплера в акушерстве . 406
Применение эффекта Допплера в акушерстве 406
Раннее диагностирование беременности (определение жизни плода) 406
Диагноз внутриутробной гибели плода 407
Определение неподдающихся выявлению биений сердца плода и диагноз двойной беременности . 407
Локализация плаценты 408
Мониторизация плода 408
При родовой деятельности . . 408
На последнем квартале беременности 409
Гинекология — **М. Крынгу, Б. Мариеску, П. Сырбу, Т. Поп и Е. Петку** 411
Введение 411
Эхографическая интерпретация тазовых образований 412
Эхографический аспект нормального таза 414
Физнологические изменения . . . 416

Scanned with OKEN Scanner

Прочие анатомические образования 416
Опухоли таза 416
Величина, локализация и природа 416
Внутреннее строение 417
Отграничение и аспект очертания 417
Наличие или отсутствие асцита или метастатических поражений 417
Эхографическое обследование матки 417
Опухоль матки 417
Доброкачественная опухоль матки 417
Злокачественная опухоль матки 419
Воспалительные процессы (пиометрия) 421
Маточные и маточно-влагалищные врожденные недостатки . . . 421
Двурогая матка 421
Синдром Рокитанского–Кустера–Гаузера 421
Гематометрокольпос 422
Локализация внутриматочных устройств 422
Эхографическое обследование придаточных образований 424
Нормальный аспект придатков (яичник и труба) 424
Кистовидная опухоль придатков 424
Придаточные образования с однородным содержанием . 424
Твердые очаги — дермоидная киста 425
Сложные образования придатков (смешанные) 426
Преимущественно кистовидные опухоли придатков 426
Твердые опухоли придатков . . . 426
Твердые опухоли неуточненной природы 426
Частные показания к эхографии в гинекологии 426
Онкология 426
Библиография 429

ГЛАВА V

ОФТАЛЬМОЛОГИЯ

М. Олтяну и Б. Кырсточа

Введение 434
Нормальный эхографический аспект глаза и его впадины 437
Биометрия глаза (эхометрия) . . . 439
Отслойка сетчатки или собственно сосудистой оболочки 444
Внутриглазная опухоль 447
Инородные тела 451
Расстройства глазных впадин . . . 453

ГЛАВА VI

НЕВРОЛОГИЯ

И. Е. Пэунеску и Т. Поп

Введение 458
Эхоэнцефалография в норме 458
Исходное эхо 458
Конечное эхо 459
Срединное эхо 459
Патологические эхоэнцефалограмма и эховентрикулограмма 461
Перемещение эхо М 462
Развитие ненормальных желудочковых эхо при водянке головного мозга 463
Ненормальное эхо 465
Ненормальное пульсирующее эхо . . 465
Эхоэнцефалография при диагностировании внутримозговых опухоли и метастаза 466
Надтенториальная опухоль . . . 466
Подтенториальная опухоль . . . 467
Внутримозговой метастаз . . . 467
Эхоэнцефалография при внутримозговом нарыве и в менингите . . . 467
Внутримозговой нарыв 467
Менингита 468

Scanned with OKEN Scanner

Эхоэнцефалография при черепномозговой травме 469
Источники погрешности при прочете эхоэнцефалографии после черепномозговой травмы . . . 472
Эхоэнцефалография при заболеваниях сосудов головного мозга . . 472
Эхоэнцефалография по серой шкале при внутримозговой опухоли и водянке головного мозга 475
Эхоэнцефалография внутримозговой опухоли 475
Эхоэнцефалография при водянке головного мозга 477

ГЛАВА VII

ГОЛОВА И ОРТОПЕДИЯ

Т. Поп

Эхографическое исследование голосовых связок 481
Методы, применяемые при определении вибрации голосовых связок 481
Регистрация вибрации голосовых связок методом ультразвуковой передачи 482
Регистрация вибрации голосовых связок методом пульс-эхо . . . 483
Практические результаты применения отмеченных двух методов . 483
Эхография челюстей, височно-челюстного сочленения и зубов 484
Измерение ультразвукового пульса в зубах 484
Краевые заболевания пародонта . 485
Синусы челюстей 486
Просмотр среза височно-челюстного сочленения вооруженным глазом 488
Эхография околоушной слюнной железы 490
Эхографический диагноз при ортопедической хирургии 492
Выявление ультразвуком доброкачественных поражений 494

ГЛАВА VIII

СПОРТИВНАЯ МЕДИЦИНА

И. Дрэган и Е. Пуфулете

ГЛАВА IX

ПРИМЕНЕНИЯ ТЕХНИКИ ДОППЛЕРА

Т. Поп и Дойница Думитраке

Техника Допплера при определении сосудистых расстройств 505
Ультразвуки Допплера при периферических расстройствах 506
Общие установки 506
Сигналы артериального потока . 507
Нормальные сигналы 507
Ненормальные сигналы 507
Реактивная гиперэмия 508
Измерение давления крови 509
Ультразвуки Допплера при венозных расстройствах 510
Ультразвуки Допплера при артериальных внечерепных закупоривающих поражениях 511

Scanned with OKEN Scanner

PREFAȚA

„Diagnosticul cu ultrasunete" este o binevenită și valoroasă monografie, care prezintă esențialul necesar în utilizarea ultrasunetelor, precum și indicațiile și limitele lor în diagnosticul leziunilor de țesut și organ. Prin apartenența la metodele neinvazive de explorare a organismului, ecografia se situează în frontul înaintat al impactului tehnologic în medicina contemporană și a viitorului. Ca urmare, apare explicabil de ce cunoașterea și utilizarea diagnosticului cu ultrasunete are nu numai o utilitate imediată, dar și una de perspectivă.

Fiabile, neagresive algic, lipsite de riscuri și nocivitate, ultrasunetele pătrund în țesuturi și interacționează cu ele fizic. Imaginea în alb-negru, rezultanta difracției, absorbției și împrăștierii lor în țesuturi, se obține cu ajutorul unor emițători-receptori. Imaginea ecografică, evident asemănătoare cu cea radiografică, este lipsită de riscul iradierii și administrării substanțelor de contrast.

Utilizarea ecografiei în patologia tiroidei și a mastozelor fibronodulare ne-a arătat că această tehnică necesită, pe lîngă o aparatură mereu perfecționată, o manipulare competentă și o experiență integrată cu examenul clinic. Această servitute decurge din caracterul orientativ al diagnosticului ecografic, situație ce s-a ameliorat prin conectarea la calculator. Astăzi, cu ajutorul acestei tehnici se efectuează și explorări mai dificile, cum sînt cele abdominale și în general cele ale organelor situate profund.

În monografie este sintetizată, pe o axă metodologică, o vastă experiență clinică, rezultatul participării a cincisprezece specialiști care au utilizat ultrasunetele în diagnosticul diferitelor afecțiuni cardiovasculare, hepatice, pancreatice,

Scanned with OKEN Scanner

urogenitale, neurologice ş.a. De fapt, sînt prezentate aplicaţiile la toate organele a căror îmbolnăvire are o frecvenţă şi severitate recunoscută.

Fiecare dintre capitolele cărţii este amplu documentat, metodic şi semiologic, oferind o informaţie de largă cuprindere. În această ordine de idei, impresionante sînt posibilităţile de investigare ale sarcinii normale sau patologice, la nivel embriofetal, placentar şi uterin. Pe drept cuvînt, echipa care a redactat acest capitol susţine necesitatea unui serviciu de ecografie şi a unei specializări în anexa clinicilor de obstetrică şi ginecologie.

Deosebit de util este primul capitol al monografiei, în care se prezintă bazele fizice ale ultrasunetelor, tehnica de aplicare şi mecanismul de obţinere a imaginii ecografice. Se oferă, astfel, un material informativ ce contribuie la mai buna cunoaştere a unei metode şi aparaturi ce nu trebuie folosită ca o simplă manipulare de butoane.

O iconografie neobişnuit de bogată completează şi uşurează înţelegerea proceselor biofizice ale ecografiei şi valoarea acesteia în elaborarea diagnosticului.

O bibliografie, pe care autorii o numesc cu modestie „selectivă", asigură documentarea corespunzătoare acestei lucrări complexe.

Monografia „Diagnosticul cu ultrasunete", sub redacţia dr. Tiberiu Pop, se impune prin conţinutul său de o deosebită utilitate în clinica de fiecare zi, prin competenţa autorilor, claritatea redactării şi selecţia semnificativă a materialului prezentat. Va servi fără îndoială la promovarea diagnosticului cu ultrasunete şi la stimularea cercetărilor în problemele insuficient cunoscute ale acestei metode, ca şi la investigarea ei prospectivă.

Septembrie, 1981

Acad. ŞTEFAN MILCU

Scanned with OKEN Scanner

CUVÎNT ÎNAINTE

Introducerea metodelor ultrasonice în medicina clinică, în 1970, şi dezvoltarea lor impetuoasă în următorii ani se datorează cu precădere perfecţionărilor tehnice ale aparaturii utilizate, dar şi ingeniozităţii şi perseverenţei cercetătorilor din domeniul medicinei în aplicarea acestei noi metodologii la problemele clinice.

După parcurgerea unui deceniu de tatonări, realizări, performanţe şi cugetări cu această nouă metodă, nimic nu este mai util decît încercarea de a o evalua în raport cu problemele clinice specifice.

Diagnosticul cu ultrasunete a fost acceptat de clinică, în cele mai multe domenii, ca metodă rapidă şi inofensivă, întrecînd din aceste puncte de vedere cele mai sofisticate tehnici actuale şi lăsînd în urmă unele limite tehnice inerente începutului. Progresele înregistrate în ultimii ani au extins şi diversificat sfera aplicabilităţii clinice a diagnosticului cu ultrasunete, astfel încît se poate vorbi tot mai des de servicii ce efectuează explorări ecografice în mai multe domenii ale medicinii şi de servicii care efectuează explorări numai de un anumit profil medical.

Punctul de plecare în realizarea monografiei de faţă l-a constituit faptul că în literatura românească nu există încă nici o lucrare de acest gen, care să prezinte aspectele fundamentale ale ecografiei, să înmănuncheze informaţia vastă din acest domeniu şi să pună în valoare contribuţia investigatorilor şi experienţa clinicienilor români în diagnosticul cu ultrasunete.

Însoţită de o vastă iconografie ce uşurează interpretarea, lucrarea permite cunoaşterea posibilităţilor actuale, reale, de diagnostic ale ecografiei. În felul acesta cititorul este ajutat

Scanned with OKEN Scanner

să-şi formeze o viziune de ansamblu asupra avantajelor şi limitelor diagnosticului cu ultrasunete, deci să ştie ce trebuie să ceară şi să aştepte de la examenul ecografic.

Colaborarea cu reputaţi specialişti din diverse domenii ale medicinii, interesaţi în diagnosticul cu ultrasunete şi deosebit de bine pregătiţi teoretic şi practic în această nouă ramură, a constituit o şansă pentru realizarea monografiei, care poartă astfel girul unor personalităţi medicale.

Îmi revine ca o datorie de onoare să subliniez sprijinul şi înţelegerea de care m-am bucurat din partea prof dr. doc. Valentin Neagu, şeful clinicii şi spitalului în care lucrez, conf. dr. doc. Petre Claude Ioanid, dr. doc. Ion Temeliescu, dr. Şerban Papadopol, dr. doc. Cezar Vlad, dr. Dan Costescu, dr. Dragoş Momiceanu şi din partea tuturor colegilor şi colaboratorilor din secţiile şi cabinetele spitalului.

Am reuşit să adun o cazuistică atît de bogată deoarece, în afara bolnavilor internaţi la Spitalul clinic Panduri şi la spitalele în care lucrează colaboratorii acestei monografii, o serie de cazuri ştiinţifice au fost trimise spre investigare în unitatea noastră de prof. dr. doc. Eugen Proca, ministrul sănătăţii şi şeful clinicii de urologie a Spitalului clinic Fundeni, prof. dr. doc. Constantin Anastasatu, directorul Institutului de ftiziologie, prof. dr. doc. Romel Barbu, şeful Disciplinei de fiziopatologie a I.M.F., prof. dr. doc. Victor Ciobanu, şeful Clinicii medicale a Spitalului Griviţa, prof. dr. doc. Henriette Ciortoloman, şeful Clinicii de obstetrică şi ginecologie a Spitalului „23 August", prof. dr. doc. Vasile Fica, şeful Clinicii medicale II şi directorul Spitalului clinic al municipiului Bucureşti, prof. dr. Petre Georgescu, decanul Facultăţii de Medicină Generală — Craiova, prof. dr. Mircea Maiorescu, directorul Institutului de ocrotire a mamei şi copilului de la Spitalul „Emilia Irza", prof. dr. doc. Ştefan Şuţeanu, şeful Clinicii medicale a Spitalului clinic „Dr. I. Cantacuzino", conf. Vasile Achim, şeful Clinicii de obstetrică şi ginecologie a Spitalului clinic „Caritas", conf. dr. doc. Constantin Blaja, şeful Clinicii de urologie a Spitalului Witing şi conf. dr. Dorin Niculescu, şeful Clinicii de urologie din Tîrgu-Mureş, cărora le mulţumesc pentru ajutorul în formarea mea în această ramură de viitor a medicinii.

De asemenea, mulţumesc pe această cale colectivului Unităţii de medicină nucleară şi ultrasunete pe care îl conduc, şi anume asistentelor medicale Elisabeta Tănase, Eleonora Duţu şi Emilia Tudorache.

Dr. TIBERIU POP

Scanned with OKEN Scanner

Capitolul I

BAZELE FIZICE, TEHNICE ȘI METODOLOGICE ALE UTILIZĂRII ULTRASUNETELOR ÎN MEDICINĂ*

Tiberiu Pop, Gheorghe Jovin, Doinița Dumitrache și Elisei Petcu

GENERALITĂȚI

De milioane de ani, ultrasunetele servesc liliecilor ca mijloc de orientare în zbor și detectare a obstacolelor întîlnite în cale.

Ultrasunetele nu au fost utilizate de oameni pînă în cel de-al doilea război mondial, cînd interesul față de ele a crescut brusc ca urmare a programelor de cercetare militare.

Perfecționarea detectorilor utilizați în defectoscopia metalelor și în marină în timpul celui de-al doilea război mondial a făcut posibil ca spre sfîrșitul anilor 1940, în mod independent, trei cercetători — doctorii George Ludwing, Douglas Howry și John Wild — să demonstreze că ecourile ultrasunetelor trimise în organism se întorc la același transductor, reflectate la interfețele țesuturilor cu diferite densități.

Prima lucrare în care s-au utilizat ultrasunetele a fost efectuată în 1942 de dr. Karl Dussik, care a reușit să detecteze tumori intracraniene cu ajutorul a doi transductori plasați opus, pe cap.

Ludwing a adus o contribuție importantă la măsurarea vitezei de transmisie a ultrasunetelor prin țesuturile moi.

Doctorul Douglas Howry, împreună cu doi ingineri, au înregistrat pe un osciloscop ecourile ultrasunetelor reflectate la interfața dintre

* Cu colaborarea fizicianului EMIL TOROIMAN

Scanned with OKEN Scanner

grăsime şi muşchi. Ei au dezvoltat această tehnică nouă pentru a putea pune în evidenţă structurile anatomice şi pentru a le interpreta. Howry a efectuat ecografii, utilizînd o baie de apă.

Următoarea etapă a constituit-o explorarea compusă. Aceasta necesita mişcarea simultană a transductorului pe două direcţii diferite. Astfel s-au eliminat majoritatea artefactelor şi s-a obţinut o imagine anatomică mai completă. Aparatul a fost perfecţionat prin adăugarea echipamentului electronic şi înlocuirea băii de apă şi cu un strat de ulei mineral.

Doctorul John Wild s-a preocupat de aplicarea ultrasunetelor în scop diagnostic. El s-a interesat iniţial de măsurarea grosimii peretelui intestinal. Wild şi John Reid au utilizat atît modul *A* cît şi modul *B* pentru studiul tumorilor de sîn. În 1955 Wild a introdus explorarea rectală. Transductorul a fost inserat rectal, rotat şi apoi retras pînă în planul dorit, vizualizînd astfel tumori ale intestinului gros. El a construit un aparat cu dublu transductor pentru studiul inimii.

Trebuie subliniat că Wild a fost primul care a privit ultrasunetele ca pe o metodă utilă mai degrabă pentru caracterizarea ţesuturilor decît ca pe o tehnică de vizualizare anatomică, cum a preconizat Howry. Wild a fost cel care a intuit că în viitor ultrasunetele vor diferenţia ţesuturile tumorale, transînd dacă tumoarea este benignă sau malignă.

Doctorul Ian Donald, din Glasgow, a detectat cu tehnica în modul *A* chisturi ovariene, ascite şi hidramniosuri. Cel mai mare succes al său l-a constituit măsurarea diametrului biparietal al capului fătului, ceea ce făcea posibilă estimarea greutăţii şi determinarea vitezei de creştere a fătului. Apoi aparatul a fost perfecţionat şi s-a obţinut o imagine pe care se disting fătul şi lichidul amniotic. Această imagine aduce mai multe informaţii specifice decît modul *A*.

În 1960 Donald şi Brown au perfecţionat echipamentul folosind un aparat mecanic, în contact direct, bidimensional, iar apoi unul de mînă pe care l-au denumit Diasonograph. A fost îmbunătăţită claritatea imaginii anatomice a sistemului nervos central. Donald s-a interesat în special de aplicaţiile clinice ale ultrasunetelor. El este recunoscut pentru contribuţiile sale în diagnosticarea cu ultrasunete a sarcinilor multiple, hidramniosului, molei hidatiforme şi a sarcinilor în primul trimestru (folosind tehnica vezicii pline cu lichid). Un aparat asemănător a fost construit în S.U.A. de Holmes şi colab., în anul 1965.

Hueter şi Ballantine au încercat să stabilească valoarea ultrasunetelor ca instrument de diagnosticare în neurochirurgie cu ajutorul analizei computerizate. Lucrările lor n-au fost încununate de succes. Un progres în acest domeniu l-au realizat Lund, Sweden şi Leksell, care au utilizat tehnica puls-ecou.

Folosind tehnica lui William J. Fry, de la Universitatea din Illinois, cu 3—5 transductori focalizaţi într-un singur punct, pentru tratamentul sindromului Parkinson, în 1957, sub conducerea dr. Russell Meyer, s-au produs leziuni intracraniene la oameni. Aceeaşi tehnică a fost utilizată pentru distrugerea tumorilor craniene cu ajutorul ultrasunetelor. S-a constatat că precizarea poziţiei leziunii în modul de redare *B* este posibilă numai după îndepărtarea osului traumatizat.

O altă descoperire a grupului de cercetători de la Universitatea din Illinois a fost aceea că vizualizarea în tehnica puls-ecou poate fi îmbunătăţită prin încălzirea ţesutului adiacent leziunii.

Scanned with OKEN Scanner

În 1956 dr. H. Mundt și dr. W. F. Hughes au descris utilizarea modulului *A* în diagnosticarea leziunilor oftalmologice. Studiile lor i-au stimulat pe dr. Oksala din Finlanda și dr. Gilbert Baum din New York. Spre sfîrșitul anilor 1950, Oksala a definitivat tehnica în modul *A* pentru evaluarea corpurilor străine din ochi ; Baum, care s-a interesat de vizualizarea leziunilor, de exemplu a tumorilor, consideră că tehnicile în modul *A* au valoare limitată. El a studiat cu succes tumorile situate în țesutul posterior intraocular stabilind mărimea, configurația și localizarea lor anatomică.

Ecocardiografia a debutat în Suedia în 1954, cînd Hertz și Edler au utilizat un sistem de amplificare a intensității sunetului și afișarea în mișcare pentru a evidenția structurile intracardiace. Una din primele probleme a fost identificarea diferitelor tipuri de mișcare ale inimii. Aceasta s-a întîmplat după ce Edler a stabilit caracteristicile mișcării valvulei anterioare a valvei mitrale. Dr. Sven Effert a plasat transductorul direct pe inimă verificînd astfel tipurile de mișcare intracardiacă prevăzute.

În Japonia, unde s-a acordat o atenție deosebită examinării inimii în tehnica Doppler, s-au remarcat dr. Nimura și dr. Satamoto (1955), ca și Tanaka, Wagai și Oka, care au realizări importante în domeniul ecoencefalografiei. Un alt domeniu de care s-au preocupat japonezii a fost ecografia rectală, dezvoltată pentru examinarea prostatei, vezicii și veziculelor seminale.

Cu timpul s-au dovedit interesante alte două aplicații ale ultrasunetelor : distrugerea țesutului nervos în scopuri curative și tratamentul sindromului Menière.

Doctorii Uchida și Oka din Japonia au propus o altă aplicație neobișnuită a ultrasunetelor : sfărîmarea calculilor renali. Ei au construit un aparat în acest scop și au studiat cantitatea de energie ultrasonică necesară.

De o deosebită importanță în diagnosticul clinic este folosirea ultrasunetelor la identificarea țesuturilor neoplazice și, în general, la identificarea oricărui tip de țesut. Metoda a intrat în uzul curent în 1968, cînd Donald și Abdulla au arătat că zona placentei este cu atît mai bogată în ecouri, cu cît sensibilitatea aparatului este mai mare, în timp ce lichidul amniotic dă ecouri puține sau deloc. O tehnică similară, pusă la punct în 1975 de Kobayashi, permite diagnosticul diferențial al tumorilor de sîn.

Un alt aspect al problemei caracterizării țesuturilor se bazează pe măsurarea schimbării frecvenței sau a dependenței unghiulare a energiei ultrasonice împrăștiate. Pionieri în acest domeniu au fost C. R. Hill și colab., tehnica fiind revăzută în 1975 de Chivers și Hill. Rezultatele obținute prin analiza cantitativă a spectrelor de acest fel urmează să-și dovedească aplicabilitatea clinică.

BAZELE FIZICE

ULTRASUNETELE

PRODUCEREA ȘI PROPAGAREA

Ultrasunetul este un fenomen de undă. În viața de toate zilele ne întîlnim la tot pasul cu fenomene de undă, ca : vorbirea, muzica, lumina, căldura, transmisiile de radio și televiziune. În general, există două tipuri de unde. Primul tip îl constituie undele mecanice și în această categorie sînt incluse și ultrasune-

Scanned with OKEN Scanner

tele ; pentru a se propaga ele au nevoie de un mediu. Ultrasunetele se deosebesc de alte vibraţii mecanice, deoarece au o frecvenţă atît de mare încît nu pot fi auzite de om. Această frecvenţă este de aproximativ 20 kHz. În al doilea tip se încadrează undele electromagnetice, unde ce pot trece prin vid.

Orice mediu continuu poate fi considerat ca fiind compus dintr-o mulţime de particule mici. Fiecare particulă are o poziţie de echilibru în mediu şi, deoarece mediul este elastic, dacă o particulă este deplasată din poziţia de echilibru, asupra ei acţionează o forţă proporţională cu amplitudinea deplasării, forţă ce tinde să o readucă în poziţia de echilibru. Astfel, o particulă dintr-un mediu se poate găsi într-o mişcare armonică simplă. Totuşi, o particulă dintr-un mediu nu este izolată, ci cuplată elastic cu cele din jur, deci ea nu se poate mişca independent şi orice perturbare este transmisă prin mediu sub forma unei unde. Distanţa între două particule consecutive din mediu, ce au amplitudinea deplasării identică, se numeşte lungime de undă, λ. Această distanţă implică faptul că undele se deplasează cu o viteză de propagare finită, c :

$$c = f\lambda, \qquad (1)$$

unde f reprezintă frecvenţa.

În termenii fizicii, viteza de propagare depinde de inerţia particulelor şi de rigiditatea cuplării elastice dintre ele : cu cît inerţia particulelor este mai mică şi elasticitatea mediului este mai mare, cu atît viteza este mai mare. Cantitativ :

$$c = \sqrt{K/\sigma} \qquad (2)$$

unde K este o constantă a mediului, iar σ, densitatea acestuia.

În acest tip de undă, direcţia de propagare se află în planul în care oscilează particulele. Aceasta se numeşte undă longitudinală sau de compresie şi este caracteristică mediilor fluide. În mediile solide şi în lichidele vîscoase, compresia este asociată cu mişcări de translaţie în planuri perpendiculare pe direcţia de propagare a undei.

Ţesuturile biologice moi sînt lichide sau cvasilichide. În astfel de materiale, energia ultrasonică este de obicei propagată sub formă de unde longitudinale; undele transversale, dacă totuşi apar, sînt rapid atenuate. S-a constatat că în apă viteza de deplasare a undei depinde de temperatură, întrucît atît densitatea cît şi elasticitatea variază în funcţie de temperatură. Unele materiale, printre care şi ţesuturile biologice moi, prezintă un fenomen cunoscut sub denumirea de relaxare. În aceste materiale, viteza depinde de frecvenţă, variaţie numită „dispersie". „Relaxarea" este termenul folosit pentru a descrie comportarea unui mediu din care constanta mediului are valori diferite pentru modificările încete şi pentru cele rapide. Unul din efectele acestui fenomen este acela că, cu cît mediul este mai rigid, cu atît viteza este mai mare la frecvenţele mari faţă de cele mici. Mărimea vitezei de dispersie este mică în materialele biologice şi, pentru cele mai multe scopuri practice, ea poate fi neglijată. Valorile tipice ale vitezei sînt date în tabelul I.1.

Se observă că în cele mai multe ţesuturi moi, viteza este de aproximativ 1 500 ms^{-1}, ceea ce corespunde unei lungimi de undă de aproximativ 1,5 mm la 1MHz şi 0,15 mm la 10 MHz. Astfel se explică de ce în majoritatea aplicaţiilor medicale se folosesc frecvenţe joase — volumul minim de interacţie între unda ultrasonică şi ţesut este limitat de lungimea de undă a ultrasunetului — şi de ce dificultăţile experimentale

Scanned with OKEN Scanner

TABELUL I.1

VITEZELE ULTRASUNETELOR ÎN MATERIALELE BIOLOGICE
(după Peter N. T. Wells, 1978)

Materialul biologic	Viteza	Date suplimentare
Plămîn	650	1 MHz
	1 160	5 MHz
Grăsime	1 460—1 470	
Sîn	1 468, SD 25	Post-menopauză
	1 518, SD 30	Pre-menopauză
	1 552, SD 4	Lactaţie
Apă	1 482	20°
	1 523	37°
Ochi	1 495—1 530	Apos
	1 515—1 535	Vitros
	1 610—1 655	Cristalin
Ser fiziologic	1 499	20°
	1 560	37°
Tumoare craniană	1 500—1 560	
Ţesut nervos	1 505—1 615	
Fluid cerebrospinal	1 510	
Hemoglobină	1 527	0,2 MHz, 15°
(0,165 g ml^{-1})	1 528	10,0 MHz, 15°
Ficat	1 535—1 580	
Lapte	1 540	
Muşchi	1 545—1 630	
Membre, ţesut moale	1 550	
Splină	1 555—1 580	
Sînge	1 560	
Rinichi	1 560	
Capul fătului	1 580	
Colagen	1 680	
Oase	2 700—4 100	

în măsurarea ţesuturilor solide sînt mai mari decît în cazul soluţiilor şi suspensiilor.

ENERGIA, PUTEREA ŞI INTENSITATEA

Să considerăm particulele dintr-un mediu asupra cărora se trimite o undă ultrasonică. Masa particulelor din unitatea de volum este egală cu densitatea medie ϱ a mediului. Energia totală E a tuturor particulelor din unitatea de volum reprezintă densitatea de energie a undei :

$$E = \rho v_0^2/2 \qquad (3)$$

unde v_0 este viteza maximă a particulelor. Această energie traversează mediul cu viteza de propagare c. Energia ce trece prin unitatea de suprafaţă în unitatea de timp reprezintă intensitatea I a undei :

$$I = cE \qquad (4)$$

substituind ecuaţia (3) în ecuaţia (4), se obţine :

$$I = \rho c v_0^2/2 \qquad (5)$$

Puterea totală transportată de undă se poate obţine prin multiplicarea intensităţii cu suprafaţa prin care trece unda.

Valoarea absolută a intensităţii ultrasunetelor este importantă pentru aprecierea efectelor biologice posibile şi a capacităţii sistemului de a determina o undă ultrasonică în prezenţa zgomotului. Totuşi, deseori este preferabil să se măsoare raportul dintre intensitatea sau amplitudinea a două unde, dacă nivelul uneia din aceste unde este luat de referinţă pentru compararea cu altele. În acest mod, se evită măsurătorile absolute şi deoarece undele ultrasonice sînt generate şi detectate electric, amplitudinile relative ale undelor pot fi exprimate ca raporturi de voltaje. Rapoartele pot fi exprimate şi ca logaritmi, iar unităţile logaritmice utilizate curent sînt : neper-ul (Np) şi decibel-ul (dB) :

raportul în Np este:

$$ln\,(A_2/A_1) = [ln\,(P_2/P_1)]/2 \qquad (6)$$

raportul în dB este:

$$20\,\lg\,(A_2/A_1) = 10\,\lg\,(P_2/P_1) \qquad (7)$$

unde P_1 şi P_2 sînt două puteri, iar A_1 şi A_2 sînt amplitudinile undelor corespunzătoare.

Scanned with OKEN Scanner

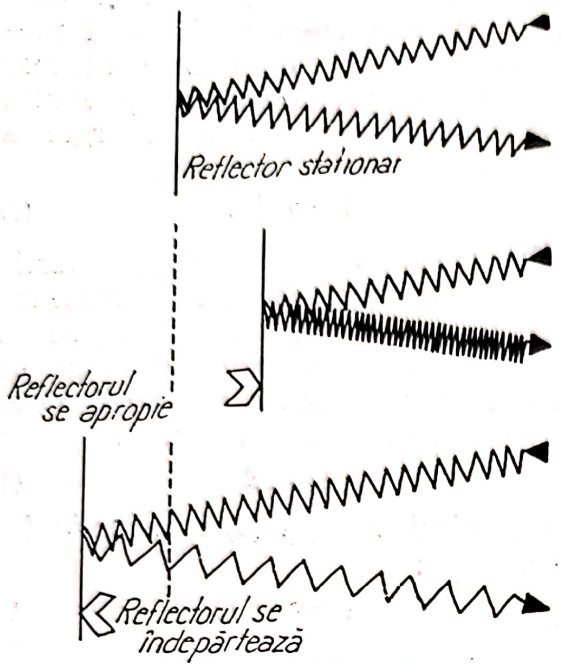

Fig. I.1 — Efectul Doppler și modificările frecvenței undei reflectate de un reflector mobil.

Cînd o undă întîlnește suprafața de separație a două medii, ea va suferi fenomene de reflexie și refracție care se supun acelorași legi ca și undele luminoase.

EFECTUL DOPPLER

În situația prezentată în fig. I.1, frecvențele undelor incidente și reflectate sînt egale dacă suprafața reflectantă nu are componentă de mișcare pe direcția de progapare a ultrasunetelor. Mișcarea suprafeței reflectante spre sursă determină compresia lungimii undei reflectante și viceversa. Deoarece viteza de propagare este constantă, aceste schimbări ale lungimii de undă produc modificări corespunzătoare ale frecvenței. Acest fenomen este numit efect Doppler.

În cazul unei incidențe normale, dacă f este frecvența undei incidente și v, viteza suprafeței reflectante spre sursă, frecvența Doppler, f_D, care apare în undele reflectante ($f_D = f' - f$, unde f' reprezintă frecvența receptată), este dată de relația:

$$f_D = 2\,fv/c \qquad (8)$$

cu condiția ca $v \ll c$, situație în care se încadrează aplicațiile medicale.

În aplicațiile medicale se întîmplă adesea ca direcția de mișcare a suprafeței reflectante să formeze un unghi γ cu direcția efectivă a ultrasunetului, iar relația care include vectorul viteză va fi :

$$f_D = 2\,(v \cdot \cos\,\gamma)\,f/c \qquad (9)$$

ABSORBȚIA ȘI ATENUAREA

Cînd o undă traversează un mediu, intensitatea sa se reduce în funcție de distanță. La această atenuare mai contribuie : reflexia, împrăștierea, divergența fasciculului de unde și absorbția, ceea ce constituie procesul de transformare a energiei de vibrație în căldură.

Amplitudinea undei divergente, A_z, ce se propagă pe direcția z, este :

$$A_z = A_0 e^{-\mu_a z} \qquad (10)$$

unde A_0 reprezintă valoarea maximă la $z = 0$, iar μ_a, coeficientul de atenuare a amplitudinii. De aici rezultă că :

$$\mu_a = -[\ln (A_z/A_0)]/z \qquad (11)$$

Relația dintre atenuare și frecvență depinde de mecanismul de atenuare. Materialele biologice au un mecanism de absorbție complicat. Coeficientul de atenuare pentru diferite materiale biologice este dat de tabelul I.2.

Așa cum se observă, coeficienții de atenuare sînt mari și aceasta se datorează proceselor de relaxare. Dacă energia înmagazinată într-o parte a sistemului este schimbată în urma intervenției unui factor exterior, ulterior energia este redistribuită în sistem la echilibru, procesul desfășurîndu-se într-un timp finit. În

Scanned with OKEN Scanner

TABELUL I.2

ATENUAREA ÎN MATERIALE BIOLOGICE

(după Peter N. T. Wells, 1978)

Materialul	Coeficientul de atenuare la 1 MHz (dB cm^{-1})	Dependența frecvenței de coeficientul de atenuare (1—5 MHz)
Apă	0,002	f^2
Hemoglobină (0,15 g ml^{-1}, 15°)	0,1	$f^{1,3}$
Țesuturi moi	0,3—1,5	f
Mușchi	1,5—2,5	f
Oase lungi	3	f
Oasele craniului	10	$f^{1,5}$
Plămîn	40	$f^{0,6}$

timpul trecerii unei unde ultrasonice, energia înmagazinată de unul sau mai multe compartimente se poate modifica practic instantaneu. În cazul cînd compartimentele nu sînt cuplate, energia stocată pe parcursul oricărei faze a unui ciclu poate fi returnată fără pierderi, într-o fază ulterioară. Totuși în practică excesul de energie este repartizat între compartimente, iar transferul de energie este asociat cu întîrzieri de timp, ceea ce determină modificări în faza de returnare a energiei. Această energie în afara fazei interferează cu unda și astfel apare absorbția.

Mărimea absorbției de relaxare depinde de constanta de timp a procesului de relaxare. La frecvențe joase, întîrzierea în transferul de energie este neglijabilă și, respectiv, absorbția este mică. Absorbția crește odată cu creșterea frecvenței pînă la o valoare maximă, cînd energia este în antifază. Peste această frecvență, absorbția scade, deoarece energia nu mai are timp să treacă de la un compartiment la altul.

Dependența, pentru țesuturile biologice moi, a coeficientului de atenuare de frecvență, în cazul frecvențelor joase, nu poate fi explicată printr-un singur proces de relaxare. Deosebit de complicat este mecanismul de atenuare în plămîni datorită cavităților umplute cu gaz. De asemenea, procesele care apar în oase nu au fost explicate în mod satisfăcător ; se pare că împrăștierea ar avea un rol important.

TRANSDUCTORII

PIEZOELECTRICITATEA

Unele materiale cristaline din natură, cum sînt cuarțul și sarea Rochelle, au proprietatea ca atunci cînd pe suprafața lor se exercită o presiune și materialul este deformat, să determine apariția unei tensiuni. Invers, la aplicarea unei tensiuni, aceste materiale se scurtează sau se lungesc în funcție de polaritatea curentului. Acest fenomen, descoperit de soții Curie în anii 1880, este cunoscut sub denumirea de efect piezoelectric.

Efectul piozoelectric se manifestă, de asemenea, la unele ceramici policristaline cum sînt : titanatul de bariu, zirconatul titanat de plumb și metaniobatul de plumb. Cristalele acestor ceramici conțin zone orientate la întîmplare în care distribuția sarcinii formează un dipol. Peste o anumită temperatură, zonele pot fi orientate prin aplicarea unui voltaj și această polarizare face ca materialul să devină piozoelectric.

Materialele ceramice, sub formă de pudră, sînt presate în forma dorită și apoi încălzite pentru a constitui elementul de bază. Prin acoperirea acestuia cu un material ce conține argint se obțin electrozii. Elementul este polarizat prin încălzire și apoi se răcește sub un anumit voltaj. Ele-

Scanned with OKEN Scanner

mentele fabricate din materiale ceramice sînt uşor de prelucrat, prezintă proprietăţi piozoelectrice superioare şi sînt utilizate la transductorii moderni.

PĂRŢILE COMPONENTE

„Transductor" este termenul general dat unei piese capabile să transforme energia electrică în unde sonore. Componenta principală a unui transductor ultrasonic este elementul piezoelectric ; energia ultrasonică se produce prin aplicarea unei tensiuni pe acesta, suprafaţa elementului deplasîndu-se spre interior sau exterior, sincron cu tensiunea aplicată. Această mişcare face ca particulele mediului, ce vin în contact cu suprafaţa elementului, să intre în mişcare şi astfel se propagă o undă ultrasonică.

Un transductor va genera o undă ultrasonică cu frecvenţă care corespunde tensiunii aplicate. Fluxul maxim se obţine la rezonanţă. Grosimea de rezonanţă a celor mai multe materiale piezoelectrice este astfel, încît un element cu grosimea de 1 mm intră în rezonanţă la aproximativ 2 MHz. Frecvenţele cele mai scăzute la care se obţine un flux maxim sînt denumite frecvenţe de rezonanţă fundamentale.

Construcţia transductorului depinde de natura aplicaţiilor cărora le este destinat. În aplicaţiile de putere medie şi mijlocie, cînd asupra transductorului se acţionează continuu cu energie, faţeta posterioară a elementului este un strat de aer (fig. I.2 a).

În aplicaţiile pulsului, un transductor cu aer ar fi un dezavantaj, deoarece el limitează profunzimea rezoluţiei. Transductorii utilizaţi în acest caz sînt de obicei acoperiţi cu materiale cu impedanţă mare. Materialul acoperitor absoarbe energia şi este de obicei obţinut prin amestecarea şi comprimarea la presiuni înalte a metalului sub formă de pulbere, de exemplu tungsten într-o răşină epoxidică. Dezavantajul acestui tip de construcţie constă în faptul că materialul acoperitor absoarbe o cantitate apreciabilă din energia utilizabilă, ceea ce duce la scăderea sensibilităţii transductorului. Pulsuri mai scurte se obţin cînd impedanţa acustică a materialului acoperitor este egală cu cea a elementului piezoelectric, dar de obicei aceasta este aproximativ jumătate.

O alternativă de construcţie utilizează sfertul de undă pentru a egala impedanţa transductorului cu cea a ţesuturilor moi (fig. I.2 b). Materialele se obţin prin amestecarea pulberii fine de aluminiu cu orice răşină epoxidică, iar egalitatea apare cînd grosimea materialului este egală cu un sfert din lungimea de undă. De exemplu, la 2 MHz, grosimea este de 0,35 mm. Transductorii din această categorie au o sensibilitate mare

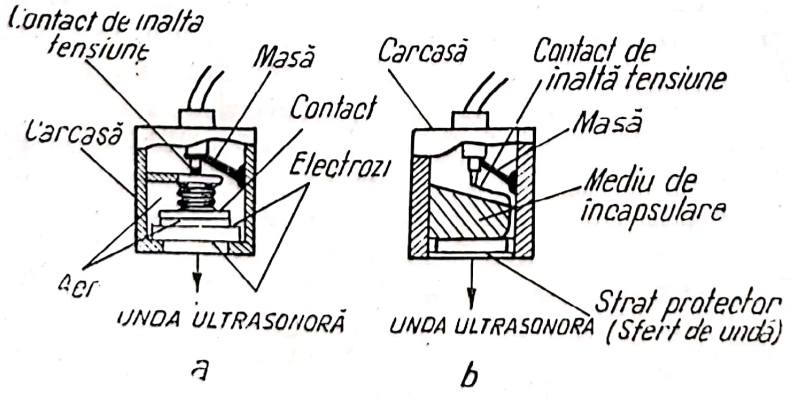

Fig. I.2 — Construcţia tipică a unui transductor căruia i se aplică energie continuă : *a* — cu un strat protector de aer al cristalului ; *b* — cu un strat protector de valoarea sfertului de undă.

Scanned with OKEN Scanner

deoarece cea mai mare parte din energie este iradiată în direcţia dorită.

În cele mai multe aplicaţii clinice acelaşi transductor este utilizat atît pentru transmiterea cît şi pentru primirea energiei, iar pulsul de răspuns al transductorului este determinat prin măsurarea ecoului primit de la o placă de sticlă plană, groasă. Durata ecoului reprezintă o măsură a rezoluţiei în profunzime a transductorului. Durata este măsurată prin intervalul de timp în care voltajul este mai mare decît a zecea parte din voltajul maxim.

CÎMPUL ULTRASONIC

Modul în care energia se propagă de la transductor este determinat de geometria acestuia şi de frecvenţă. În general, valoarea frecvenţei este reglată în funcţie de atenuare şi de rezoluţia în profunzime necesară. Alegerea geometriei transductorului rămîne la discreţia investigatorului. Fasciculul de unde de la transductorii circulari plaţi este alcătuit din două regiuni : cîmpul apropiat sau regiunea Fresnel şi cîmpul îndepărtat sau regiunea Fraunhofer.

Cîmpul apropiat începe de la transductor şi se termină la distanţa de tranziţie T :

$$T = \frac{d^2}{4\lambda} \qquad (12)$$

unde d reprezintă diametrul transductorului, iar λ, lungimea de undă. În cîmpul apropiat, energia se propagă sub forma unui cilindru cu diametrul egal cu cel al transductorului.

Cîmpul îndepărtat începe dincolo de distanţa de tranziţie şi se propagă conic, cu un unghi de divergenţă θ :

$$\sin \theta = \frac{1{,}22\,\lambda}{d} \qquad (13)$$

Aspectul undei se modifică fie prin schimbarea diametrului transductorului, fie a frecvenţei. Menţinînd frecvenţa constantă şi dublînd diametrul :

— se dublează diametrul iniţial al fasciculului de unde ;

— creşte distanţa de tranziţie, T, cu 1/4 ;

— se reduce unghiul de divergenţă θ cu aproximativ 1/2.

Păstrînd diametrul constant şi dublînd frecvenţa :

— se păstrează constant diametrul iniţial ;

— se dublează distanţa de tranziţie ;

— se reduce unghiul de divergenţă θ cu aproximativ 1/2.

Valoarea distanţei de tranziţiie T şi a unghiului de divergenţă θ în funcţie de diametrul d şi frecvenţa f sînt date în tabelul I.3.

Aşa cum se observă, transductorii mici generează iniţial un fascicul de unde îngust, care devine divergent la o distanţă mică şi deoarece unghiul de divergenţă este mare, în cîmpul îndepărtat se obţine o rază largă. Transductorii mai mari generează iniţial o rază mai largă, dar aceasta se propagă sub formă cilindrică după o distanţă mai mare şi, deoarece unghiul de divergenţă este mai mic, undele nu se împrăştie repede în cîmpul îndepărtat.

Distribuţia energiei în cilindrul şi, respectiv, conul format de fasciculul de unde nu este uniformă şi ea depinde atît de distanţa faţă de axă, cît şi de lateralitatea faţă de aceasta.

Intensitatea axială I la distanţa x reprezintă intensitatea de-a lungul liniei ce trece prin centrul transductorului şi este dată de relaţia :

$$I = \left(\sin \frac{\Pi T}{2x}\right)^2 \qquad (14)$$

La distanţa de tranziţie $x = T$, intensitatea axială va fi :

$$I = \left(\sin \frac{\Pi T}{2T}\right)^2 = \left(\sin \frac{\Pi}{2}\right)^2 = 1, \qquad (15)$$

deci intensitatea maximă apare la această distanţă.

Scanned with OKEN Scanner

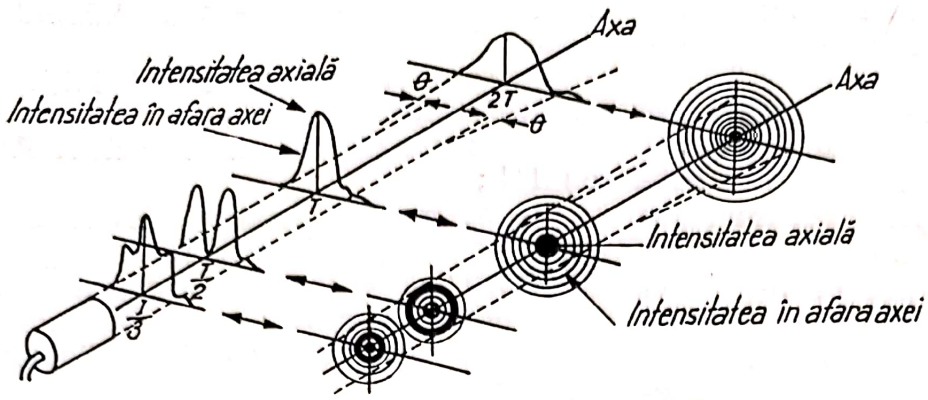

Fig. I.3 — Distribuția intensității în afara axei unui transductor circular plat.

TABELUL I.3

DISTANȚELE DE TRANZIȚIE ȘI UNGHIURILE DE DIVERGENȚĂ ALE TRANSDUCTORILOR CIRCULARI PLAȚI

(după George Kossoff, 1978)

Diametrul (cm)	Frecvența (MHz)	Distanța de tranziție (cm)	Unghiul de divergență (grade)
0,5	1	0,42	20°0′
1,0	1	1,7	10°36′
2,0	1	6,7	5°16′
0,75	2	1,9	7°03′
0,5	2	0,8	10°36′
1,00	2	3,3	5°16′
1,25	2	5,2	4°14′
1,5	2	7,5	3°33′
1,75	2	10,2	3°02′
2,0	2	13,3	2°38′
2,5	2	20,8	2°07′
0,5	5	2,9	4°14′
0,75	5	4,7	2°48′
1,00	5	8,3	2°07′
1,25	5	13,1	1°43′
1,5	5	18,8	1°25′
1,75	5	25,5	1°11′
2,0	5	33,3	1°05′
0,5	10	4,2	2°11′
0,75	10	9,3	1°25′
1,00	10	16,7	1°05′
1,25	10	26,0	0°51′
1,5	10	37,5	0°44′

În zona îndepărtată, intensitatea în afara axei scade, iar în zona din jurul undei, de formă conică, intensitatea scade pînă la zero.

Distribuția intensității în cazul unui transductor plat este prezentată în fig. I.3. În partea de sus este prezentată distribuția intensității de-a lungul unei linii ce trece prin axa fasciculului de undă, în timp ce în partea de jos sînt prezentate distribuția bidimensională a intensității, în plan, la distanțele T/3, T/2, T și 2 T și structura inelară a distribuției intensității.

FOCALIZAREA

Undele ultrasonice pot fi focalizate cu ajutorul unei oglinzi, lentile sau al unui element piezoelectric curb. Transductorii utilizați în stabilirea diagnosticului sînt focalizați fie prin lentilă, fie folosind un element curbat sferic.

Intensitatea axială I, a unui transductor curbat sferic cu diametrul d și raza de curbură A în funcție de o distanță este :

$$I = K\left(\sin\frac{\Pi d^2}{8\,\lambda k\cdot x}\right)^2, \qquad (16)$$

unde :

$$K = \frac{A}{A - x} \qquad (17)$$

Diametrul w al fasciculului ultrasonic la distanța $x = A$ este :

$$w = \frac{2{,}44\,\lambda A}{d} \qquad (18)$$

Scanned with OKEN Scanner

Aceste relaţii sînt folosite la determinarea efectului de focalizare asupra reducerii fasciculului ultrasonic şi creşterii intensităţii în focar.

Efectul creşterii treptate a gradului de focalizare, variind valoarea A, este ilustrat în fig. I.4. În fig. I.4 a,

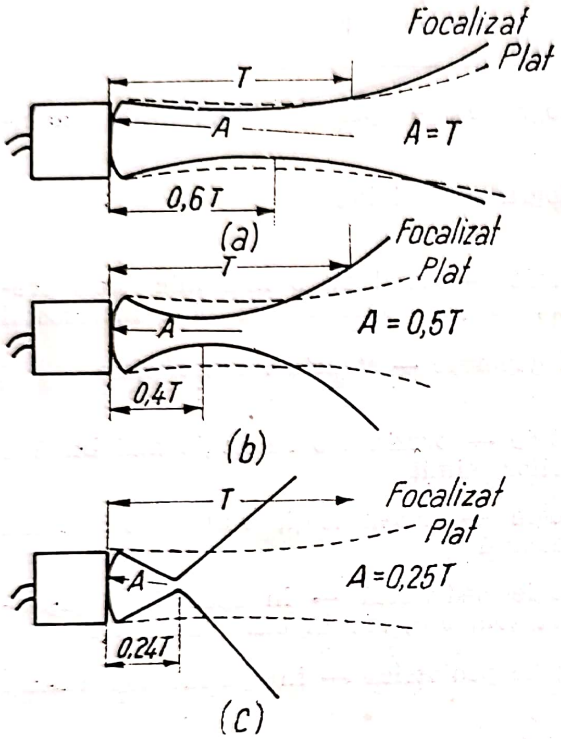

Fig. I.4 — Proprietăţile focalizării unui transductor sferic, în funcţie de raza de curbură:

a — egală cu distanţa de tranziţie (T) a unui transductor plat echivalent; *b* — egală cu 0,5 T; *c* — egală cu 0,25 T.

raza de curbură a transductorului focalizat, A, este egală cu distanţa de tranziţie a unui transductor plat echivalent (acelaşi diametru şi aceeaşi frecvenţă). Intensitatea axială maximă apare la distanţa 0,6 T şi este 2,4 ; distanţa corespunde focarului acustic al transductorului. În fig. I.4 b, raza de curbură este egală cu jumătate din distanţa de tranziţie, adică A = 0,5 T. Focarul acustic al acestui transductor se situează la distanţa 0,4 T. Intensitatea axială la această distanţă este 12,5. În fig. I.4 c, raza de curbură este egală cu 0,25 T. În acest caz, focarul acustic se află la distanţa 0,24 T, deci coincide aproape cu cel optic. Intensitatea axială în focarul acustic este 40, în timp ce intensitatea acustică în focarul optic este 37.

În rezumat, fig. I.4 arată că :

— nu este posibilă focalizarea energiei în cîmpul îndepărtat al unui transductor echivalent plat ;

— poziţia focarului apare întotdeauna de partea centrului curburii transductorului şi se apropie de centru cu cît gradul de focalizare creşte;

— dacă este necesar un grad rezonabil de focalizare la anumite distanţe, diametrul transductorului trebuie să fie ales aşa încît această distanţă să fie într-un domeniu apropiat celui al transductorului plat echivalent ;

— pe măsură ce gradul de focalizare creşte, se reduce profunzimea zonei focale.

După gradul de focalizare, fasciculele de undă se pot împărţi în trei categorii : cu grad mare, mediu şi slab de focalizare. Transductorii sînt:

slab focalizaţi dacă $\frac{A}{T} > \frac{1}{2}$, (19)

mediu focalizaţi dacă $\frac{1}{2} < A < \frac{1}{2\pi}$, (20)

şi puternic focalizaţi dacă $A < \frac{1}{2\pi}$. (21)

Transductorii slab focalizaţi sînt folosiţi în investigaţii unde este necesar un fascicul de unde îngust, la o distanţă mare, de obicei peste adîncimea de penetraţie în ţesuturile examinate. Aceasta implică un grad de focalizare redus şi îngustarea fasciculului de unde în focarul acustic cu 1/3 faţă de cel obţinut de la transductorul plat echivalent.

Transductorii mediu focalizaţi sînt folosiţi pentru îngustarea fasciculului de unde la distanţe scurte, între 1/3 şi 1/2 din penetraţia necesară.

Scanned with OKEN Scanner

Transductorii puternic focalizaţi îngustează fasciculul de unde la o distanţă foarte mică, motiv pentru care sînt utilizaţi numai în aplicaţiile în care ecourile sînt primite la o distanţă focală mică.

TIPURI DE TRANSDUCTORI

Aplicaţiile transductorilor în diagnosticul medical depind de caracteristicile tehnice ale acestora, aşa cum reiese din tabelul I.4.

TABELUL I.4

Nr. crt.	Caracteristici tehnice	Aplicaţii clinice
1	1 MHz, ∅ = 19 mm, nefocalizat	encefalografie — pentru hipertrofii ventriculare
2	2,25 MHz, ∅ = 13 mm, nefocalizat	encefalografie/cardiologie
3	2,25 MHz, ∅ = 10 mm, nefocalizat	cardiologie — avînd un ø mai mic decît precedentul, se poziţionează mai bine intercostal
4	5 MHz, ∅ = 10 mm, nefocalizat	scopuri generale — structuri superficiale
5	2,25 MHz, ∅ = 10 mm, focalizat la 5 cm	cardiologie — prezintă o rezoluţie mai bună a structurilor inimii
6	3,5 MHz, ∅ = 10 mm, focalizat la 5 cm	cardiologie — nou-născuţi, valvule tricuspidă şi pulmonară
7	3,5 MHz, ∅ = 10 mm, nefocalizat	cardiologie pediatrică — în special în supravegherea sondelor, rar în cazul adulţilor
8	5 MHz, ∅ = 10 mm, focalizat la 5 cm	cardiologie pediatrică — în special nou-născuţi
9	2,25 MHz, ∅ = 13 mm, focalizat la 5 cm	cardiologie — structurile peretelui toracic extern, măsurarea efuziei pericardice anterioare, mişcarea peretelui ventriculului drept, mişcarea septală şi valvula pulmonară
10	2,25 MHz, ∅ = 13 mm, focalizat la 7,5 cm	cardiologie — valvula mitrală la adulţi, dilatarea ventriculului stîng şi efuzia pericardică
11	2,25 MHz, ∅ = 10 mm, focalizat la 10 cm	cardiologie — pentru pacienţii mari sau obezi
12	3,5 MHz, ∅ = 13 mm, focalizat la 7,5 cm	cardiologie — asemănător cu transductorul de la nr. crt. 10, dar cu o rezoluţie în adîncime superioară şi cu o separare mai fină a structurilor strîns legate. Evaluarea valvulei mitrale în caz de tumoare atrială stîngă, endocardite bacteriene, leziuni asociate valvulei mitrale, stenoze şi calcifieri ale valvulelor mitrală şi aortică
13	3,5 MHz, ∅ = 13 mm, focalizat la 10 cm	cardiologie — rezultatele cele mai bune la pacienţii slabi, evaluarea funcţiei ventriculului stîng la pacienţii cu inima mărită
14	2,25 MHz, ∅ = 13 mm, nefocalizat	scopuri generale — utilizat în 75% din investigaţii : în special în obstetrică şi ginecologie şi pentru organele abdominale

Scanned with OKEN Scanner

TABELUL I.4 (continuare)

Nr. crt.	Caracteristici tehnice	Aplicații clinice
15	5 MHz, ∅ = 13 mm, nefocalizat	scopuri generale — structuri superficiale, artera carotidă externă și vizualizarea glandelor tiroide
16	2,25 MHz, ∅ = 13 mm, focalizat la 5 cm	scopuri speciale — focarul se află la 4,5 cm ; vor fi mai bine vizualizate organele de la adîncimea de 3—6 cm. Leziunile abdominale chistice și solide, măsurarea lumenului aortic, determinarea mărimii nodulilor limfatici ; localizarea placentei anterioare, detectarea precoce a sarcinii, a sarcinilor ectopice și a chisturilor
17	2,25 MHz, ∅ = 13 mm, focalizat la 7,5 cm	scopuri speciale — are focarul la 6,25 cm ; vizualizează mai bine organele aflate la 5—8 cm adîncime : rinichii și leziunile acestora ca tumori, rinichi polichistici ; placenta praevia și detectarea precoce a chisturilor ovariene
18	2,25 MHz, ∅ = 13 mm, focalizat la 10 cm	scopuri speciale — investigarea țesuturilor de la 6—10 cm adîncime. Ficat, splină, pancreas, vezicula biliară, mărirea nodulilor limfatici și în general pentru pacienții obezi ; placenta praevia posterioară și mase ginecologice mari
19	3,5 MHz, ∅ = 13 mm, focalizat la 5 cm	scopuri speciale — adîncimea domeniului focalizat 3—7,5 cm. Asemănător cu transductorul de la nr. crt. 6, frecvența mai mare permițînd obținerea mai multor detalii
20	3,5 MHz, ∅ = 13 mm, focalizat la 7,5 cm	scopuri speciale — domeniul de focalizare este de 5—10 cm. Asemănător cu transductorul de la nr. crt. 17, frecvența mai mare determinînd și detectarea ecourilor slabe; domeniul tonurilor gri va fi mai mare
21	3,5 MHz, ∅ = 13 mm, focalizat la 10 cm	scopuri speciale — domeniul de focalizare 6—12 cm ; asemănător cu transductorul de la nr. crt. 18. Frecvența mai mare, vizualizarea mai multor detalii și detectarea ecourilor mai slabe din structura internă a organelor
22	2,25 MHz, ∅ = 13 mm, nefocalizat orificiul = 3,17 mm	transductor pentru biopsii în modul *A*. Prezintă în centru un orificiu în care se montează acul pentru aspirarea fluidului din masele chistice renale sau hepatice. De asemenea poate fi utilizat în localizarea și aspirarea efuziilor pericardice și pleurale
23	2,25 MHz, ∅ = 13 mm, nefocalizat orificiul = 3,17 mm	biopsie în modul *B*. După ce leziunea a fost bine localizată, transductorul se utilizează pentru centrarea acului de biopsie și apoi dirijarea acestuia în punctul de interes
24	2,25 MHz, ∅ = 6 mm, focalizat la 7,5 cm	cardiologie pediatrică — datorită diametrului mic al acestui transductor, el este în mod excepțional folosit pentru adaptarea intercostală

Scanned with OKEN Scanner

În 1954, Firestone construiește primul un instrument care produce ultrasunete, bazat pe tehnica puls-ecou, și îl folosește la detectarea defectelor materialelor opace (cavitație). Acest reflectoscop s-a dovedit a fi foarte util în testarea nedistructivă a materialelor ; mai tîrziu s-a studiat posibilitatea aplicării metodei în diagnosticul medical. De atunci s-a depus un mare efort pentru cercetările în acest domeniu, tehnica puls-ecou reprezentînd astăzi una din cele mai importante tehnici cu ultrasunete utilizate în diagnosticul medical.

PRINCIPIUL ECOGRAFIEI

Aparatul care folosește ecoul ultrasunetului se numește ecoscop. Funcționarea aparatului este inițiată de un „timer" care de obicei generează 1 000 pulsuri/secundă. Fiecare din aceste pulsuri determină producerea unei tensiuni de 50—500 V ce durează aproximativ 1 μs, iar această tensiune induce generarea unei unde scurte acustice de către transductor. În majoritatea aplicațiilor medicale, unda acustică este constituită din aproximativ trei lungimi de undă ale pulsului acustic de 2 MHz, ceea ce corespunde unei lungimi de undă de aproximativ 2 mm în țesut. Pulsul acustic generat de transductor este reflectat înapoi de interfețele 1 și 2. Astfel, dacă viteza sunetului este v, ecoul care se va întoarce de la primul obstacol situat perpendicular pe poziția de propagare a sunetului, după timpul t_1 va fi :

$$t_1 = \frac{2\,l_1}{v}, \qquad (22)$$

iar după timpul t_2 va fi :

$$t_2 = \frac{2\,l_2}{v}. \qquad (23)$$

Transductorul funcționează acum ca un microfon, iar energia acustică a ecoului este transformată înapoi în semnal electric. Prin măsurarea timpilor de tranzit t_1 și t_2 se poate determina distanța dintre transductor și obstacolul situat paralel cu el. Ecoscoapele sînt în mod obișnuit prevăzute cu un puls-marcă, ce generează mici diviziuni pe afișaj. Aceste diviziuni pot reprezenta o scală gradată în cm sau mm și permit măsurarea directă a distanțelor pe ecranul afișajului.

CONSIDERAȚII TEHNICE

Frecvența ultrasunetelor folosite în scop medical variază de la 1 la 10 MHz. Pentru a se obține o bună rezoluție este necesar să se aleagă o frecvență înaltă, ceea ce va permite generarea unui puls acustic scurt, esențial pentru studiul în profunzime. În același timp, unghiul divergent al fasciculului acustic scade, ceea ce duce la îmbunătățirea rezoluției laterale. Datorită faptului că atenuarea ultrasunetului crește cu frecvența, trebuie găsită o soluție de compromis între o bună rezoluție și o penetrație acceptabilă. Frecvența se alege și în funcție de domeniul de aplicații, de exemplu pentru studiul abdomenului se folosește o frecvență de 2,5 MHz, pentru inimă la o persoană adultă — 2 MHz, pentru tiroidă și sîn — 5—7 MHz, iar pentru explorarea ochiului — 6—8 MHz. Numărul măsurătorilor făcute pe secundă este egal cu viteza cu care pulsul acustic este generat de emițător și se numește viteză de repetare a pulsului. Transductorul nu poate fi excitat pînă nu au fost recepționate ecourile de la pulsul anterior ; viteza de repetiție a pulsurilor este menținută constantă la aproximativ 1 000 Hz.

Scanned with OKEN Scanner

Din cauza absorbţiei mari a ţesuturilor biologice şi a reflectării ultrasunetelor de către interfeţele tisulare, amplitudinea ecoului este mică ; de aceea este de dorit să se folosească un emiţător de pulsuri cu o suprafaţă mai mare. Practic nu se utilizează pulsuri cu un voltaj mai mare de 500 V, majoritatea ecoscoapelor funcţionînd la un voltaj de aproximativ 400 V. Intensitatea vîrfului pulsului acustic transmis este de 1—10 W/cm^2. Durata pulsului nu este mai mare de 1 μs, iar frecvenţa repetiţiei pulsului este de 1 000 Hz. Media intensităţii acustice aplicată la investigarea pacienţilor este de 1—10 mW/cm^2.

ECOGRAFE PENTRU DIAGNOSTICUL MEDICAL

Ecografele proiectate pentru aplicaţii medicale sînt folosite de aproximativ zece ani. Spre deosebire de celelalte ecografe, ele sînt prevăzute cu circuite adiţionale care îmbogăţesc informaţiile, lucru foarte important pentru stabilirea diagnosticului medical (fig. I.5).

AMPLIFICAREA ECOULUI

Ecourile care se întorc la transductor sînt slabe şi au valori cuprinse între 10—500 μV. De aceea este necesară o amplificare înaltă

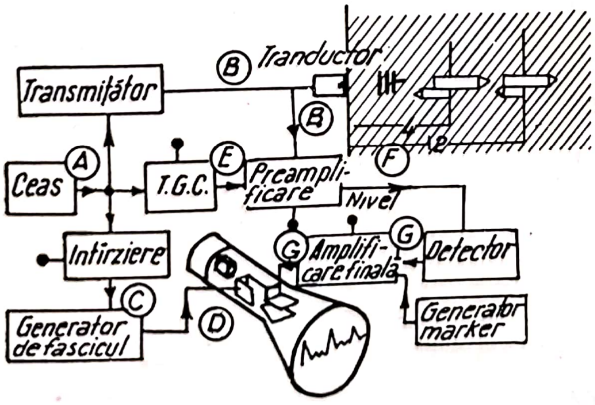

Fig. I.5 — Schema unui ecograf pentru aplicaţii medicale.

înainte ca semnalul să ajungă la tubul de afişaj. De obicei, amplificarea maximă pentru semnale mici este de aproximativ 100—120 dB, ceea ce corespunde unei amplificări de 10^5—10^6 ori.

Datorită absorbţiei ridicate a sunetului în ţesuturile biologice, ecourile din structurile profunde sînt mai slabe decît cele reflectate de suprafeţele mai apropiate de transductor. Pentru a compensa această situaţie, ecografele sînt echipate cu un control de amplificare compensatorie a timpului (TGC). Ajustarea timpului, în cazul controlului de amplificare compensatorie, este de obicei reglată de investigator, astfel ca toate ecourile recepţionate să fie redate cu o amplitudine aproximativ egală pe tubul osciloscopului de afişaj. Cînd un ecoscop este folosit pentru redarea imaginilor în secţiune, este necesară o demodulare a undelor oscilante de înaltă frecvenţă a ecoului recepţionat de transductor. Pentru a îmbunătăţi caracteristica ecoului, circuitul detector este de obicei cuplat cu un circuit de diferenţiere care reduce durata de demodulare a pulsului.

SISTEME DE AFIŞARE

Semnalul ultrasonic reflectat de o interfaţă (suprafaţă perpendiculară pe direcţia de propagare a fasciculului de ultrasunete) şi recepţionat de transductor furnizează informaţii care sînt afişate pe ecranul osciloscopului după o serie de transformări. Semnalul analog iniţial produs de transductor conţine datele disponibile care ulterior, prelucrate electronic, sînt analizate, mărite, afişate. Ecourile recepţionate de transductor prezintă un voltaj analog care este detectat, amplificat şi analizat în diferite circuite electronice. Semnalul video final poate fi ulterior prelucrat în mai multe feluri, mărit, discrimi-

Scanned with OKEN Scanner

nat sau cuantificat în forma finală. Recent, pentru a extinde domeniul dinamic al semnalului, au început să fie folosiți amplificatori logaritmici care permit afișarea ulterioară a datelor. Dacă se folosesc amplificatori lineari, semnalul reprezintă amplitudinea ecoului de 20 dB ; dacă sînt folosiți amplificatori logaritmici, semnalele reprezintă amplitudinea ecoului de 40 dB. Electronic, semnalele pot fi împărțite în niveluri de voltaj care de fapt reprezintă amplitudini diferite ale semnalului. Osciloscopul cu tub catodic, în configurații diferite, este folosit pentru afișarea vizuală a imaginilor obținute în scop diagnostic. În diagnosticul medical sînt folosite patru tehnici de afișare vizuală, determinate în ultimă instanță de construcția osciloscopului.

Osciloscopul fără persistență. La osciloscoapele fără persistență, afișarea imaginii se datorează exclusiv proprietăților fosforescente ale ecranului și ea dispare la cîteva milisecunde după terminarea investigației. Pentru înregistrarea acestor imagini este folosit filmul fotografic sau hîrtia termosensibilă.

Osciloscopul cu persistență. În acest caz, imaginea este afișată și stocată electronic pe ecranul fosforescent al tubului catodic. Intensitatea, respectiv luminozitatea depind de frecvența fasciculului de electroni ce lovește ecranul afișajului. Imaginea poate fi vizualizată direct, fotografiată sau înregistrată și, la nevoie, ștearsă.

Scan Converter-ul. Din 1973, de cînd a fost descoperit, este cel mai folosit mijloc de afișare vizuală (fig. I.6). În tubul *Scan Converter*-

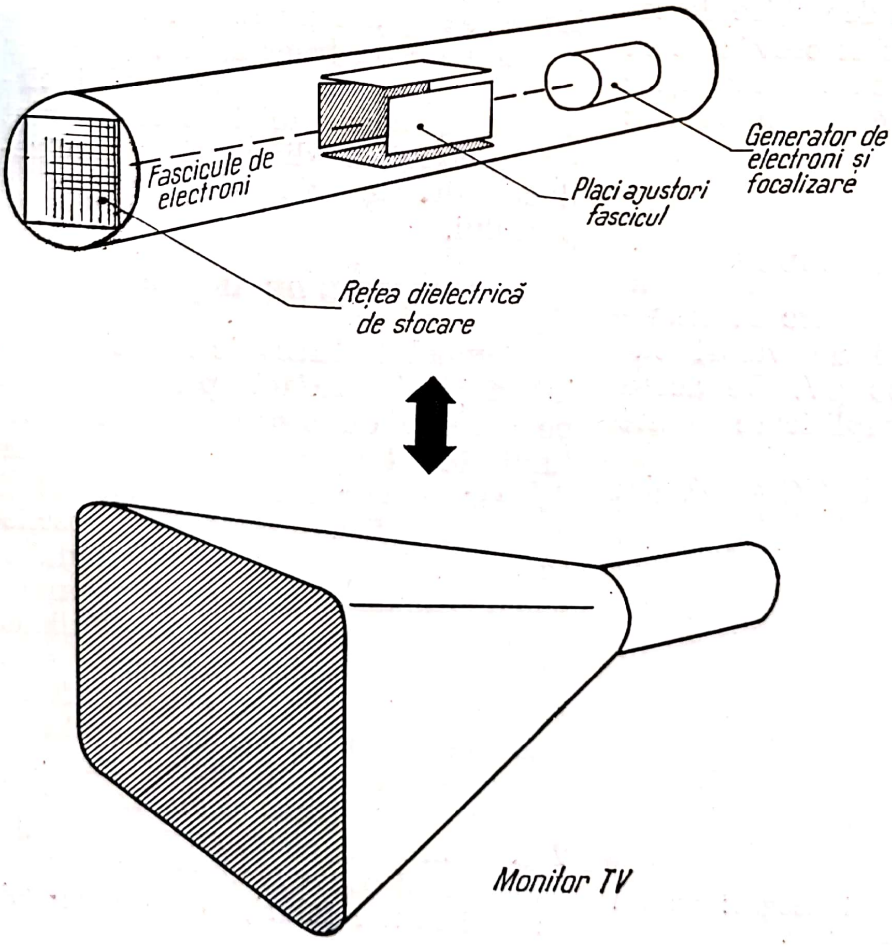

Fig. I.6 — Schema unui *Scan Converter* analog.

Scanned with OKEN Scanner

ului un fascicul de electroni este folosit la înscrierea informaţiilor pe o ţintă foarte mică, matrice. Fasciculul de electroni, asemănător celui dintr-un tub de raze catodice în ceea ce priveşte stocarea şi persistenţa variabilă, schimbă numărul de electroni din matrice, realizînd o nouă distribuţie care corespunde imaginii ecoului. Odată imaginea formată, un fascicul de electroni cu energie joasă este baleiat peste ţinta dielectrică (matrice), într-o mişcare orizontală rapidă, asemănătoare celei realizate la un tub de televiziune. Curentul produs de fasciculul de electroni din tubul de televiziune este indus de curentul-semnal, generat de încărcătura electronică (pozitivă sau negativă) a ţintei dielectrice. Rezultatul este afişat pe un monitor de televiziune, imagine care este de fapt copia fidelă, dar mult mărită, a imaginii înmagazinate pe ţinta (matricea) dielectrică a *Scan Converter*-ului.

Osciloscopul pentru înregistrare este în general un osciloscop cu o singură axă, care afişează continuu imaginea modulată în intensitate. O hîrtie sensibilă se mişcă în faţa ecranului înregistrînd imaginea. Cînd imaginea este developată în ultraviolet sau termic, pe hîrtia sensibilă apar timpul şi amplitudinea informaţiilor obţinute pe parcursul examinării cu ultrasunete. Acest tip de osciloscop este cel mai des folosit în studiile de cardiologie sau în alte studii dinamice.

MODUL A

În fig. I.7 se observă că înregistrarea de pe ecranul tubului de afişaj corespunde amplitudinii ecoului detectat de transductor. Intensitatea ecoului este reprezentată ca o deflecţie verticală a cărei înălţime sau amplitudine este proporţională cu intensitatea ecoului. Acest tip de afişare este cunoscut sub denumirea de „modul A" ; „A" este iniţiala cuvîntului „amplitudine" — modulare a amplitudinii. De obicei ecranul osciloscopului este împărţit în cm sau mm, poziţia orizontală corespunzînd profunzimii ţesutului. Afişarea în modul A este folosită în determinările liniei mediane de la nivelul creierului, în anumite investigaţii ale ochiului, cardiologie şi foarte mult, deoarece cu ajutorul acestui tip de afişare se apreciază intensitatea ecoului, la fixarea controlului de amplificare compensatorie de timp şi la diferenţierea formaţiunilor solide de cele lichide.

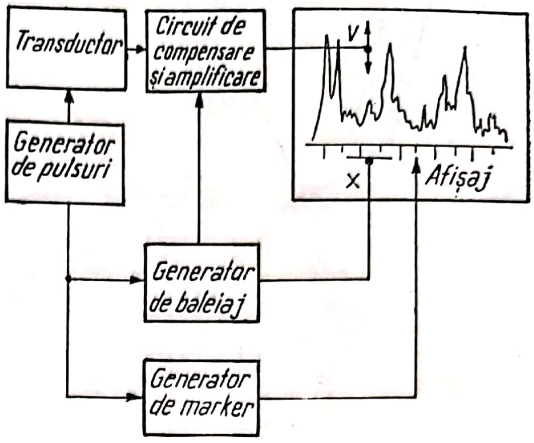

Fig. I.7 — **Schema unui echipament simplu pentru explorarea în modul A.**

MODUL B

Înregistrarea mişcărilor în modul A (amplitudinilor) reprezentînd ecouri este imposibilă ; de aceea amplitudinile deflecţiilor verticale sînt transformate electronic şi reprezentate pe ecran sub forma de puncte a căror luminozitate va fi proporţională cu puterea ecoului (fig. I.8). Acesta este modul B de afişare („B" este iniţiala termenului englezesc *brightness* = luminozitate).

Scanned with OKEN Scanner

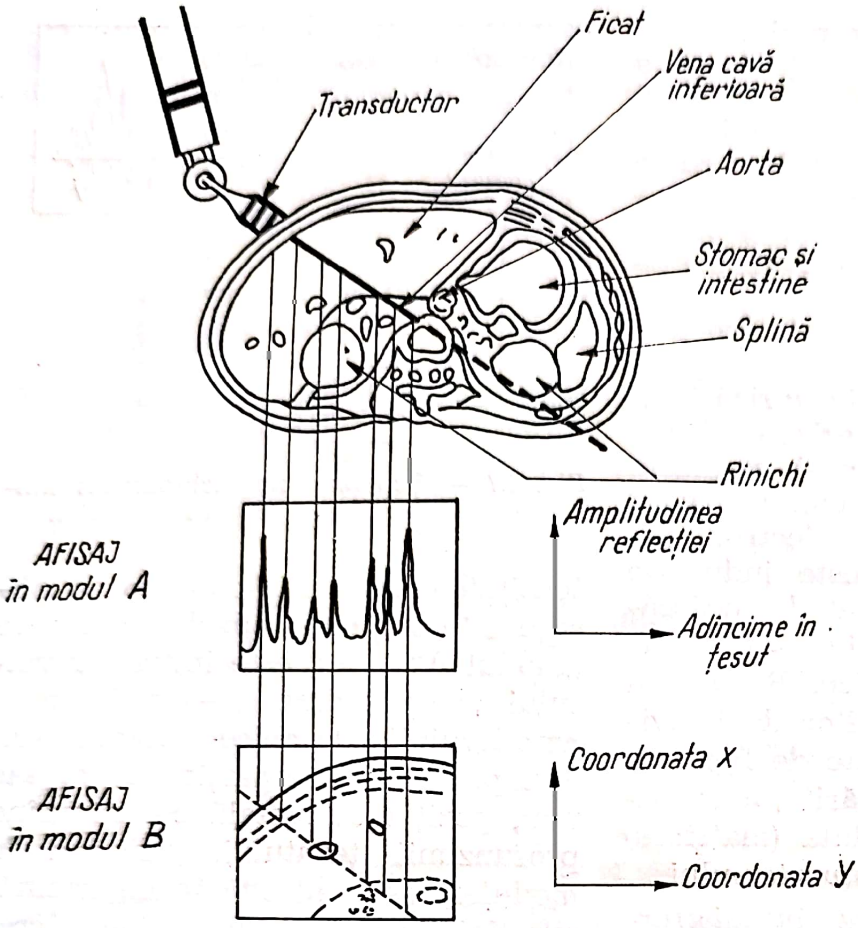

Fig. I.8 — Schema principiului de explorare în modul B.

Un singur ecou va fi reprezentat de un singur punct, dar cînd transductorul este mișcat într-un plan perpendicular pe direcția de propagare a fasciculului de ultrasunete, este generată o imagine bidimensională, cu condiția ca ecourile să fie păstrate (osciloscopul cu memorie). La afișarea în scala gri, intensitatea, respectiv luminozitatea punctelor variază direct proporțional cu amplitudinea ecoului, pe cîtă vreme în cazul afișărilor bistabile (+ ; — ; alb-negru), toate ecourile sînt afișate cu luminozitate egală.

MODUL M

Modul de afișare M, numit și T-M, poate înregistra mișcarea ecoului. Aceasta poate fi realizată prin mișcarea afișajului în modul B, deasupra ecranului unui osciloscop, pentru vizualizarea imediată, sau prin mișcarea unei suprafețe înregistratoare (hîrtie fotografică, hîrtie termosensibilă — ambele developate în ultraviolet). Metoda prin adăugarea mărimii timp la modul B se numește modul timp-mișcare sau simplu, modul M (*motion*).

Dacă un obiect se mișcă, reprezentarea lui în modul A va corespunde mișcărilor ecourilor în direcția orizontală. Prin transformarea acestora în puncte luminoase și prin deplasarea lor cu viteză fixă, mică, un număr de curbe pot fi păstrate indicînd mișcarea structurilor aflate în studiu.

Modul M este folosit mai ales în studii de cardiologie la adult și făt ; informațiile obținute pot fi afișate în scala gri sau bistabil.

Scanned with OKEN Scanner

TOMOGRAFIA ECOGRAFICĂ

Tehnica puls-ecoului, sau tomografia, este folosită pentru obținerea imaginilor organelor în secțiune profundă. În scopul stabilirii diagnosticului clinic au fost experimentate numeroase tehnici ; ele aveau comun faptul că pacientul era explorat cu ajutorul unui fascicul de ultrasunete, iar pentru vizualizarea informațiilor pe ecranul tubului de afișaj se utiliza modul B.

EXPLORAREA LINEARĂ

În explorarea lineară de tip B, pentru obținerea imaginilor secțiunilor profunde, transductorul direcționează fasciculul de ultrasunete printr-un mediu de legătură aflat într-un vas, iar membrana inferioară a vasului se modelează conform suprafeței obiectului, asigurînd astfel un contact acustic bun. Transductorul este conectat la un ecoscop care produce un semnal vertical în modul B, începînd din partea superioară a ecranului. Pentru a obține o imagine, transductorul este mișcat electromecanic înainte și înapoi, în plan orizontal (fig. I.9 a), de un motor. Imaginea obținută poate fi fotografiată folosind o cameră polaroid. În cazul unui tub cu persistență, imaginea poate fi analizată imediat, dar este preferată fotografierea datorită faptului că, de obicei, tuburile cu persistență nu permit o bună afișare în scala gri. La ecoscoapele moderne sînt folosite *Scan Converter-e.*

EXPLORAREA SECTORIALĂ

În acest tip de explorare, folosit frecvent, transductorul oscilează în jurul unui punct, în timp ce un potențiometru monitorizează mișcările unghiulare ale transductorului (fig. I.9 b). Un semnal electric de la acest potențiometru controlează direcția

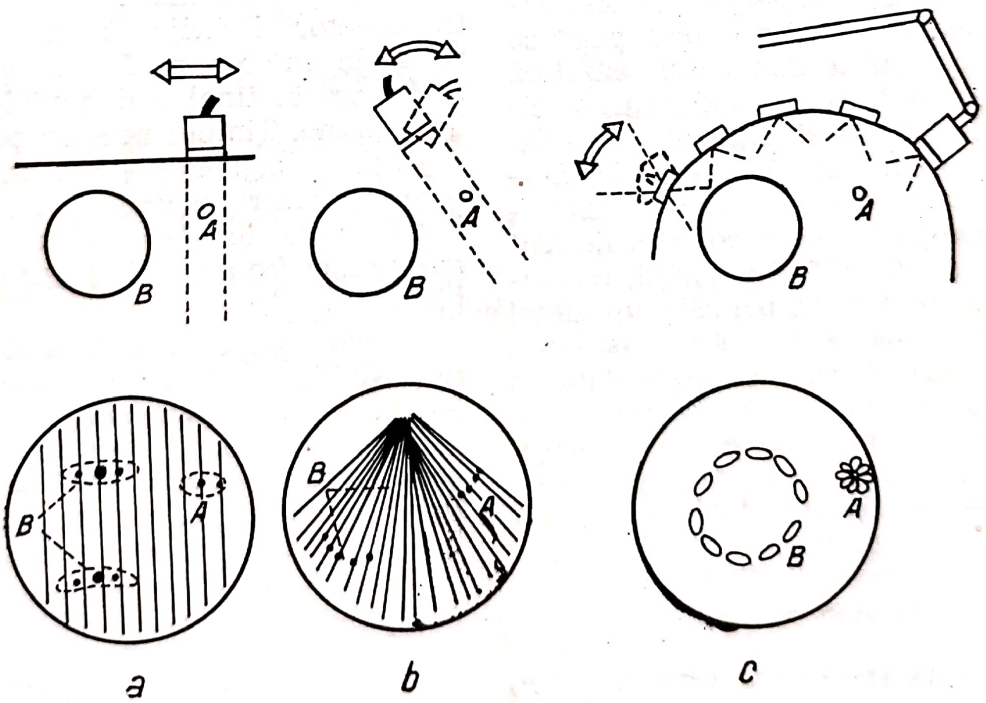

Fig. I.9 — Comparație între explorările lineară *(a)*, sectorială *(b)* și compusă *(c)* :
A — suprafața reflectantă sferică mică ; *B* — suprafața cilindrică ce are un coeficient de reflexie mai scăzut.

Scanned with OKEN Scanner

semnalului vizualizat în modul B de afişaj şi, respectiv, modul de a coincide cu cel al undei ultrasonore. Acest tip de explorare este folosit în cazurile în care obiectul ce trebuie investigat poate fi întîlnit de fasciculul de ultrasunete numai într-o zonă limitată, de exemplu : ochi, inimă.

EXPLORAREA COMPUSĂ

Fig. I.9 c prezintă un transductor care explorează din mai multe poziţii, de-a lungul unei suprafeţe care delimitează obiectul ce trebuie investigat. În fiecare din cele 5 poziţii redate în schemă se obţine o imagine şi prin explorare sectorială. Explorarea compusă este deosebit de utilă, deoarece elimină dificultăţile inerente care apar în cele două tipuri de explorări descrise anterior. În cazul unui obiect cilindric, în explorarea lineară sînt afişate numai ecourile de la partea superioară şi inferioară (fig. I.9 a). Din cauza lăţimii fasciculului, aceste ecouri nu vor reproduce forma corectă a cilindrului, astfel că ecourile de la partea inferioară a cilindrului vor fi direcţionate opus faţă de curbura reală a acestuia. Distorsiunea se reduce în cazul explorării compuse, deoarece ecourile sînt transmise din diferite poziţii, aşa încît aproape fiecare parte a suprafeţei cilindrului să fie atinsă de fasciculul de ultrasunete cel puţin o dată în timpul explorării. În acest mod se obţine o imagine corectă a structurilor complicate. Pentru a realiza un contact acustic bun, înainte de a începe investigarea, pe suprafaţa pielii pacientului se aplică un gel sau ulei mineral ori vegetal.

SISTEME ÎN TIMP REAL („REAL-TIME")

Sistemul de explorare compus este azi cel mai folosit sistem de diagnostic în medicină. El necesită o experienţă bogată din partea investigatorului, iar pentru realizarea unei imagini satisfăcătoare este nevoie cîteodată de mult timp. El nu poate fi folosit la realizarea în condiţii optime a imaginilor date de structurile în mişcare cum este inima.

S-au dezvoltat şi perfecţionat nenumărate sisteme de explorare rapidă, ajungîndu-se să se obţină cu ajutorul ultrasunetelor imagini ce apar pe ecran cu o viteză de 10—80 de cadre (imagini)/secundă, astfel încît mişcarea obiectului poate fi observată instantaneu. Aceste sisteme în timp real au capacitatea de a localiza cel mai exact organele statice (nemişcătoare), deoarece anumite secţiuni ale ariei de interes pot fi obţinute foarte rapid. Majoritatea sistemelor rapide în timp real folosite astăzi utilizează exploarea lineară sau sectorială care este generată electronic.

Sistemul convenţional de redare în modul B utilizează un singur transductor şi dirijează unda spre o zonă de interes profundă, ceea ce realizează în final o singură imagine în secţiune. Timpul necesar pentru a se obţine imaginea poate fi de cîteva secunde pentru o explorare, aceasta limitîndu-se în general la redarea marginilor (contururilor) structurilor biologice.

Explorarea cu viteză mărită oferă posibilitatea vizualizării structurilor în mişcare, cum sînt inima sau vasele sanguine, şi extinde mult posibilităţile de studiu al acestora. Prin îmbunătăţirea sistemului de afişare cu viteză rapidă a imaginilor s-a ajuns la posibilitatea de a se reda chiar peste 15 imagini/secundă. Aceste sisteme, proiectate pentru aplicaţii specifice, permit obţinerea imaginilor bidimensionale ale globului ocular, abdomenului, inimii. Sistemul linear constă din numeroşi transductori individuali controlaţi de un cir-

Scanned with OKEN Scanner

cuit electronic. Excitîndu-se simultan un grup de cîţiva elementi, se produce o undă direcţională care se comportă identic cu cea obţinută prin puls-ecou. După completarea ciclului puls-ecou, ciclul se repetă. Secvenţa se repetă la interval foarte scurt de timp pînă cînd toate elementele din grup sînt activate. Astfel, numai cîteva sute de milisecunde sînt necesare pentru a completa o „explorare", afişarea în modul B permiţînd o vizualizare a mişcărilor dinamice ale cordului sau ale fătului. Lungimea teritoriului „compus" din transductori aşezaţi linear determină lungimea zonei de explorare. Avantajul sistemului linear cu ajutorul căruia se obţine o imagine în timp real bidimensională, constă în simplicitatea şi uşurinţa de lucru atît din punct de vedere electronic cît şi practic. Totuşi acest sistem linear, datorită rezoluţiei destul de slabe şi flexibilităţii reduse (suprafaţa liniară este rigidă), nu este considerat ideal pentru studii cardiace.

SISTEMUL DE REŢEA SINCRONIZATĂ

Acest sistem se caracterizează prin mărimea zonei de explorat, prin natura circuitelor electronice folosite pentru a pulsa şi conduce unda transductorului. De remarcat că în acest caz, transductorul este mai mic decît cel folosit în sistemul linear. Transductorul este constituit de obicei din peste 32 de elemente, cu o distanţă de 1/2 λ între ele. În acest caz, transmiterea şi recepţia pulsului este secvenţial întîrziată, ceea ce face ca unda să se propage sub formă de arc, rezultînd o imagine dinamică a structurilor din interiorul zonei străbătute de undă. Un transductor care are diametrul de 12—15 mm permite explorarea unei zone cuprinse în deschiderea unui arc de aproximativ 80°. În timpul explorării, unda este fixată electronic la un unghi preselectat, de exemplu de 40°, şi pulsul-ecou este înregistrat; apoi unda se fixează la 39°, secvenţa se repetă şi din aproape în aproape poate fi explorată întreaga arie în cîteva milisecunde.

VIZUALIZATOR CARDIAC

Aparatul foloseşte un singur transductor care poate fi reglat mecanic pentru unghiul de explorare dorit (0°, 20°, 30°, 45° şi 60°) cu viteza de 30, 45 sau 60 de imagini/secundă. Datorită suprafeţei foarte mici a transductorului (1,1 cm^2), acesta este excelent pentru studiile cardiace. Sistemul de reţea sincronizată şi vizualizatorul cardiac permit obţinerea unor rezultate deosebite din punct de vedere clinic. Ambele au o rezoluţie bună, densitate de linii ridicată, unghi variabil de explorare şi o bună flexibilitate în ceea ce priveşte poziţionarea transductorului (fig. I.10).

Tot o imagine în timp real se obţine şi cu ajutorul unui transductor rotativ, care oferă pe ecranul osciloscopului imagini în scala gri, într-o reprezentare bidimensională a planului de explorare, cu o viteză de 17—25 de imagini/secundă.

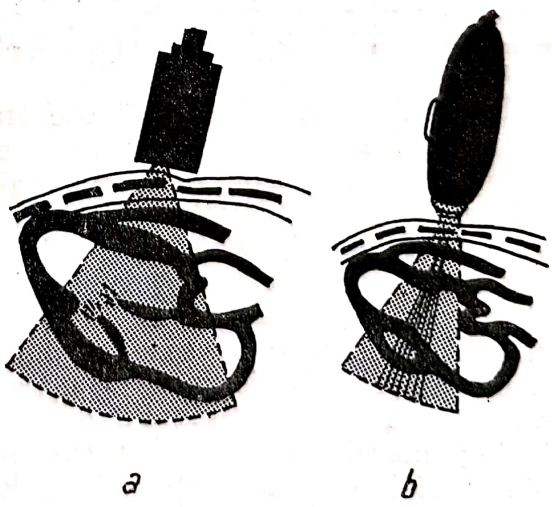

Fig. I.10 — Sistemul de reţea sincronizată *(a)* şi vizualizatorul cardiac *(b)*.

Scanned with OKEN Scanner

ECOGRAFIA ÎN SCALA GRI

„Ecografie în scala gri" se numeşte tehnica de vizualizare în modul B, în care poziţia şi amplitudinea ecoului sînt afişate împreună pe ecogramă. Scala gri este alcătuită din nuanţe de gri (de la alb la negru), care corespund amplitudinii semnalului şi în care se realizează imaginea. Semnalele mai luminoase corespund unor ecouri mai puternice, iar semnalele mai slabe sînt afişate în diferite nuanţe de gri. Majoritatea sistemelor permit inversarea nuanţelor alb-negru sau, respectiv, obţinerea de imagini pozitiv-negativ.

Ochiul uman poate diferenţia aproximativ 10 nuanţe de negru-gri-alb, iar în practică caracteristicile afişajului şi ale filmului fotografic reduc acest domeniu la jumătate, chiar dacă din punct de vedere electronic imaginea obţinută a fost prelucrată în 32 de nuanţe de gri.

PRINCIPII

Ecograma în scala gri poate fi obţinută prin expunerea unui film radiologic în faţa ecranului de afişaj al unui osciloscop convenţional sau cu ajutorul unui film polaroid.

În analiza ecourilor obţinute în cursul unei examinări cu ultrasunete este de mare ajutor separarea interfeţelor (obstacolelor) reflectante în două categorii, conform cu geometria lor. Prima categorie cuprinde interfeţele mai mari decît fasciculul de ultrasunete la care unghiul de incidenţă al fasciculului de ultrasunete este egal cu unghiul de reflexie ; marginile organelor constituie astfel de interfeţe. Ecourile marginale sînt foarte utile în localizarea şi clasificarea leziunilor. De exemplu, prezenţa unor ecouri marginale netede, în cazul unei leziuni, constituie un indiciu că formaţiunea este încapsulată şi are natură benignă, în timp ce absenţa ecourilor marginale sau prezenţa unor ecouri neregulate (zimţate, ştirbite) este un indiciu al existenţei unei leziuni invazive, maligne.

A doua categorie cuprinde interfeţele (obstacolele) mai mici decît fasciculul de ultrasunete. Astfel de interfeţe sînt formaţiunile glandulare şi structurale ale ţesuturilor moi şi ale zonelor capilare ; ecourile originare de la aceste interfeţe mici sînt definite ca ecouri interne. Aceste interfeţe recepţionează numai o mică parte din fasciculul incident şi determină din această cauză ecouri de amplitudine mică. Energia este reflectată difuz. Ecourile interne furnizează informaţii ce vor fi folosite în clasificarea ţesuturilor moi, ca şi în explorarea ecografică în scala gri. Mărimea, aspectul şi distribuţia ecourilor interne sînt determinate de structura şi arhitectura ţesuturilor examinate. Deoarece lichidele sînt considerate omogene din punct de vedere acustic, ele nu au şi nu amplifică ecouri interne. Conţinutul fără ecouri al structurilor pline cu lichid este imediat diferenţiat de nuanţele de gri obţinute de la ţesuturile moi. Identificarea sigură a structurilor (formaţiunilor) pline cu lichid, mai mici de 1 mm în diametru, direct din ecograma în modul B, constituie unul din cele mai importante avantaje ale ecografiei în scala gri.

Majoritatea sistemelor de vizualizare au o intrare terminală cunoscută drept axa Z, care determină nivelul scalei gri, pe care sînt afişate ecourile. Un voltaj cuprins între 100 mV

Scanned with OKEN Scanner

și 1 V este afișat în mai mult de 10 nuanțe de gri la nivelul sistemului de vizualizare. Un voltaj mai mic de 100 mV este insuficient pentru a fi înregistrat pe afișaj, ceea ce înseamnă că va fi afișat ca o nuanță de negru, iar dacă voltajul este mai mare de 1 V, informația va fi afișată ca un punct alb luminos.

Figura I.11 ilustrează mărimea ecourilor de la diferite interfețe și selecția categoriilor de ecouri folosite pentru sistemul de afișare în scala gri. Ecografia în scala gri este caracterizată prin două îmbunătățiri majore față de sistemul bistabil folosit anterior, și anume : creșterea rezoluției și raportul semnal-zgomot. Îmbunătățirea rezoluției s-a datorat focalizării și colimării transductorilor ; creșterea raportului între semnal și zgomot este fundamentală pentru noua tehnologie folosită în producerea echipamentelor medicale de diagnostic. Ecourile de nivel scăzut, care își au originea în interiorul țesuturilor, sînt amplificate și afișate. Aceasta permite vizualizarea structurilor fine interne ale țesuturilor moi și recunoașterea aspectului anormal, caracteristic, al patologiei difuze. Întrucît leziunile mici sînt mai bine detectate ca defecte ale anatomiei normale, amplificarea și afișarea acestor ecouri de nivel scăzut devin deosebit de importante. Gradul de amplificare, care este necesar pentru vizualizarea unor structuri așa de fine, prezintă o problemă distinctă de inginerie fizică și electronică. Domeniul total al ecourilor din țesuturi ajunge pînă la aproximativ 100 dB. Acest domeniu larg al intensității amplitudinilor reprezintă diferența dintre ecourile cele mai mici, pe care dorim să le afișăm, și cele mai mari. Oricum, acest domeniu larg este în mare parte consecința atenuării din țesuturi, iar adăugarea amplificării compensatorii de timp (TGC) în prima etapă a prelucrării semnalului reduce domeniul ecourilor de la 100 la 60 dB. Diferența între modul de afișare în scala gri și cel bistabil se observă în figura I.12.

EXPLORAREA SIMPLĂ ȘI COMPUSĂ

Explorarea simplă este acea formă de explorare în care transductorul este mișcat în așa fel încît liniile care construiesc ecograma să nu se intersecteze niciodată în timpul explorării, deci zona studiată să nu se exploreze din două direcții. Cele mai comune forme ale explorării simple sînt cea lineară și cea sectorială, folosite în explorarea mecanică sau manuală.

Explorarea compusă este o formă comună de explorare, în care transductorul se mișcă astfel încît ima-

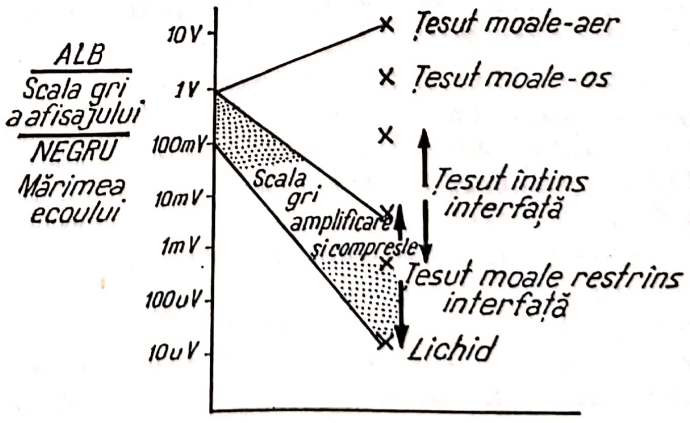

Fig. I.11 — Mărimea ecourilor de la variate obstacole și selecția domeniului de afișare a ecourilor.

Scanned with OKEN Scanner

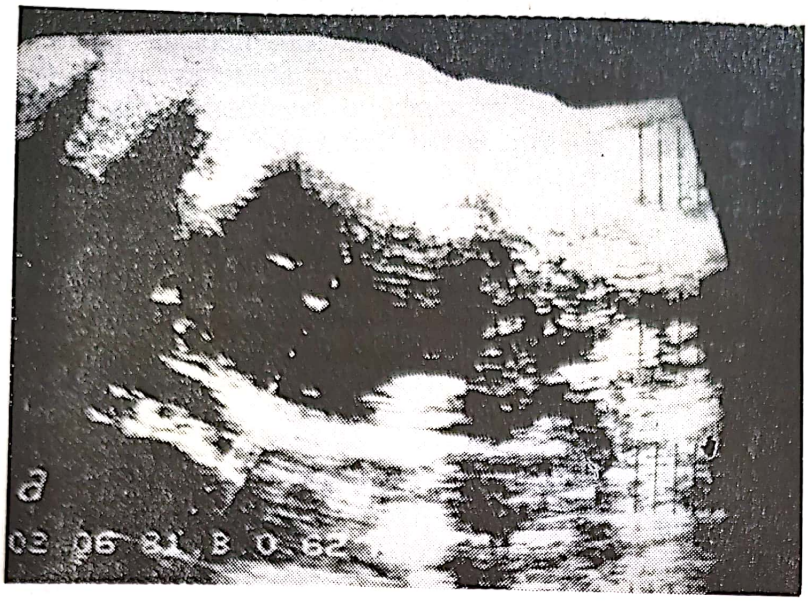

Fig. I.12 — Diferența dintre modul de afișare în scala gri (*a*) și cel bistabil (*b*).

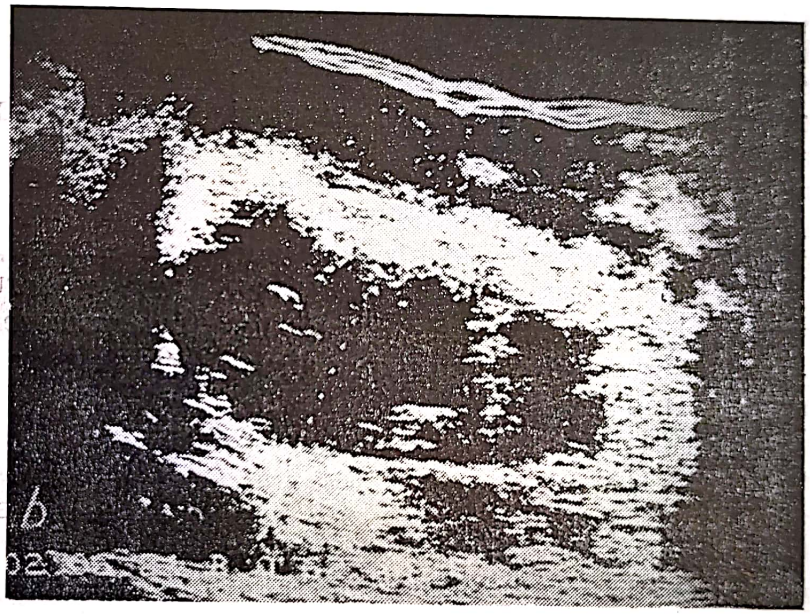

ginea, ce se formează din mai multe puncte de origine, să rezulte prin explorarea zonei de interes din mai multe incidențe.

Aceste două metode de explorare permit obținerea de informații clinice suplimentare. Figura I.13 ilustrează posibilitățile celor două metode :

1 — Explorarea compusă oferă o afișare mai completă a ecourilor marginale și de aceea ecograma rezultată este foarte asemănătoare cu secțiunea anatomică.

2 — Explorarea simplă oferă o singură informație despre structura țesuturilor examinate, pe cîtă vreme cea compusă aduce date suplimentare asupra acestora.

3 — Explorarea simplă este superioară în descrierea anumitor modificări, cum ar fi fenomenul de umbrire sau întărire a ecourilor în spatele zonei explorate, unde atenuarea este mai mare sau mai mică decît în țesuturile înconjurătoare. În schimb, explorarea compusă este superioară în abordarea structurilor din spa-

Scanned with OKEN Scanner

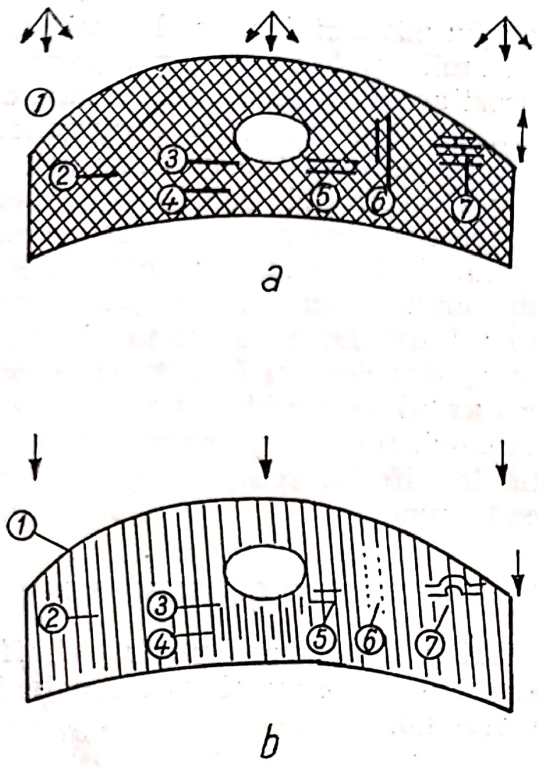

Fig. I.13 — Comparaţie schematică între caracteristicile explorării compuse *(a)* şi simple *(b)*.

tele zonelor umbrite, de exemplu, coastele.

4 — În anumite cazuri, datorită deviaţiei ecourilor în urma proceselor de reflexie, umbrele se văd în spatele marginilor laterale ale leziunii. Acest efect de umbrire este mult mai evident în cazul explorării simple.

5 — Explorarea simplă evidenţiază clar întîi structurile care sînt situate perpendicular pe unda de explorare, datorită rezoluţiei profunde a transductorului. Structurile aflate paralel cu unda exploratoare sînt afişate nu tocmai clar, dată fiind slaba rezoluţie laterală a transductorului. Rezoluţia structurilor în ecogramele realizate printr-o explorare compusă nu depinde de poziţia lor faţă de fasciculul de ultrasunete.

6 — Explorarea simplă este superioară în cazul structurilor pulsatile ; nu numai că mişcarea acestora afectează rezoluţia, dar permite, în plus, obţinerea unei imagini a mişcării lor. În ecograma obţinută prin explorarea compusă, mişcarea structurilor în timpul explorării duce la scăderea rezoluţiei.

7 — Unul dintre avantajele principale ale ecografiei în scala gri constă în diferenţierea, cu un înalt grad de precizie, a chisturilor de structurile solide. Criteriile folosite la această diferenţiere sînt prezentate sugestiv în tabelul I.5.

TABELUL I.5

CRITERIILE FOLOSITE PENTRU DIFERENŢIEREA CHISTULUI DE O LEZIUNE SOLIDĂ
(după George Kossoff, 1978)

Criterii	Aspectele ecografice	
	Chist	Tumoare
Ecouri interne	nu	da
Detaliu posterior	mărit	micşorat
Efect de reflexie marginală	da	nu
Contur	neted	franjurat
Formă	sferică	neregulată
Ţesuturi înconjurătoare	comprimate	reactive

TEHNICI DE EXAMINARE

Avantajul principal care a făcut să se dezvolte ecografia în scala gri îl constituie posibilitatea de a identifica şi clasifica ţesuturile moi şi de a localiza şi diagnostica variate procese patologice. Pentru corectitudinea tehnicii e necesară constanţa în timp a caracteristicilor tehnice ale aparatului, ceea ce presupune calibrarea frecventă a echipamentului folosit. De asemenea, este necesar să se adopte un procedeu de examinare adecvat, pentru ca modificările apărute în ţesuturile examinate să nu se datoreze tehnicii de explorare.

Scanned with OKEN Scanner

Succesul, într-o explorare, depinde de mărimea şi aspectul caracteristic al ecoului şi de gradul de heterogenitate a ţesuturilor înconjurătoare. Prima condiţie a unei examinări cu ultrasunete este ca niciodată să nu se stabilească diagnosticul exclusiv pe baza unui singur afişaj ecografic, deoarece acesta ilustrează numai o singură secţiune subţire prin ţesuturi ; detectarea modificărilor patologice se poate realiza numai dacă aspectul caracteristic este văzut de mai multe ori pe ecografii efectuate la distanţe mici una de alta (de exemplu, 0,5 cm). Aceste ecografii pot fi obţinute prin explorarea simplă şi compusă, ca şi prin examinarea ţesuturilor (zonelor de interes) în planuri diferite — în secţiuni longitudinale şi transversale. Traseul transductorului şi tipul ţesuturilor prin care trece ultrasunetul, pentru a atinge ţesuturile care ne interesează, sînt diferite şi situate în planuri diferite. La organele perechi, la elucidarea diagnosticului contribuie compararea imaginii organului afectat cu aspectul organului normal. Cele mai bune rezultate se obţin dacă ţesuturile sînt poziţionate într-o manieră optimă faţă de fasciculul de ultrasunete care realizează examinarea, adică dacă ţesutul se află în centrul undei de explorare şi cît mai aproape posibil de fasciculul de ultrasunete. În obstetrică şi ginecologie trebuie utilizată tehnica vezicii urinare pline, deoarece examinări repetate după micţiune ajută la precizarea modificărilor de poziţie, dimensiune şi aspect structural după îndepărtarea presiunii exercitate de vezica plină. Similar, masele abdominale situate lîngă stomac sau în spatele acestuia sînt investigate cu succes atunci cînd stomacul este plin cu apă. Repetarea examinării după respiraţie este de asemenea de folos, deoarece mişcarea organelor, de exemplu cea a rinichilor, datorată expansiunii pulmonare, poziţionează uneori aceste organe mai aproape de fasciculul de ultrasunete. Organele care îşi schimbă poziţia relativă în timpul respiraţiei trebuie examinate în apnee pentru a se evita reducerea rezoluţiei din cauza mişcărilor lor. Repetarea examinării după manevrele Valsalva, care dilată sistemul venos, sînt deseori folositoare, deoarece astfel se vor identifica mai uşor venele şi, respectiv, organele care se află în diferite relaţii anatomice cu aceste vene.

CRITERII DE CLASIFICARE

Criteriile folosite pentru clasificarea ţesuturilor moi sînt redate în tabelul I.6.

TABELUL I.6

CRITERII DE CLASIFICARE A ŢESUTURILOR MOI
(după George Kossoff, 1978)

Ecouri marginale	Ecouri interne
Forma	Mărimea
Prezenţa şi natura	Structura
Poziţia relativă	Arhitectura
Alipirea	Structura internă
Ţesuturile înconjurătoare	Proprietăţile de atenuare

Clasificarea se bazează pe aspectul conturului şi al ecourilor interne ce determină tipul de ţesut care va fi investigat, dar se va realiza prin comparaţie, de exemplu : ficat faţă de rinichi sau ţesut normal faţă de ţesut patologic.

ECOURILE MARGINALE

Forma (aspectul). Multe organe pot fi clasificate după forma şi geometria lor, delimitate de ecourile marginale. De exemplu, organele cu

Scanned with OKEN Scanner

țesuturi moi care pot fi clasificate după acest criteriu sînt : ficatul, rinichiul și splina. Anumite procese patologice amplifică ecourile marginale. Exemplul clasic al acestor procese îl constituie chisturile care, datorită presiunii lor interne, sînt în general sferice. De asemenea, multe leziuni solide benigne tind să aibă o formă regulată, complexă. Leziunile infiltrative în general sînt mai puțin regulate, iar forma lor este mult mai greu de definit.

Prezența și natura. Cînd se evidențiază ecouri marginale, deducem că țesuturile sînt încapsulate și deci mai mult decît probabil sînt benigne. Ecourile marginale sînt de obicei reflectori și din acest motiv sînt afișate numai în porțiunea ecografiei unde marginile sînt examinate în incidență normală (perpendiculară pe fasciculul de ultrasunete). Leziunile încapsulate dau de obicei ecouri marginale netede, pe cînd leziunile infiltrative nu au ecouri marginale sau în cel mai bun caz au marginile franjurate.

Poziția relativă. În anumite situații, poziția relativă a țesuturilor, scoasă în evidență de ecourile marginale, definește natura țesuturilor. De exemplu, poziția relativă a ecourilor de la mușchiul psoas, între rinichi și coloana vertebrală, sau de la pancreas, în spatele ficatului și în fața arterei mezenterice superioare, definesc tipul de țesut vizualizat. Determinarea naturii anumitor situații patologice poate fi completată prin folosirea poziției relative față de alte organe vizualizate. De exemplu, în diagnosticul implicării nodului limfatic se observă o masă care împinge simetric și îngustează vena cavă inferioară, în timp ce în cazul multor tumori retroperitoneale, țesuturile adiacente sînt deplasate.

Alipirile. Anumite condiții patologice sînt caracterizate prin însumarea ecourilor marginale la cele ale țesuturilor înconjurătoare. De exemplu, fibroadenoamele scleroase ale sînului sînt caracterizate prin fîșii fibroase lungi ce radiază de la leziune, multe din ele prezentînd alipiri fine de țesuturile înconjurătoare spre suprafața pielii, ce devin aparente cînd sînul este suspendat în apă (cazul explorării cu bazin de apă).

Țesuturile înconjurătoare. În unele cazuri, natura leziunii poate fi determinată și de aspectul țesutului înînconjurător. De exemplu, melanoamele maligne din ochi evidențiază cît de mult infiltrează tumoarea în sclerotică.

ECOURILE INTERNE

Mărimea ecourilor interne depinde de gradul impedanței acustice a constituenților tisulari și de mărimea interfețelor. În general, numai un singur criteriu, acela al mărimii ecourilor interne, nu este suficient pentru a defini tipul de țesut, deoarece mărimea ecourilor din majoritatea țesuturilor are o variație semnificativă față de medie. Ecouri interne puternice sînt obținute de la țesuturile bogate în conținut fibros, de exemplu țesutul glandular al sînului. O clasificare în ordinea descrescătoare a amplitudinii ecourilor cuprinde placenta, pancreasul, majoritatea mușchilor, parenchimul tiroidei. Ecouri slabe interne se obțin de la splină și rinichi, ecouri și mai slabe — de la țesuturile grase, iar cele foarte slabe — de la țesuturile mielinizate ale sistemului nervos central și de la baza creierului (acestea apar aproape lipsite de ecouri). Anumite procese patologice, care modifică amplitudinea ecourilor, pot fi identificate după aceste schimbări. De exemplu, calcificările și colecțiile de mici săculeți

Scanned with OKEN Scanner

cu aer, ca acelea obținute de la fetuși în prima săptămînă după expulsie, cînd se observă o zonă de ecouri foarte puternice, pot fi clasificate după acest aspect. În general procesele benigne tind să reflecte ecourile cu o mărime medie, similară aceleia a țesuturilor moi. De aceea prima informație privitoare la mărimea ecourilor nu poate fi considerată suficientă în determinarea naturii și tipului leziunii benigne. Pe de altă parte, țesuturile maligne, tinzînd să reflecte ultrasunetele cu o amplitudine joasă, pot fi identificate în anumite împrejurări după acest aspect. Tabelul I.7 rezumă mărimea ecourilor obținute de la țesuturile normale și procesele patologice și poate fi folosit la o apreciere calitativă în cazurile în care amplitudinea ecourilor este suficientă pentru a detecta prezența proceselor patologice.

TABELUL I.7

MĂRIMEA ECOURILOR PROVENITE DE LA ȚESUTURILE NORMALE ȘI PATOLOGIGE, REDATĂ CALITATIV
(după George Kossoff, 1978)

Țesutul	Ecoul	Atenuarea
Fibros	Împrăștiat	Penetrație cu accentuată reducere
Moale	Mediu	Medie
Grăsos	Scăzut	Scăzută
Lichid	Zero	Nemodificată
Calcificat	Foarte puternic	Foarte mare
Benign	Mediu	Medie
Malign	Scăzut	Crescută

Este greu să detectăm doar prin amplitudinea ecourilor prezența modificărilor maligne (spre malignizare) în țesuturi cu un conținut mare de grăsimi, ambele țesuturi fiind caracterizate prin prezența unei zone cu ecouri de nivel scăzut. Pe de altă parte, detectarea proceselor maligne în țesutul fibros este un procedeu relativ ușor, dat fiind faptul că aceste procese determină o mărime a amplitudinii ecourilor. Ecouri mai puternice decît cele normale se obțin în fibroza avansată, în fibroadenomul sînului și în țesutul glandular, ceea ce face ca acestea să fie afișate cu o densitate mai mare. Infiltrarea de țesut gras determină în general o diminuare a ecourilor și poate fi diagnosticată după acest aspect.

Structura. Aspectul tipic al ecourilor din țesuturi cu o anumită structură este determinat de distribuția locală, de amplitudinea și numărul ecourilor. Majoritatea țesuturilor musculare și ficatul au o structură internă compactă care contribuie semnificativ la aspectul caracteristic al țesuturilor. O structură medie se constată la placentă în primul trimestru de sarcină, la splină, tiroidă. Aspectul caracteristic dat de amplitudinea ecourilor și informația asupra structurii permit determinarea poziției țesuturilor cînd aceasta nu este cunoscută *a priori* — de exemplu, localizarea placentei.

Arhitectura. Organele omogene, cum sînt splina și tiroida, au o alcătuire internă ce se vizualizează ca o structură uniformă, datorată arhitecturii constante din tot cuprinsul organului. Mai puțin omogen se distribuie ecourile obținute de la ficat; ecourile pe care le dau organele neomogene, cum este sînul, prezintă o distribuție complexă, corespunzător diferitelor țesuturi din organ. Natura anumitor procese patologice poate fi precizată din arhitectura maselor vizualizate. Chisturile sînt exemple clasice de leziuni la care natura masei poate fi precizată numai pe baza arhitecturii. De asemenea, vizualizarea arhitecturii chisturilor multiple a molei hidatiforme sau structura

Scanned with OKEN Scanner

multiloculară a chistului tecii luteine permite diagnosticarea corectă a acestor formaţiuni ; afirmaţia rămîne valabilă şi pentru modificările necrotice relevate pe ecografie ca arii cu ecouri reduse, omogene, cum sînt fibrozele. Adenomul folicular tiroidian poate fi uşor diferenţiat prin prezenţa degenerării interne a chistului, care în mod obişnuit apare foarte omogen. Multe leziuni sînt constituite din ţesuturi solide care conţin spaţii cu chisturi loculare. În alte cazuri, aceste zone sînt însoţite de ascită. Leziunile lichide cu aspect particular reprezintă uneori o interfaţă a sedimentului de grăsime : vizualizarea unei astfel de interfeţe poate servi la diferenţierea proceselor hemoragice de cele de creştere rapidă a unei tumori solide.

Structurile interne. Multe organe mari conţin structuri interne caracteristice, care pot fi vizualizate pe ecografie ; de exemplu : vasele sanguine mari, canalele biliare, canalele glandulare ale sînului şi sistemul caliceal al rinichiului. O serie de procese patologice afectează structurile interne, prezenţa acestor procese putînd fi detectată prin notarea schimbării aspectului şi dimensiunii structurilor interne. Astfel, prezenţa hidronefrozei poate fi diagnosticată prin vizualizarea imaginii mărite a rinichilor, sau hidrocefalia, prin vizualizarea ventriculilor cerebrali, care apar dilataţi.

Proprietăţile de atenuare. În general, ţesuturile atenuează ultrasunetele în mod diferit ; această diferenţă se evidenţiază pe ecografie ca o schimbare la nivelul ţesuturilor de la suprafaţă spre profunzime, amplificarea menţinîndu-se constantă. Tabelul I.7 arată atenuarea la nivelul diferitelor ţesuturi. De exemplu, formaţiunile bogate în ţesut fibros atenuează energia ultrasunetului în procent mare, în timp ce ţesuturile adipoase, o atenuează mai puţin. Natura unor procese patologice poate fi precizată prin proprietăţile de atenuare ale structurilor. Astfel, calcificările, datorită atenuării crescute, determină pe ecografie apariţia unei umbre opace în spatele zonei calcificate.

APLICAŢIILE CALCULATORULUI

Aparatele construite pe principiul puls-ecou folosesc amplificarea compensatorie de timp şi un amplificator pentru prelucrarea semnalelor ecoului, înainte de a le afişa sistemul video sau pe filmul fotografic. Un calculator conectat la un sistem de diagnostic cu ultrasunete poate servi la: prelucrarea semnalelor pentru îmbunătăţirea imaginii în scala gri ; rearanjarea datelor în concordanţă cu ciclul cardiac sau a celor pentru afişarea imaginilor obţinute în planuri diferite ; prelucrarea datelor derivate din ecografie, pentru analizarea formei şi mărimii organului ; calcularea diferiţilor parametri.

Înainte de a vorbi despre aplicaţiile calculatorului este necesar să se analizeze caracteristicile ecourilor care compun imaginea obţinută cu ultrasunete. (Pentru majoritatea sistemelor e nevoie de un număr mare de date şi de o viteză mare de intrare.)

ACUMULAREA, STOCAREA ŞI AFIŞAREA DATELOR

Unitatea de bază a datelor folosită în vizualizarea puls-ecoului este alcătuită din totalitatea ecourilor obţinute de la un puls transmis şi de la poziţia şi orientarea transductorului. În cazul cînd explorăm abdomenul cu un transductor de 3 MHz, la o profunzime a explorării fixată la 20 cm şi cu o scală de afişare de

Scanned with OKEN Scanner

2 : 1, ecografia este obținută folosind un total de 4 000 de pulsuri transmise, ceea ce înseamnă de fapt 4 000 de linii de date. În acest caz, ecourile vor fi recepționate într-un timp de 260 μs, care corespund — la o examinare preselectată — unei profunzimi de 20 cm. Aceasta este limitarea de bază în stocarea informațiilor digitale, care impune ca frecvența ce urmează a fi analizată să fie de cel puțin două ori mai mare decît frecvența semnalului. Un semnal ultrasonic de 3 MHz conține în el și frecvențe mai mari, chiar de 5 MHz, fapt ce determină o marcare a informațiilor conținute de fascicul la fiecare 0,1 μs. Această limitare implică necesitatea de a stoca toate semnalele ecoului și de a păstra toate informațiile recepționate în cele 260 μs (conform cazului descris anterior) într-o singură linie de date. Reprezentarea informațiilor dintr-o singură linie constituie datele în modul A. Pentru a reconstitui această linie de date în modul B este necesar să cunoaștem permanent poziția de orientare a transductorului, iar în cazul folosirii apei ca agent de cuplare (între transductor și pacient), trebuie să cunoaștem exact timpul de întîrziere între transmiterea pulsului și startul real al explorării. Această ultimă formă de stocare este denumită *mod-linie-frecvență-radio*. Stocarea informațiilor pentru o ecografie de 4 000 de linii necesită mai mult de zece milioane biți de informații, ceea ce depășește cu mult capacitatea de memorare a majorității calculatoarelor și, de asemenea, capacitatea de stocare pe disc. De aceea este preferabil ca orice analiză a datelor să se facă după colectarea lor prealabilă ; datele vor fi prelucrate ulterior și comprimate într-o formă convenabilă de stocare. Dacă semnalul este detectat în zona mărginită sau nemărginită a fasciculului original, numit semnal video, viteza semnalului marcat poate fi redusă de la 10 MHz la 2 MHz, iar pe o linie vor fi aproximativ 520 de date și aproximativ 2 milioane pe ecografie. Acest tip de stocare este denumit *mod-linie-video*. În acest caz este reținută amplitudinea informației de la unda de tip frecvență radio, iar informația de bază se pierde. Cantitatea de date nu va fi fixată într-o memorie de calculator, dar poate fi stocată pe un disc. Oricum, ea reprezintă numai o singură secțiune investigată și va fi comprimată ulterior la un sistem care permite realizarea de secțiuni multiple. În ambele tipuri de stocare a datelor sînt reținute toate informațiile obținute în liniile individuale. Aceasta înseamnă că informațiile cuprinse pe liniile adiacente pot fi analizate împreună cu cele cuprinse pe liniile principale, iar ecourile de la aceeași regiune explorată, care sosesc din direcții diferite, pot fi analizate separat. Dacă prelucrarea nu se face în acest mod, datele de pe linia respectivă pot fi reconstituite, realizîndu-se în final o secțiune compusă, dar cu o scădere substanțială a numărului de informații. Acest mod de redare a datelor se numește *mod-secțiune* și corespunde datelor accesibile din ecografia în modul B. Cantitatea de date este acum dependentă de rezoluția solicitată în secțiunea finală. De exemplu, dacă între elementele unei imagini există un interval de 0,5 mm și este folosit un afișaj de 10 cm^2 (suprafața ecranului), sînt necesare numai 200×200 de elemente. Astfel, 50 de ecografii realizate în modul-secțiune pot fi stocate în aceeași arie a memoriei ca și cea necesară pentru o ecografie realizată în modu linie-video, iar 5 ecografii în modul linie-video pot fi stocate în aceeași arie a memoriei ca și o ecografie în modul linie-radiofrecvență.

Scanned with OKEN Scanner

TEHNICI DE ACUMULARE

Cea mai simplă formă de acumulare a datelor se realizează prin conducerea semnalului la un transformator din sistemul analog în cel digital (ADC), care măsoară voltajul instantaneu al semnalului la un interval fixat anterior. Ieşirea la nivelul ADC este un şir de numere care pot fi stocate şi prelucrate de orice calculator digital. Viteza maximă la nivelul intrării datelor în calculator este determinată de viteza de acces direct la memorie (DMA). Valoarea ei depinde de tipul de calculator şi poate fi cuprinsă între 0,6 şi 6 MHz. Deoarece viteza la calculatoarele cu acces direct la memorie este insuficientă, pentru scopul urmărit de noi trebuie folosite alte metode. Una dintre ele este de a stoca ecourile digitalizate direct pe bandă magnetică şi de a le reda apoi cu o viteză mai mică pentru a fi introduse într-un alt calculator. Ecourile pot fi înregistrate prin marcarea a numai cîtorva valori ale semnalului-ecou de la fiecare puls transmis şi apoi prin intercalarea ecourilor marcate cu întîrzieri diferite de la numeroase pulsuri pentru a reconstitui în final semnalul întreg. Recent, a început să fie folosită o altă metodă, care constă în digitalizarea ecourilor recepţionate, stocarea şi înregistrarea lor într-o memorie semiconductoare pentru a fi apoi transferate în memoria unui calculator cu capacitate mărită. Acest sistem este folosit pentru a sincroniza viteza ecourilor ultrasunetului pe o linie de bază similară cu viteza specifică de lucru a memoriei calculatorului. Un aparat care funcţionează pe aceste principii este prezentat în figura I.14.

APLICAŢIILE PRELUCRĂRII DATELOR

Măsurarea amplitudinii ecoului pentru a se obţine în final un semnal prelucrat în scopul îmbunătăţirii rezoluţiei şi pentru a deduce impedanţa acustică a diferitelor straturi de ţesuturi se poate realiza cu o singură linie de date. Pentru operaţia de îmbunătăţire a rezoluţiei se pot folosi mai multe căi. În ceea ce priveşte caracteristica „timp", se utilizează un filtru care acţionează asupra ecoului standard. O aplicaţie imediată a tehnicii de îmbunătăţire a rezoluţiei constă în estimarea impedanţei acustice a ţesuturilor, proces definit de Jones (1973) ca impediografie, tehnică prin care impedanţa acustică a ţesuturilor poate fi măsurată ca o funcţie a timpului parcurs de unda acustică ; rezultatul final este o impediogramă. Din amplitudinea ecoului poate fi calculat coeficientul de reflexie a fiecărui reflector. Cunoscînd impedanţa acustică a primului mediu (cîteodată apa), putem localiza zona de interes ; dacă este nevoie, putem calcula fiecare impedanţă acustică a fiecărui ţesut întîlnit pînă la zona ce ne interesează. Calculatorul poate fi folosit de asemenea la măsurarea spectrului de frecvenţă a ecourilor.

După prelucrarea completă a datelor obţinute în modul A, informaţiile sînt stocate în calculator pe disc sau pe bandă magnetică. În fiecare moment poziţia corectă a ecourilor este dată de orientarea şi poziţia transductorului şi de timpul de întîrziere a ecoului, astfel putînd fi reconstruite şi afişate secţiunile apropiate. Dacă datele sînt obţinute prin investigarea inimii, secţiunea poate fi stocată un timp corespunzător unui ciclu cardiac ; numeroase secţiuni pot fi realizate la secvenţe de timp apropiate, pentru a vizualiza întreg ciclul. În acest fel, în timpul unui ciclu cardiac complet se poate obţine un număr foarte mare de imagini. O altă metodă de achiziţionare de date constă în înlocuirea sistemului de afişaj al unui ecoscop normal cu un

Scanned with OKEN Scanner



Fig. I.14 — Ecograf complex pentru diagnosticul medical : *a* — ecograful „Sonograf EDP-Unirad" cu sistem digital de prelucrare a imaginilor ; *b* — calculatorul „Scintron 5-Scintag-Berthold", conectat la ecograf, cu program de prelucrare color a imaginilor ecografice.



Scanned with OKEN Scanner

calculator. Acesta analizează deflecţia X şi Y a voltajului şi intensitatea semnalului Z şi stochează în memorie valoarea lui Z corespunzătoare valorilor X şi Y măsurate.

În continuare, informaţiile obţinute în scala gri sînt prelucrate cu scopul de a mări o parte a acestora pentru întărirea contrastului sau pentru transpunerea domeniului dinamic al semnalului într-o scală color.

Ito şi colab. (1974) au realizat un sistem de afişaj color în care domeniul amplitudinii de 56 dB a fost împărţit în grupe de cîte 4 dB şi fiecărui nivel i s-a stabilit o culoare : albul reprezintă cele mai puternice ecouri, iar verdele, cele mai slabe. Deoarece fiecare culoare reprezintă un ecou de o amplitudine definită, afişajul nu este altceva decît un aspect vizual al unei incidenţe relative a amplitudinii ecourilor de la un organ. Yokoi şi Ito (1975) au stabilit că culoarea albă şi magenta corespund ecourilor puternice de la craniul fetal, oase, calculi biliari sau de la suprafaţa organelor normale. Galbenul şi roşul reprezintă ecouri de la marginile tumorilor şi din zone asemănătoare ca structură cu zona calicelor renale. Albastrul şi verdele ilustrează ecourile mai slabe, corespunzătoare, de exemplu, ecourilor din interiorul chistului. Autorii au sugerat că un astfel de sistem color codificat poate fi extrem de folositor în studiul leziunilor.

Milan şi Taylor (1975) au criticat metoda, deoarece nu există o relaţie evidentă între culoare şi intensitatea ecourilor, schema-cod trebuind învăţată înainte de interpretarea explorării. Ei pretind că cu ajutorul scalei color de temperatură (roşu, portocaliu, galben, alb) ot fi distinse 16 niveluri diferite de intensitate faţă de numai 8 nuanţe ce pot fi diferenţiate de majoritatea oamenilor la afişajul în scala gri.

Aplicarea calculatoarelor în diagnosticul cu ultrasunete se află încă în stadiul de cercetare. Stocarea şi analiza rapidă a datelor în cazul ecocardiografiilor, de exemplu, permite redarea cu viteză mare, pînă la refacerea unui ciclu cardiac complet, reconstrucţia traseului modului M în mai multe orientări şi calcularea amplitudinilor, vitezei structurilor mişcătoare şi a volumului cameral. Altă direcţie în care se îndreaptă cercetările este şi cea privind analiza structurii ţesuturilor. Încă nu se ştie exact dacă impediografia, analiza spectrală sau alte tehnici vor avea mai mult succes.

În secţia noastră de medicină nucleară şi ultrasunete s-a reuşit conectarea aparatului de ultrasunete la calculatorul Scintron 5, care permite prelucrarea imaginilor în color (de la 32 pînă la 256 de nuanţe) (fig. I.14 şi planşele color).

EXPLORAREA DOPPLER

Prin explorara Doppler se detectează neinvaziv şi se vizualizează fluxul sau mişcarea peretelui vaselor sanguine accesibile. Determinarea invazivă de flux este posibilă în cursul intervenţiilor chirurgicale şi cu ajutorul cateterelor care pot ajunge la arterele coronare. Cu aparatele Doppler se măsoară mai mult viteza şi fluxul sanguin decît volumul fluxului. În vasele sanguine cu diametru constant, valorile relative ale volumului fluxului şi vitezei fluxului sînt identice. Valorile relative sînt folosite într-o serie de determinări clinice, în special în cele ce implică comparaţii sau modificări produse intenţional.

Aparatura ultrasonică Doppler este folosită pentru evaluarea fluxului cu scopul de a se determina con-

Scanned with OKEN Scanner

figurația vaselor, efectul stenozei, competența valvulară și fistulele arterio-venoase. Această aparatură permite de asemenea măsurarea neinvazivă a frecvenței cardiace a fătului.

Efectul Doppler constă în modificarea frecvenței unei unde acustice sau a ultrasunetului și apare cînd distanța dintre transductorul emițător și cel receptor se modifică. Receptorii în mișcare, de exemplu celulele roșii ale sîngelui, provoacă o mișcare aparentă a emițătorului față de receptor. Convențional, modificarea frecvenței ultrasunetului a fost denumită „frecvență Doppler". Mărimea ei în hertz-i (cicluri pe secundă) este proporțională cu viteza de mișcare a reflectorului.

Schimbarea frecvenței Doppler a undei împrăștiate de o interfață în mișcare sau numai de o celulă care se deplasează poate fi determinată. Să considerăm o particulă dintr-un vas sanguin ce provoacă împrăștierea și care se deplasează cu o viteză de v cm/s printr-un cîmp sonor generat de un transductor ultrasonic (fig. I.15). Transductorul conține elemente emițătoare și receptoare care sînt alcătuite fie dintr-un singur cristal vibrator, fie din două cristale separate, strîns unite între ele, astfel încît fasciculele de la fiecare din ele să formeze același unghi θ cu normala vasului sanguin. Lungimea totală de transmisie, de la emițător la celula în mișcare și înapoi la receptor, este $2x$ și va crește ca o funcție lineară de timp.

Frecvența împrăștiată Doppler, f_D, se poate exprima matematic prin:

$$\pm f_D = \frac{2 f v'}{c}. \qquad (24)$$

unde f este frecvența, c — viteza de propagare, iar v′ — viteza efectivă, este componenta vitezei împrăștiate de-a lungul axei transductorului. Din fig. I.15 se observă că viteza efectivă are valoarea v cos θ. Ecuația va deveni :

$$f_D = \pm \frac{2 f v \cos \theta}{c} \qquad (25)$$

Dacă frecvența ultrasunetului este exprimată în MHz, iar viteza celulei este exprimată în cm/s, ecuația de mai sus se simplifică :

$$f_D = \pm 13{,}3 f v \cos \theta. \qquad (26)$$

Semnul $\pm$ pentru f_D este determinat de apropierea sau îndepărtarea celulei de transductor. Ecuația 26 arată că înălțimea semnalului Doppler este proporțională cu viteza de curgere și cu frecvența ultrasunetului. Frecvența Doppler este maximă, cînd fasciculul de sunete și fluxul evoluează în aceeași direcție, și este teoretic zero, cînd acestea sînt perpendiculare pe vasul sanguin.

Cînd se folosește un aparat ultrasonic Doppler pentru detectarea modificărilor Doppler datorate mișcării sîngelui, frecvența nu are o singură valoare (cum reiese din ecuația 26), ci mai multe valori, ce se constituie într-un spectru. Cea mai importantă cauză a formării spectrului Doppler este variația vitezei individuale a celulelor într-un vas sanguin. Datorită frecării, celulele roșii din apropierea peretelui vasului se vor mișca mai încet decît celulele din centru, așa cum se observă și din schițarea vitezelor în partea dreaptă a figurii I.15. Fiecare săgeată reprezintă vectorul vitezei în diferite poziții de-a lungul diametrului vasului de sînge. Lungimea fiecărui vector este proporțională cu viteza. Linia întreruptă, care trece prin vîrful vectorilor, se numește profil de viteză. Fiecare viteză va produce o frecvență corespunzătoare, conform ecuației 26. Modificările în aspectul spectrului Doppler sînt importante în determinarea tipului de curgere într-un vas sanguin.

Scanned with OKEN Scanner

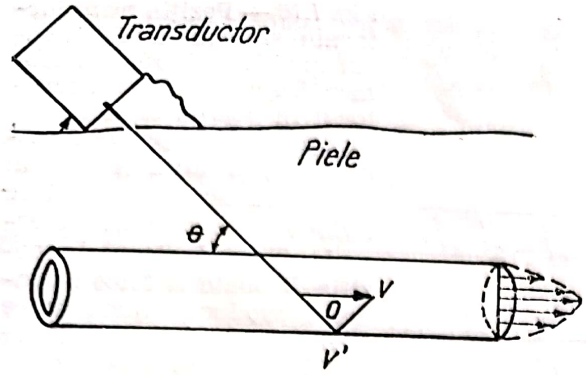

Fig. I.15 — Schema unui fascicul de ultrasunete care întîlneşte un vas sanguin sub un unghi O. Valorile vitezei fluxului sînt indicate prin lungimea vectorilor din partea dreaptă. Linia punctată, care uneşte vîrfurile vectorilor, reprezintă profilul vitezei.

Aparatele ultrasonice Doppler funcţionează pe aceleaşi principii de bază ca şi cele mai uzuale aparate puls-ecou pentru diagnostic, dar au în plus posibilitatea de a extrage frecvenţele Doppler şi de a le afişa. Alegerea parametrilor de lucru ai aparatului, precum şi ai transductorului, în funcţie de adîncimea de penetraţie şi rezoluţie, se bazează pe consideraţii similare celor din alte domenii de diagnostic cu ultrasunete, dar necesită luarea în consideraţie a domeniului de frecvenţe Doppler. De fapt diferă numai transductorii Doppler cu undă continuă prin aceea că materialul acoperitor este de obicei aerul, iar elementele emiţător şi receptor sînt separate. Un astfel de transductor este alcătuit din două elemente în forma literei „D", montate în acelaşi plan şi înconjurate de ceramică. Fluxul de unde transmis şi zona eficace a elementului receptor coincid în parte în cîmpul îndepărtat, la o distanţă de 1 cm sau mai mult. Deoarece sistemul emiţător/receptor este mai sensibil în zona în care cele două fluxuri de unde coincid în parte, un asemenea transductor va detecta fluxul sau mişcarea mai bine dacă structurile în mişcare se află în această zonă. Transductorul este potrivit pentru detectarea structurilor la adîncime — de exemplu, inima fătului.

Transductorii pentru vasele periferice sînt construiţi cu elemente angulate, astfel încît fluxurile emise şi recepţionate să se suprapună parţial în apropierea transductorului. Regiunea cea mai sensibilă este cea haşurată. Sistemele de vizualizare folosesc transductori focalizaţi, care sînt asemănători cu cei prezentaţi, avînd în plus lentile de plastic pentru producerea unei zone sensibile foarte înguste.

Frecvenţele utilizate în general pentru aceste studii sînt de 1—25 MHz. Deoarece frecvenţele mai mari de 5 MHz penetrează mai puţin adînc în ţesuturi, ele au fost folosite pentru arterele şi venele superficiale ; frecvenţele mai mici sînt necesare pentru studiul structurilor de la adîncimi mai mari, inclusiv capul fătului. Dacă investigatorul trebuie să asculte semnalul pentru a orienta transductorul, este necesar ca frecvenţa Doppler să se afle în domeniul audibil care, pentru multe persoane, nu se poate extinde peste 10 KHz. Frecvenţele Doppler utilizate în studiul stenozelor arterei carotide depăşesc 15 kHz şi se pot extinde la peste 20 kHz.

Aparatura Doppler, graţie diferitelor tipuri de echipament, poate fi utilizată în patru tipuri de aplicaţii clinice, şi anume : investigarea fluxului sanguin, măsurarea presiunii sîngelui, monitorizarea pericolului în timpul travaliului în sarcină şi detectarea potenţialului emboliei gazoase.

Principiile fiziologice ale acestor tipuri de aplicaţii sînt următoarele :

Monitorizarea fluxului. Principiile de bază ale monitorizării fluxului pot fi demonstrate printr-un experiment simplu. Se foloseşte un aparat Doppler de 2—10 MHz, echipat cu un

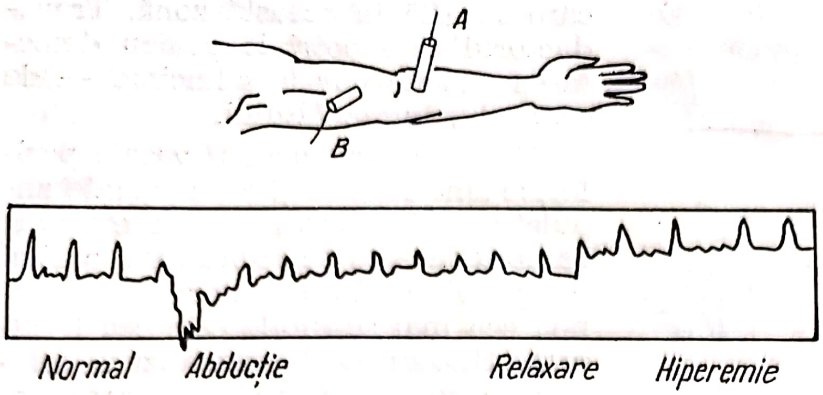

Fig. I.16 — Poziția transductorului și forma undei în cazul unei înregistrări cu tehnica Doppler. Cu transductorul în poziția *A* se face o înregistrare la prima strîngere a pumnului și apoi la relaxarea acestuia, cînd se induce o reacție de hiperemie. Transductorul în poziția *B* poate fi folosit pentru a produce sunete tipice stenozei prin ocluzia parțială a arterei brahiale.

transductor ce direcționează fluxul sonor în zona antecubitală a antebrațului. Sunetele Doppler pot fi auzite de la ramificațiile arterei brahiale și venei din această regiune. Înregistrarea ultrasunetelor este prezentată în figura I.16. Primele două cicluri prezintă fluxul sistolic și efectele undelor reflectate; regiunea centrală corespunde efectului de trimitere sistolică a sîngelui în mușchii contractați la strîngerea pumnului. Cînd fluxul în arteră este complet blocat distal, pe segmentul monitorizat vor apărea zone egale deasupra și dedesubtul liniei de bază. Deci în figura I.16, de la stînga la dreapta, este redat fluxul prin patul vascular de rezistență mare și respectiv scăzută.

La determinarea Doppler a tulburărilor vasculare, este deosebit de importantă cunoașterea proprietăților fiziologice care influențează forma fluxului de unde obținut în sistemul vascular.

Fluxul sanguin normal depinde de o serie de factori printre care :

— cerințele metabolice ;

— nivelul dioxidului de carbon ;

— poziția, în primul rînd prin efectul său asupra presiunii venoase ;

— variațiile de presiune datorate ciclurilor cardiace și respiratorii ;

— medicamente și anestezice ;

— starea emoțională a individului.

În determinările Doppler se vor obține rezultate reproductibile numai dacă factorii de mai sus vor fi standardizați pentru examinare. Totuși, o serie de manevre executate asupra pacientului induc *stress*-ul în sistemul vascular și permit determinări în starea respectivă. De exemplu, manevra Valsalva poate opri pentru moment fluxul venos și de aceea este indicată pentru identificarea acestor vase sanguine. Compresia arterelor duce la o lipsă de oxigen în patul vascular; în timpul compresiei, fluxul în canalele colaterale va crește. Suprimarea compresiei va determina o creștere mare a fluxului sau hiperemie reactivă.

Măsurarea presiunii sîngelui cu un aparat Doppler se poate face, spre deosebire de aparatele utilizate în mod curent, chiar și la copii foarte mici, la pacienți în stare de șoc și în vasele sanguine mici. Echipamentul Doppler este utilizabil la detectarea vibrațiilor pereților vaselor sanguine în domeniul de frecvență 1—5 Hz, domeniu inaudibil pentru om. Pentru detecție, aparatul are un oscilator intern, modulat după forma undei Doppler. Datorită acestuia investigatorul aude sunetele produse de oscilatorul intern și le interpretează ca și în cazul aparatelor clasice.

Monitorizarea fetală. Instrumentele Doppler sînt folosite pentru detectarea mișcării pereților inimii fă-

Scanned with OKEN Scanner

tului. Transductorul este plasat pe abdomenul mamei, iar fasciculul de sunete este îndreptat pe direcţia fătului pînă cînd detectează frecvenţa cardiacă rapidă. Deoarece fătul se poate mişca şi deci ieşi din fasciculul ultrasonor, transductorul trebuie repoziţionat periodic. Aceasta este una din cele cîteva situaţii clinice în care direcţionarea fasciculului sonor nu este dorită.

Monitorizarea emboliei gazoase. Aparatele Doppler pentru măsurarea fluxului sanguin, folosite pentru detectarea emboliei gazoase, au transductori specializaţi. Bulele de aer împrăştie puternic ultrasunetele şi produc un semnal Doppler puternic. Datorită fenomenului de rezonanţă ce apare între compresia mare a gazului în bulă şi masa lichidului înconjurător, împrăştierea este foarte eficientă chiar şi cînd bula are un diametru de 0,01 din lungimea de undă a ultrasunetelor. Graţie acestui fapt surprinzător, teoretic este posibil ca o undă de 5 MHz să detecteze bule de 3 μm diametru. În general, embolia gazoasă este produsă de bule mai mari. Semnalele de la bulele de aer se diferenţiază de cele ale sîngelui prin amplitudinea mai mare şi prin modul diferit în care se aude sunetul.

Aparatura cu ultrasunete Doppler a progresat mult odată cu obţinerea de imagini ale vaselor sanguine. Investigatorul poate vizualiza zonele stenozelor, perturbările circulatorii şi o serie de aspecte geometrice ca bifurcaţiile şi nodurile. Cu ajutorul imaginii, investigatorul poate înregistra forma fluxului de unde şi forma spectrului din diferite zone. Vizualizarea undelor continue dă o imagine a arterelor foarte asemănătoare cu cea a arteriogramei cu raze X. Transductorul Doppler se deplasează înainte şi înapoi deasupra arterei, în timp ce investigatorul caută zona cu flux. Fluxul este luminos numai cînd sînt prezente ultrasunete Doppler cu frecvenţă şi putere suficient de mari. Deşi manevrarea transductorului se face manual, timpul de examinare a pacientului este suficient de scurt (aproximativ 20 min. pe imagine) pentru a permite testului să intre în practica clinică curentă. Dezvoltarea în continuare a acestui sistem de investigare se va realiza prin utilizarea unui cod cromatic pentru analiza spectrală a informaţiilor ca viteză, turbulenţă sau placare.

Alt tip de imagini poate fi obţinut cu un aparat Doppler cu pulsuri. Imaginile au drept una din coordonate adîncimea, dar sînt similare celor obţinute cu tehnica anterioară. Principala utilizare a acestui aparat este investigarea tipului de flux în inimă, valve şi sept. El pare să aducă indicaţii suplimentare în cazul stărilor de turbulenţă — prezenţa simultană a fluxului ascendent şi descendent —, cauzate probabil de formarea unui vîrtej.

METODE ECOGRAFICE SPECIFICE REGIUNII ŞI SCOPULUI URMĂRIT

MEDICINA INTERNĂ

Deşi investigaţia ecografică a abdomenului se practică de multă vreme, ea pune încă probleme metodologice deosebite. Cauza lor este faptul că, de foarte multe ori, bolnavii trimişi pentru ecografia abdominală prezintă o simptomatologie nespecifică, inocuitatea examinării precum şi facilitatea cu care se efectuează recomandînd-o drept unul din primele examene care pot orienta diagnosticul. În aceste condiţii, este

Scanned with OKEN Scanner

necesară o metodologie care să permită efectuarea investigației într-un timp cît mai scurt și să ofere totodată imagini cît mai complete. Aceste deziderate sînt cu atît mai greu de îndeplinit cu cît examenul fiecărui organ în parte se face în condiții ușor diferite. Cele două sisteme principale folosite azi în examenul abdomenului sînt ecotomografia statică în modul B și ecotomografia dinamică în timp real.

Ecografia statică în modul B ne oferă imagini de foarte bună calitate, ce cuprind tot conturul abdominal și fac posibilă determinarea poziției exacte a secțiunii ; durata obținerii unei astfel de imagini este de 40—60 secunde. Localizarea unui organ și cuprinderea lui în întregime în 4—5 imagini durează cîteva minute. Dacă clinicianul nu a indicat investigarea unui anumit organ, examenul se poate prelungi la 20—25 de minute.

Ecografia dinamică sau în timp real, efectuată opțional cu un transductor compus dintr-o rețea liniară de cristale mici sau cu un transductor rotativ cu oglindă reflectoare, prezintă avantajul unui examen foarte rapid (40—50 de imagini/secundă) și urmărirea în timp real a dinamicii structurilor mobile (în special a vaselor). Rezoluția acestor dispozitive este inferioară celor statice, deși încep să se apropie de acestea, în special după ce au fost incluse și aici minicalculatoare.

Dezavantajele sînt reprezentate de un cîmp de investigare redus, a cărui lățime nu depășește 12—15 cm, și de imposibilitatea de a localiza foarte exact nivelul și orientarea secțiunii. Organele pot fi în schimb examinate rapid, pe rînd și în condiții optime pentru fiecare în parte.

Reiese că ideal ar fi ca investigația să se facă întîi în timp real, pentru ca ulterior regiunile suspecte să fie reexaminate în modul static.

MODUL STATIC SAU TIP B

Transductorul folosit este de obicei cel cu frecvență de 2,25 MHz și cu diametru de 19 mm. Acest tip de sondă permite rezolvarea aproape a tuturor cazurilor, foarte rar recurgîndu-se la frecvențe mai mari (pentru ameliorarea rezoluției : 3,5 MHz) sau mai mici (pentru ameliorarea penetrabilității : 1—1,5 MHz) ; de obicei se preferă transductori focalizați acustic, focarul fiind situat la 7—10 cm de la fața transductorului. În aceste condiții se poate pătrunde cu un fascicul ultrasonor relativ bine grupat pînă la o adîncime de 20—25 cm, satisfăcător pentru majoritatea bolnavilor examinați.

Reglarea parametrilor aparatului (curba de compensare a amplificării, intensitatea, suprimarea ecourilor mici) se face în funcție de bolnav. Pentru o intensitate relativ constantă, fiecărui aparat i se potrivește curba de compensare a amplificării în așa fel încît aorta să apară fără ecouri în interior, ficatul să apară ca o structură neomogenă dar relativ săracă în ecouri, iar rinichiul să prezinte un parenchim aproape transsonic. Curba poate fi modificată chiar în timpul examinării, în cazul în care apar aspecte care ar putea fi clarificate prin aceste modificări.

Cuplarea transductorului cu pielea abdomenului se face fie cu un gel special, fie cu ulei de parafină întins cu pensula în strat subțire pe abdomen.

Mînuirea fasciculului se face baleind cît mai lin și cu viteză uniformă pielea sectorului examinat, avînd grijă ca pe tot parcursul deplasării contactul între fața transductorului și piele să fie permanent. După modalitatea deplasării, există mai multe tipuri de baleiaj (fig. I.17).

Scanned with OKEN Scanner

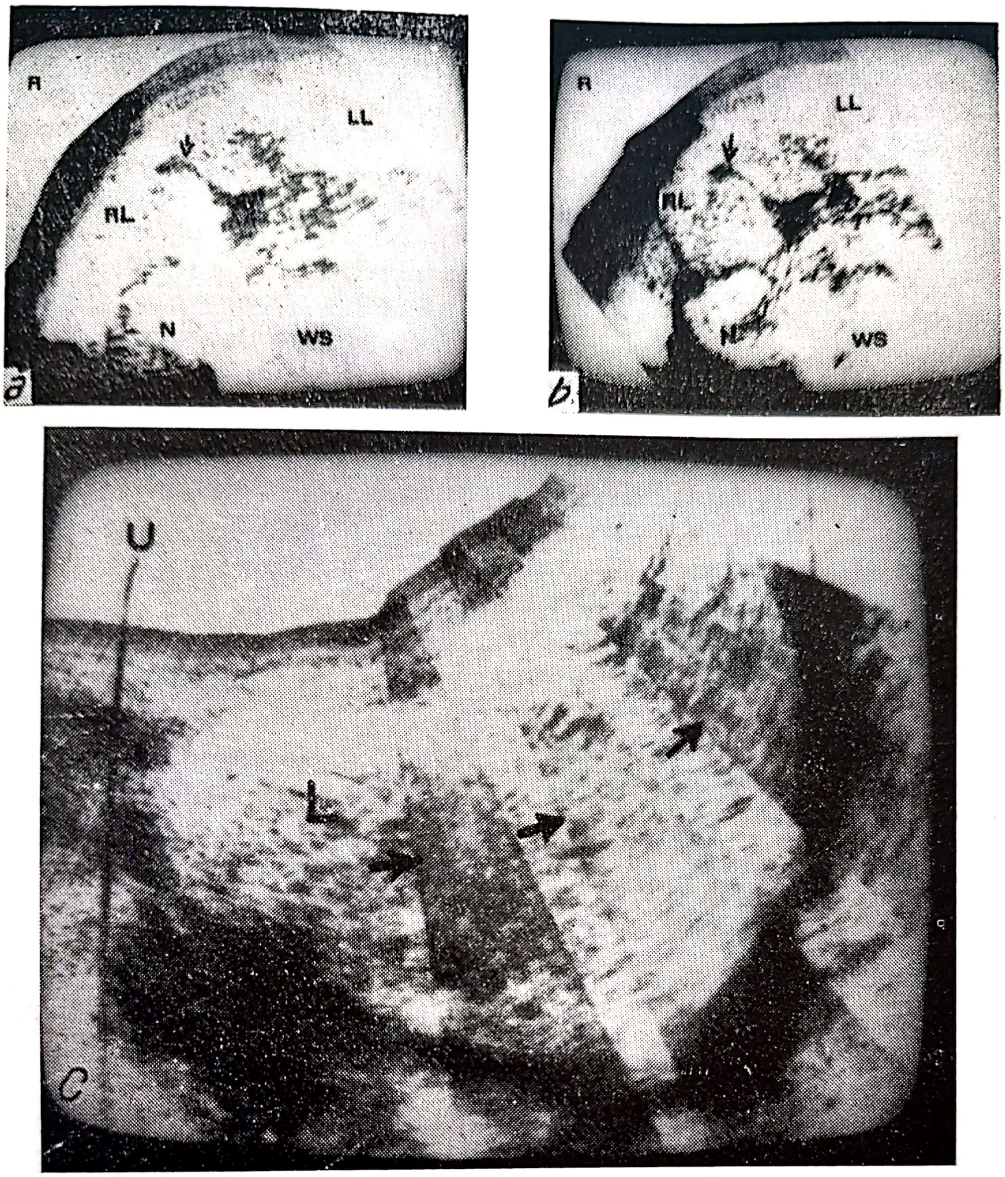

Fig. I.17 — Cele trei tipuri de baleiaj :
a — baleiaj cu o singură trecere ; *b* — baleiaj compus ; *c* — baleiaj sectorial.

Baleiajul cu o singură trecere constă din translarea transductorului o singură dată şi într-o singură direcţie peste toată sau aproape toată circumferinţa secţiunii de explorat. Prezintă avantajul că imaginea se obţine rapid (în maximum 5 secunde), fără suprapunerile inerente unor treceri repetate ale transductorului. Deoarece unghiul transductorului faţă de centrul circumferinţei sectorului rămîne constant, se pot scăpa detalii care ar fi prinse mai bine din alt unghi.

Baleiajul compus cu treceri repetate se realizează trecînd de 4—5 ori transductorul peste aceeaşi zonă şi modificînd frecvent angulaţia faţă de centrul secţiunii. Prezintă avantajul că permite în final punerea în evidenţă a tuturor structurilor de examinat ; dezavantajul constă în suprapunerea imaginilor care, în special cînd bolnavul respiră în timpul examinării, pot duce la pierderea unor detalii foarte utile (vase de calibru mediu, calculi). În general cele două metode se combină — există

Scanned with OKEN Scanner

chiar aparate care au un dispozitiv de ştergere imediată a unei treceri, astfel încît ne permit să ne oprim numai la imaginea care ne interesează. Se începe cu imagini de o singură trecere şi se continuă apoi cu baleiajul compus pentru detalii suplimentare şi complete.

Baleiajul sectorial constă în imprimarea unei mişcări unghiulare transductorului care rămîne fixat într-un punct. Imaginea obţinută este un sector de cerc, cu centrul pe faţa transductorului. Se foloseşte în special atunci cînd vrem să obţinem imagini rapide (1—2 secunde) şi cînd examinăm organe cu acces dificil (sub grilajul costal), trecerea superficială implicînd trecerea peste oase sau organe pline cu gaze. Dezavantajul constă în limitarea dimensiunilor imaginii. Ca şi la trecerea completă, imaginile pot fi obţinute de la o singură secţiune sau compuse prin suprapunerea mai multor mişcări ale transductorului. Metoda este utilă în special pentru punerea în evidenţă a structurilor vasculare şi a calculilor.

Examenul se efectuează cu bolnavul culcat în decubit dorsal pentru abdomen şi în decubit ventral pentru examenul lojilor renale. Orientarea patului pe care stă bolnavul se face astfel încît partea dreaptă a bolnavului să apară în partea dreaptă a ecranului.

Înainte de a începe examenul trebuie stabilit centrul imaginii plasînd transductorul pe piele în dreptul punctului de mijloc al secţiunii. Acest punct se află de obicei pe linia mediană, dar uneori este mai util să-l deplasăm spre dreapta sau spre stînga. În cazul secţiunii longitudinale, orientarea se face astfel încît extremitatea superioară a imaginii să apară în dreapta ecranului. În cazul în care nu se poate obţine o imagine satisfăcătoare numai cu butonul de centrare, se poate modifica poziţia imaginii mutînd-o pe axul vertical sau pe cel orizontal. Se încearcă succesiv astfel de mutări pînă cînd întreaga secţiune apare pe ecran. Pentru bolnavii prea voluminoşi există posibilităţi de reducere a imaginilor la diferite scări. O ultimă reglare care se face este fixarea pasului şi direcţia lui, secţiunile studiindu-se succesiv, la distanţe egale între ele. Întrucît aparatul nu permite efectuarea unor secţiuni la o distanţă cunoscută faţă de un anumit reper, se notează pe imagine nivelul secţiunii, notarea variind în funcţie de reperul de la care se porneşte. Pentru secţiunile transversale se porneşte de sus în jos, începînd de la extremitatea inferioară a sternului, deci distanţele se vor nota cu *S* (stern) — *n* cm (de exemplu, *S—3* înseamnă 3 cm mai jos de stern). Dacă se porneşte de la ombilic în sus, se notează *O* (ombilic) + *n* cm, iar în jos, *O—n* cm (de exemplu, *O+5* înseamnă 5 cm mai sus de ombilic şi *O* — 3 înseamnă 3 cm mai jos de ombilic, spre simfiza pubiană). Pentru secţiunile longitudinale s-a convenit să se noteze cu *D+n* cm distanţele în dreapta liniei mediane şi cu *S—n* cm, distanţele în stînga. Atunci cînd se examinează rinichii, bolnavul fiind în decubit ventral, rinichiul drept va apărea în stînga ecranului, orientarea fiind aceea ca pentru abdomen, în secţiunile longitudinale. Reperele folosite aici sînt creasta iliacă pentru secţiunile transversale (de exemplu, *C+7* reprezintă 7 cm deasupra crestei iliace) şi coloana vertebrală pentru secţiunile longitudinale.

MODUL DINAMIC SAU ÎN TIMP REAL

Transductorii folosiţi sînt de 2,25 MHz sau 3,35 MHz. Există două tipuri de aparate : unele cu reţea li-

Scanned with OKEN Scanner

neară de transductori și altele care realizează o imagine în sector de cerc, unghiul fiind de obicei între 60—90°. Avantajul primului sistem este că permite obținerea unei imagini cu lățime constantă, echivalentă cu lungimea rețelei de transductori (10—15 cm), ceea ce înseamnă cam jumătate din lățimea abdomenului. Dezavantajul acestui aparat apare atunci cînd examinăm bolnavi cu abdomen excavat, cu rebordul costal proeminent și cu unghiul costal foarte ascuțit. În asemenea cazuri este adesea greu să realizăm adeziunea între piele și transductor pe toată lungimea acestuia. De asemenea, cînd trebuie să explorăm organe situate sub rebordul costal, acest tip de transductor nu permite insinuarea sub coaste.

Aparatele care dau imagini sectoriale sînt ușor manevrabile și permit abordarea unor organe profunde, printr-o fereastră sonică mică (de exemplu, examenul ficatului printr-un spațiu intercostal) ; dezavantajul lor constă în zona relativ mică pe care o cuprinde sectorul examinat, în special în regiunile superficiale, cum sînt peretele abdominal și fața anterioară a ficatului.

Actualmente există aparate care combină cele două feluri de examinare, ceea ce permite o mai bună explorare a epigastrului și a organelor situate sub rebordul costal. Prelucrarea ecourilor (curba de compensare a amplificării etc.) se face fie identic cu cea de la aparatele statice, fie mai simplu, la nivelul fiecărui buton fiind indicate adîncimile la care are loc amplificarea, respectiv atenuarea ecourilor.

Cuplarea transductorilor cu pielea se face cu gel transsonic, eventual cu ulei de parafină, ultimul fiind însă contraindicat în cazul transductorilor care au la suprafață o membrană de cauciuc.

Orientarea imaginii față de poziția transductorului se face ca și la aparatele statice.

Imaginea, la ambele tipuri de aparate, apare fie pe ecranul de televizor, fie pe osciloscoape și poate avea un număr variabil de nuanțe de gri. Atunci cînd scala acestor nuanțe poate fi reglată, reglajul se poate iniția în așa fel, încît să apară toate nuanțele prevăzute. În cazul că scala este continuă, se caută ca și la un televizor obișnuit, să se obțină cît mai multe nuanțe intermediare între alb și negru. De remarcat că pentru fotografierea imaginii există de obicei un alt ecran sau osciloscop a cărui reglare trebuie făcută prin încercări de fotografiere.

Bolnavul este examinat culcat, în decubit dorsal pentru abdomen și în decubit ventral pentru lojile renale. În cazuri excepționale examenul se face în alte poziții : decubit lateral sau ortostatism.

Pregătirea nu necesită măsuri deosebite: la examenul abdomenului, bolnavul trebuie să fie nemîncat în ziua respectivă ; se contraindică examinarea la mai puțin de 2—3 zile după un examen radiologic cu bariu, întrucît acesta absoarbe fasciculul ultrasonor, împiedicînd examenul organelor subiacente. În cazurile în care bolnavul este foarte balonat, gazele din intestin împiedică progresiunea ultrasunetelor, reflectîndu-le. Cel mai afectat este examenul regiunii pancreatice. Se încearcă înlăturarea efectului gazelor din stomac sau intestin prin practicarea examenului în inspir profund (coborîrea ficatului realizează uneori fereastra sonică necesară) sau dînd bolnavului să bea 1—2 pahare cu apă pentru a încerca realizarea unei zone transsonice la nivelul stomacului ; este de preferat ca apa, înainte de a fi in-

Scanned with OKEN Scanner

gerată, să stea cîteva ore pentru a se elimina toate bulele de gaz pe care le conţine.

Examinarea, cu ambele tipuri de aparate, începe cu căutarea şi identificarea cîtorva repere de bază în etajul superior al abdomenului, existenţa lor pe imagine asigurîndu-ne de corectitudinea ei şi permiţînd identificarea organelor abdominale. Aceste repere sînt :

— coloana vertebrală, sub forma unei zone intens ecogene în spatele căreia dispar toate ecourile, zonă situată evident pe linia mediană ;

— aorta şi vena cavă, sub forma unor mici zone transsonice situate în stînga, respectiv în dreapta, imediat anterior faţă de coloana vertebrală ;

— faţa inferioară a ficatului situată în hipocondrul drept avînd, în secţiune, forma triunghiulară, cunoscută, a ficatului.

Pentru identificarea mai detaliată, precum şi pentru stabilirea unei topografii cît mai corecte a secţiunii se folosesc imaginile diferitelor artere şi vene din abdomen şi în special trunchiul celiac, artera mezenterică superioară, vena splenică şi vena portă. Găsirea acestor vase este relativ uşoară cu aparatele în timp real şi, uneori, foarte dificilă cu aparatele statice. Aparatele în timp real, pe lîngă că arată pulsaţiile vasculare, permit şi modificarea aproape instantanee a planului de secţiune, ceea ce dă posibilitatea urmăririi vasului pe tot traiectul lui. Venele pot fi identificate repetînd examenul în inspir profund sau în cursul unei manevre Valsalva, cînd îşi măresc calibrul. Metoda, cu posibilităţile actuale, nu permite diagnosticul concludent al eventualelor aspecte patologice ale acestor vase, imaginea lor fiind folosită în special pentru identificarea organelor din jur ; în unele cazuri de modificare a calibrului venelor, poate da indicaţii, în sensul unei staze, fără a reuşi să precizeze întotdeauna cauza.

În cazul examenelor lojilor lombare se caută identificarea imaginilor rinichiului de o parte şi de alta a coloanei vertebrale, bolnavul fiind culcat cu faţa în jos. Rinichiul normal prezintă o imagine ecografică caracteristică, de formă ovală, cu parenchimul aproape complet transsonic, înconjurînd bazinetul renal intens ecogen, situat în centru. Pentru examinarea unui rinichi se fac secţiuni longitudinale, apoi oblice, pînă se găseşte axul lung ; certificarea aspectelor patologice se face apoi pe secţiuni transversale.

ECOCARDIOGRAFIA

Ecocardiografia foloseşte două metode distincte, care se completează, avînd fiecare indicaţiile ei :

— metoda timp-mişcare (TM) cu un fascicul ultrasonic unidimensional şi imobil care străbate cordul şi înregistrează, desfăşurate în timp, ecourile diverselor structuri cardiace ; întrucît acestea sînt mobile, variaţiile lor de poziţie într-un plan perpendicular pe direcţia fasciculului ultrasonor se pot înregistra sub forma unui traseu linear (fig. I.18) ;

— metoda ecografiei bidimensionale care utilizează în timpul examinării un fascicul ultrasonor mobil, mişcarea descrisă fiind aceea a unui sector de cerc. Deplasarea fasciculului ultrasonor se realizează fie mecanic, fie electronic, folosind o reţea sincronizată de transductori mici. Calitatea necesară unui astfel de transductor este suprafaţa mică de contact cu pielea, pentru a putea fi insinuat într-un spaţiu intercostal. Se obţin astfel imagini ale unor secţiuni ale cordului, în funcţie de poziţionarea transductorului, ce per-

Scanned with OKEN Scanner

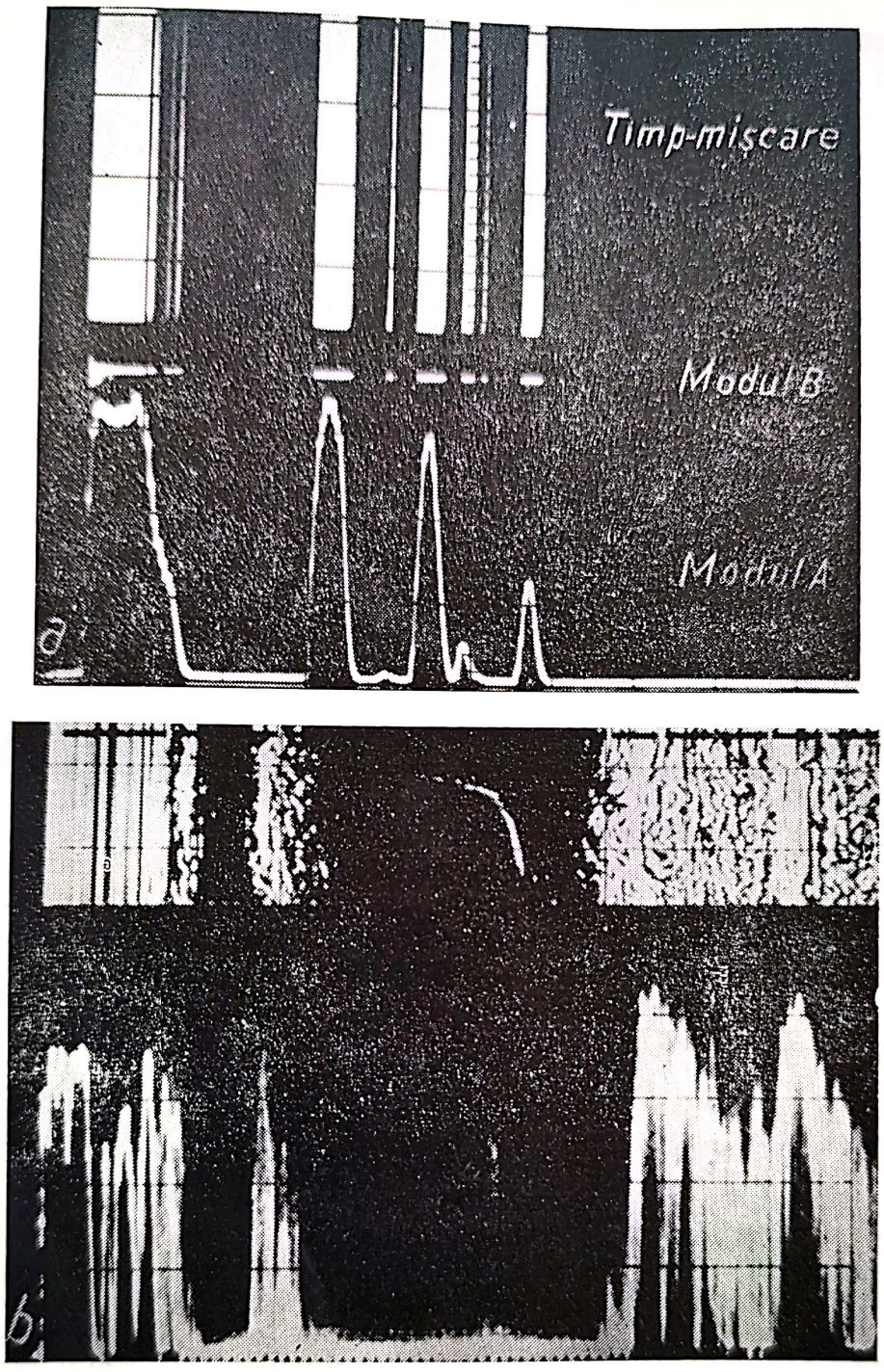

Fig. I.18 — Modul de investigare timp-mișcare :
a — formarea ecourilor în modurile A, B, și TM ; *b* — înregistrare realizată în condiții reale de lucru; peretele toracic se află în stînga imaginii.

mite examinarea dinamică, în timp real a structurilor secționate (fig. I.19).

Cele două metode se folosesc concomitent, deși aparent ecografia bidimensională ar putea să înlocuiască complet ecografia în modul TM.

Metodologia celor două moduri de lucru conține cîteva puncte comune, deosebirile mari apărînd în domeniul identificării structurilor

Scanned with OKEN Scanner

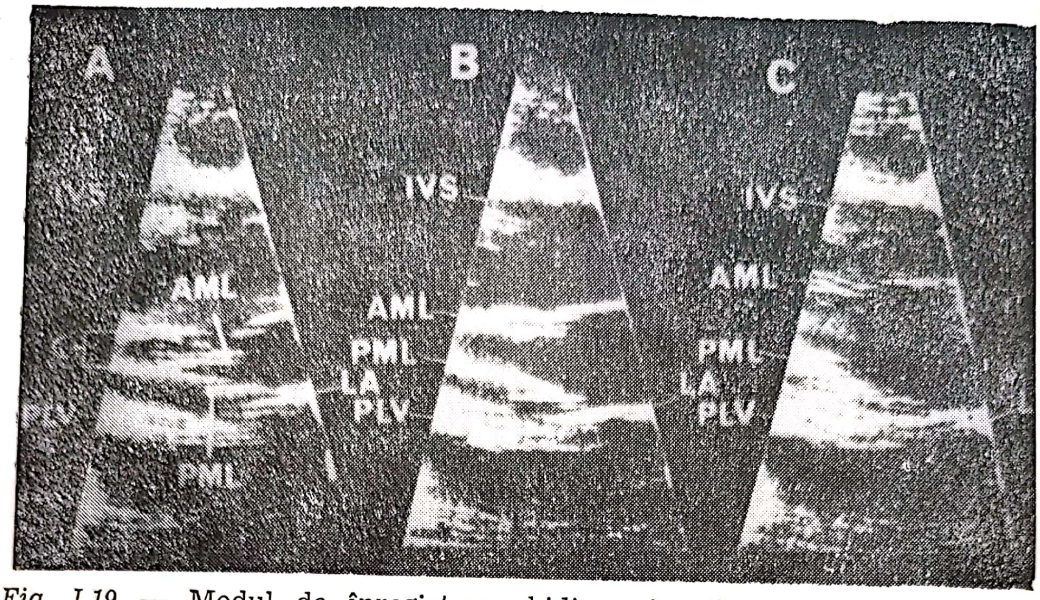

Fig. I.19 — Modul de înregistrare bidimensională cu valva mitrală închisă *(A)*, parțial deschisă *(B)* și deschisă *(C)*:
IVS — septul interventricular ; *AML* — foița mitrală anterioară ; *PML* — foița mitrală posterioară ; *PLV* — peretele posterior al ventriculului stîng ; *C* — mușchii papilari ; *LA* — peretele atriului stîng.

cardiace (imaginile sînt cu totul diferite în modul TM față de cel bidimensional).

În cele ce urmează nu vor fi date decît principiile care conduc la alegerea corectă a parametrilor de lucru și la folosirea optimă a aparaturii, manevrele de bază de la care se pornește pentru identificarea structurilor cardiace și posibilitățile de apariție a unor erori.

ALEGEREA TRANSDUCTORULUI

Problemele sînt comune ambelor metode, scopul final fiind acela de a alege un transductor capabil să emită un fascicul ultrasonor cît mai puțin divergent, care să ajungă pînă în spatele pericardului posterior. Factorii care dictează această alegere sînt determinați atît de proprietățile contradictorii ale transductorilor, cît și de unele particularități anatomice ale examenului cardiac.

Astfel, cu cît frecvența este mai mare, cu atît rezoluția lor este mai bună, iar penetrabilitatea mai redusă. Invers, o frecvență mică dă un fascicul mai penetrant, în detrimentul rezoluției. De asemenea, cu cît diametrul transductorului este mai mare, cu atît fasciculul va diverge mai greu, dar un diametru prea mare nu mai permite insinuarea în spațiul intercostal. Valoarea optimă a frecvenței este de 2,25 MHz, iar diametrul adecvat, de 13 mm.

În cazul în care se examinează subiecți obezi, la care distanța dintre piele și cord crește considerabil, se folosesc transductori cu frecvență mai mică (1,6 MHz). Atunci cînd condițiile o permit, la persoane foarte slabe sau la copii, se folosesc transductori cu frecvență mai mare (3,5 sau 5 MHz), iar la nou-născuți și sugari se pot întrebuința chiar dispozitive cu frecvența de 7 MHz.

Pentru ameliorarea performanței transductorului se folosește focalizarea printr-o lentilă acustică. Pentru cordul adult, distanța focală optimă este la aproximativ 7,5 cm. Cu o frecvență de 2,25 MHz (transductorii utilizați cel mai frecvent) și cu diametrul de 13 mm se obține un fascicul care pătrunde pînă la apro-

Scanned with OKEN Scanner

ximativ 20 cm, avînd o rezoluţie în profunzime de 1 mm. Cuplarea transductorului cu pielea se face cu gel sonotransparent, care la nevoie poate fi înlocuit cu vaselină.

AJUSTAREA PARAMETRILOR PENTRU OBŢINEREA UNEI ÎNREGISTRĂRI OPTIME

Ecografele au posibilitatea de a modifica numărul şi amplitudinea ecourilor, cu scopul de a furniza imagini sau trasee care să conţină cît mai multe informaţii utile. Problemele sînt aceleaşi pentru sistemul TM şi pentru înregistrarea bidimensională. Atragem atenţia că oricît de bine am ajusta parametrii de înregistrare, nu putem compensa folosirea unui transductor inadecvat sau a unei poziţionări defectuoase a transductorului, ajustarea servind exclusiv la optimizarea informaţiei primare pe care o culegem. Trebuie ajustată curba amplificării ecourilor în funcţie de distanţa lor faţă de transductor, astfel încît să se suprime ecourile parazite cu amplitudine mică sau să se amplifice toate ecourile care cresc intensitatea fasciculului emis.

Curba de amplificare compensatorie a ecourilor în funcţie de distanţă. Ecourile care vin de la structurile îndepărtate sînt mult mai slabe decît cele care vin de la structurile apropiate. Amplificarea compensatorie caută să corecteze această inegalitate, amplificînd mai mult ecourile îndepărtate. Ea este exprimată de obicei sub forma unei curbe care apare pe unul din osciloscoapele aparatului. Curba poate fi lineară, reglajul privind începutul, panta şi nivelul ei, sau poate fi în zig-zag, reglajul fiind făcut segmentar, de obicei din 2 în 2 cm, prin ploturi care indică nivelul amplificării în dB.

Atunci cînd curba este lineară, reglajul se face în funcţie de structurile pe care vrem să le urmărim. Pentru ventriculul stîng şi valvula mitrală, începutul curbei se plasează cam la nivelul septului, panta curbei este ceva mai abruptă, iar nivelul ei se reglează pînă cînd se obţine o imagine satisfăcătoare a valvulei mitrale. Pentru structuri mai apropiate de peretele toracic, curba începe mai aproape (la 2 cm de perete), panta este mai lină, iar nivelul pantei, mai jos decît cel pentru mitrală (fig. I.20). Reglarea devine foarte delicată în cazul suspiciunii de mici revărsate lichidiene în pericard, deoarece o reglare necorespunzătoare, în special a ploturilor segmentare, poate da uşor imagini false de lichid în pericard.

Suprimarea ecourilor de mică amplitudine se face în cazul în care după o reglare convenabilă a curbei şi a intensităţii, mai persistă în regiunile care ne interesează mici ecouri răzleţe, care alterează calitatea imaginii ; în aceste cazuri, se creşte nivelul de suprimare pînă cînd aceste ecouri dispar, avîndu-se grijă să nu dispară din imagine şi structurile pe care vrem să le examinăm.

Intensitatea fasciculului de ultrasunete. Reglarea intensităţii acestui fascicul (exprimată în W/cm^2) are drept scop producerea unui fascicul capabil să străbată toate structurile pe care intenţionăm să le cercetăm. O intensitate prea mare poate duce la obstruarea imaginii prin ecouri reverberate. În general, intensitatea se modifică puţin, ea fiind prestabilită pentru fiecare transductor. Modificarea intensităţii nu se face decît dacă nu reuşim să obţinem o imagine satisfăcătoare după repetate încercări de ajustare a curbei de compensare a amplificării.

Scanned with OKEN Scanner

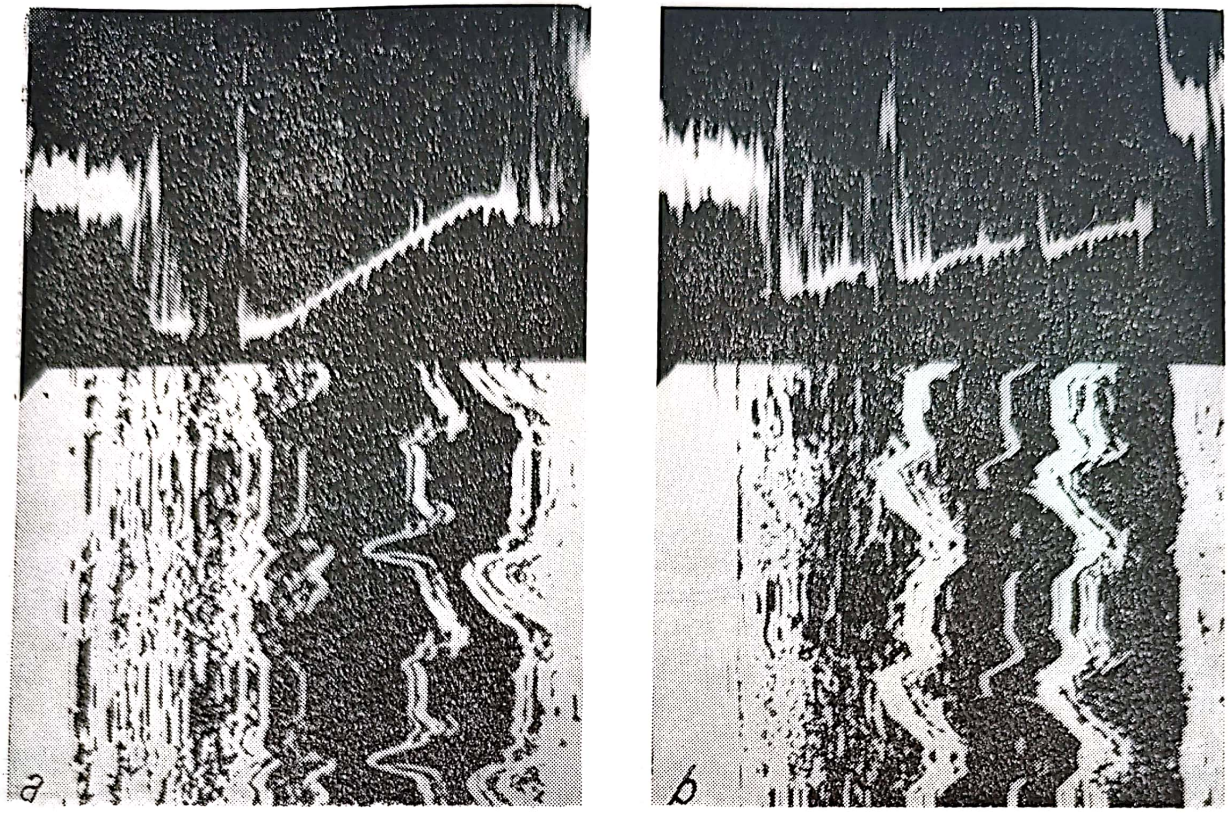

Fig. I.20 — Curba de compensare a amplificării pentru ventriculul stîng *(a)* și baza cordului *(b)*:
A — înregistrarea în modul A; *B* — înregistrarea în modul B.

POZIȚIONAREA TRANSDUCTORULUI ȘI IDENTIFICAREA STRUCTURILOR CORDULUI

Problema este diferită pentru investigațiile în modul TM și cele în modul bidimensional, diferența fiind dată de însăși natura lor : pentru modul TM se folosește un fascicul cu diametrul de cîțiva mm, care trebuie să traverseze succesiv structurile pe care urmează să le examinăm, deci orientarea trebuie să se facă într-o singură direcție, în timp ce pentru modul bidimensional, numărul mare de fascicule emise în succesiune foarte rapidă, pe direcții diferite, ne obligă să ținem cont atît de direcția de emisie, cît și de felul în care se efectuează schimbările de direcție.

Imaginea plană, obținută în modul bidimensional, necesită o anumită orientare constantă a direcției de investigare pentru a se putea recunoaște structurile cordului. Se știe că serul și țesutul osos determină reflectarea sau absorbția ultrasunetului, împiedicînd examinarea. De aceea, cordul nu poate fi observat decît prin așa-numitele ferestre sonice. Întrucît cordul este acoperit în cea mai mare parte de țesut pulmonar, iar coastele formează și ele un obstacol, ferestrele sonice se găsesc în unghiurile în care cordul este foarte apropiat de peretele toracoabdominal.

Regiunile cu ferestre sonice sînt:

— parasternal stîng, spațiile intercostale III—IV—V : este fereastra sonică folosită de rutină ;

— apexul cardiac la nivelul sacului apexian ; se folosește mai rar în modul TM și mai frecvent în modul bidimensional pentru a se obține secțiuni în cele patru camere ;

Scanned with OKEN Scanner

— substernal, la nivelul unghiului epigastric și eventual imediat la stînga lui, dedesubtul rebordului costal ; se folosește în cazurile în care cordul este coborît și există o interpunere mare de plămîn la nivelul ferestrei parasternale ;

— suprasternal, la nivelul furculiței, fereastră folosită numai în cazuri speciale, pentru examenul vaselor mari și al atriului drept.

De menționat că folosirea acestor ferestre sonice nu este totdeauna posibilă ; ele nefiind totdeauna constante, trebuie căutate. La nou-născuți și sugari, examenul este ușurat de coastele incomplet osificate, care permit amplasarea transductorului deasupra cartilajelor.

Ecografia în modul TM. Examenul începe cu amplasarea transductorului la nivelul ferestrei sonice parasternale, subiectul examinat fiind culcat pe spate, cu toracele și capul ușor ridicate. În cazul cînd în această poziție nu apar structurile cardiace, bolnavul poate fi întins în decubit lateral (de obicei, pe stînga) sau ridicat în poziție semișezînd ori șezînd. Modificările de poziție degajează uneori cordul de interpoziția pulmonară, dar pot modifica unii parametri : decubitul lateral stîng pune mai bine în evidență septul și diametrul ventriculului drept apare mai mare. Transductorul este plasat într-un spațiu intercostal după ce a fost acoperit pe fața anterioară cu un strat gros de gel, care umple o parte din depresiunea spațiului intercostal. Se începe de obicei cu spațiul intercostal III, iar în cazul în care nu obținem rezultatele dorite, se trece în spațiul IV sau V. Prima structură ce trebuie identificată este peretele posterior al ventriculului stîng, care apare sub forma unui front de ecouri ample și intense în spatele unei zone transsonice (cavitatea ventriculară), direcția fasciculului ultrasonor pornind din spațiul III sau IV, puțin caudal și spre stînga. Dacă vom bascula ușor transductorul pe această direcție, vom capta la un moment dat un ecou mobil în interiorul cavității ventriculare, traseul descris de acest ecou fiind în formă de M și corespunzînd foiței anterioare a valvulei mitrale normale. Dacă vom bascula transductorul spre extremitatea inferioară a bolnavului și spre stînga, vor apărea succesiv foița posterioară a valvulei mitrale, sub ea un traseu simetric ca formă cu al foiței anterioare, dar de amplitudine mult mai mică, apoi peretele cavității ventriculare pînă la apex. Reglajul adecvat al amplificării poate pune în evidență endocardul și pilierii. La 5—6 cm în fața peretelui anterior, imediat în fața vîrfului M-ului mitralei, apare o zonă ecogenă de aproximativ 1 cm care reprezintă septul ; anterior acestuia se află cavitatea ventriculului drept cu diametrul de aproximativ 2 cm, și peretele anterior al cordului, evidențiat prin mișcările ritmate concordant cu traseul ECG înscris în partea inferioară a imaginii.

Dacă din poziția în care am găsit mitrala, basculăm transductorul cranial și spre dreapta, aspectul septului și foiței mitrale anterioare se transformă progresiv în două trasee paralele și de aceeași grosime, reprezentînd cei doi pereți ai aortei. Între ei, uneori greu de detectat, apare un ecou mic cu traseu subțire, linear în timpul diastolei, desfăcut pînă la două ecouri paralele în timpul sistolei, reprezentînd două din valvulele aortice. În spatele peretelui posterior al aortei apare atriul stîng, iar în fața peretelui anterior, ventriculul drept. Deplasînd transductorul de la aortă spre dreapta și cranial poate apărea artera pulmonară, care poate fi recunoscută cînd

Scanned with OKEN Scanner

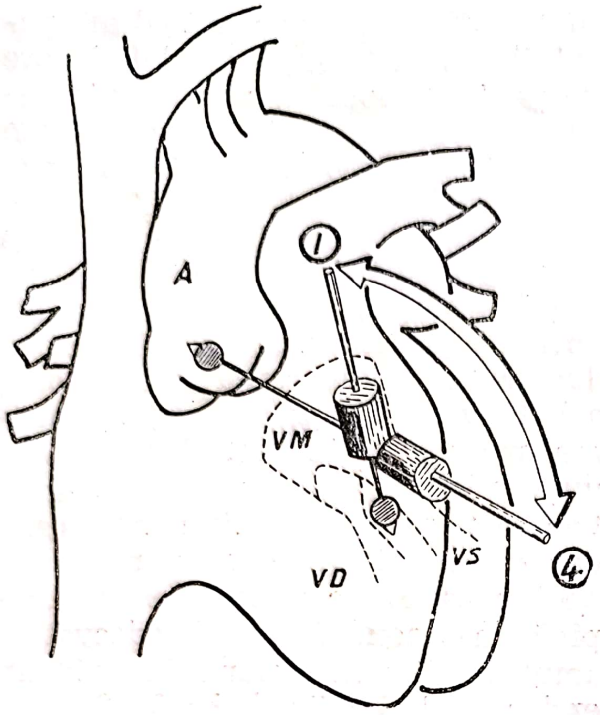

Fig. I.21 — Direcţiile de basculare a transductorului pentru punerea în evidenţă a valvulelor:
A — aortă ; *VM* — valva mitrală ; *VD* — ventriculul drept ; *VS* — ventriculul stîng.

în spatele ei se detectează ecouri succesive intense, sub forma unor creste. Valvulele pulmonare pot apărea sub forma unui traseu subţire.

Dacă transductorul se deplasează de la mitrală spre dreapta, se poate pune în evidenţă foiţa anterioară a valvulei tricuspide. Găsirea valvulei mitrale cu peretele posterior al ventriculului stîng este deci manevra de bază de la care, basculînd transductorul (fig. I.21), putem pune apoi în evidenţă aorta, tricuspida sau artera pulmonară, ultimele două fiind greu de evidenţiat la subiectul normal. La mulţi dintre subiecţii examinaţi, mitrala apare la nivelul mai multor spaţii intercostale. Pentru examenul corect al valvulei mitrale se recomandă incidenţa în care fasciculul ultrasonor cade cît mai perpendicular pe suprafaţa anterioară a peretelui toracic. Examenul celorlalte structuri poate necesita deplasarea transductorului cu unul sau două spaţii intercostale mai sus (aortă pulmonară) sau mai jos (tricuspida). Odată structurile localizate, se poate executa un baleiaj cu viteză de înregistrare redusă, astfel încît imaginea obţinută cuprinde succesiv imagini începînd de la apex şi pînă la rădăcina aortei (fig. I.22) ; acest mod de lucru se fo-

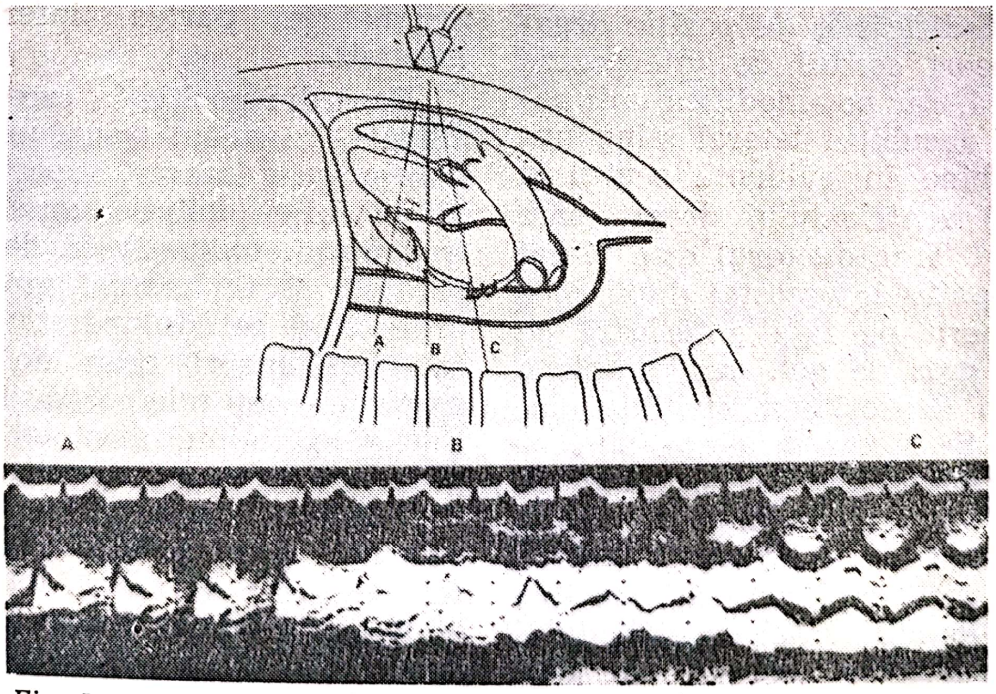

Fig. I.22 — Imaginea de baleiaj de la apex la aortă: *A*, *B*, *C* — reprezintă trei secţiuni de explorare şi, respectiv, structurile întîlnite.

Scanned with OKEN Scanner

loseşte pentru examenul ventriculului stîng, în cazurile în care se suspectează zone akinetice sau anevrisme ventriculare.

Abordarea substernală, cu transductorul plasat în unghiul epigastric şi orientat cranial şi spre stînga, se foloseşte la bolnavii cu diafragmul coborît şi la emfizematoşi ; apar cam

şi întrucît fiecare plan poate să prezinte două orientări, s-a încercat standardizarea lor. Aceste secţiuni standard servesc drept punct de plecare pentru toate variantele de planuri explorate, păstrînd însă relaţii cunoscute faţă de planurile de secţiune fundamentale. Planurile de secţiune sînt :

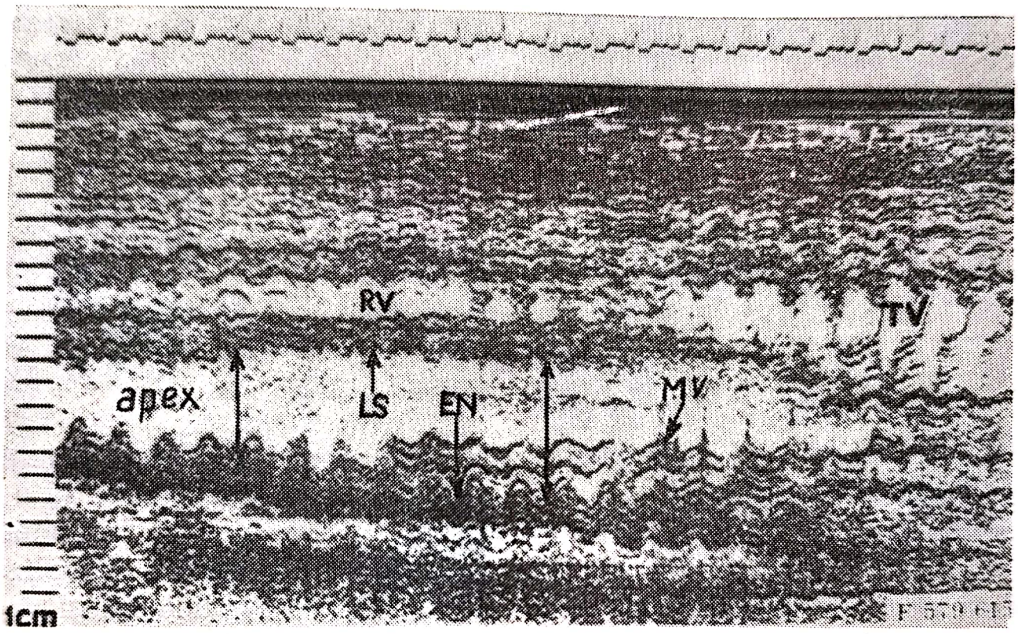

Fig. I.23 — Imagine obţinută cu transductorul în poziţie subxifoidiană şi structurile evidenţiate :

EN — regiunea posterioară a endocardului ventricular; *LS* — septul stîng; *MV* — valva mitrală; *RV* — ventriculul drept; *TV* — valva tricuspidă.

aceleaşi structuri ca şi în cazul metodei descrise mai sus, dar aorta este greu, uneori chiar imposibil de examinat. Peretele ventriculului drept şi toate celelalte structuri apar mai îndepărtate de transductor (fig. I.23).

Abordarea apicală şi suprasternală se foloseşte în cazuri speciale.

Ecografia bidimensională. Problemele esenţiale în cazul acestei metode sînt ceva mai complexe, deoarece trebuie recunoscuţi doi parametri : direcţia planului de secţiune şi orientarea imaginii obţinute pe ecran.

Întrucît planurile de secţiune pot fi alese în foarte multe feluri prin modificarea poziţiei transductorului

— planul axului lung, care secţionează cordul perpendicular pe faţa dorsală şi ventrală a toracelui, dar paralel cu axul lung al inimii ;

— planul axului scurt, care secţionează cordul perpendicular pe faţa dorsală şi ventrală, dar perpendicular şi pe axul lung al cordului ;

— planul celor patru cavităţi, care secţionează cordul aproximativ paralel cu faţa dorsală şi ventrală a toracelui.

Fiecare dintre aceste trei denumiri se referă de fapt la o familie de planuri ce cuprinde toate planurile de secţiune pînă la o rotire de $\pm 45°$ a planului standard. Identificarea

Scanned with OKEN Scanner

imaginilor se face precizînd amplasarea transductorului şi planului folosit, de exemplu, incidenţa parasternală a axului lung sau incidenţa apicală a celor patru cavităţi etc.

ARTEFACTE ŞI SURSE DE EROARE

Acestea provin cel mai frecvent din erori de tehnică a înregistrării. Există însă cîteva aspecte mai frecvente, ca reverberaţiile datorate coastelor, interpunerea de ţesut pulmonar şi reverberaţiile datorate re-reflectării imaginilor structurilor cardiace.

Reverberaţiile datorate coastelor se manifestă sub forma unor ecouri dense, situate aproape de transductor. Ele apar în cazul în care transductorul este poziţionat numai parţial pe o coastă ; acest artefact dispare dacă se alege un alt amplasament, mai adecvat.

Interpunerea de ţesut pulmonar apare sub forma unui nor de ecouri care obstruează imaginea şi este ritmat cu respiraţia. Ea poate fi evitată modificînd poziţia transductorului (eventual schimbînd incidenţa) sau a pacientului (se foloseşte cel mai frecvent decubitul lateral stîng). Uneori este necesar ca examinarea să se facă în poziţie de expir profund, atît cît permite starea bolnavului.

Reverberaţiile prin re-reflectarea structurilor cardiace apar cînd fasciculul ultrasonor se reflectă parţial pe transductor şi revine pînă la o anumită structură cardiacă, de unde este din nou reflectat pînă la transductor. Din cauza drumului mai lung, datorită acestei duble reflectări, structurile cardiace examinate apar la o distanţă dublă faţă de cea reală, adesea împreună cu imaginea corectă. Uneori apare numai imaginea reverberată, fără imaginea primară. Examinînd atent imaginea, vom constata că pe cea reverberată nu apar toate structurile pe care trebuie să le găsim într-o anumită zonă (de exemplu, apare valva mitrală, dar nu şi peretele posterior).

În concluzie, rezultatele utile în ecocardiografie se pot obţine numai cu o metodologie corectă, aceasta dobîndindu-se prin respectarea unor principii de bază, dar şi prin încercări succesive. Ignorarea acestui fapt poate duce la rezultate eronate care compromit metoda.

OBSTETRICĂ ŞI GINECOLOGIE

Metodologia de examinare este în linii mari asemănătoare cu cea descrisă pentru organele abdominale, iar aparatura — identică. Vom prezenta numai problemele specifice, legate de examenul bazinului şi al sarcinii. Trebuie subliniat că examenul ecografic în obstetrică prezintă o importanţă deosebită şi de neînlocuit ; orice altă metodă de vizualizare indirectă, care implică folosirea de radiaţii ionizante, comportă pericol pentru făt. De aceea, multe din aparatele pentru ecografie abdominală sînt construite în primul rînd pentru a satisface cerinţele obstetricianului, o serie de progrese din acest domeniu datorîndu-se căutării unor soluţii optime pentru examinarea precisă şi rapidă a fătului.

Odată cu perfecţionarea aparaturii de diagnostic în timp real, completată cu minicalculatoare, a fost posibilă realizarea unor secţiuni în planuri variate şi găsirea în timp foarte scurt a planurilor utile pentru măsurarea diametrului biparietal şi a lungimii trunchiului. Un alt argument în favoarea aparaturii în timp real îl constituie posibilitatea de a se detecta rapid cordul şi pulsaţiile lui, ceea ce este deosebit de important cînd se suspectează moartea fătului.

Scanned with OKEN Scanner

Evident, de precizia măsurătorilor făcute aici depind stabilirea cît mai exactă a vîrstei fătului şi rezolvarea unor probleme în cazul anomaliilor de bazin. De aceea este utilă includerea în minicalculator a posibilităţii de a măsura în orice direcţie, fără ajutorul transductorului, şi de a exprima în rezultat şi fracţiunile de centimetru.

Poziţia în care se practică examenul este decubitul dorsal. Nu se va goli vezica urinară înainte de examinare, deoarece ea constituie un mediu transsonic foarte bun, care permite examenul complet al organelor genitale, în afecţiunile ginecologice şi în primele luni de sarcină ; pentru sarcinile în trimestrul al II-lea şi al III-lea, vezica plină este inutilă.

Parametrii de lucru ai aparatului se reglează după aceleaşi principii ca şi cele expuse la examenul abdomenului. În afecţiunile ginecologice şi în sarcinile mici se caută identificarea uterului ; acesta apare situat posterior faţă de vezica plină şi poate fi uşor recunoscut în secţiunile longitudinale. În sarcinile mari se caută identificarea capului fătului : aspectul este caracteristic, rotund, cu marginile intens ecogene, transsonic în interior, prezentînd ecouri lineare corespunzînd crosei mediane. De aici se porneşte fie la găsirea poziţiei optime pentru măsurarea diametrului biparietal, fie la identificarea corpului, membrelor şi cordului.

Studii experimentale şi clinice efectuate pînă în prezent indică totala lipsă de pericol a metodei, între intensitatea fasciculului ultrasonor folosit pentru diagnostic şi intensitatea celui capabil să producă leziuni fetale existînd o foarte mare diferenţă de valoare, care nu poate fi anulată, indiferent cît timp durează explorarea.

OFTALMOLOGIE

Structura anatomică a ochiului şi orbitei facilitează folosirea ultrasunetelor în scop diagnostic. Mund, Hughes, Oscala şi Lehtinen au atras atenţia în primele lor publicaţii asupra anumitor diferenţe între ecourile obţinute de la organul normal şi de la cel afectat. Aceste diferenţe, în anumite condiţii patologice, sînt detectabile mai devreme decît cu alte metode de investigaţie. În general, în explorarea cu ultrasunete a ochiului se foloseşte un transductor cu o frecvenţă de 8—12 MHz şi un cristal de aproximativ 3—5 mm diametru, ţinîndu-se cont de standardizarea şi verificarea tehnică, periodică a aparatului.

EXPLORAREA AFECŢIUNILOR INTRAOCULARE ÎN MODUL A

Pacientul, căruia în prealabil i se aplică o picătură de anestezic, este examinat în poziţie „recumbentă". Ca mediu (agent) de cuplare este folosită o soluţie vîscoasă cu atenuare relativ joasă a ultrasunetului, de exemplu, o soluţie de 2% metil-celuloză în apă ; uleiurile sau alifiile nu sînt indicate. Partea anterioară a globului ocular va fi împărţită schematic în zone concentrice paralele, iar pentru identificarea corectă a zonelor explorate, poziţiile transductorului vor fi notate în sensul de rotire a acelor ceasornicului. La începutul explorării, fasciculul de ultrasunete este orientat perpendicular pe peretele posterior al globului ocular, indiferent de poziţia transductorului. Ecourile de la peretele posterior pot fi imediat identificate (fig. I.24), iar distanţa pînă la perete poate fi măsurată cu exactitate. Prin înclinarea înceată a transductorului, fără a schimba poziţia lui de pe peretele anterior al globului ocular, amplitudinea ecourilor de la nivelul struc-

Scanned with OKEN Scanner

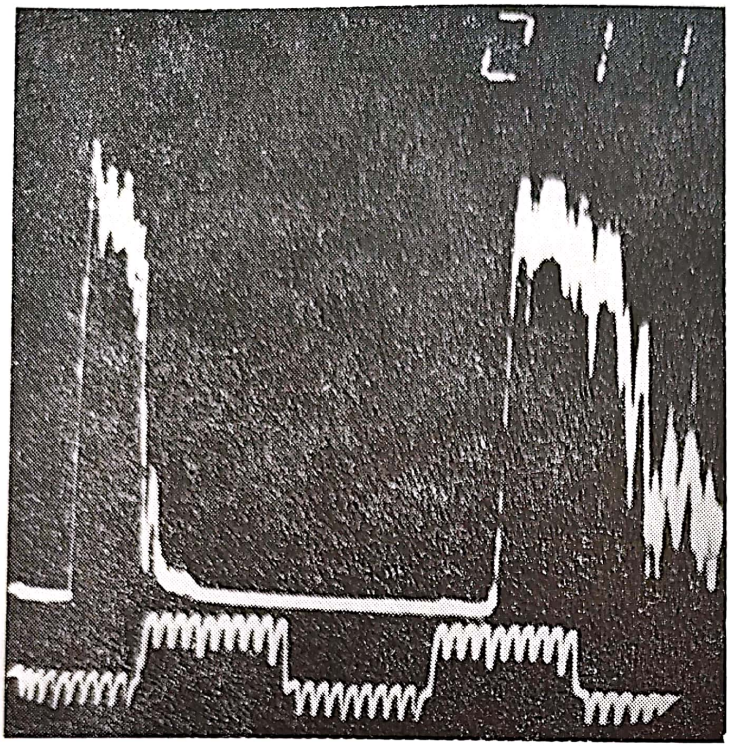

Fig. I.24 — Ecograma globului ocular normal, secţiune transversală : *stînga* — ecourile de la nivelul peretelui bulbar anterior, urmat de cavitatea vitroasă ecogenă ; *dreapta* — ecourile de la peretele bulbar posterior adiacent ţesuturilor orbitale ; *jos* — un *marker* divizat la intervale de 1 μs ; *superior* — un numărător cu afişare digitală pentru identificarea ecogramei.

turilor patologice întîlnite va creşte. Ecografiile trebuie luate din numeroase poziţii şi trebuie folosite două sau mai multe niveluri de sensibilitate. În afecţiunile intraoculare nu va fi folosită amplificarea compensatorie. Fiecare ecografie înregistrată este uşor de identificat dacă pe ea se specifică poziţia transductorului şi nivelul de sensibilitate folosit.

EXPLORAREA AFECŢIUNILOR ORBITARE ÎN MODUL A

Examinarea cu ultrasunete în afecţiunile orbitare începe cu exoftalmometria ultrasonică. Această tehnică evidenţiază rapid pseudoprotuberanţele şi procesele expansive retrobulbare, nemaifiind necesară o examinare ecografică ulterioară a orbitei. În cazul tumorilor parabulbare orbitare anterioare, cînd se suspectează leziuni în aria ecuatorială şi în spatele ei, se recomandă explorarea transcutană în modul A, ca şi examinarea transbulbară în planuri meridionale. Fasciculul de ultrasunete este prima dată direcţionat perpendicular pe pertele posterior al globului ocular. Pacientul trebuie să privească drept înainte tot timpul, pentru a păstra structurile neschimbate ca poziţie. Trebuie notat unghiul între direcţia privirii şi linia orbiomeatală.

EXPLORAREA OCHIULUI ŞI ORBITEI ÎN MODUL B

Cercetările experimentale şi calculul refracţiei ultrasunetului, completate cu testele clinice, au arătat că cea mai potrivită metodă de explorare a ochiului şi orbitei este folosirea unui dispozitiv rotativ în jurul globului ocular. Sînt preferabile explorările în planuri meridionale. În afecţiunile intraoculare, este preferabilă evaluarea distanţei şi amplitudinii ecourilor în sistemul A. Explorările în modul B sînt de ajutor numai într-un procent mic de cazuri, mai ales în cazul afecţiunilor orbitare. După ce s-a realizat exoftalmometria cu modul A şi s-a constatat

Scanned with OKEN Scanner

un semn pozitiv de leziune, recomandăm ca orbita să fie explorată prima dată în modul B. Această explorare oferă o informaţie mai precisă şi mai rapidă. Amplificarea compensatorie de timp (TGC) nu va fi folosită pentru explorarea în modul B în cazul afecţiunilor intraoculare.

Caracteristica amplificării (logaritmică, lineară etc.) şi domeniul dinamic sînt direct corelate. Domeniul dinamic indică clar care dintre intensităţile ecoului se poate vizualiza simultan pe ecran. Acest domeniu corespunde la aproximativ 25 dB şi, în cadrul lui, 1 dB este egal cu o diferenţă de amplitudine de aproximativ 1,8 mm.

Amplificarea compensatorie de timp nu asigură o compensare reală a pierderii de energie în cursul penetraţiei prin ţesuturi, ci reduce amplificarea zonelor ecografice mai apropiate de transductor în scopul de a evita supraîncărcarea receptorului, cînd sensibilitatea totală a fost fixată pentru ţesuturile mai profunde. Dacă o leziune superficială (detaşare de retină sau coroidă) poate fi observată cu un oftalmoscop, ultrasunetele sînt necesare pentru elucidarea formaţiunii ce poate exista în spatele detaşării : exsudat, hemoragie sau tumoare.

APLICAŢII CLINICE SPECIALE ALE DIAGNOSTICULUI CU ULTRASUNETE ÎN OFTALMOLOGIE

Schema unei ecografii tipice şi variaţiile ei în raport cu sensibilitatea totală sînt ilustrate în figura I.25. Fasciculul este întîi direcţionat către peretele opus al globului ocular, apoi îndreptat uşor pentru vizualizarea ecourilor patologice la o amplitudine maximă. Aspectul ecografic este evaluat la fiecare poziţie a transductorului pe faţa anterioară a globului ocular, conform cu „STEV“ — schema variaţiilor ecografice tipice. Rezultatele se combină cu schema de localizare. Aspectul ecourilor înregistrate de la diferite ţesuturi variază considerabil cu prezenţa STEV-ului. Ultrasunetele nu pot oferi un diagnostic histopatologic. Se preferă folosirea termenului de „ţesut solid“, deoarece cel de „tumoare“, în corespondenţa lui clinică, este foarte des confundat cu tumoarea malignă. Majoritatea sînt tumori maligne (melanoblastom, retinoblastom sau metastaze), dar pot fi leziuni benigne (pseudotumoarea maculei). Prin contrast, termenul de „ţesut moale“ înseamnă, în cazul afecţiunilor intraoculare, ţesuturi care conţinînd vacuole pline cu lichid, dau multiple ecouri interne da-

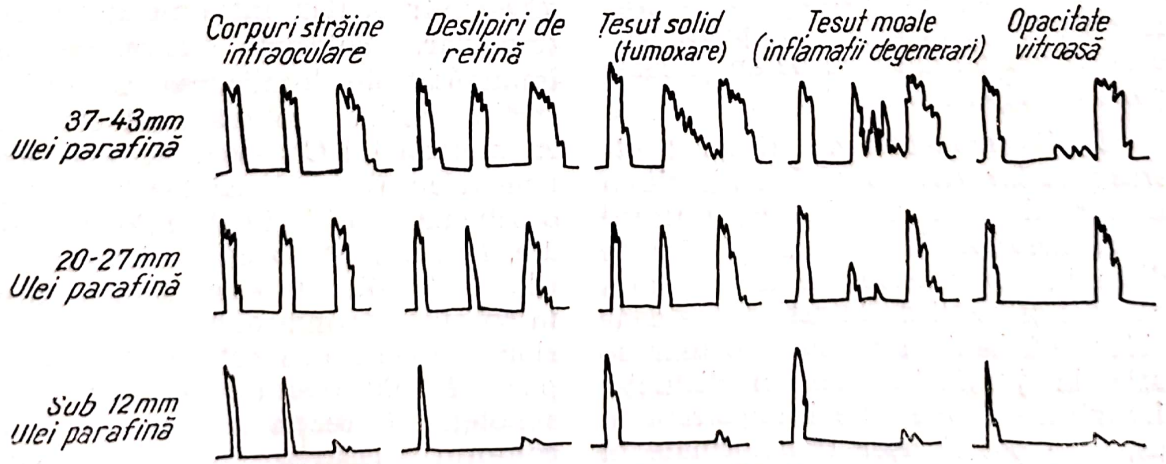

Fig. I.25 — Schema unei ecograme tipice (STEV) cu diferite niveluri de sensibilitate, în cazul unui transductor de 10,0±1,0 MHz, cu un cristal în diametru de 3,5—5 mm.

Scanned with OKEN Scanner

torită originii lor degenerative sau inflamatorii. Corioretinitele şi infarctele ischemice ale coroidei determină hemoragii sau fibroplazii. În anumite cazuri, tumorile maligne (melanoblastomul intens vascularizat şi necrozat sau retinoblastomul cu o structură foarte neomogenă) pot apărea ca ţesuturi moi. Pentru a le diferenţia, recurgem la măsurarea atenuării sau a absorbţiei.

APLICAŢII SPECIALE ALE MĂSURĂRII DISTANŢELOR ÎN OFTALMOLOGIE CU AJUTORUL ULTRASUNETELOR

Metoda de examinare. O linie de întîrziere datorită agentului de cuplare (apei) poate fi folosită la măsurarea distanţelor de la ecourile provenite de la suprafeţele apropiate, mai ales în măsurarea lungimii axiale. De obicei se realizează cinci măsurători electronice sau cinci ecografii pentru fiecare ochi, considerîndu-se ca lungime axială media lor. În majoritatea cazurilor, lungimea axială a glaucomului congenital al ochiului va arăta o creştere patologică dacă nivelul presiunii intraoculare rămîne prea ridicat o perioadă de timp mai lungă. De aceea, se recomandă verificarea repetată a presiunii, precum şi măsurători ecografice ale lungimii axiale. Se poate calcula viteza de creştere pe an şi compara cu viteza normală.

Exoftalmometria cu ajutorul ultrasunetelor este o altă aplicaţie a măsurării lungimii axiale cu ajutorul ultrasunetelor. Lungimea axială este distanţa dintre ecoul de la suprafaţa corneei şi ecoul de la retină ; se consideră că centrul globului ocular se află la jumătatea acestei distanţe. Lungimea axială este înregistrată în μs, care pot fi uşor transformate în mm, ştiind că 1 μs corespunde la 0,7655 mm.

Localizarea chisturilor umorii apoase în cavitate (corpul vitros) se foloseşte în glaucomul afacic malign, bloc pupilar sau *misderection of aqueous flow.* După extracţia cataractei, corpul vitros poate adera la suprafaţa posterioară a irisului, ceea ce determină un bloc pupilar. Dacă coloboma irisului este blocată de corpul vitros, umoarea apoasă se scurge în corpul vitros, iar camera anterioară devine superficială. Pentru a salva un astfel de ochi trebuie realizată chirurgical o nouă legătură între chistul apos, corpul vitros şi camera anterioară. De obicei umoarea apoasă colectează în profunzimea cavităţii vitroase şi pentru a face legătura chistului cu camera anterioară trebuie pregătit un canal nou prin vitrectomie anterioară. În astfel de situaţii este important ca, înainte de operaţie, chistul apos să poată fi localizat cu ajutorul ultrasunetelor. Examinările se realizează în sistemul A şi de aceea trebuie combinate rezultatele schematic pentru a se obţine o informaţie topografică corectă.

Corecţia schemei Comberg pentru localizarea corpurilor străine. Prin identificarea ecoului de la un corp străin în corelaţie cu ecourile de la structurile învecinate ale ochiului se poate preciza dacă corpul străin este situat intraocular, intramural sau extraocular. Folosirea ultrasunetelor îmbunătăţeşte localizarea corpurilor străine radioopace realizată cu raxe X. Metoda lui Comberg pentru localizarea cu ajutorul razelor X include o schemă a ochiului de mărime medie. Aceasta este originea inexactităţilor în localizarea corpurilor străine, în special în zona segmentului posterior. Dimensiunea ochiului respectiv poate fi măsurată cu ajutorul ultrasunetelor. Corecţia schemei ochiului, conform măsurătorilor individuale, îmbunătăţeşte simţitor precizia localizării cu ajutorul razelor X.

Scanned with OKEN Scanner

Transductorii ultrasonolux. Cu un transductor obişnuit sînt greu de examinat zonele mici, lezate, situate în partea posterioară a ochiului. În aceste cazuri, mediul optic fiind clar, fasciculul ultrasonic poate fi ghidat oftalmoscopic prin folosirea transductorului ultrasonolux, care direcţionează fasciculul ultrasonor paralel, pentru o mai bună rezoluţie laterală. Partea superioară a transductorului conţine o lentilă convexă, care măreşte de aproximativ opt ori imaginea obţinută din zona posterioară a ochiului.

NEUROLOGIE

Pentru investigarea cu ultrasunete a craniului şi creierului se foloseşte de obicei un transductor cu o frecvenţă de 2—2,25 MHz. În anumite cazuri, de exemplu în cazul persoanelor în vîrstă, care au craniul alcătuit dintr-un ţesut osos foarte dens, poate fi utilizat un transductor de 1 MHz. Majoritatea transductorilor folosiţi în ecoencefalografie au un cristal cu diametrul de 10—16 mm. Pentru a realiza contactul optim între transductor şi suprafaţa pielii nerase se foloseşte un mediu de cuplare alcătuit dintr-un gel special. Pentru examinare, pacientul şi cel care îl explorează vor avea o poziţie specifică, constantă, pentru a se evita confuzia care poate apărea după examen, între partea dreaptă şi partea stîngă a pacientului şi a examinatorului. Avantajul explorării faţă în faţă (ne referim la poziţia investigatorului faţă de pacient) constă în faptul că exploratorul poate controla direcţia fasciculului de ultrasunete şi în acelaşi timp poate sprijini cu mîna capul pacientului în partea opusă, poziţionînd transductorul în regiunea zigomatică a pacientului sau imediat deasupra urechii.

ECOUL TEORETIC AL LINIEI MEDIANE

Investigaţia începe cu determinarea teoretică a liniei mediane, cu ajutorul a doi transductori aplicaţi pe craniu în poziţie opusă, bitemporal, folosind metoda transmisiei directe. Deoarece scala este calibrată conform tehnicii puls-ecou, reflexia apare exact în punctul corespunzător jumătăţii diametrului capului ; se obţine astfel aşa-numitul ecou teoretic al liniei mediane. O altă metodă, mai uşoară, constă în măsurarea diametrului bitemporal al capului cu ajutorul unor cursori, unii indicînd chiar distanţa la care apare ecoul teoretic al liniei mediane.

CAP ŞI ORTOPEDIE

Primele investigaţii cu ultrasunete ale coardelor vocale s-au efectuat pe animale (porci şi viţei) pentru ca cercetătorii să se familiarizeze cu anatomia lor şi să studieze posibilităţile metodei. Ulterior s-a construit un aparat numit „gît artificial", care a permis observaţii amănunţite asupra corelaţiei dintre poziţia transductorului şi structurile evidenţiate ecografic. Pentru explorarea coardelor vocale — formaţiuni anatomice cu dimensiuni mici în comparaţie cu cele ale altor organe şi cu deplasări deseori mai mici de 1 mm în timpul vibraţiei —, este necesară o aparatură ultrasonică cu cea mai bună rezoluţie posibilă. Acest lucru se poate realiza folosind ultrasunete cu frecvenţă înaltă ; dar întrucît absorbţia ultrasunetelor creşte direct proporţional cu frecvenţa, există o limită pînă la care putem creşte frecvenţa, după care investigarea devine imposibilă, din cauza lipsei de penetrabilitate. Experimental s-a observat că fasciculele de ultrasunete cu frecvenţă de 6 MHz sînt absorbite aproape în întregime de cartilajul tiroidian, frecvenţa optimă pentru investigare fiind

Scanned with OKEN Scanner

de 4 MHz. Inițial înregistrările se făceau în modul A, dar în prezent se folosește pe scară largă tehnica timp-mișcare.

Pentru explorarea maxilarului, a articulației temporomandibulare și a dinților se utilizează cu succes tehnica puls-ecou. De obicei se lucrează cu frecvența de 5 MHz și pulsul de 2,5 KHz, pe o durată de timp mai mică de 1 μs.

Aparatura cu care se efectuează studiile ecografice ale glandelor parotide folosește un transductor de 5 MHz cu un cristal focalizat pentru distanță scurtă, pacientul aflîndu-se în supinație, cu capul ușor aplecat într-o parte.

Investigarea cu ultrasunete a sistemului osos pune o serie de probleme, date fiind proprietățile fizice ale oaselor. Astfel, în timp ce în țesuturile moi ale corpului uman viteza ultrasunetelor este de 1 400—1 600 m/s, în oase ea este de aproximativ două ori mai mare. În afară de aceasta, în oase undele ultrasonice nu se propagă numai ca unde longitudinale, ci și ca unde sagitale. Datorită densității oaselor, absorbția ultrasunetelor (dependentă de frecvență) este foarte mare, de 10—30 dB/cm de țesut. Să mai notăm că undele ultrasonice sînt reflectate aproape în întregime pe interfața periostală. Toate acestea fac ca ecografia țesutului osos la pacientul sănătos să fie imposibilă.

METODE DE ASPIRAȚIE ȘI BIOPSIE CU AJUTORUL ULTRASUNETELOR

Ultrasunetele au fost folosite la început în scop diagnostic și ulterior la biopsia țesuturilor și aspirarea fluidelor. Realizarea transductorilor speciali — transductori de biopsie și aspirație cu ultrasunete — a făcut ca ultrasunetele să fie tot mai mult utilizate în numeroase investigații clinice. Una dintre primele aplicații ale ultrasunetelor a fost folosirea modului standard A sau B pentru determinarea exactă a profunzimii subcutanate a unei mase, înaintea efectuării biopsiei sau aspirației. Proprietățile tehnice ale acestor transductori speciali au fost îmbunătățite, așa încît s-a reușit construirea unui transductor cu un orificiu central ; în acest orificiu poate fi introdus orice ac standard de aspirație, care poate fi apoi dirijat spre zona anatomică de explorat. Cu acest transductor s-a descoperit repede că la intrarea acului în masă, este emis un ecou complex de la regiunea vîrfului acului. Profunzimea, măsurată, a acestui complex era egală cu lungimea reală a acului în interiorul țesutului. De asemenea, ecoul provenit de la vîrful acului se vizualiza mai bine cînd acul se afla în fluid decît cînd se afla în țesut solid. Astfel, deoarece este posibilă vizualizarea acului, nu numai adîncimea, ci și poziția și unghiul pentru inserția optimă a acului pot fi ușor determinate în timpul procedeului de aspirație (procedeul poate fi monitorizat continuu, iar repoziționarea vîrfului acului se poate realiza în funcție de necesitate). Pentru că acul este mai mult sau mai puțin paralel cu fasciculul de ultrasunete, existența ecoului nu poate fi atribuită unei cauze uzuale, ci reflectării sunetului de la interfața perpendiculară pe axa fasciculului de ultrasunete. Experimental s-a descoperit că producerea de ecouri era cauzată de împrăștierea fasciculului de ultrasunete de către ac, mărimea acestei împrăștieri fiind proporțională cu secțiunea acului. Cînd ultrasunetul împrăștiat se reconstituie singur la vîrful acului, amplitudinea reflecțiilor rezultate poate fi asemănătoare cu cea produsă de interfața perpendiculară solid-solid, iar fixarea sensibilității aparatului ultrasonic

Scanned with OKEN Scanner

trebuie menţinută ridicată. Acest fapt este valabil mai ales în cazul echipamentelor ce permit explorarea în modul B. Echipamentele care folosesc mai mult modul A de lucru, întrebuinţate cu precădere în explorarea craniului, au o afişare caracteristică puternică şi astfel dau cele mai bune rezultate în detectarea ecoului complex al vîrfului acului.

CONSTRUCŢIA TRANSDUCTORILOR

Înainte de realizarea transductorului special pentru aspiraţie, operaţia era efectuată cu un transductor standard de 2,25 MHz. Acul era introdus în ţesuturile imediat adiacente la transductor şi orientat astfel, încît vîrful lui să fie în interiorul fasciculului de ultrasunete. Cu toate că poziţia vîrfului acului putea fi înregistrată, era greu să se menţină acul în unghiul potrivit şi să se asigure localizarea lui exactă. Aceste dificultăţi s-au rezolvat odată cu apariţia transductorilor speciali. Aceşti transductori au fost perfecţionaţi cu ajutorul unor adaptoare de plastic de diferite mărimi, care permit utilizarea unui singur transductor pentru diferite mărimi de ace. Datorită adaptorului de plastic se pot folosi ace cu diametrul foarte mic, prevenind astfel înclinarea în cazul introducerii profunde. Modificările ulterioare ale transductorului au constat în utilizarea unei fante în locul orificiului, fantă ce permite scoaterea transductorului în cazul unui procedeu de lungă durată. Rezultatele preliminare au arătat că acesta este un avantaj atunci cînd pacientul trebuie mişcat, cînd acul este prea scurt şi trebuie prelungit pentru introducerea în corp şi cînd este necesară o mişcare liberă a acului sau o drenare permanentă ori prelungită în timp. Aceşti transductori speciali pot fi folosiţi atît în cazul sistemelor care lucrează în modul A, cît şi în modul B. Înălţimea transductorilor, care poate varia (cea standard fiind de 2 cm), permite o inserţie maximă în interiorul ţesuturilor. Cînd se realizează biopsia unui ţesut solid cu un ac foarte subţire, înălţimea transductorului folosit pentru biopsia prin absorbţie trebuie să fie mai mare pentru a permite o stabilitate suplimentară a acului. Au fost construite numeroase dispozitive bazate pe diferite sisteme de fixare a acului. Ca materiale s-au folosit metalul sau materialul plastic. Dispozitivele se ataşează la corpul transductorului astfel încît acul să poată fi introdus în sau de-a lungul dispozitivului, unghiul de explorare putînd fi menţinut constant. Alt mod de lucru cu transductorii standard constă în poziţionarea acului perpendicular pe direcţia fasciculului de ultrasunete, astfel ca atunci cînd acul intră în zona de investigat, ultrasunetele să fie reflectate la interfaţa ac-fluid. Metoda este avantajoasă numai cînd fasciculul de ultrasunete poate fi direcţionat perpendicular pe lungimea acului ; ea a fost aplicată cu succes în aspirarea chisturilor situate în regiunea mijlocie şi polul inferior al rinichiului. Rezultate bune s-au obţinut cu o tehnică combinată, care foloseşte un transductor special şi un transductor standard poziţionat perpendicular pe ac. Procedeul este desigur mai complex, întrucît necesită două aparate ultrasonice. O descoperire foarte recentă este transductorul pentru aspiraţie şi biopsie în timp real. Tehnica în timp real face posibilă folosirea unui transductor multielement (multicristal) de 2,25 sau 3,5 MHz, cu un orificiu central. O altă modificare, care a fost experimentată, este şi aceea de a plasa suportul pentru acul necesar aspiraţiei pe o latură a transductorului multielement. Aceşti transductori au marele avantaj de a putea fi folosiţi în

Scanned with OKEN Scanner

amniocenteză şi de a permite monitorizarea continuă a mişcărilor fetale în lichidul amniotic. Tehnica combină avantajele modului B şi A, iar în cazul unei secţiuni, permite observarea în timp real a eventualelor mişcări ale zonei de interes şi ale acului.

STERILIZAREA TRANSDUCTORILOR

Odată cu intrarea în uz a transductorilor speciali pentru biopsie într-un cîmp steril, s-a ivit necesitatea de a-i steriliza. Deoarece sterilizarea fierbinte nu poate fi folosită (temperatura înaltă schimbă caracteristicile piezoelectrice ale cristalului), se recurge la sterilizarea cu oxid de etilenă. Nici tehnica de sterilizare cu ajutorul unui lichid nu este adecvată, pentru că lichidul se poate scurge în interiorul transductorului, ceea ce ar duce la apariţia unui potenţial electric. Lumenul central al transductorului se curăţă cu o pensulă şi cu jet de apă după fiecare folosire, apoi, timp de 24 de ore, se sterilizează cu oxid de etilenă.

Accesoriile în tehnica aspiraţiei sînt stopul pentru ac şi o riglă. Stopul pentru ac este plasat de-a lungul acului după ce s-a determinat distanţa optimă necesară pentru realizarea aspiraţiei ; el previne avansarea acului faţă de punctul preselectat. Stopul pentru ac şi rigla vor fi de asemenea sterilizate cu oxid de etilenă. Pentru menţinerea contactului ultrasonic între piele şi transductorii sterili se va folosi ser fiziologic sau un gel solubil în apă, steril.

TEHNICA BIOPSIEI PRIN ASPIRARE

Specialistul care realizează biopsia prin aspirare trebuie să localizeze exact zona de interes ; el va avea grijă ca în prealabil să fixeze acul la transductor (fig. I.26). Avantajele tehnicii de aspirare-biopsie cu ajutorul ultrasunetelor sînt următoarele :

— permite localizarea exactă a zonelor de interes şi dă relaţii despre natura lichidă, solidă sau complexă a acesteia ;

— dacă zona este plină cu lichid, ultrasunetele vor preciza dacă colecţia este sau nu loculată ;

— unghiul optim şi locul de introducere a acului pot fi determinate dînd următoarele informaţii : dimensiunea zonei de interes, adîncimea şi unghiul faţă de suprafaţa pielii ;

— continua monitorizare a procedeului este de mare folos, mai ales în cazul maselor care conţin lichid, la care relaţia dintre vîrful acului şi peretele formaţiunii se poate determina uşor ; pot fi făcute ajustări dacă sînt necesare ;

— volumul aproximativ al formaţiunii poate fi calculat pe baza dimensiunii zonei de interes. Astfel, dacă masa este sferică, volumul este egal cu $4/3\ \Pi R^3$; în cazul aspiraţiei, această formulă poate fi simplificată

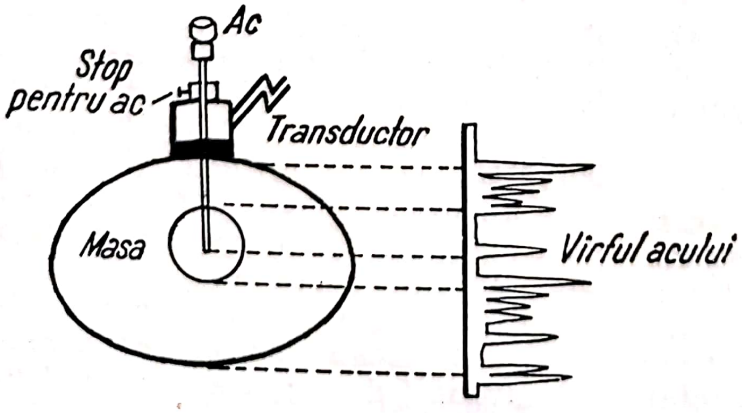

Fig. I.26 — Schema dispozitivului care permite introducerea şi fixarea acului la nivelul zonei de investigare.

Scanned with OKEN Scanner

la $d^3/2$, cu rezultate clinice satisfăcătoare ;

— vizualizarea zonei de interes nu depinde de funcţia vreunui organ;

— este inofensivă.

ASPIRAŢIA CHISTULUI RENAL

Una din primele şi poate cea mai comună tehnică de aspiraţie cu ajutorul ultrasunetelor este cea aplicată la chistul renal. Ecografia iniţială în modul B este obţinută cu pacientul în decubit ventral. La nevoie, pentru imobilizarea rinichilor se poate folosi un săculeţ mic, plin cu nisip. Zona de interes este localizată înainte de a dezinfecta locul de investigat. Ecografia este folosită în două scopuri : pentru a stabili profunzimea exactă a masei faţă de suprafaţa pielii şi pentru a stabili unghiul exact al pătrunderii acului către centrul zonei investigate. Aceeaşi ecografie poate servi şi la estimarea volumului chistului, deoarece majoritatea chisturilor sînt sferice. De obicei ecografia se realizează rugînd pacientul să respire constant, cu amplitudine mică sau chiar să-şi reţină respiraţia cîteva secunde. După realizarea măsurătorilor şi localizarea precisă a ariei, se dezinfectează pielea. Un transductor este aplicat deasupra zonei de interes pentru a confirma poziţia exactă. Presiunea transductorului va lăsa o urmă uşor sesizabilă pe suprafaţa pielii pacientului după ce transductorul este ridicat. Apoi acul de aspiraţie este plasat prin lumenul transductorului şi se începe introducerea lui. Odată trecut de suprafaţa pielii, se va înainta rapid pînă se va ajunge la stopul acului. Ecourile produse în timpul avansării acului printr-o masă solidă se văd cu dificultate. Cînd acul ajunge în interiorul lichidului din chist, ecourile de la vîrful acului devin foarte clare şi caracteristice la o amplificare crescută. Urmează extragerea lichidului, cantitatea dorită putînd fi determinată dinainte prin calcularea aproximativă a volumului chistului, bazată pe măsurătorilor ecografice. Aceasta depinde de atitudinea investigatorilor: unii aspiră numai o cantitate mică de lichid, pe cînd alţii preferă să golească chistul complet. Trebuie menţionat că mici schimbări în diametrul chistului corespund de fapt unor schimbări mari de volum (volumul variază direct proporţional cu diametrul la puterea a treia ; o descreştere în diametru de la 4 cm la 3 cm va indica o schimbare de volum de aproximativ 55%).

După o aspiraţie reuşită, fluidul poate fi supus analizei histochimice. Determinările chimice includ evaluarea lipidelor totale şi a dehidrogenazei lactice. Chistul poate fi complet golit şi ulterior umplut cu diverse substanţe de contrast, ca aer, compuşi iodaţi solubili în apă, compuşi pe bază de ulei sau cu cele trei produse, amestecate în diferite proporţii, în vederea efectuării ulterioară a radiografiilor. Amintim că injectarea cu aer va împiedica vizualizarea ecografică a pereţilor chistului şi a acului. Tehnica ecografică poate fi folosită cu succes ca un ghid în timpul drenajului antegrad al rinichilor hidronefrotici şi în timpul pielografiei anterograde. Ca şi la chisturi, aria maximă a conţinutului de fluid poate fi de obicei bine localizată şi acul poate fi introdus în zona centrală a sacului hidronefrotic. La nevoie, poate fi adaptat un tub de polietilenă, pentru drenaj pe termen lung ; scăderea progresivă a sacului hidronefrotic poate fi urmărită cu ultrasunete. Colecţiile perirenale, ca urinoamele, pot fi drenate în mod asemănător.

În plus faţă de avantajele amintite anterior, ultrasunetele prezintă şi marele avantaj de a putea fi folosite la pacienţii cu funcţie

Scanned with OKEN Scanner

renală globală deficitară şi mai ales la cei care prezintă intoleranţă la substanţa de contrast.

Tehnica de aspiraţie prezintă şi anumite limite, şi anume imposibilitatea reperării maselor cu un diametru mai mic de 2 cm. Aspirarea chisturilor renale localizate central este potenţial mai riscantă decît în cazul celor periferice, dată fiind probabilitatea ridicată de a perfora vasele mari. Totuşi, cînd aspectul ecografic al unui chist renal este clar, aspiraţia poate fi realizată cu succes, fără pericolul sîngerării. Metoda poate fi aplicată numai la chisturile situate în regiunea mijlocie şi polul inferior al rinichiului, deoarece polul superior este acoperit de coaste şi de o mică porţiune din plămîni.

BIOPSIA RENALĂ

Ultrasunetele au fost folosite şi la localizarea rinichilor înaintea biopsiei renale. Localizarea şi biopsia se practică cu pacientul în decubit ventral. Tehnica urmează aceleaşi etape ca şi cea descrisă în cazul aspiraţiei. Folosind imaginea ecografică realizată anterior biopsiei, pot fi determinate adîncimea exactă, unghiul şi poziţia locului selectat pentru biopsie. După realizarea biopsiei se vor detecta ecografic eventualele complicaţii survenite, de exemplu, hematoamele.

Alte metode, cu radionuclizi, ce permit vizualizarea parenchimului renal, nu oferă posibilitatea urmăririi acului în zona de elecţie pentru biopsie. La masele renale solide, acul poate fi direcţionat fără dificultate, direct în centrul masei.

La pacienţii cu rinichi mai mici decît limitele de detectare ultrasonică (sub 2 cm dimensiune maximă), biopsia nu poate fi monitorizată cu ultrasunete. La copii se foloseşte un transductor cu o frecvenţă ridicată, care să permită o mai bună definire a conturului rinichilor.

PARACENTEZA

Ultrasunetele pot fi de mare ajutor la golirea colecţiilor de lichid din abdomen. Odată aria maximă a colecţiei de fluid localizată, poate fi urmată tehnica standard de paracenteză. Adîncimea exactă pentru introducerea acului poate fi uşor determinată şi, pe măsură ce volumul descreşte în funcţie de cantitatea de lichid extras, pacientul poate fi repoziţionat pentru o nouă aspiraţie. Dacă este necesar un drenaj pe termen lung, se va introduce un cateter cu ajutorul unui transductor de aspiraţie care prezintă o fantă sau un orificiu.

ABCESELE

Abcesele profunde sînt rareori aspirate dat fiind riscul de împrăştiere a materialului septic în cavitatea peritoneală şi spaţiul retroperitoneal. Colecţiile de lichid localizate superficial sau retroperitoneal pot fi drenate sub controlul ultrasonic. Abcesele multiple pot fi drenate independent. În cazul abceselor pelviene, transductorul de aspiraţie şi biopsie se poate introduce prin vagin pentru a se evita astfel cavitatea peritoneală şi, indirect, riscul infecţiei.

ASPIRAŢIA SUPRAPUBIANĂ A VEZICII

Pentru a obţine o mostră de urină sterilă de obicei se curăţă regiunea perineală ; dacă totuşi se presupune că mostra de urină s-a contaminat, se foloseşte aspiraţia suprapubiană, ale cărei riscuri sînt mult mai mici în comparaţie cu cateterismul uretral la copii. Odată

Scanned with OKEN Scanner

detectată aria cea mai întinsă în dreptul vezicii, se curăţă suprafaţa pielii conform tehnicii standard şi se introduce acul prin transductorul special în vezica plină cu urină. Cu această tehnică, riscul de a puncţiona alte structuri pelviene, ca intestinele, este anulat.

PANCREASUL

Pentru biopsia unei tumori pancreatice solide, se localizează aria prin tehnica standard în modul B. Înclinaţia acului este determinată de adîncimea leziunii, măsurată pe ecografia iniţială. Unghiul de intrare a acului este ales astfel încît să se evite pe cît posibil străpungerea intestinului sau a altor organe. Pentru a reduce la minimum eventuala lezare a ţesuturilor sau organelor întîlnite se foloseşte un ac fin. Acul este direcţionat prin transductorul special către masa de la nivelul pancreasului ce urmează să fie aspirată. După aspirarea lichidului, ultrasunetele pot servi la evaluarea recidivei chistului. Prezenţa ascitelor sau hemoragiei postbiopsice poate fi determinată tot cu ajutorul ultrasunetelor.

FICATUL

Diagnosticul cu ultrasunete a fost folosit cu succes în direcţionarea corectă a acului pentru biopsia hepatică. Această aplicaţie a devenit mai promiţătoare odată cu apariţia scalei gri, care permite o mai bună definire a structurii interne a ficatului şi o vizualizare clară a maselor solide intrahepatice. După detectarea masei, cu ajutorul ultrasunetelor pot fi determinate adîncimea exactă şi poziţia acesteia (fig. I.27). Ca şi la biopsia altor mase solide, acul este plasat în transductorul special de aspiraţie şi apoi introdus treptat către masa solidă. Dacă ne interesează mai multe arii, biopsia se realizează la fiecare zonă, sub control cu ultrasu-



Fig. I.27 — Ecograma în modul B : secţiunea longitudinală evidenţiază o tumoare localizată în zona centrală a ficatului, săgeata indică unghiul ales pentru biopsie.

Scanned with OKEN Scanner

nete. Cu această tehnică este posibilă ghidarea acului într-un abces sau în alte structuri intrahepatice care conţin fluid. De asemenea, ea poate fi folosită la portografia transhepatică percutană, în colecistostomia percutană şi în colangiografia transhepatică, presupunînd că vasele biliare sînt suficient de dilatate.

AMNIOCENTEZA

Ultrasunetele pot fi folosite nu numai la localizarea placentei şi a fătului înainte de amniocenteză, dar pot ghida acul şi monitoriza în timp ce este scos lichidul amniotic. Examinarea în modul B cu transductorul special de aspiraţie foloseşte la stabilirea poziţiei exacte a fătului înainte de introducerea acului. Cunoaşterea poziţiei fătului are mare importanţă, deoarece mişcările fetale sînt frecvente şi imprevizibile. Prin explorarea în modul B, riscul de rănire a fătului scade apreciabil. Cu ajutorul transductorilor de aspiraţie în sistemul timp real pot fi continuu monitorizate şi vizualizate mişcările fetale şi poziţia fătului.

PERICARDIOCENTEZA

Structurile inimii pot fi uşor înregistrate şi prezenţa efuziei pericardice poate fi uşor determinată în modul M de afişare. Existenţa unei zone anterioare fără ecouri, de mărime suficientă, permite realizarea pericardiocentezei prin plasarea acului în regiunea subxifoidiană apexiană (fig. I.28). E necesar ca acul să fie prevăzut cu un stop, astfel încît să fim siguri că vîrful lui rămîne departe de peretele anterior al inimii în timpul aspiraţiei fluidului ; scăderea volumului fluidului poate fi monitorizată continuu cu ajutorul sistemului de afişare în modul M.

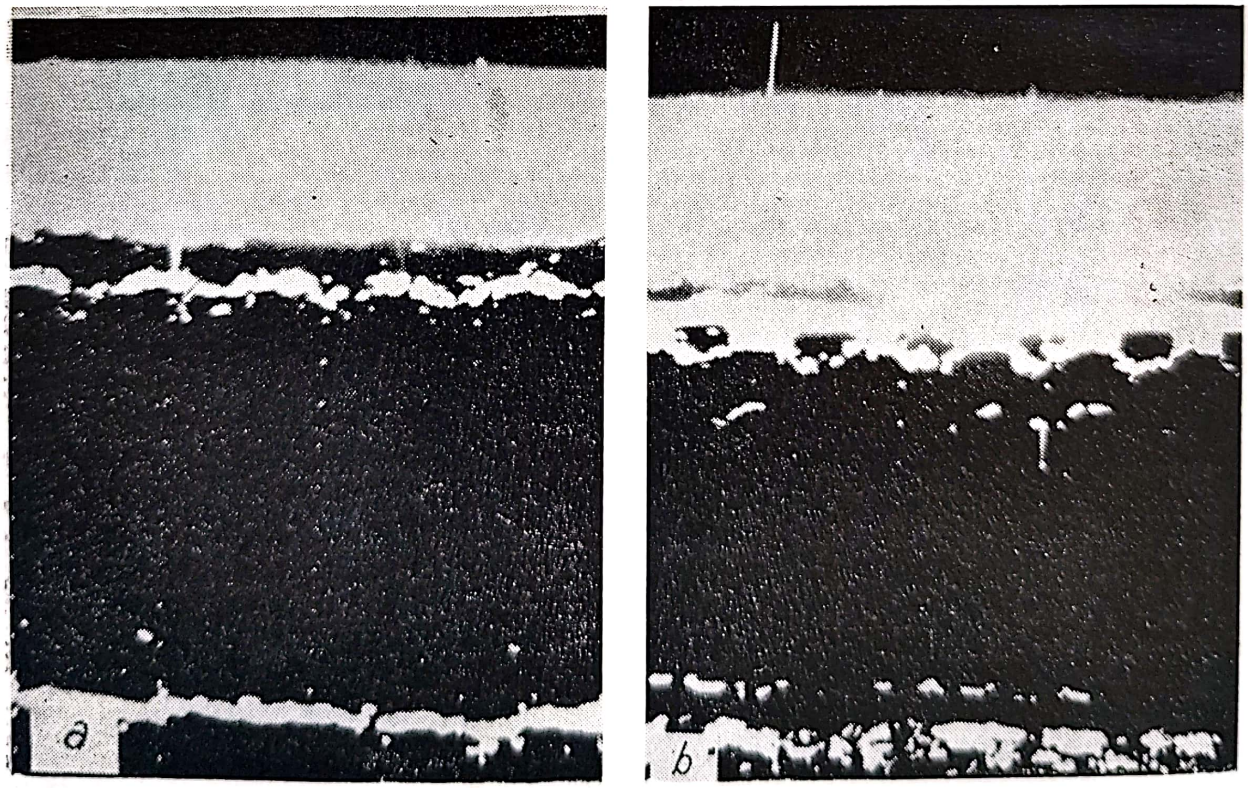

Fig. I.28 — Ecografia în modul M :
a — efuziune pericardică loculată ; *b* — ecografia în modul M de la acelaşi pacient după inserţia acului pentru extragerea efuziei pericardice.

Scanned with OKEN Scanner

TORACOCENTEZA

Ultrasunetele au fost folosite cu succes la localizarea lichidului pleural liber și delimitat. Dacă pleura este groasă, adîncimea exactă a lichidului situat deasupra pleurei poate fi ușor determinată. Atunci cînd relația dintre stratul de lichid este cunoscută tot timpul, acul poate fi ținut departe de plămîn, evitîndu-se astfel riscul unui pneumotorax. În cazul colecțiilor multiloculate, fiecare zonă va fi aspirată separat.

MASELE SUPERFICIALE

Masele localizate superficial, cum sînt cele de la nivelul tiroidei sau sînului, pot fi aspirate folosind tehnica biopsiei, dacă diametrul lor depășește 1 cm. În aceste cazuri va fi folosit un transductor de biopsie și aspirație cu o frecvență mai ridicată, dată fiind poziția superficială a maselor. După extragerea lichidului, substanța de contrast poate fi folosită pentru a evidenția pereții, ca și conturul formațiunii chistice aspirate. Lichidul poate fi trimis la analiză la fel ca în cazul chistului renal.

În timpul intervențiilor neurochirurgicale s-a constatat că transductorii de aspirație ultrasonică pot fi folosiți la direcționarea acului în sistemul ventricular pentru extragerea lichidului cerebrospinal și pentru plasarea cateterului în vederea drenajului. Ultrasunetele promit să fie de un ajutor real în puncționarea vaselor pentru cateterizare. Vasele sanguine pot fi ușor localizate prin folosirea ultrasunetelor pulsatorii în modul A sau B ca sistem de explorare corelat cu sistemul de explorare bazat pe tehnica Doppler. Cînd este folosit un transductor special, cu tehnica Doppler se poate introduce un ac în interiorul lumenului vasului, fapt important mai ales cînd vasul sanguin respectiv nu poate fi ușor palpat.

În prezent se preferă tehnica cu transductori speciali pentru aspirație și biopsie cu ultrasunete metodelor convenționale pentru aspirația structurilor care conțin lichid și tehnicilor de biopsie pentru masele solide și organe. Accidentele date de alte metode, cum ar fi perforarea structurilor normale (plămîni, peretele și vasele inimii, placentă), sînt evitate. Cu această nouă metodă se poate monitoriza poziția vîrfului acului și a peretelui chistului fără riscul iradierii pacientului, se poate calcula volumul chistului, iar la țesuturile solide se pot determina ușor poziția și adîncimea exactă, mărimea masei și unghiul convenabil de penetrație. Viitorul metodei depinde de progresul tehnicii și mai ales al electronicii, care îi va extinde gama de aplicație.

ATENUAREA ȘI ÎMPRĂȘTIEREA ULTRASUNETELOR ÎN ȚESUTURI

Ultrasunetele, formă a radiației capabilă să străbată și în același timp să interacționeze cu țesuturile umane, și-au găsit o largă aplicabilitate în diagnosticul medical. Altfel spus, utilizarea lor se bazează pe cele două proprietăți principale : penetrabilitatea limitată și interacțiunile care au loc la trecerea fasciculului de radiație prin țesuturile umane. Aceste proprietăți sînt legate de energia fasciculului de radiație.

Fasciculul de radiație la trecerea prin țesuturile umane pierde energie prin : difracție, absorbție și împrăștiere.

Scanned with OKEN Scanner

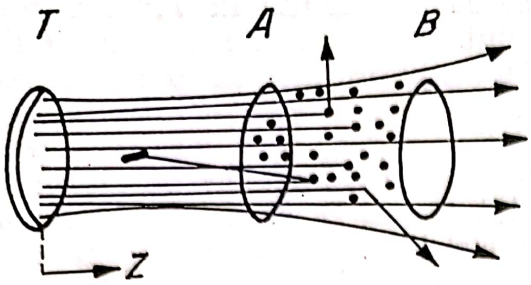

Fig. I.29 — Pierderile energetice în cazul unui fascicul de radiație: difracție, absorbție și împrăștiere.

Legătura dintre aceste pierderi este ilustrată în figura I.29, unde fasciculul de radiație este produs de un transductor T, fiind studiate numai fenomenele ce se desfășoară între două secțiuni egale, A și B, luate în lungul fasciculului.

Cu siguranță că o parte din energia transportată de fasciculul ce trece prin A va trece și prin B, restul pierzîndu-se prin diferite procese. O parte din energia pierdută, denumită „pierderea difractivă", este atribuită divergenței inerente a fasciculului, ca rezultat al naturii undei. Această fracțiune de energie pierdută nu este legată de nici o proprietate de atenuare din partea mediului de propagare, iar mărimea ei poate fi apreciată pe considerente pur geometrice.

O altă cauză a pierderii energiei ultrasunetelor este conversia internă a energiei acustice în căldură, proces ce corespunde absorbției.

A treia modalitate de pierdere a energiei fasciculului este împrăștierea și se datorează intersecției dintre unda ultrasonică și neomogenitățile mediului de propagare.

Pierderea energiei ultrasunetelor prin absorbție și împrăștiere depinde de proprietățile mediului de propagare și constituie pierderea prin atenuare, dată de mediu.

ATENUAREA

Pentru a studia procesele de atenuare a ultrasunetelor de către mediul de propagare este necesară definirea parametrilor corespunzători ce caracterizează mediul studiat. Pentru definirea acestor parametri vom considera situația din figura I.29.

Dacă pierderea difractivă este neglijată, în acest caz, se observă că diferența dintre valorile intensității fasciculului de radiație măsurată în orice punct dintre secțiunile A și B se datorează atenuării de către mediul de propagare.

Cînd distanța δz dintre A și B este mică, scăderea în intensitate $(-\delta I/I)$ este proporțională cu δz, adică :

$$-\frac{\delta I}{I} = \mu \delta z, \tag{27}$$

unde constanta de proporționalitate μ este coeficientul de atenuare a intensității și se măsoară în cm^{-1}.

O contribuție însemnată la atenuare o dau absorbția și împrăștierea ; aceste contribuții fiind aditive, putem scrie :

$$\mu = \mu_{ab} + \mu_i \tag{28}$$

unde μ_{ab} și μ_i sînt coeficientul de absorbție a intensității și, respectiv, coeficientul împrăștierii intensității.

Pentru a determina valoarea intensității I_z la distanța z într-un mediu atenuator, ecuația (27) trebuie integrată pe această distanță, avînd în vedere că intensitatea fasciculului incident este I_0 :

$$\ln I_z = \ln I_0 - \mu z \tag{29}$$

sau

$$I_z = I_z \exp(-\mu z) \tag{30}$$

Dacă se aproximează intensitatea radiației fasciculului cu amplitudinea unei particule în mișcare și dacă deplasarea amplitudinii variază cu ră-

dăcina pătrată a intensităţii, atunci coeficientul atenuării amplitudinii μ_a este ca valoare jumătate din coeficientul corespunzător intensităţii:

$$\mu_a = 0{,}5\ \mu \qquad (31)$$

Pentru scopuri practice este convenabilă utilizarea logaritmilor zecimali în locul celor naturali şi exprimarea intensităţii în dB.

Ecuaţia (30) devine :

$$\lg I_z = \lg I_0 - \mu z \lg e \qquad (32)$$

Măsurarea coeficienţilor atenuării ultrasunetelor este greu de efectuat în special pentru mediile biologice, unde rezultatele obţinute nu sînt riguros exacte.

În general, mediile biologice sînt sediul descompunerilor sau al altor schimbări fizico-chimice şi pînă în prezent nu se cunoaşte influenţa acestor factori asupra atenuării ultrasunetelor.

În figura I.30 este reprezentată grafic variaţia coeficientului atenuării cu frecvenţa ultrasunetelor, ob-

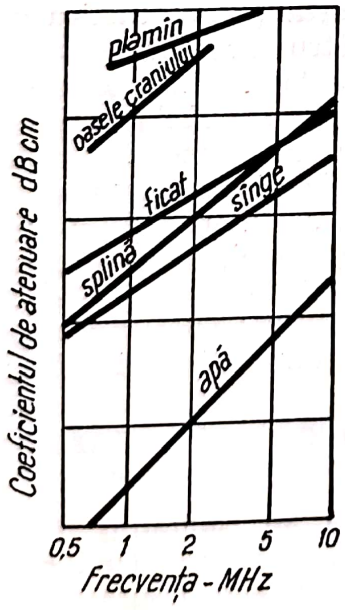

Fig. I.30 — Coeficienţii de atenuare pentru diferite ţesuturi.

servîndu-se că, cel puţin pe un domediu limitat de frecvenţă, liniaritatea are forma :

$$\lg \mu . \lg e = a.F^b, \qquad (33)$$

unde a şi b sînt constante ce depind de natura materialului şi de temperatură, iar F, frecvenţa ultrasunetelor în MHz.

Valorile coeficienţilor a şi b pentru diferite ţesuturi şi materiale biologice sînt prezentate în tabelul I.8.

TABELUL I.8

PROPRIETĂŢILE DE ATENUARE ŞI ÎMPRĂŞTIERE ALE CÎTORVA MEDII (după Christopher R. Hill, 1978)

Medii	Coeficienţii de atenuare la 1 MHz şi 37°	
	a (dB cm $^{-1}$)	b
Apă	0,002	2
Polistiren	0,35	—
Polietilenă	4,7	—
Sînge	0,2	1,3
Splină	0,3	1,6
Creier	0,5	2,0
Ficat	0,7	1,1
Oasele craniului	10	1,7
Plămîni	35	0,7

ÎMPRĂŞTIEREA

Nu toate materialele împrăştie energia uniform în toate direcţiile ; de aceea este necesară considerarea separată a diferitelor părţi de energie incidentă, împrăştiată de volumul iradiat pe unitatea de unghi solid, la unghiul θ faţă de fasciculul incident (fig. I.31).

Ţesuturile avînd o structură tridimensională, împrăştierea la unghiul θ poate fi de asemenea variabilă cu rotirea unghiulară (notată cu Φ) în jurul axei fasciculului incident.

Din aceste consideraţii putem defini coeficientul împrăştietor direc-

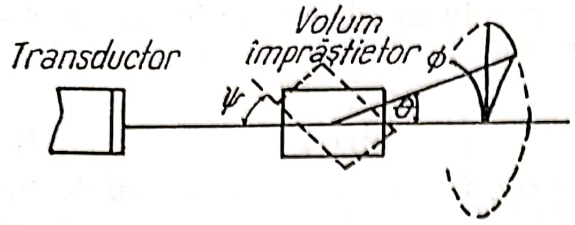

Fig. I.31 — Geometria împrăştierii tridimensionale. Împrăştierea poate să depindă separat de trei parametri unghiulari definiţi faţă de axa fasciculului:
ψ — orientarea relativă a volumului împrăştietor ; Θ — unghiul de împrăştiere ; Φ — rotirea relativă a coordonatelor la matricea împrăştietoare.

ţional, $\mu_{\hat{i}}$ (θ, Φ) drept fracţia de energie incidentă pe unitatea de volum împrăştietor, ce este împrăştiată pe unitatea de unghi solid în direcţia determinată de unghiurile Φ şi Θ.

Coeficientul total de împrăştiere este suma coeficienţilor împrăştietori direcţionali pentru toate unghiurile de împrăştiere posibile :

$$\mu_i = \int_{\theta=0}^{\pi} \int_{\Phi=0}^{2\pi} \mu_s (\Theta, \Phi). \, d\Theta.d\Phi. \quad (34)$$

Importantă în aplicaţiile efectului Doppler şi puls-ecoului este energia împrăştiată înapoi, în direcţia fasciculului incident. În acest caz special, dependenţa de unghiul de rotaţie Θ dispare şi cantitatea de energie împrăştiată este reprezentată de coeficientul de împrăştiere înapoi $\mu_{\hat{i}}$ $(180°)$, mărime caracteristică regiunilor particulare ale ţesuturilor de la al căror nivel provin ecourile utilizate în diagnostic, cu corecţiile de rigoare pentru pierderile prin atenuare şi difracţie. Pentru uşurarea studiului împrăştierii pe structuri tridimensionale se introduce un termen echivalent cu coeficientul de împrăştiere μ_i, definit în ecuaţiile (27) şi (28), şi anume „secţiunea transversală de împrăştiere" din volumul împrăştietor, pe care se împrăştie aproximativ toată energia incidentă.

Rezultatele măsurătorilor efectuate asupra secţiunii eficace de împrăştiere, pentru diferite ţesuturi de interes în domeniul diagnosticului cu ultrasunete, pot fi clasificate în trei grupe, în funcţie de modelele observate cînd unghiul de orientare Ψ al transductorului, faţă de volumul ţesutului de la care provin ecourile, variază.

S-a observat că la anumite ţesuturi de tipul membranelor, la vasele de sînge mai importante şi la craniul fătului predomină împrăştierea într-o singură direcţie. Aceste structuri au fost numite „împrăştietoare direcţional".

La ţesuturile cu o structură mecanică, în special la sînge, avînd dimensiunile caracteristice mai mici ca ordin de mărime decît lungimea de undă a ultrasunetelor utilizate în diagnostic, nu se constată o dependenţă a împrăştierii de unghiul de orientare Ψ. Împrumutînd terminologia fizică, aceste ţesuturi pot fi descrise ca „împrăştietoare Rayleigh".

A treia grupă este o grupă intermediară, în care se includ ţesuturile cu importanţă în practica diagnosticului. Structura lor contribuie semnificativ la producerea ecourilor de mărime comparabilă cu lungimea de undă a ultrasunetelor utilizate în diagnostic şi se remarcă fluctuaţii notabile ale amplitudinii ecoului împrăştiat înapoi, în mod pseudoperiodic, pe tot domeniul de deschidere al unghiului Ψ $(360°)$. Acest grup constituie „împrăştietorii difractivi".

STRUCTURI ÎMPRĂŞTIETOARE DIRECŢIONAL

Dacă în volumul împrăştietor există o interfaţă plană întinsă (fig. I.31), ecoul este împrăştiat în direcţia determinată de unghiurile θ şi Φ şi numai în cazul special, în care $\theta \approx 180°$, el poate fi detectat de

Scanned with OKEN Scanner

transductor. În cazul restrictiv, în care θ poate lua orice valoare, dar $\Phi \approx 0°$ sau 180°, împrăştierea multiplă, produsă de variaţia unghiului de orientare Ψ, duce la detectarea unui ecou ; pentru cazul general în care $\theta = 180°$ şi $\Psi = 0$ sau 180°, împrăştierea pe un singur plan nu este folosită.

În practică, situaţiile sînt mult mai puţin restrictive, deoarece interfeţele biologice rar sînt perfect plate şi perfect netede. Aceasta poate avea ca efect lărgirea razei reflectate şi atunci creşte probabilitatea ca o parte din energia reflectată înapoi să poată fi detectată, lucru observat în investigaţiile efectuate pe ţesuturile de broască şi pe materiale anorganice.

Suprafaţa care se comportă ca o oglindă-reflector şi la care a fost observat un proces de reflexie este diafragmul.

Structurile cilindrice, de exemplu vasele de sînge, contribuie semnificativ la împrăştierea direcţională. Din nou aici, efectul suprafeţelor aspre poate produce o împrăştiere largă a razei-ecou, aceasta datorîndu-se reflexiei speculative. Totuşi, împrăştierea speculativă puternică poate avea loc numai în situaţiile în care axa cilindrului este aproximativ perpendiculară pe raza fasciculului primar şi, pe de altă parte, în împrăştierea multiplă pe un plan, în general nu se detectează ecoul speculativ reflectat înapoi.

Mărimea ecourilor împrăştiate înapoi de suprafeţele întinse este un subiect asupra căruia încă nu s-au publicat date sistematizate, iar cele publicate sînt numai un ghid, deoarece au fost obţinute prin raportarea la suprafeţe întinse şi perfect plane, ceea ce nu corespunde organismului uman.

LIPSA DE NOCIVITATE A DIAGNOSTICULUI CU ULTRASUNETE

Este imposibil de dovedit că ultrasunetele nu produc nici un efect la frecvenţele folosite în diagnostic. Mult mai realist este să examinăm „riscul" asociat cu expunerea la ultrasunete.

Este important să ştim că ultrasunetele, la nivelurile la care sînt folosite, pot avea ca efect deteriorarea materialului biologic. De exemplu, ultrasunetele au fost folosite de mulţi ani ca o metodă de tratament a sindromului Menière. De aceea este necesar să privim problema riscului explorării cu ultrasunete din două puncte de vedere, şi anume : care sistem biologic este sensibil la ultrasunete şi ce expunere implică un risc semnificativ al acestor sisteme ?

Puterea la ieşire şi parametrii de intensitate ai aparatului de diagnostic, bazat pe principiul puls-ecou sau undă continuă, pot fi măsuraţi. Măsurătorile sistemelor puls-ecou arată că media puterii spaţiale a ultrasunetelor variază de la 60 µW la 21 µmW şi intensitatea medie a vîrfului temporal variază de la 1,4 la 95 W/cm^2, în timp ce intensitatea spaţială a vîrfului temporal, între 2—177 W/cm^2. Pentru sistemele Doppler cu undă continuă, media puterii ultrasonice spaţiale variază de la 1 la 37 mW, iar media intensităţii spaţiale, de la 1 la 305 mW/cm^2.

EFECTELE BIOLOGICE

Aproximativ la 35 de ani după ce soţii Curie descoperă piezoelectricitatea, omul de ştiinţă francez Paul Langevin utilizează primul energia ultrasonică, studiind experimental

Scanned with OKEN Scanner

efectele ultrasunetelor asupra obiectelor imersate în apă. Prima observaţie făcută se referea la energia ultrasunetelor, care s-au vădit a avea efect letal asupra animalelor acvatice mici. Ulterior Harvey a studiat efectele chimice, fizice şi biologice ale ultrasunetelor asupra celulelor, celulelor izolate, bacteriilor şi ţesuturilor. W. J. Fry a studiat aceleaşi fenomene, însă condiţiile de expunere la ultrasunete au fost foarte atent controlate şi notate, cercetînd mecanismul de paralizie a nervului sciatic la broască ; el a folosit ultrasunete cu intensitate foarte ridicată. Mai tîrziu, tot Fry produce leziuni, cu ajutorul ultrasunetelor, la nivelul sistemului nervos central folosind de această dată energia ultrasonică focalizată. De asemenea ultrasunetele cu intensitate mare au fost folosite pentru producerea de leziuni în creierul de pisică şi şobolan, în măduva spinării de şoarece nou-născut, în ficatul de iepure, şobolan, şoarece adult, în muşchii de broască, vasele sanguine de iepure, testiculele şi rinichii de iepure sau ţesutul ocular de iepure. În majoritatea cazurilor, aceste studii au evidenţiat modificări mari, deoarece energia ultrasonică induce imediat alterări funcţionale şi/sau structurale. În 1970 Macintosh şi Davey observă o creştere semnificativă a numărului de aberaţii cromozomiale după iradierea *in vitro* a culturilor de limfocite umane prin expunerea la ultrasunete cu undă continuă. Ulterior, deoarece după prima lucrare au apărut numeroase comentarii pro şi contra, autorii au realizat un al doilea studiu, în cursul căruia nu numai că au verificat primele experienţe, dar au reuşit să arate că intensitatea pentru o oră de expunere, la care nu are loc nici o alterare cromozomială, este de 8,2 mW/cm^2. Este important să ştim dacă ultrasunetele au efect mutagen. În cercetările lui, Thacker ajunge la concluzia că riscul alterării structurii genetice sau efectul mutagen, în cazul diagnosticului cu ultrasunete, este improbabil. Lyon şi Simpson, experimentînd pe şoareci, nu au detectat nici un efect genetic indus de ultrasunete. Ultrasunetele cu intensitate joasă au anumite efecte somatice. Prasad şi colab. au iradiat culturi de celule HeLa *in vitro* timp de 10 min., cu un aparat de diagnostic bazat pe principiul puls-ecou, la o intensitate de 4 W/cm^2 şi au observat că sinteza de ADN a fost inhibată. Harwey şi colab. au iradiat *in vitro,* cu nivelul de energie al ultrasunetelor folosit în terapie, fibroblaste umane, la o intensitate medie spaţială a vîrfului temporal de 0,5 W/cm^2, timp de 5 min., folosind şi ultrasunet undă continuă, şi puls-ecou, fapt ce a determinat o creştere marcată a vitezei de sinteză a proteinelor măsurată prin încorporarea de prolină (^{3}H). Efectul este invers proporţional cu frecvenţa ultrasunetului, cel puţin la o frecvenţă de peste 5 MHz, şi tratarea celulelor fibroblaste cu Cortisol înainte de iradiere elimină efectul de stimulare a sintezei. La ficatul de şobolan expus timp de 5 min. la o undă continuă (1,9 MHz) cu o distribuţie spaţială medie a intensităţii de 60 W/cm^2 s-a observat o descreştere a indicelui mitotic. La două ore după iradiere a fost realizată o hepatectomie şi 28—30 de ore mai tîrziu s-a determinat indicele mitotic al ţesutului ficatului regenerat, găsindu-se un indice mitotic între 20—80%. Dacă descreşterea activităţii mitotice în regenerarea ficatului este efectul normal al acţiunii ultrasunetelor, faptul că ultrasunetele stimulează regenerarea ţesutului apare ca o contradicţie.

Scanned with OKEN Scanner

MECANISMELE DE INTERACȚIUNE

Asupra materialului biologic au fost observate efectele a trei mecanisme : termal, mecanic și de cavitație. Ori de cîte ori energia ultrasunetelor este absorbită de un material biologic, rezultă căldură. Țesuturile biologice absorb ultrasunetele în cantitate relativ mare, de exemplu, la 1 MHz și la 37° absorbția în țesutul hepatic este de aproximativ 600 de ori mai mare decît în apă și de două ori mai mare în mușchi decît în țesutul hepatic, în timp ce grăsimile absorb 50% din energia ultrasunetelor. Distribuția căldurii în interiorul țesutului depinde de geometria și intensitatea fasciculului și de coeficientul de absorbție. Viteza inițială de creștere a temperaturii este aceeași atît pentru undele plane, cît și pentru fasciculele focalizate. Pentru scopuri terapeutice, în tehnica undelor continue se folosește în general frecvența de 1 MHz. Reflecția și împrăștierea pot fi considerate ca o consecință secundară a focalizării undelor. Încălzirea selectivă, care are loc la nivelul interfețelor tisulare, poate fi atribuită mecanismului termic. În timpul aplicării ultrasunetelor, distribuția spațială și temporală a temperaturii în țesuturi este necunoscută.

Deoarece ultrasunetele nu sînt altceva decît energie propagată mecanic, proprietățile lor mecanice, ca deplasarea, viteza, accelerația, presiunea acustică a vîrfului undei, trebuie asociate cu efectele biologice ale energiei ultrasonice.

În cazul frecvenței de 1 MHz, la intensități între 10 W/cm^2 și 100 W/cm^2, deplasarea țesuturilor variază de la 18 la 1 800 Å, viteza, între 12 și 120 cm/s, iar accelerația, între 7 400 și 740 000 g. Toate acestea determină mișcări la nivel celular și rotații ale structurilor intracelulare.

Pentru a defini creșterea și comportamentul dinamic al bulelor de gaz într-un mediu iradiat cu ultrasunete se folosește termenul general de „cavitație". Bulele odată formate, pot rămîne stabile, pot oscila radial sau pot continua să crească pînă la spargere. Fenomenul ulterior, cunoscut sub numele de „cavitație tranzientă", produce forțe hidrodinamice intense în vecinătatea bulelor, forțe ce pot leza materialul biologic înconjurător. Aceasta poate apărea la țesutul sistemului nervos central, la niveluri foarte ridicate de intensitate, de 1 500 W/cm^2 sau chiar mai mari. Atunci cînd aceste bule oscilează și devin adiacente la celule, pot fi induse forțe rotaționale și nerotaționale care determină o vibrație localizată la suprafața celulei. Fenomenul a fost demonstrat pe celule izolate, la o frecvență mai mică decît cea folosită în diagnostic și terapie. Deoarece cavitația tranzientă a fost semnalată la intensități ultrasonice ridicate, iar cavitația stabilă a fost studiată la frecvențe ultrasonice prea joase față de cele folosite curent, problema influenței fenomenului de cavitație asupra țesuturilor biologice la nivelurile folosite în terapie sau diagnostic nu a fost complet rezolvată.

Chiar dacă cele trei mecanisme prin care acționează energia ultrasonică asupra structurilor biologice pot fi descrise, termenul de dozimetrie nu permite o evaluare a dozei și a efectelor biologice ale acestor mecanisme. Pentru completa caracterizare a cîmpului ultrasonic ar fi necesară cunoașterea distribuției spațiale a valorii instantanee a vitezei particulelor și presiunii lor. Trebuie luate în considerare mai multe fenomene biofizice, mai ales cînd urmă-

Scanned with OKEN Scanner

rim o protecţie a radiaţiei, incluzînd posibilitatea efectelor cumulative ale acţiunii biologice a ultrasunetelor, rolul sinergismului, dependenţa efectului faţă de frecvenţă, organele sau ţesuturile critice. Efecte dăunătoare apar la o frecvenţă sub 0,5—3,2 MHz, la care se semnalează mari schimbări în mobilitatea electroforetică a celulelor iradiate cu o frecvenţă sub domeniul de 0,5—3,2 MHz şi o mare susceptibilitate de a produce cataractă la o frecvenţă superioară domeniului 5—15 MHz.

DOZIMETRIA

Dozimetria constă în determinarea cantitativă a interacţiei energiei cu materia sau definirea relaţiei cantitative între anumiţi agenţi fizici şi efectele biologice pe care le produc. În cazul dozimetriei ultrasonice, scopul este de a stabili deplasarea particulelor. Pentru a realiza acest obiectiv este necesar să se cunoască proprietăţile fluxului ultrasonor şi să se determine influenţa fenomenelor de reflecţie, refracţie, împrăştiere şi absorbţie la propagarea energiei prin materie. Astfel, dozimetria are două obiective importante, şi anume : definirea cantităţii de energie reflectată la interacţia cu materialul biologic, care este exprimată în J/kg sau m^3 ; stabilirea circumstanţelor în care folosirea ultrasunetelor este inofensivă.

La frecvenţe joase nu s-au observat efecte biologice semnificative asupra ţesuturilor de mamifere expuse la intensităţi sub 100 W/cm^2. Pentru un timp de expunere la ultrasunete mai mic de 500 secunde şi mai mare de 1 secundă nu s-au observat efecte nedorite, chiar la intensităţi mai mari, cu condiţia ca produsul dintre intensitatea şi timpul de expunere să fie mai mic de 50 J/cm^2.

În concluzie, riscul folosirii ultrasunetelor în scopuri clinice (tratament, diagnostic) este foarte mic.

BIBLIOGRAFIE SELECTIVĂ

1. BELEKIE, I. — Beat-to-Beat Variability of Echographic Measurements of Left Ventricular and Diastolic Diameter and Performance, *J. clin. Ultrasound,* 1979, 1, p. 263.
2. BRADLEY, EL., SACHERIO, J. — The Velocity of Ultrasound in Human Blood under Varying Physiologic Parameters, *J. Surg. Res.,* 1972, 12, 290.
3. CHIVERS, RC.,, HILL, CR. — Ultrasonic Attenuation in Human Tissues, Ultrasound, *Med. in Biol.,* 1975, 2, 25.
4. COOPEBERG, P. L., LI D.K.B., SAUERBREI, E. F. — Abdominal and Peripheral Applications of Real-Time Ultrasound, *Radiat. clin. N. Amer.,* 1980, 18, 59.
5. CRAVEN, J. D., CONSTANTINE, M. A., GREENFIELD, M. A. şi colab. — Measurement of the Velocity of Ultrasound in Human Cortical Bone and its Potential Clinical Importance, *Invest. Radiol.,* 1973, 8, 72.
6. DONALD, I., MAC VICAR, J., BROWN, T. J. — Investigation of Abdominal Masses by Pulsed Ultrasound, *Lancet,* 1958, 1, 188.
7. DUNN, F., FRY, W. J. — Ultrasonic Absorption and Reflection by Lung Tissue, *Phys. in Med. Biol.,* 1961, 5, 401.
8. DUNN, F. — Temperature and Amplitude Dependence of Acoustic Absorption in Tissue, *J. acoust. Soc. Amer.,* 1962, 34, 1 545.
9. DUSSIK, K. T. — Über die Möglichkeit Hochfrequent Mechanische Schwingungen als diagnostiches Hilfmittel zu verwerden, *Z. Ges. Neurol. Psychiatr.,* 1942, 174, 143.
10. EFFERT, S., BLEIFELD, W. — Diagnostic Value of Ultrasound (sub red. Grossman C. C., Holmes, J. H., Joyner C. şi colab) — Diagnostic Ultrasound, Plenum Press, New York, 1966, 229.

Scanned with OKEN Scanner

Capitolul II

MEDICINA INTERNĂ

Gheorghe Jovin, Tiberiu Pop și Alexandru Perju

ECOGRAFIA ABDOMINALĂ

INTRODUCERE

Ecografia a constituit și constituie indiscutabil una dintre metodele de investigație noi, care a modificat viziunea diagnostică a clinicianului în afecțiunile abdomenului. Considerată ca un examen de rutină indispensabil pentru diagnosticul sindromului dureros al abdomenului superior, se folosește uneori ca un prim examen de depistare, precedînd în timp metodele de investigare morfologică consacrate, cum ar fi examenul radiologic. Fără a se dovedi utilă în toate cazurile, ecografia abdominală ne oferă azi, cu un timp de examinare foarte scurt și cu disconfort minim pentru bolnav, date diagnostice extrem de prețioase. Tomografia computerizată este singura metodă care poate furniza date mai exacte. Trebuie subliniat însă că performanțele ecotomografice depind într-o foarte mare măsură atît de abilitatea investigatorului și a celui care interpretează, cît și de performanțele tehnice ale aparatului folosit, ceea ce face ca concluziile publicate în diferitele lucrări de specialitate să fie oarecum contradictorii.

Întrucît experiența investigatorului se îmbunătățește în mod firesc cu timpul iar progresul tehnic în acest domeniu se vădește de-a dreptul uluitor în cursul ultimului deceniu, ne putem aștepta la rezultate contradictorii raportate chiar de același laborator, după un interval mai mare de timp.

În privința comparației cu tomografia computerizată se pare că cele două metode, departe de a se exclude reciproc, se completează foarte bine. Ecografia, mai puțin costisitoare, mai ușor de efectuat, lipsită de riscuri de iradiere, precedă tomografia computerizată și poate de multe ori să dea un răspuns satisfăcător, care să facă inutilă expunerea bolnavului la un examen ceva mai dificil și mai pretențios. În cazul în

Scanned with OKEN Scanner

care acesta este totuşi necesar, ecografia efectuată anterior poate delimita zonele de interes, indicînd localizarea probabilă a acestora şi scutind astfel o cantitate apreciabilă de muncă pentru medic şi de iradiere pentru bolnav. În plus, ecografia este mai potrivită pentru pacienţii slabi, cu un strat subţire de ţesut adipos în jurul organelor abdominale ; e adevărat însă că lipsa grăsimii îngreuiază mult interpretarea imaginilor tomografiei computerizate, nepermiţînd o bună delimitare a organelor abdominale ; la aceşti bolnavi este mai indicată ecotomografia, în timp ce la bolnavii obezi, la care fasciculul ultrasonor este absorbit în mare parte intraparietal, tomografia computerizată îşi găseşte pe deplin aplicabilitatea.

Situaţiile din patologia abdominală care necesită un examen ultrasonografic se pot clasifica, în mare, în patru categorii (1, 2) ;

1 — Confirmarea unei accentuate suspiciuni clinice sau un răspuns la o întrebare specifică. În această categorie intră diagnosticul unei tumori pancreatice generatoare de icter mecanic sau stabilirea naturii (chistică sau solidă) unei formaţiuni abdominale palpabile. Tot aici intră şi depistarea unui calcul în cazurile cu sindrom clinic de colecistită acută. Categoria aceasta cuprinde majoritatea cazurilor în care examenul este cerut de urgenţă. Cînd există unul sau mai multe motive de suspiciune clinică, examenul ecografic, indiferent dacă este pozitiv sau negativ, îndreaptă clinicianul pe calea pe care o are de urmat, cu condiţia ca rezultatul examinării să fie extrem de precis.

2 — Rezolvarea ambiguităţii diagnosticului datorită rezultatelor contradictorii ale unor examinări anterioare. Din această categorie fac parte şi cazurile în care examenele de laborator contrazic datele clinice. Solicitările cele mai frecvente vin de la bolnavii la care examenul scintigrafic hepatic arată imagini lacunare dubioase sau la care examenul radiologic gastroduodenal evidenţiază un cadru duodenal mai larg sau amprente pe pereţii tubului digestiv. La aceste cazuri, ecografia arată destul de exact dacă la nivelul investigat, aspectul anormal are drept cauză o formaţiune sau dacă este vorba de un artefact sau de o conformaţie anatomică specială.

3 — Depistarea de rutină *(screening)* a unei leziuni organice în cazurile cu simptomatologie nespecifică. Examenul, indicat în special în cazurile cu dureri abdominale nesistematizate, sindroame dispeptice necaracteristice sau cu pierdere ponderală neînsoţită de alte simptome, urmăreşte să descopere existenţa unei eventuale tumori de pancreas sau a unei litiaze biliare. În astfel de cazuri, rezultatul trebuie interpretat cu prudenţă, ţinîndu-se seama de creşterea proporţiei rezultatelor fals-pozitive sau negative atunci cînd lipsesc datele precise, obţinute anterior examinării. Nesocotirea posibilităţilor mai mari de eroare în acest gen de examinări poate genera grave greşeli de diagnostic.

4 — Urmărirea evoluţiei în timp a unor aspecte patologice. Se apreciază îndeosebi modificările survenite, sub tratament, ale formaţiunilor ganglionare abdominale din limfoame şi evoluţia pseudochisturilor pancreatice nu prea mari ca dimensiuni, care pot dispărea spontan. Metoda este deosebit de utilă în acest domeniu, dată fiind în special rapiditatea de execuţie şi lipsa aproape completă a disconfortului pentru bolnav, ea înlocuind examinări mult mai puţin agreabile, ca limfografia, colangiografia, endoscopia sau arteriografia.

Scanned with OKEN Scanner

Pornind de la aceste indicaţii, ecografia caută să pună în evidenţă modificări ale organelor abdominale. Deoarece imaginile obţinute sînt secţiuni transversale sau longitudinale, ecografiştii trebuie să cunoască anatomia secţiunilor normale. Variaţiile de la normal constau fie în modificări ale formei, dimensiunilor sau locului anumitor organe, fie în apariţia unor structuri noi în sau lîngă aceste organe. În această a doua categorie se includ cele mai importante aspecte puse în evidenţă de ecografie, şi anume formaţiunile tumorale benigne sau maligne şi calculii. Este evident că dezideratul major ar fi ca metoda să permită, cît de cît, aprecierea naturii ţesutului anormal. Dacă încă de la începuturile ecografiei acest lucru a fost posibil pentru formaţiunile chistice, mediul lichid omogen apărînd extrem de bine caracterizat pe orice fel de ecografie (chiar şi pe cea în modul A) şi dacă ulterior s-a ajuns la o oarecare acurateţe în detectarea calculilor, nu se poate afirma acelaşi lucru despre ţesuturile solide. Studiul ultrasonografic al texturii tisulare constituie unul din cele mai pasionante domenii de cercetare în ecografie, el fiind abordat atît pe cale empirică, prin constatări făcute pe un număr mare de examene, cît şi pe cale teoretică, prin încercări de a se deduce caracteristicile interacţiunii cu ultrasunetele a fiecărui ţesut în parte (3, 4, 5).

În continuare vom expune cîteva aspecte caracteristice ale acestei probleme extrem de importante, urmînd să o reluăm, acolo unde este cazul, pentru fiecare organ în parte.

Datele existente în momentul de faţă permit următoarele afirmaţii cu valoare practică de certitudini :

— o structură lichidiană se caracterizează prin sonotransparenţă totală, lipsa completă a ecourilor în interior, aspectul intens ecogen al interfeţei posterioare, cu ecouri mai ample chiar decît cele ale interfeţei anterioare ;

— o structură de dimensiuni relativ mici, foarte densă, de tipul unui calcul, apare ca un grup ecogen bine delimitat, avînd posterior o zonă de aşa-zisă „umbră" în care lipsesc complet ecourile, deoarece ultrasunetele sînt absorbite în totalitate de structura solidă şi densă ;

— o structură compactă cu caracteristici de ţesut moale (tumoare) apare relativ bine delimitată, datorită existenţei unui înveliş exterior formaţiunii (capsulă sau membrană); aspectul interiorului variază în funcţie de omogenitatea tumorii în comparaţie cu omogenitatea ţesutului înconjurător ; o tumoare situată în spaţiul neomogen intraperitoneal apare mai sonotransparentă decît acesta, în timp ce o tumoare cu aproximativ aceleaşi caracteristici, situată în interiorul ficatului, apare ca intens ecogenă, ficatul normal fiind sărac în ecouri.

Din aceste certitudini decurg următoarele dificultăţi ale diagnosticului ecografic :

— delimitarea între o structură lichidiană (chist) cu resturi solide (ecogene) în interior şi o structură solidă cu caractere lichidiene în interior (lichefieri, necroze, hialinizări);

— posibilităţile de a face distincţia între umbra dată de un calcul şi o zonă de umbră în spatele unei anse intestinale cu gaze în interior ;

— găsirea unor parametri acustici caracteristici pentru anumite ţesuturi (colagen, grăsime) şi încercarea de a se defini ulterior ultrasonic ţesutul neoplazic.

În privinţa diferenţierii între o formaţiune lichidiană şi o formaţiune solidă cu zone transsonice în interior, se publică încă numeroase lucrări, care încearcă să lămurească această problemă foarte dificilă.

Scanned with OKEN Scanner

Semnele pe baza cărora se poate afirma existența formațiunii lichidiene sînt : conturul regulat, aproape rotund, și ecogenitatea intensă cu ecouri ample a peretelui posterior, în spatele căruia apare o zonă de lățimea formațiunii cu puține ecouri dense (amplificarea posterioară). Formațiunea solidă este mai neregulat conturată. În cazul unor zone de necroză cu lichefierea țesuturilor, putem vedea imagini foarte asemănătoare chistului. Problema este deosebit de delicată în cazul abceselor, cînd în lichid plutesc părți necrozate și cînd diagnosticul de formațiune lichidiană implică intervenția de urgență. În prezent aceste cazuri nu pot fi rezolvate decît în funcție de abilitatea ecografistului : cînd acesta dispune de posibilitatea de a înregistra și în modul A, o poate folosi foarte bine pentru evidențierea ecourilor ample posterioare.

Zonele ecogene cu dimensiuni medii și mici, cu umbră posterioară, sînt importante în măsura în care reprezintă calculi. Asemenea zone însă pot fi simulate de ansele intestinale pline cu gaze, în special cînd ansa e situată în imediata apropiere a ficatului și a fundului vezicii sau cînd în duoden există bule de gaz.

Aspecte similare sînt date de calcifierile unor zone tumorale sau de calcifierile din pancreatita cronică. Se încearcă să se diagnosticheze calculii biliari prin punerea în evidență a unei zone ecogene bine delimitate, ce apare foarte net într-un mediu lichidian. Uneori însă, cînd veziculele sînt pline cu calculi sau cu noroi biliar, această delimitare de către lichidul înconjurător lipsește ; examenul pune în evidență o imagine situată aproximativ în locul veziculei cu zone ecogene neclar delimitate și o umbră posterioară. În asemenea cazuri se examinează bolnavul în alte poziții decît cea inițială ; astfel umbra își schimbă eventual poziția, ceea ce constituie un argument serios în favoarea litiazei.

Studiile ultrasonice ale țesuturilor, făcute cu scopul de a defini țesutul neoplazic, au încercat să stabilească unele caracteristici ale țesuturilor în funcție de viteza cu care sînt parcurse de ultrasunete. Există rezultate în această direcție în ceea ce privește sîngele (în comparație cu apa), țesutul gras și țesutul conjunctiv. Atunci cînd urmează să fie examinat un organ care conține mai multe asemenea țesuturi, trebuie luat în considerație și modul lor de distribuție în spațiu, fragmentele mici constituind elemente de împrăștiere a undelor ultrasonore. Fenomenul apare în special în cazul ficatului cirotic, dar nu se știe încă cu certitudine dacă elementele de împrăștiere sînt fragmente de țesut gras (celule hepatice infiltrate) sau zone de țesut conjunctiv datorate sclerozei.

În privința caracterizării țesutului tumoral malign și diferențierii lui de tumorile benigne, rezultatele sînt mai puțin evidente, cu toate încercările de a se analiza spectrul ecourilor obținute ținînd seama și de frecvența lor. Actualmente, în cazul existenței unei formațiuni tumorale, examenul ecografic nu poate preciza decît natura chistică a tumorii. În cazul tumorilor solide se fac aprecieri cu totul aproximative, care nu pot înlocui în nici un caz examenul anatomopatologic ; cea mai mică tentativă în acest sens, cu aparatura și cu cunoștințele actuale, poate duce la grave erori de diagnostic. Dealtfel, încercări de a înlocui anatomia patologică s-au făcut, nu pentru tumori, ci pentru aprecierea hepatopatiilor difuze. Rezultatele au prezentat acurateță mare în zona cirozelor și a steatofibrozei hepatice.

Scanned with OKEN Scanner

Erorile numeroase s-au înregistrat la cazurile de hepatită cronică, unde puncţia-biopsie este hotărîtoare pentru încadrarea formei de boală şi conduita terapeutică. Domeniul rămîne totuşi interesant, pasionant, plin de speranţe. De fapt este prima dată cînd cu ajutorul unei metode fizice se întrevede posibilitatea de a deosebi *in vivo* diferite ţesuturi. Pînă la rezolvarea acestor deziderate, mai importante din punct de vedere practic şi mai apropiate de posibilităţile actuale ale metodei sînt corelarea şi locul ei în cadrul celorlalte metode de vizualizare, şi anume : radiologia, scintigrafia, endoscopia şi tomografia computerizată. Aşa cum am mai menţionat, ecografia completează cu mare eficienţă unele nedumeriri ale examenelor radiologice şi scintigrafice : amprente, deformări ale organelor cavitare şi lacune cu aspect necaracteristic. Ea poate de asemenea să completeze examenul anterior, stabilind, de exemplu, dacă unui aspect tumoral îi corespunde o formaţiune chistică sau solidă. Uneori poate înlocui un examen, cu mai mult sau mai puţin succes, ca în cazul cînd nu se poate practica colecistografia din cauza intoleranţei la substanţa de contrast. Menţionăm şi situaţia inversă, cînd după o descoperire ultrasonografică sau chiar după un examen negativ, celelalte examinări vin să completeze datele necesare diagnosticului (de exemplu, colangiografia efectuată pentru vizualizarea traiectului coledocului după ce ecografic s-a suspectat un pseudochist pancreatic). Reiese că importanţa examenului ecografic în cadrul celorlalte examinări variază de la caz la caz : indicaţia succesiunii lor este adeseori un moment critic, o ordine necorespunzătoare putînd fi cauza unei erori grave de diagnostic. Cel care stabileşte această ordine trebuie să fie în primul rînd clinicianul, medicul investigator putînd cel mult să facă mici modificări, legate de eventuale incompatibilităţi tehnice.

Metodologia examinării abdominale a fost discutată pe larg în capitolul introductiv. Pregătirea bolnavului se face efectuînd examenul pe stomacul gol. Uneori examenul nu poate fi practicat din cauza gazelor din tubul digestiv şi bolnavul trebuie chemat a doua oară. S-au încercat diverse metode de pregătire a bolnavilor pentru a obţine condiţii optime de examinare fără ca vreuna din ele să se fi dovedit absolut eficientă. Se pot administra laxative, fermenţi pancreatici, cărbune, dar se pare că cele mai bune preparate sînt cele care conţin siliconi absorbanţi. De obicei la a doua sau a treia încercare se poate obţine o imagine bună, chiar fără vreo pregătire specială...

Secţiunile standard se efectuează fie în plan transversal, fie în plan longitudinal, primul fiind perpendicular pe axul lung al corpului, al doilea, paralel cu acest ax.

Fără ca problema să prezinte o importanţă capitală, unii încep examenul cu secţiuni transversale, alţii — cu secţiuni longitudinale ; preferinţa noastră personală se îndreaptă către secţiunile transversale. Oricare ar fi planul de secţiune ales, investigatorul trebuie să stăpînească la perfecţie anatomia topografică pentru a recunoaşte organele şi reperele care le delimitează.

Pentru secţiunile transversale vom prezenta mai jos elementele care se găsesc pe principalele planuri de secţiune (6).

Pentru secţiunile transversale, un prim plan trece prin dreapta apendicelui xifoid (fig. II.1), străbate ficatul, ambii lobi fiind bine vizibili. În dreapta, posterior faţă de ficat, se poate evidenţia o secţiune la nivelul rinichiului drept. Pe linia

Scanned with OKEN Scanner

mediană și imediat în stînga și în dreapta ei, posterior față de lobul stîng al ficatului, apare o secțiune prin vena portă ; imediat înainte de intrarea în hil și în dreapta acestuia se poate prinde și bifurcarea venei porte pretînd la confuzie cu calea biliară principală (7). Posterior față de vena portă (mai jos pe imagine) apare secțiunea venei cave ; pe marginea dreaptă a acesteia poate apărea confluența cu venele suprahepatice. Exact pe linia mediană, fasciculul ultrasonor se oprește pe o linie curbă cu concavitatea situată anterior, această limită fiind reprezentată de fața anterioară a corpurilor vertebrale. Imediat anterior acesteia și puțin în stînga apare o secțiune cu diametrul de 1—1,5 cm, transsonică în interior, reprezentînd aorta ; aceasta apare ca o structură

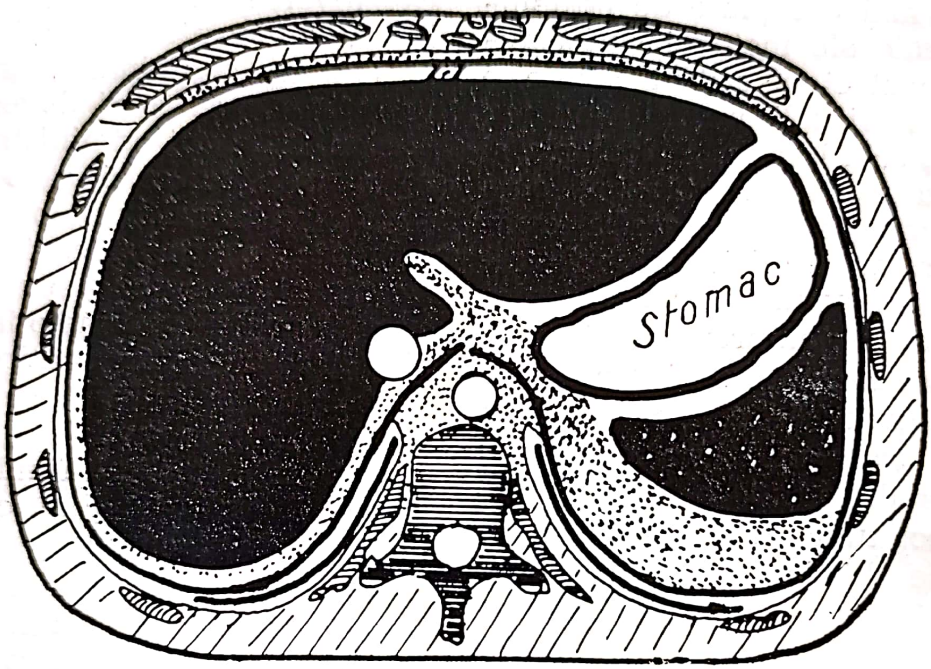

a

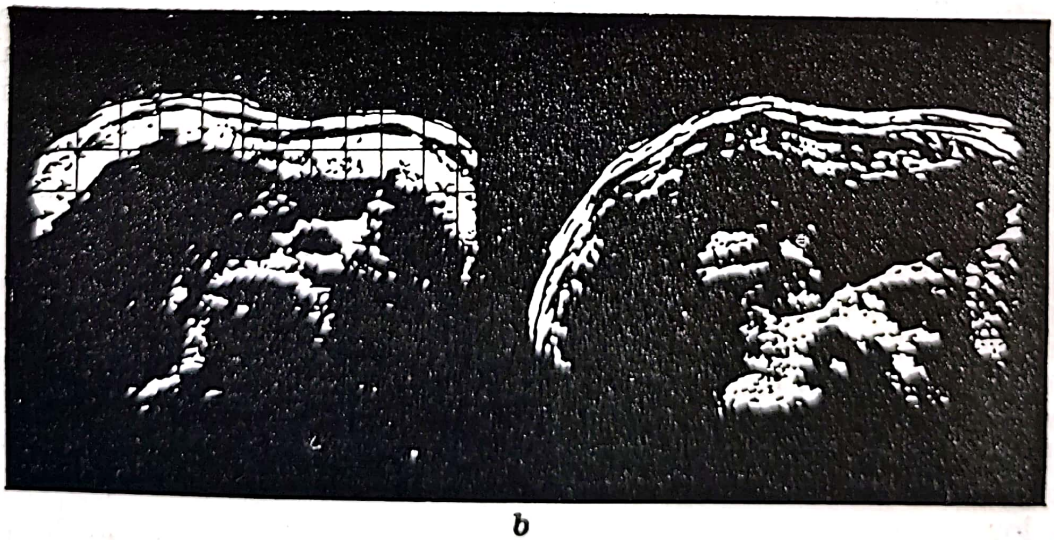

b

Fig. II.1 : Secțiune transversală înaltă prin abdomenul superior :
a — reprezentare schematică; *b* — ecografia aceleiași secțiuni cu un aparat bistabil; se disting cei doi lobi hepatici, stomacul în stînga imaginii (fără contur posterior pe ecografie), vasele mari, limita semicirculară inferioară de pe linia mediană fiind datorată coloanei vertebrale.

Scanned with OKEN Scanner

pulsatilă pe imaginile în timp-real. În stînga ei, la capătul lobului stîng, apare de obicei o zonă de umbre datorită stomacului, care conține gaze sau lichid cu bule de gaze în interior; în cazurile în care stomacul nu opreşte fasciculul ultrasonor (aceasta se poate realiza dînd pacientului să bea un pahar cu apă), posterior se delimitează o zonă parenchimatoasă variabilă ca formă, cu diametrul antero-posterior de 1—2 cm, reprezentînd coada pancreasului; tot posterior poate apărea o secțiune prin rinichiul stîng. La extremitatea stîngă a imaginii se observă un contur ovalar cu axul lung situat antero-posterior — este splina.

În al doilea plan de secțiune (fig. II.2), situat la 2—3 cm mai jos de apendicele xifoid, lobul stîng hepatic apare mult mai mic sau poate

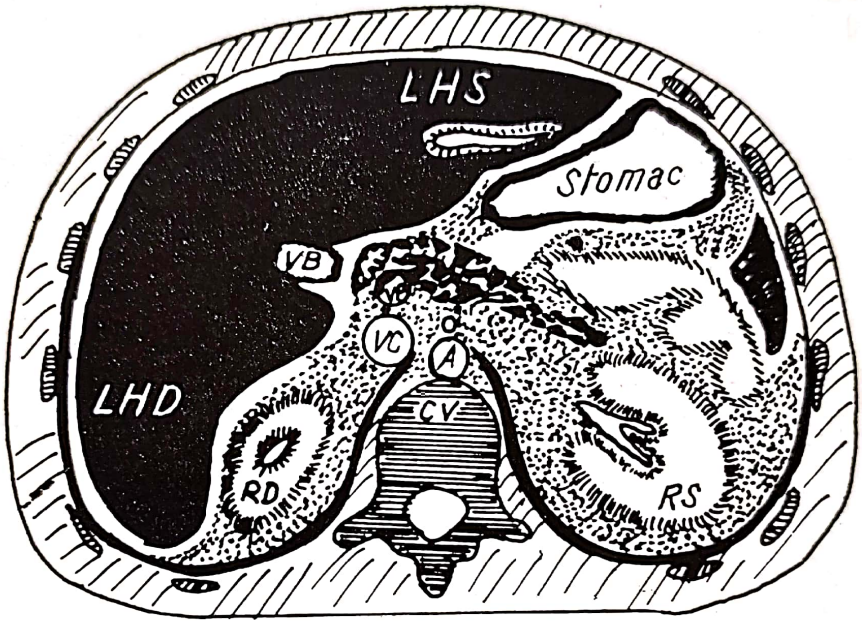

a



b

Fig. II.2. Secțiune transversală medie prin abdomenul superior:
a — reprezentare schematică; *b* — ecografia aceleiași regiuni; apar pancreasul, secțiuni prin cei doi rinichi *(RD* și *RS)*, vezicula biliară *(VB)*, aorta *(A)*, vena cavă inferioară *(VC)* și vena portă *(VP)*; *LHS* = lobul hepatic stîng; *LHD* = lobul hepatic drept; zona corespunzătoare pancreasului este situată între fața inferioară a lobului hepatic stîng și vasele mari în dreptul venei porte.

Scanned with OKEN Scanner

lipsi. În spatele lobului drept se văd aproape întotdeauna rinichiul drept şi limita inferioară a ficatului, boselată, neregulată, uneori cu o excrescenţă datorată hipertrofiei lobului caudal. Pe această secţiune apar de asemenea vena portă aproape de hil şi uneori, imediat în dreapta, colecistul ; aorta şi vena cavă constituie şi aici repere de bază. Această secţiune este deosebit de importantă pentru că pe ea apare cea mai mare parte a pancreasului : o parte din cap, corpul şi coada. Ca punct de reper pentru recunoaşterea acestui plan serveşte punerea în evidenţă a arterei mezenterice superioare, sub forma unui mic punct transsonic de 2—3 mm, situat imediat anterior faţă de aortă ; în faţa acestei artere se află pancreasul a cărui margine superioară este limitată de vena splenică, o bandă transsonică aproape orizontală, cu diametrul de 0,1—1 cm care se uneşte cu vena portă.

În fine, un al treilea plan de secţiune, situat cu 2—3 cm mai jos (fig. II.3), nu mai arată aproape ni-

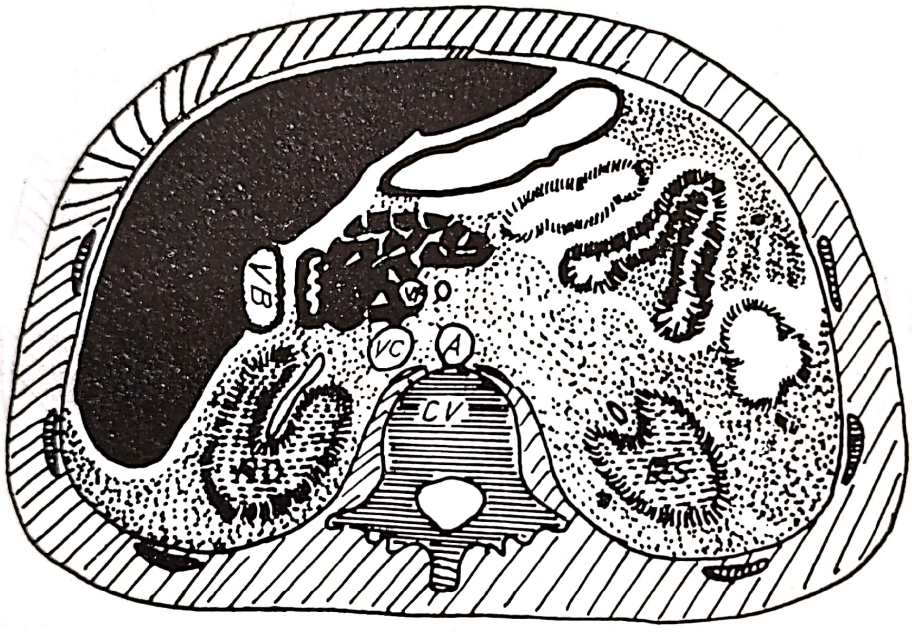

a

b

Fig. II.3. Secţiune transversală joasă prin abdomenul superior:
a — reprezentare schematică; *b* — ecografia aceleiaşi secţiuni; se văd mai bine vezicula biliară *(VB)* şi capul pancreasului; în stînga imaginii, ansele intestinale reflectă fasciculul ultrasonor, făcînd imposibilă examinarea regiunii.

Scanned with OKEN Scanner

mic din lobul hepatic stîng, vizualizarea structurilor de pe linia mediană fiind adesea obstruată de interpunerea unor anse intestinale şi a colonului transvers. De aceea este uneori necesară examinarea acestui plan în inspir profund, ceea ce determină coborîrea lobului hepatic stîng ; se realizează astfel fereastra sonică necesară unui examen corect; în inspir profund apar clar coloana vertebrală, aorta şi vena cavă. Pe această secţiune apar foarte bine colecistul şi capul pancreasului, iar uneori se pune în evidenţă porţiunea terminală a coledocului.

Pe secţiunile longitudinale se recunosc în principiu aceleaşi structuri, evident cu orientarea schimbată. Astfel, pe secţiunile pe linia mediană şi imediat lateral ei se evidenţiază coloana sub forma unui şir de curbe care limitează progresiunea fasciculului ultrasonor. Imediat în dreapta şi în stînga, puţin anterior, apar aorta şi vena cavă inferioară (fig. II.4). Pe imaginile în timp-real, aorta se distinge prin pulsaţiile ample, în timp ce vena cavă îşi schimbă calibrul în inspir profund sau la manevra Valsalva. Mergînd puţin în dreapta venei cave apar venele suprahepatice şi intrarea lor în cavă. Anterior faţă de aortă, artera mezenterică superioară, pulsatilă, poate apărea în secţiune longitudinală şi se vede totdeauna o secţiune longitudinală prin vena mezenterică superioară. În faţa acesteia, imediat sub lobul stîng al ficatului, se observă pancreasul sub forma unei secţiuni rotunde, care se confundă uneori cu antrul gastric (8, 9).

Secţiunile situate la dreapta liniei mediane (fig. II.5) evidenţiază colecistul, al cărui fund depăşeşte uneori marginea inferioară a ficatului, capul pancreasului, situat în faţa şi puţin la dreapta venei cave, şi ficatul în secţiune longitudinală pînă la cupola diafragmatică. Obţinerea unei astfel de secţiuni necesită insinuarea transductorului sub rebordul costal; se obţine astfel o imagine a ficatului cu mici zone transsonice reprezentînd ramificaţiile mari ale venei porte şi canalele biliare mari, în spatele ficatului apărînd rinichiul în secţiune longitudinală.

Secţiunile longitudinale din stînga liniei mediane sînt mult mai puţin concludente la subiectul normal, deoarece în momentul în care s-a depăşit ficatul, spre stînga se interpun stomacul, colonul şi ansele intestinale al căror conţinut împiedică obţinerea unor imagini concludente. Aceste secţiuni se folosesc în anumite cazuri patologice pe care le vom aborda în continuare.

Deci principalele repere sînt constituite de marginea şi faţa inferioară a ficatului şi de o serie de vase sanguine ; din acest motiv este necesară o bună cunoaştere a anatomiei vasculare abdominale, în special atunci cînd se lucrează cu aparate dinamice în timp-real, care permit recunoaşterea structurilor pulsatile şi, prin rapiditatea schimbării de orientare a planului de secţiune, urmărirea şi identificarea eficientă a traiectelor vasculare. În privinţa anatomiei arterelor, pe lîngă aortă se pot recunoaşte ecografic : emergenţa trunchiului celiac, artera mezenterică superioară şi arterele renale.

Dintre venele abdomenului se pot recunoaşte atît venele afluente sistemului cav cît şi cele din sistemul port (fig. II.6). În afară de cele menţionate mai sus, pot apărea pe imaginile ecografice şi venele renale, deasupra cărora vena cavă inferioară îşi lărgeşte considerabil calibrul. Venele se recunosc după modificările de calibru, care apar în inspir profund, sau mai bine în cursul manevrei Valsalva.

Scanned with OKEN Scanner

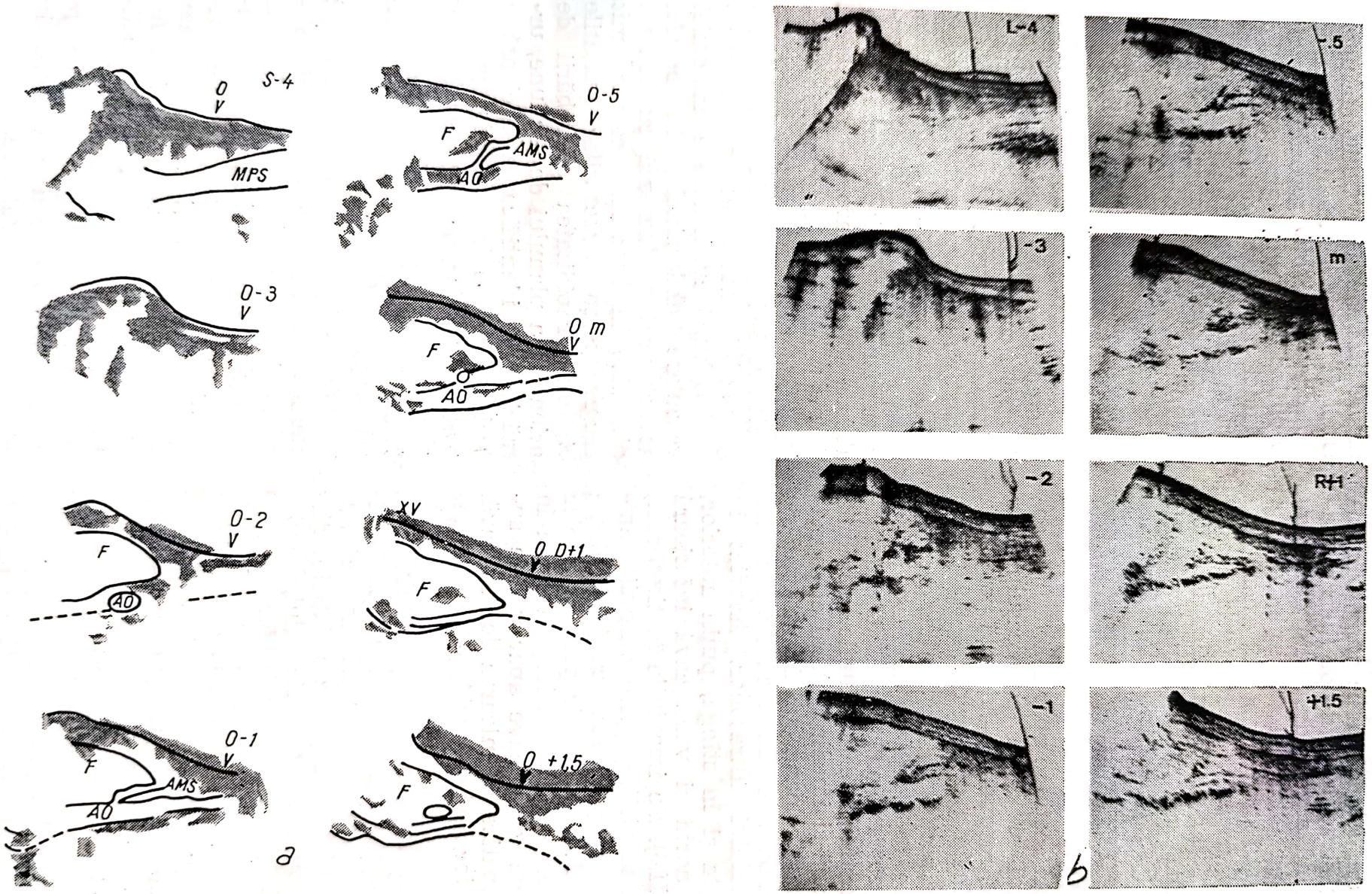

Fig. II.4. Secțiuni longitudinale seriate prin abdomen, în stînga liniei mediane și imediat în dreapta ei:
S — stînga; *m* — linia mediană; *D* — dreapta; cifrele reprezintă distanța în centimetri de linia mediană; *O* — ombilic; *xy* — apendice xifoid; *F* — ficat; *MPS* — mușchiul psoas; *AO* — aortă; *VP* — vena portă; *a* — reprezentare schematică; *b* — ecografiile regiunilor respective.

Scanned with OKEN Scanner

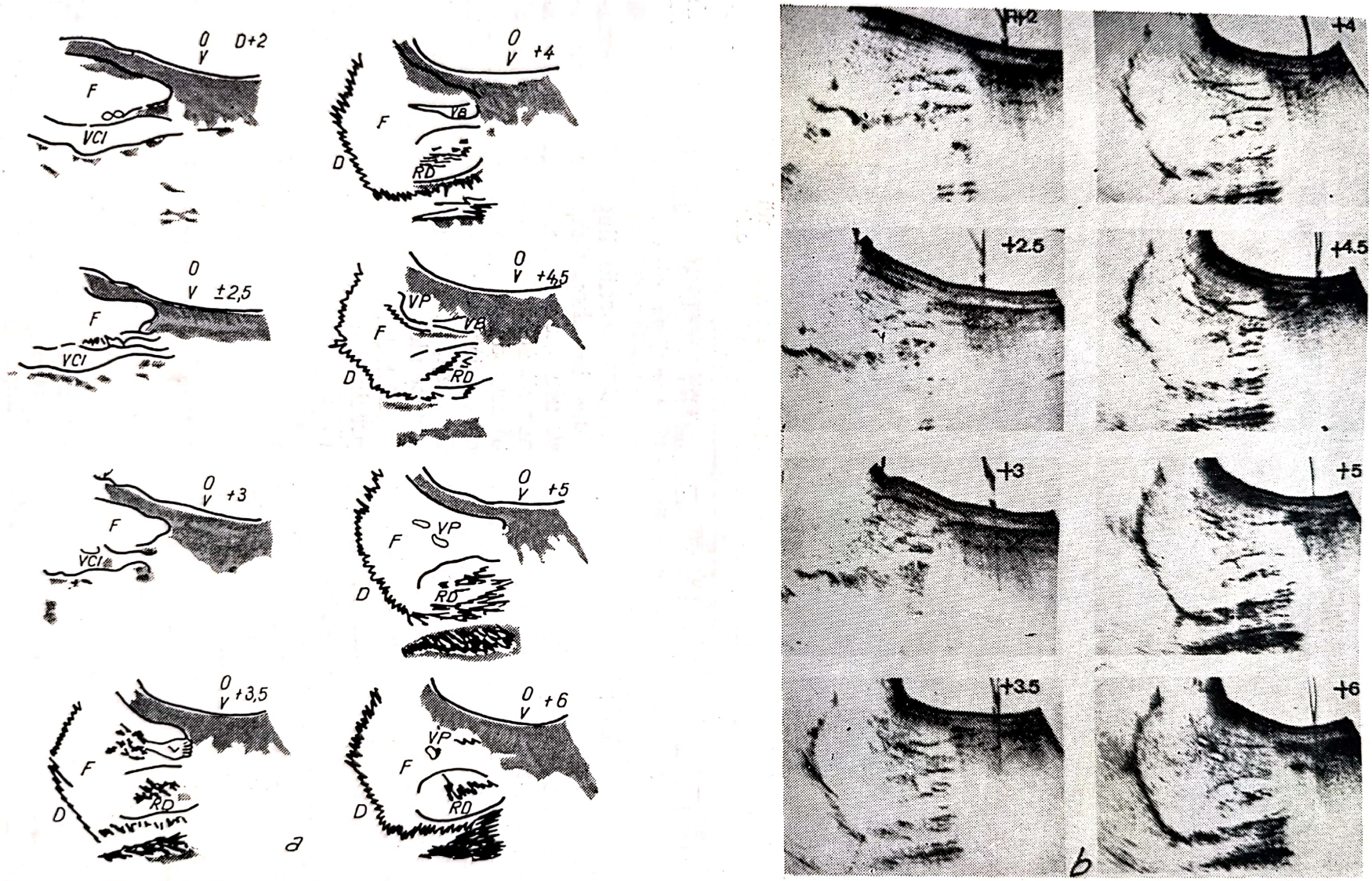

Fig. II.5. Secţiuni longitudinale prin abdomen în dreapta liniei mediane; aceeaşi notaţie ca în fig. II.4 :
VB — vezicula biliară; *RD* — rinichiul drept; *VCI* — vena cavă inferioară; *a* — reprezentare schematică; *b* — ecografiile regiunilor respective.

Scanned with OKEN Scanner

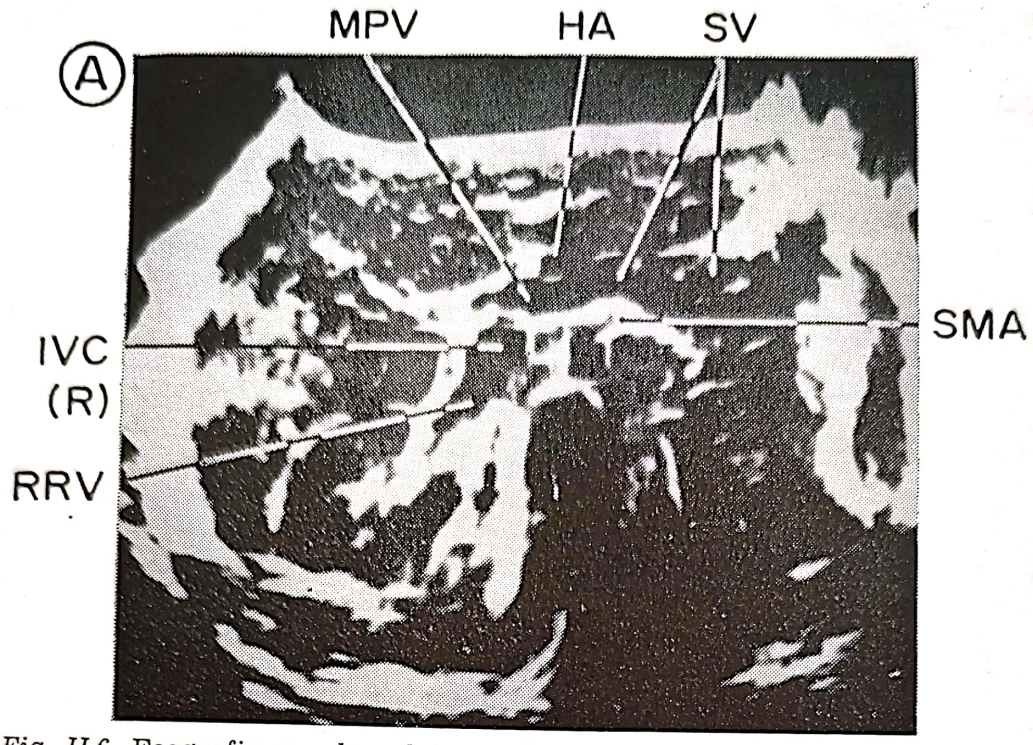

Fig. II.6. Ecografia vaselor abdominale ; secţiune transversală la nivelul confluenţei portosplenice, frecvent identificată anterior originii arterei mezenterice superioare *(SMA):*
IVC — vena cavă inferioară; *RRV* — vena renală dreaptă; *MPV* — trunchiul principal al venei porte; *SV* — vena splenică; *HA* — artera hepatică; *R* — partea dreaptă a pacientului (după Goldberg, 1977).

FICATUL

Deşi este un organ de dimensiuni mari, ficatul pune încă numeroase probleme în ceea ce priveşte investigarea lui. Organ parenchimatos care nu poate fi pus în evidenţă de examenul radiologic direct, explorarea lui beneficiază de o serie de metode invazive (puncţie-biopsie, splenoportografie, arteriografie hepatică, laparoscopie), metode ce implică un oarecare risc şi necesită laboratoare deosebit de bine utilate tehnic.

Scintigrafia hepatică a fost prima metodă care a oferit posibilitatea investigaţiei morfologice neinvazive a ficatului ; cu toate progresele tehnice, eficienţa metodei se limitează la circa 85% din cazurile examinate. Dacă luăm în consideraţie faptul că la o bună parte din aceşti 85% scintigrafia este inutilă sau insuficientă (ea poate diagnostica o formaţiune intrahepatică, dar nu reuşeşte să dea nici un fel de relaţii asupra naturii acestei formaţiuni), vedem că o metodă suplimentară cum este ecografia ar putea înlătura unele dificultăţi, oferind totodată posibilităţi independente de diagnostic.

Metodologia de examinare nu prezintă particularităţi deosebite faţă de cele expuse la metodologia abdomenului. Se examinează bolnavul în decubit dorsal şi se efectuează secţiuni transversale şi longitudinale la diferite niveluri. Problemele speciale sînt ridicate de faptul că o bună porţiune din ficat se află dedesubtul coastelor, ceea ce ar necesita trecerea transductorului peste suprafeţe osoase generatoare de artefacte : întreruperi de imagine sau reverberaţii. De asemenea se poate întîmpla ca unghiul hepatic al colo-

nului să se interpună în calea fasciculului ultrasonor împiedicînd vizualizarea porţiunii de ficat subiacente. Aceste impedimente sînt depăşite în funcţie de abilitatea ecografistului şi de posibilităţile tehnice ale aparatului. Cu aparate statice în modul B se poate încerca trecerea peste coaste, amplificînd mai mult decît la trecerea peste lobul stîng ; în asemenea cazuri, baleiajul se face prin treceri multiple succesive. Se poate efectua un baleiaj sectorial din epigastru reuşindu-se uneori să se prindă aproape tot lobul drept. Pentru secţiunile longitudinale, procedeul de elecţie este baleiajul sectorial cu transductorul insinuat sub rebordul costal. Cu aparatele în timp real se încearcă fie poziţionarea de-a lungul unui spaţiu intercostal, fie insinuarea dedesubtul rebordului. Transductorii multielement lungi şi rigizi sînt mai greu de mînuit în acest scop. Succesul examenului mai depinde şi de conformaţia bolnavului : bolnavii longilini, la care lobul stîng este mare şi proemină în epigastru, sînt mai uşor de examinat decît cei scunzi şi graşi, la care lobul stîng este mic, iar lobul drept este ascuns în totalitate profund dedesubtul coastelor. Pentru examinarea ficatului nu este neapărat necesar ca bolnavul să fie nemîncat — în special dacă se cere numai această examinare în scopul clarificării unei probleme anumite, ca de exemplu, structura corespunzînd regiunii unei imagini lacunare apărute pe scintigrama hepatică.

FICATUL NORMAL

Contururile secţiunilor hepatice sînt regulate şi netede avînd atît în plan transversal cît şi în plan longitudinal o formă aproximativ triunghiulară ; baza triunghiului — mai mult sau mai puţin curbă — e situată în dreapta pentru secţiunile transversale, cranial şi posterior pentru secţiunile longitudinale (fig. II.7). Conturul are cîteva amprente şi excrescenţe normale (10) pe secţiunile transversale, o amprentă posterioară în faţa aortei şi alta anterioară acolo unde marginea inferioară răsare de sub rebordul costal, aceasta corespunzînd patului colecistic. Pe secţiunile longitudinale apar în mod normal o amprentă posterioară, imediat deasupra polului superior al rinichiului drept, şi o excrescenţă uneori franc convexă, situată în faţa venei cave şi corespunzînd lobului caudat.

Orice alte amprente sau excrescenţe pot avea semnificaţie patologică. Secţiunile longitudinale pot pune în evidenţă diafragmul, examinîndu-i chiar şi mobilitatea legată de mişcările respiratorii, aspect deosebit de important în diagnosticul abcesului subfrenic.

Variaţiile anatomice posibile (6) ţin în special de variaţiile de conformaţie somatică şi au fost discutate anterior. Alte variaţii anatomice sînt: lobul caudat foarte mare ce pretează uneori la confuzie cu colecistul sau cu o masă tumorală ; lobul Riedl — o prelungire sub formă de făraş a marginii inferioare a lobului drept ; lobul stîng foarte subţire, care apare uneori pe scintigrafie ca o zonă hipocaptantă ; lobul stîng mare, despărţit în două de-a lungul lui de ramura stîngă a venei porte, partea inferioară dînd uneori impresia unei mase tumorale subhepatice. Toate aceste anomalii trebuie cunoscute pentru a se evita confuzii de diagnostic uneori cu consecinţe grave.

Anatomia ecografică a interiorului ficatului este o problemă mai complexă (11, 12), bazată în special pe o bună cunoaştere a imaginilor ecografice ale structurilor venoase ce ţin de sistemul port şi de venele suprahepatice. Cunoaşterea acestor structuri permite delimitarea ficatu-

Scanned with OKEN Scanner

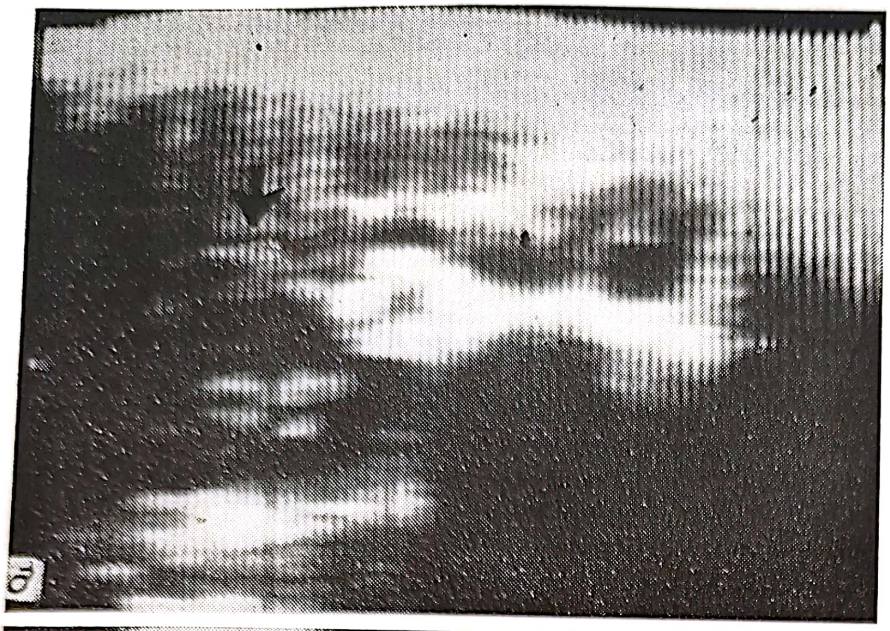

Fig. II.7. Ficatul normal:
a — secțiune transversală pe care apare calea biliară principală (.);

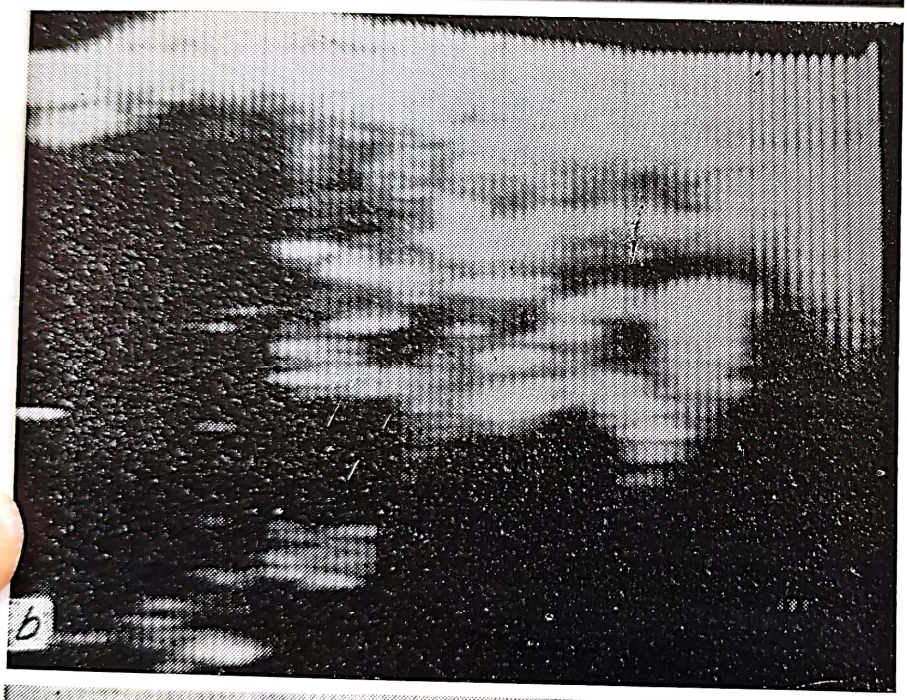

b — secțiune transversală pe care apare evident confluența venei porte cu vena splenică;

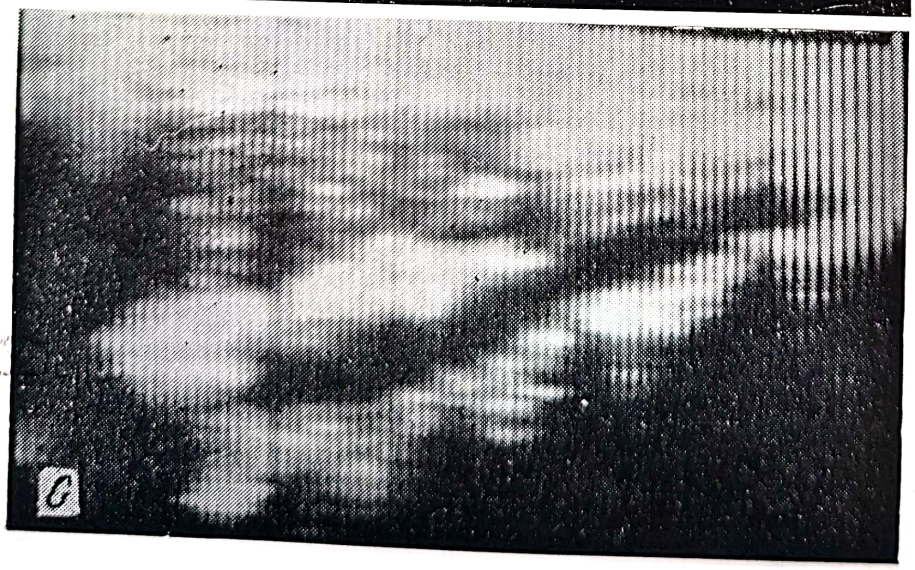

c — secțiune longitudinală prin lobul stîng; sub ficat se vede aorta.

Scanned with OKEN Scanner

lui în segmente şi eventual situarea exactă a unei leziuni atunci cînd se pune problema unei hepatectomii reglate. În afara structurilor venoase mai pot fi identificate ligamentele ficatului : ligamentul falciform şi cel gastro-hepatic — sub forma unor cordoane, primul situat deasupra ficatului, celălalt dedesubt în cazurile cu ascită în care ficatul pluteşte în lichidul din cavitatea peritoneală ; ligamentul rotund — sub forma unei benzi ecogene, situate pe linia mediană, orientată de la peretele toracic spre aortă, marcînd limita între segmentul medial şi cel lateral al lobului stîng.

Diferenţierea ecografică între structurile venoase aparţinînd sistemului port şi celui suprahepatic se face prin orientarea şi prin structura lor. În privinţa orientării, venele suprahepatice se află aproape de diafragm, pot fi urmărite pînă la vena cavă inferioară, calibrul lor creşte progresiv cu cît merg posterior şi caudal, iar unghiul format de confluenţa a două astfel de vene are vîrful orientat în sus şi posterior. Venele sistemului port au calibrul cu atît mai mare cu cît sînt situate mai aproape de hil, mai caudal şi anterior, iar unghiul confluenţei lor are vîrful orientat spre hilul hepatic (fig. II.8). Ca structură ecografică trebuie ţinut seama că venele suprahepatice îşi au traiectul printre segmentele şi lobii hepatici, în timp ce vena portă şi ramurile ei pătrund în mijlocul segmentelor, fiind însoţite de căile biliare şi de artere, toate închise într-un înveliş fibros, realizînd spaţiul port. De aceea venele suprahepatice nu au pereţi deosebit de ecogeni, limita lor fiind formată ecografic de ţesut hepatic obişnuit, în timp ce venele sistemului port au o teacă ecogenă şi sînt însoţite de structuri tubulare, fine, reprezentînd căi biliare sau ramuri arteriale.

Lobulaţia şi segmentarea ficatului, recunoscute relativ recent, se bazează pe studii demonstrînd existenţa unui segment vascular port pentru fiecare din porţiunile din ficat descrise. Astfel, lobul hepatic drept este porţiunea vascularizată de ramul drept al venei porte, lobul pătrat fiind o porţiune a acestui lob; lobul stîng este porţiunea vasculari-

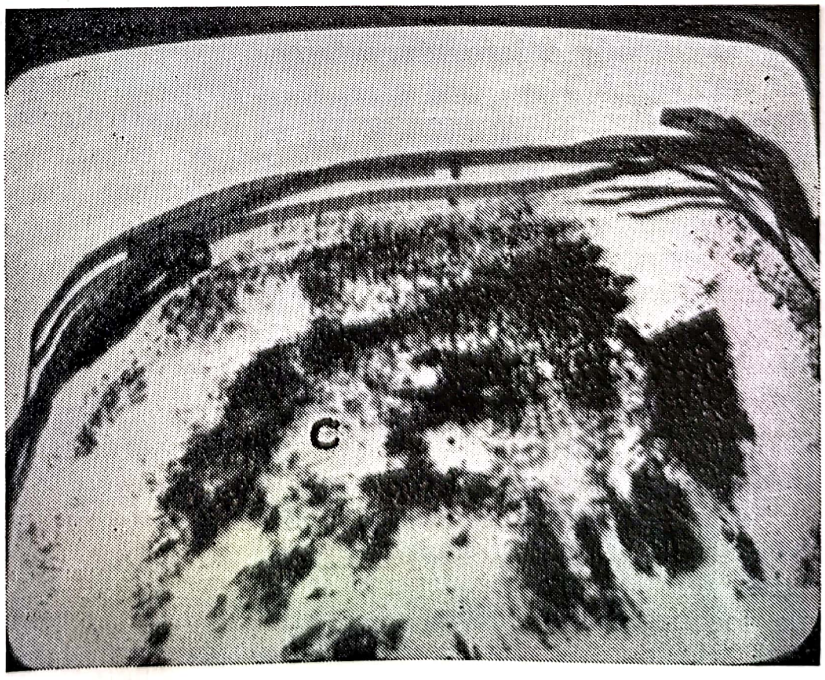

Fig. II.8. Secţiune printr-un ficat normal cu lobul caudat *(C)* mare, interpus între vena cavă inferioară şi vena portă; uneori o astfel de configuraţie este greşit considerată o formaţiune tumorală.

Scanned with OKEN Scanner

zată de ramul stîng al venei porte, lobul caudat fiind considerat o structură aparte deoarece este vascularizat de ambele ramuri ale acestei vene. Cei doi lobi, drept și stîng, sînt despărțiți de fisura interlobară, care este un plan ce reunește fosa colecistului cu vena cavă inferioară, reperul ei fiind dat de vena suprahepatică mijlocie. Fisura interlobară este situată mai la dreapta liniei de diviziune, care se observă atît pe scintigrafii cît și pe ecografii hepatice și apare la inspecția macroscopică. Această linie, care continuă ligamentul rotund, este linia de despărțire între segmentul medial și cel lateral al lobului stîng. Lobul drept este împărțit în două segmente, anterior și posterior, reperul fiind o ramură lungă a venei suprahepatice drepte, care urmează traiectul fisurii intrasegmentare. Folosind reperele venoase și imaginile date de ligamentele hepatice se pot delimita lobii hepatici, segmentele care formează acești lobi și chiar sectoarele (subdiviziuni ale acestor segmente).

Cunoașterea anatomiei ecografice poate evita unele erori de diagnostic, dintre care citățm ca mai importante:

— hipertrofia lobului caudat, care poate simula o formațiune tumorală subhepatică ;

— hipertrofia marginii stîngi a hilului simulînd de asemenea o tumoare ;

— confuzia între ramul stîng al venei porte și limita posterioară a lobului stîng, luîndu-se drept pancreas jumătatea inferioară a acestui tub.

SEMIOLOGIA ECOGRAFICĂ A FICATULUI

Se iau în considerație, ca anormale, modificările dimensiunilor și conturului ficatului, ca și modificările localizate sau difuze ale structurii interioare.

MODIFICĂRI DE VOLUM

Ficatul mic, întîlnit în ciroze, este situat mult sub rebordul costal fără ca diametrul antero-posterior să fie mai mare decît normalul ; aceasta ar indica o rotire, o orizontalizare, frecventă în special la subiecții obezi. Există mai multe metode de a calcula volumul ficatului, folosind suprafețe de secțiune transversală și longitudinală. Deși eroarea este inerentă, pentru că în formulele de calcul trebuie să se presupună că ficatul are o anumită formă geometrică, metoda a dat rezultate veridice dar nu este utilizabilă ca examen de rutină decît dacă ultrasonograful este atașat unui calculator ; altfel, efectuarea calculelor prin metode planimetrice manuale este greoaie.

Hepatomegalia, ficatul mare, se definește printr-o serie de semne (10) : depășirea rebordului costal de către marginea inferioară a lobului drept ; creșterea unghiului marginii inferioare peste 45° la lobul stîng și peste 75° la lobul drept ; creșterea diametrului antero-posterior al lobului stîng peste 4 cm.

MODIFICĂRI DE CONTUR

Orice excrescență sau incizură în afara celor normale, descrise anterior, constituie o alterare a aspectului normal. Marginile inferioare ale celor doi lobi, de obicei în unghi ascuțit, pot deveni rotunde sau pot prezenta excrescențe. Trebuie multă atenție și o bună cunoaștere a aspectului normal pentru a nu semnala modificări anormale în cazul existenței unor variante anatomice.

MODIFICĂRI DE STRUCTURĂ

Modificările de structură sînt fie difuze, organul prezentînd o textură tisulară diferită de normal, fie lo-

Scanned with OKEN Scanner

calizate, sub forma unor zone mai transsonice, mai ecogene sau mai neomogene decît restul ficatului.

Din cauza zonelor anormal localizate, o bună reglare a amplificării permite uşor delimitarea lor. Ele nu apar decît în cazul cînd sînt constituite din ţesut cu ecogenitate diferită de cea a ficatului sau sînt înconjurate de o capsulă mai densă, care le separă de ţesutul hepatic normal. Pentru modificările difuze problema este mai delicată, deoarece desenul ecogenităţii interne a unui organ variază în funcţie de aparat, de reglarea amplificării şi de profunzimea la care se află organul explorat.

Pentru stabilirea unei diferenţe între normal şi anormal este deci necesar ca pentru fiecare aparat să se lucreze în condiţii standardizate, avînd drept model o serie de aspecte normale, corespunzătoare diferitelor profunzimi.

Există metode automatizate, care din frecvenţa oscilaţiilor obţinute în modul A şi trecerea lor ulterioară printr-un calculator au reuşit în oarecare măsură să definească textura hepatică anormală. Pentru stabilirea gradului de fibroză hepatică se mai foloseşte curba scăderii amplitudinii ecourilor în funcţie de profunzime (13).

ECOGRAFIA HEPATOPATIILOR DIFUZE

Stabilirea deosebirilor dintre ficatul normal şi cel difuz afectat este unul din scopurile majore ale oricărei metode neinvazive, pentru că s-ar obţine astfel un înlocuitor pentru puncţia-biopsie hepatică, metodă invazivă, grevată de unele riscuri şi în general greu acceptată de bolnav, în special atunci cînd sînt necesare investigaţii numeroase pentru urmărirea evoluţiei sub tratament. Nici scintigrafia şi nici ecografia nu au dat rezultate foarte bune în acest domeniu, fiindcă erorile cele mai frecvente apar în cazurile limită, acolo unde modificările anatomopatologice sînt numai microscopice. O parte din cazurile cu modificări mari, macroscopice, sînt diagnosticabile prin metode de laborator uzuale.

Totuşi, beneficiul obţinut în această direcţie, întîi de scintigrafie, apoi de ecografie, nu este neglijabil, mai ales că ele au devenit în unele cazuri, examene de rutină, practicate în scop de diagnostic. Cu ocazia investigării altor organe se pot descoperi uneori aspecte de hepatopatii cronice difuze ; acestea, chiar dacă nu oferă certitudine, pot conduce diagnosticul pe drumul corect. Nu trebuie uitat că există ciroze active fără hepatosplenomegalie şi cu toate probele biologice perfect normale, după cum adesea un tablou clinic de ciroză poate ascunde o altă afecţiune uşor decelabilă ecografic. Ca şi în scintigrafie, tabloul afecţiunilor difuze hepatice, examinate ecografic, prezintă caracteristici ce ţin atît de ficat în sine, cît şi de vasele aferente sau de organele învecinate, în speţă splina. Trebuie spus că ecografia nu şi-a propus încă să deosebească natura leziunilor difuze care afectează eventual ficatul, contextul clinic şi celelalte probe de laborator fiind decisive în acest sens. Aspectul unui ficat hepatitic sau cirotic poate fi identic cu cel dintr-o metastazare difuză cu mici metastaze sau cu cel dintr-o afectare difuză în cadrul unei boli de sistem. Apar totuşi cîteva aspecte caracteristice, care permit concluzii diagnostice orientative.

Afecţiunile difuze cu arhitectonica hepatică păstrată cuprind hepatitele virale, hepatitele cronice şi ficatul de stază în cadrul insuficienţei

Scanned with OKEN Scanner

cardiace sau al obstrucției venelor suprahepatice (sindromul Budd-Chiari). În hepatitele acute, aspectul ecografic al ficatului nu este modificat, afirmație valabilă și pentru hepatitele cronice nealcoolice ; în ultimul caz, pot apărea însă unele semne incipiente de hipertensiune portală, mărirea calibrului venei splenice și un oarecare grad de splenomegalie. În general, ficatul este mai mare, în special pe seama creșterii diametrului antero-posterior al lobului stîng (fig. II.9). Ficatul de stază este mare,

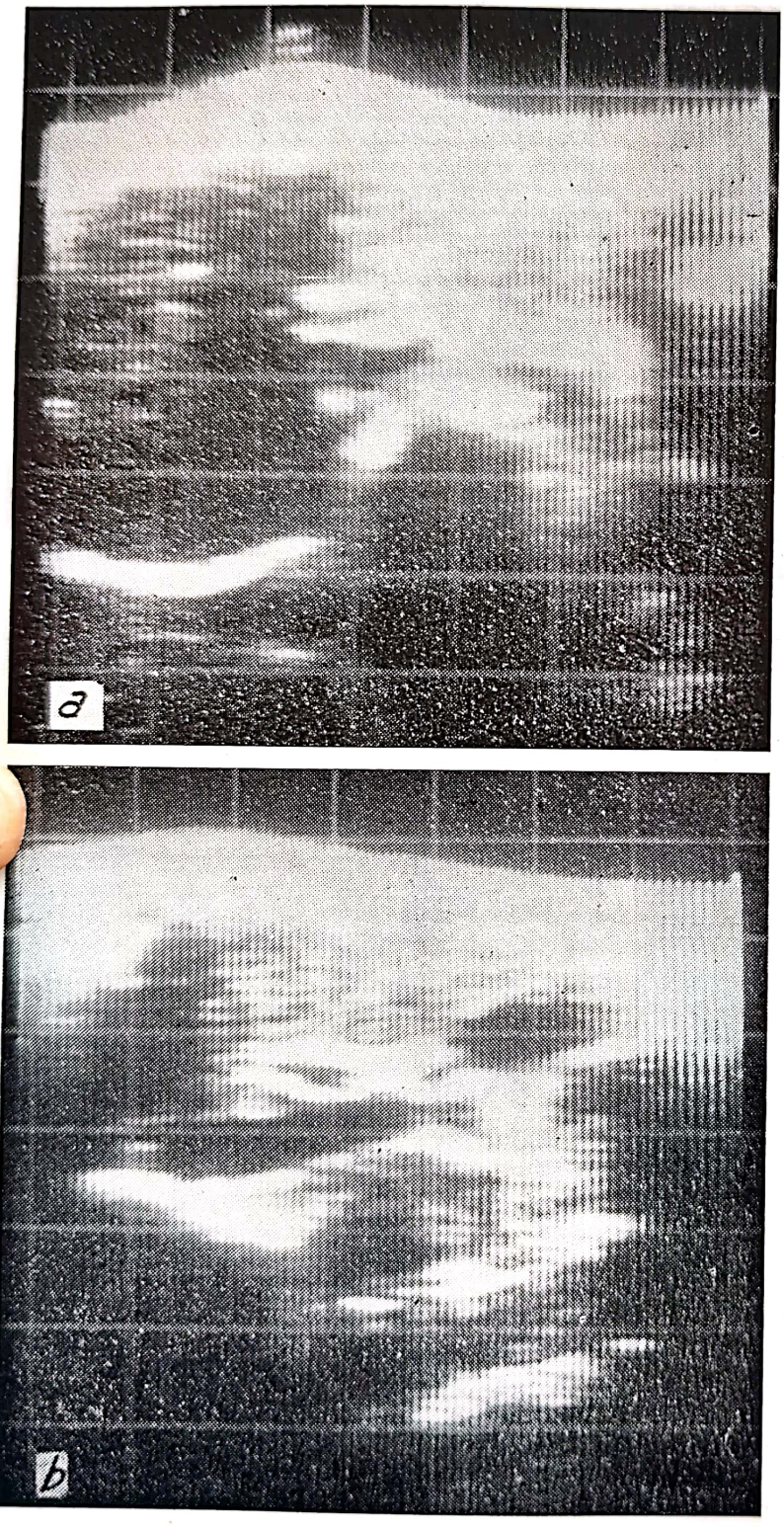

Fig. II.9. Ficat de hepatită cronică; textura tisulară este mai neomogenă, calibrul venei porte apare ușor crescut:
a — secțiune transversală; *b* — secțiune longitudinală.

Scanned with OKEN Scanner

în general fără modificări de texturi (acestea pot apărea cînd se asociază ciroza cardiacă), patognomonică fiind pentru ficatul cardiac dilatarea venei cave și venei suprahepatice, care nu își mai modifică calibrul cu mișcările respiratorii (fig. II.10). În tromboza venelor suprahepatice, acestea

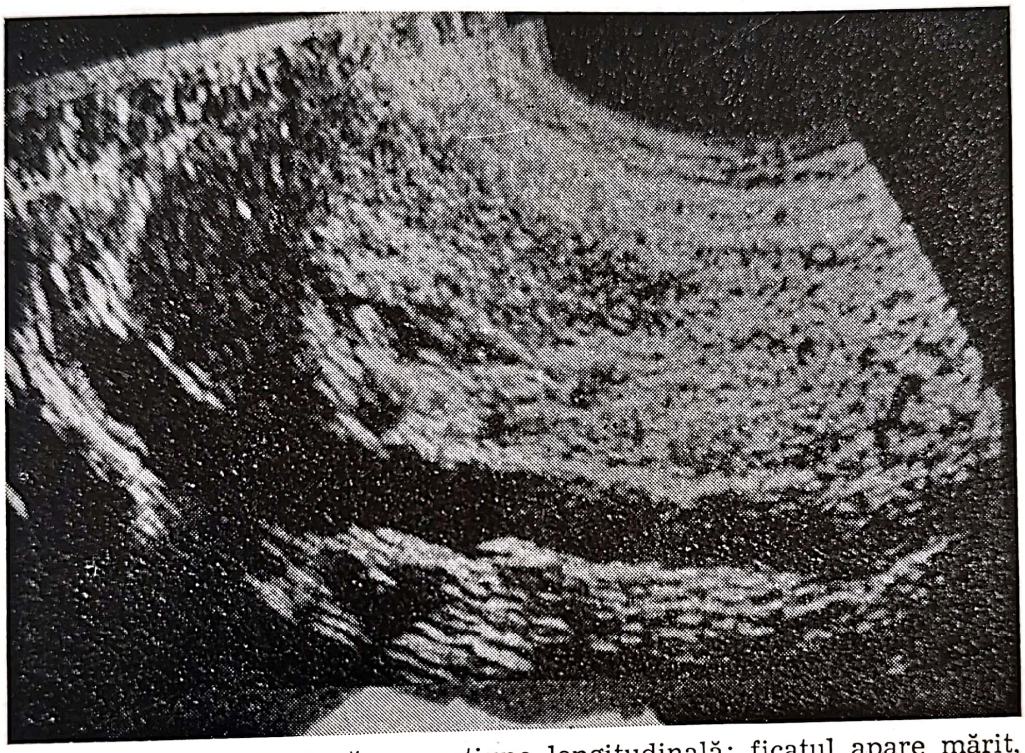

Fig. II.10. Ficat de stază — secțiune longitudinală; ficatul apare mărit, omogen și sub el se vede vena cavă inferioară *(C)*, dilatată.

pot să nu fie vizibile ; concomitent se produce mărirea calibrului venei porte. Semnul are valoare numai în cazurile fără ascită, deoarece ascita, prin efectul ei compresiv, poate duce la dispariția venelor suprahepatice de pe imaginea ecografică.

Afecțiunile hepatice cu alterarea arhitectonicii lobulare cuprind hepatita alcoolică cu infiltrație grasă masivă și ciroza hepatică. Pe lîngă modificările de formă (hepatomegalie, ficat atrofic, hipotrofia de lob drept, mărirea de volum a lobului stîng), pot apărea și modificări de contur datorate nodulilor de regenerare ; aceștia se evidențiază uneori ca excrescențe marginale și sînt foarte greu de diferențiat ecografic de formațiunile tumorale veritabile (fig. II.11). În aceste cazuri, scintigrafia este cea care ne ajută, nodulii de regenerare captînd normal radiocoloidul. Modificări specifice mai apar și la nivelul organelor vecine, în sensul unei dilatări a venei splenice și al unei splenomegalii mai mult sau mai puțin pronunțate. În hepatita alcoolică, afectarea, frecventă, a pancreasului se traduce prin modificări ecografice care vor fi descrise ulterior.

Aspectele caracteristice sînt date în special de modificările de textură. Infiltratul gras produce o textură foarte neomogenă, cu mici insule intens ecogene, date de confluențe mai mari de zone steatozice, fără însă să atenueze prea tare fasciculul ultrasonor, astfel încît aspectul este cam același și în zonele mai îndepărtate

Scanned with OKEN Scanner

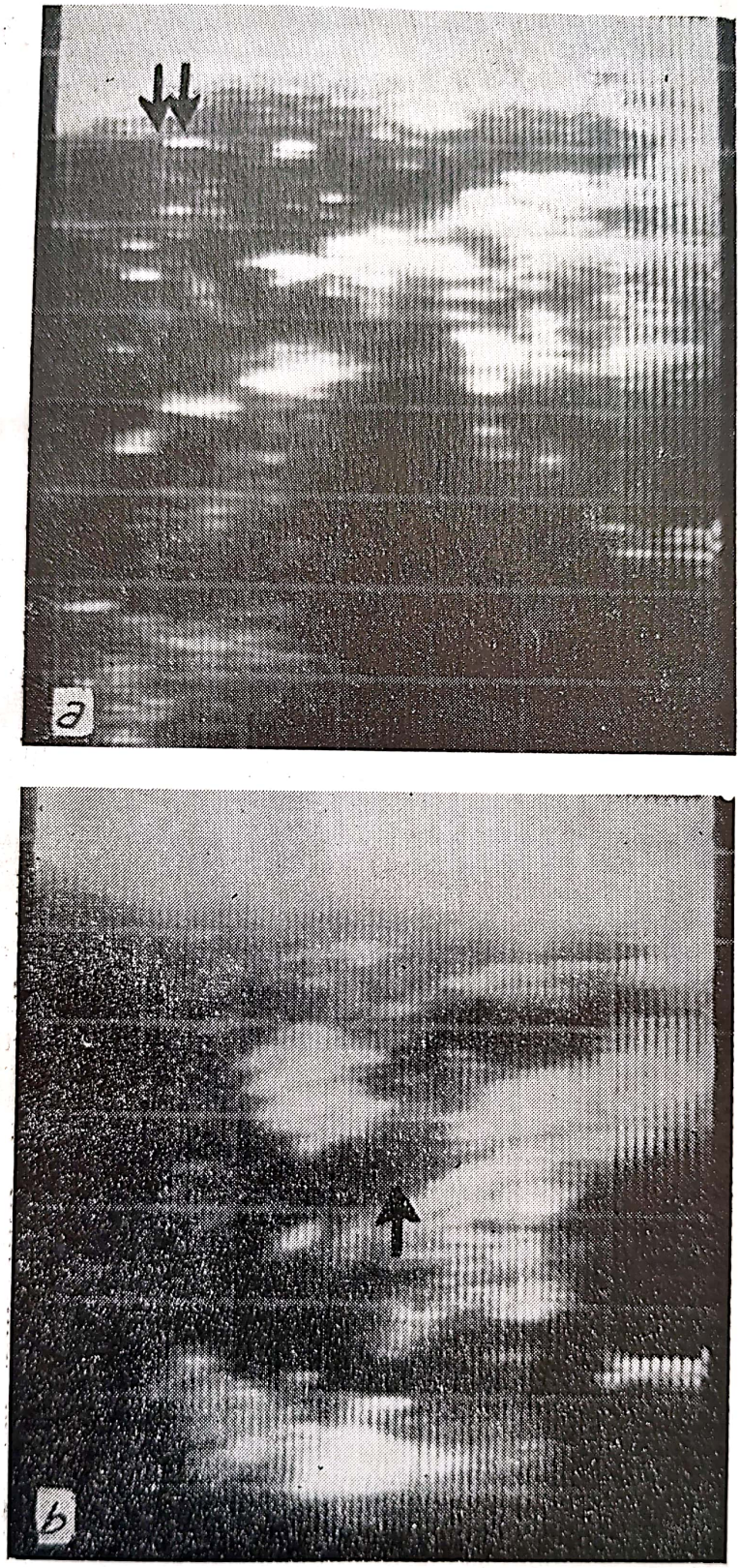

Fig. II.11. Ficat macronodular cirotic cu noduli marginali și interni:
a — secțiune transversală ; *b* — secțiune longitudinală.

Scanned with OKEN Scanner

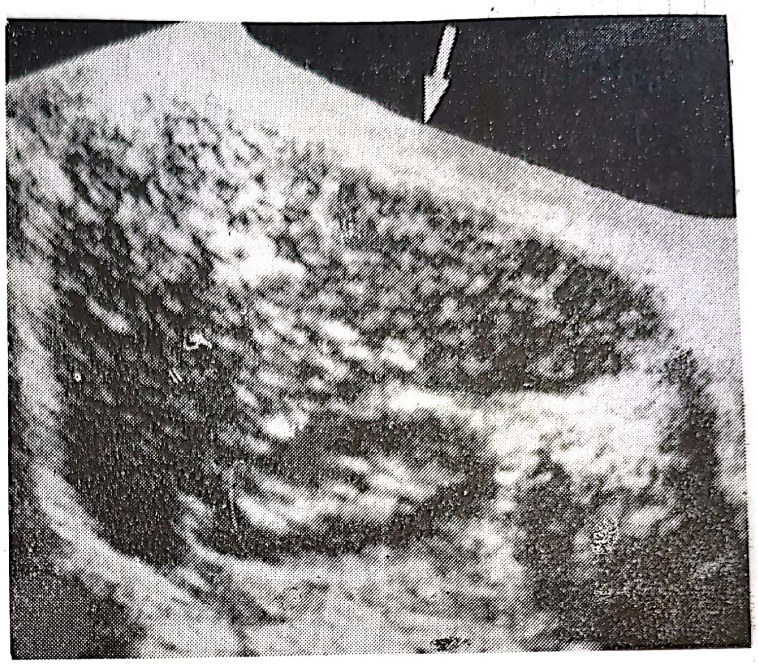

Fig. II.12. Ficat cu infiltrație grasă masivă tradusă prin frecvență mare și variate dimensiuni ale ecourilor interne (secțiune longitudinală).

de transductori (fig. II.12). Ficatul cirotic produce și el o textură ecografică neomogenă, dar cauza acesteia este acumularea de colagen care, pe lîngă efectul de împrăștiere a undelor acustice, este și un puternic atenuator. De aceea ficatul cirotic, la oarecare distanță de transductor, se șterge treptat din imagine, fața posterioară fiind practic imposibil de delimitat (fig. II.13). De menționat aspectul tipic de ciroză avansată cu ascită, unde ficatul este mic și plutește într-o zonă lichidiană transsonică, vizibilă în special pe părțile laterale ale abdomenului. In-



Fig. II.13. Ficat cirotic cu ascită moderată; ficatul *(F)* este mic și neomogen, ascita fiind reprezentată de zona transsonică situată imediat dedesubtul diafragmului (D) (secțiune longitudinală; *R* — rinichi.

Scanned with OKEN Scanner

Fig. II.14. Ficat cirotic cu ascită masivă; secţiune transversală arătînd zone lichidiene mari în ambele flancuri; organele subhepatice nu mai pot fi delimitate din cauza acumulării de lichid.

teriorul ficatului este plin de mici ecouri egal diseminate (fig. II.14). Uneori apar noduli de regenerare în interiorul ficatului care pun aceleaşi probleme ca şi cei marginali, rezolvarea fiind identică, în special atunci cînd ecografia precedă scintigrafia.

Afecţiunile infiltrative difuze. În acest caz ne referim la infiltraţiile mici şi difuze care se datorează fie metastazelor unui cancer primitiv localizat în alt organ, fie unei boli de sistem.

Aspectul ecografic poate fi nemodificat, uneori neomogen ; cîteodată apariţia unor mici procese localizate ne poate pune pe calea diagnosticului.

În cazul bolilor de sistem, dar uneori şi al neoplasmelor metastazate, există aspecte care atestă existenţa unor formaţiuni ganglionare în abdomenul superior. Ficatul poate fi mărit, dar uneori are dimensiuni normale.

În concluzie, ecografia în afecţiunile hepatice difuze, fără a rezolva problema, ne furnizează uneori date adjuvante foarte utile. Studii de amploare încearcă să determine structura ecografică a ţesutului hepatic, iar unele rezultate interesante promit să ridice valoarea metodei în viitor. Dacă va apărea posibilitatea să se determine unele aspecte tisulare caracteristice şi în hepatitele cronice, vom dispune de o metodă extrem de utilă pentru urmărirea eficienţei tratamentului imunosupresiv de durată.

ECOGRAFIA LEZIUNILOR HEPATICE LOCALIZATE

Este categoria de leziuni hepatice în care ecografia îşi demonstrează la maximum eficienţa, poate nu atît în ceea ce priveşte capacitatea de a depista o astfel de leziune, cît de a determina structura (chistică sau solidă) unei formaţiuni hepatice diagnosticate anterior. S-a arătat că, pentru a putea fi pusă în evidenţă, o formaţiune intrahepatică trebuie să aibă densitatea diferită de cea a ţesutului hepatic înconjurător sau să fie înconjurată de o capsulă densă, care să facă oficiul de graniţă acustică între cele două ţesuturi diferite. Rezultă că formaţiunile intrahepatice cu densitate similară cu cea a ţesutului hepatic şi care infiltrează neregulat ficatul nu sînt detectabile ecografic. De asemenea este uneori dificil de stabilit, în lipsa altor explo-

Scanned with OKEN Scanner

rări, dacă o formaţiune ţine de ficat sau nu. În schimb, pentru cazurile în care există suspiciunea unei formaţiuni detectate anterior, de obicei prin examen scintigrafic, ecografia ne poate spune dacă este vorba de o formaţiune sau de o atrofie locală şi dacă formaţiunea este lichidiană sau solidă. Se încearcă totuşi folosirea ecografiei ca prim examen iar aspectele întîlnite sînt cu atît mai util de cunoscut cu cît examinarea ficatului se face, vrînd-nevrînd, cu ocazia examenului altor organe (colecist, pancreas). Este de asemenea util ca, odată găsită o tumoare abdominală, să se caute în cursul aceluiaşi examen eventualele metastaze hepatice, care, odată descoperite, scutesc bolnavul de o examinare scintigrafică ulterioară.

Tumorile hepatice maligne. Metastazele. Diagnosticul lor constituie unul din punctele delicate ale investigaţiei morfologice hepatice, pentru că ele trebuie căutate ori de cîte ori se pune problema unei intervenţii chirurgicale pentru o tumoare malignă. Metastazele se caută de aceea şi într-un ficat de dimensiuni normale ; adesea ele sînt mai mici decît formaţiunile care pot fi detectate cu metoda folosită. Indiferent de metodă (inclusiv tomografia computerizată), nu se pot decela în prezent, cu certitudine, metastaze cu diametrul sub 2 cm, deşi ocazional s-a raportat detecţia unor noduli metastatici de 1 cm. Metastazele mici se confundă uşor cu alte structuri mici intrahepatice (confluenţe venoase, infiltraţii steatozice) şi semnalarea lor depinde în bună măsură de cunoaşterea unei tumori primitive.

Ecografic, metastazele apar fie ca zone hipoecogene, fie ca zone hiperecogene faţă de restul ţesutului hepatic, bine delimitate, uneori cu aspect de cocardă (fig. II.15). Fără să existe un acord unanim în această

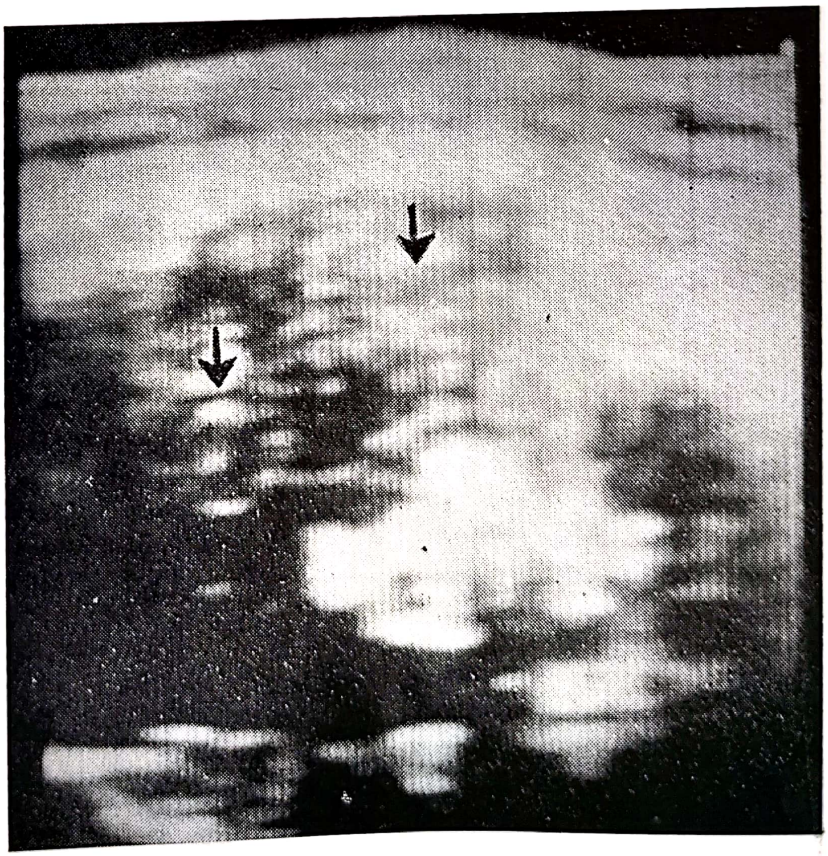

Fig. II.15. Ficat metastatic. Scintigrafia arată unele imagini lacunare care apar pe ecografie sub forma unor zone ecogene.

Scanned with OKEN Scanner

privință, se pare că metastazele provenite de la tumorile tubului digestiv sînt hiperecogene, în timp ce metastazele hipoecogene, mergînd uneori pînă la aspect chistic, pot proveni de la tumori de sîn, ovar, rinichi sau pancreas. Metastazele în cocardă sau cu alternanțe de zone hipo- și hiperecogene pot arăta existența unor focare de necroză la nivelul formațiunilor sau în preajma lor (1). Metastazele nedetectabile din cauza densității similare cu cea a ficatului reprezintă cam 3—5% din cazuri. Atunci cînd se detectează mai multe formațiuni mici, diagnosticul este mai sigur, în general posibilitatea de eroare fiind dată de existența unei formațiuni mici, solitare.

Neoplasmul hepatic primitiv apare sub forma unei zone net delimitate, mari, foarte bine vizibilă atunci cînd e situată în lobul drept, mai frecvent hiperecogenă (fig. II.16),

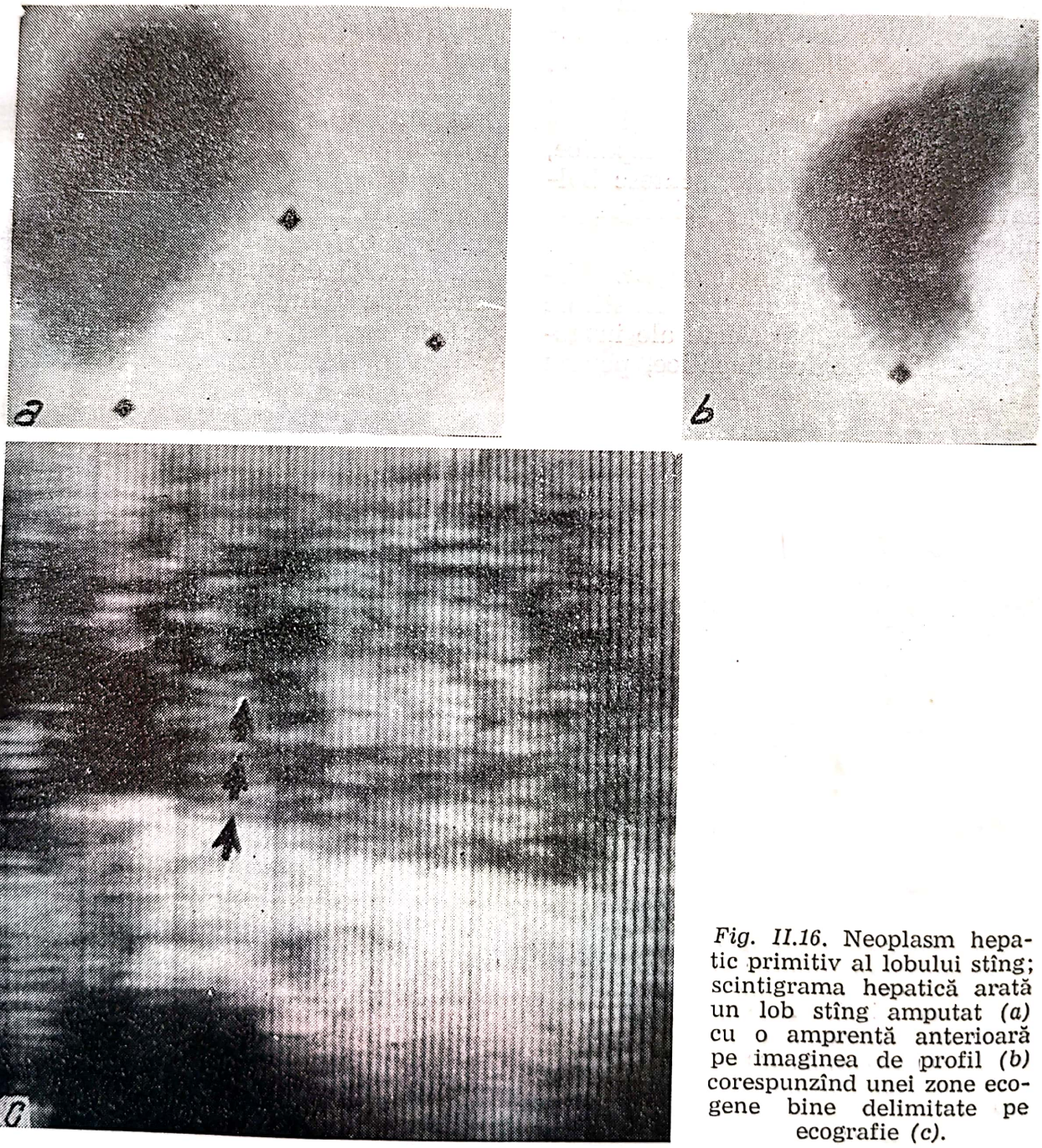

Fig. II.16. Neoplasm hepatic primitiv al lobului stîng; scintigrama hepatică arată un lob stîng amputat *(a)* cu o amprentă anterioară pe imaginea de profil *(b)* corespunzînd unei zone ecogene bine delimitate pe ecografie *(c)*.

Scanned with OKEN Scanner

uneori cu umbră mare situată posterior ; există și cazuri cînd aspectul este hipoecogen, mergînd pînă la aspect chistic. Întrucît la noi majoritatea neoplasmelor hepatice primitive sînt grefate pe un ficat cirotic, realizînd așa-numita adenociroză, diagnosticul poate fi uneori foarte delicat, dată fiind posibilitatea confuziei cu nodulii de regenerare. O altă cauză de eroare, în special cînd se lucrează cu aparate în timp real, care au cîmpul vizual limitat lateral, este prinderea exclusiv a tumorii în tot cîmpul, fără ca alături să existe un fragment de ficat indemn. Dealtfel, multe adenociroze sînt conglomerate de noduli neoplazici diseminați în tot ficatul, lacunele scintigrafice apărînd în zonele unde conglomeratul neoplazic este mai dens. Diagnosticul ecografic de neoplasm hepatic devine imposibil în astfel de cazuri dacă nu există o scintigrafie prealabilă (fig. II.17). În funcție de diseminarea locală, pe lîngă formațiunea primitivă, pot apărea noduli de diseminare, cu dimensiuni și localizări diferite. De remarcat posibilitatea ca neoplasmul hepatic să treacă neobservat atît scintigrafic cît și ecografic ; am investigat două astfel de cazuri (14), care au fost diagnosticate ulterior intraoperator, respectiv prin puncție-biopsie, în ambele cazuri fiind vorba de tumori situate către marginea ficatului.

Tumorile hepatice benigne. Tumorile benigne solide (adenoame, hamartoame) sînt rare, puțin menționate în lucrările de specialitate și nu par să prezinte caracteristici diagnostice deosebite, exceptînd cazul cînd sînt înconjurate de o capsulă fibroasă. Am văzut un singur caz de hamartomatoză difuză la care nici ecografia, nici scintigrafia nu a diagnosticat nici măcar existența unei tumori ; diagnosticul s-a pus intraoperator. O mențiune specială o merită hemangiomul hepatic, care apare sub forma unei zone bine delimitate, foarte pestrițe și bine diferențiată față de restul țesutului hepatic (fig. II.18). În cazul hemangiomului ve-

Fig. II.17. Neoplasm hepatic primitiv al lobului drept sub forma unei zone ecogene neomogene și neregulat conturate (↓).

Scanned with OKEN Scanner

Fig. II.18. Hemangiom hepatic; lacunei de pe scintigramă *(a)* îi corespunde pe ecografie *(b)* o zonă bine delimitată, pestriță, în care se văd lacurile venoase.

Scanned with OKEN Scanner

nos, apar lacuri venoase sub forma unor zone transsonice cu contur neregulat (1).

Chisturile hepatice. Atît în cazul chisturilor parazitare cît şi al celor neparazitare, diagnosticul ecografic se vădeşte deosebit de eficient. Cheia diagnosticului constă în demonstrarea existenţei unei formaţiuni lichidiene adevărate în interiorul ficatului. Caracterele specifice ale acestor formaţiuni constau dintr-o zonă foarte bine delimitată, complet lpsită de ecouri în interior, cu margini netede, intens ecogene şi cu formă regulată, de obicei rotundă sau ovală. Specifică este şi amplificarea acustică a peretelui posterior cu o zonă ecogenă posterioară avînd aproape dimensiunile chistului şi forma trapezoidală. Examenul în modul A relevă lipsa completă de ecouri pe un parcurs limitat de două palisade de ecouri foarte ample, cele posterioare fiind mai înalte.

În cazurile în care o astfel de formaţiune conţine ecouri interne şi se pune problema diferenţierii de o formaţiune solidă cu lichefieri interioare, se recurge la criterii secundare pentru stabilirea diagnosticului (2, 15) :

— existenţa unor benzi laterale de „umbră" sonotransparentă lîngă zona de amplificare acustică posterioară, datorate refracţiei laterale a ecourilor de către pereţii chistului şi reverberaţiei imediat în spatele peretelui anterior, artefact care în aceste cazuri indică prezenţa lichidului ;

— existenţa de septuri sau excrescenţe papilare în interiorul zonei transsonice, semn al prezenţei lichidului ;

— pentru formaţiunile chistice, problema apare în special la chisturile de dimensiuni mici şi la cele abcedate, această situaţie urmînd a fi discutată la abcesul hepatic.

Chistul hepatic hidatic. Apare ca o zonă lichidiană mare, de obicei unică dar uneori cu 2—3 formaţiuni bine delimitate, situate mai frecvent în lobul drept şi avînd drept corespondent scintigrafic lacuna rotundă, bine delimitată. Eficienţa diagnostică este aproape maximă, mai ales că bolnavii examinaţi vin cu hepatomegalie evidentă, deci cu chisturi de dimensiuni mari (fig. II.19). Situaţiile mai dificile apar în cazul chisturilor mici, situate în apropierea căilor biliare, bolnavii acuzînd tulburări timpurii din cauza compresiunilor exercitate de aceste chisturi, şi în cazul suspiciunii de recidivă pe un ficat odată operat. Chisturile mici, din apropierea hilului, pot fi confundate uşor cu vezicula biliară sau pot scăpa diagnosticului din cauza dimensiunilor reduse. Un diametru mai mic decît lăţimea fasciculului ultrasonor permite suprapunerea ecourilor de la ţesuturile solide învecinate ; în astfel de cazuri se caută poziţii în care zona suspectă să fie cît mai aproape de focarul transductorului. În cazul suspiciunii de recidivă, scintigrafia poate prezenta imagini lacunare restante de la primul chist ; de aceea se impune căutarea atentă a întregii regiuni hepatice ; şi aici există posibilitatea ca chisturile să aibă dimensiuni mici. Chisturile hidatice calcificate, bine vizibile radiologic, pot fi nedetectabile atît scintigrafic cît şi ecografic, deoarece cavitatea dispare; existenţa unei imagini chistice într-o regiune unde radiologic apare o imagine de chist calcificat sugerează existenţa unui alt chist viu, în afară de cel calcificat.

Ficatul polichistic. În tot ficatul apar diseminate multiple formaţiuni lichidiene de diferite dimensiuni. Suprapunerea mai multor chisturi în drumul fasciculului face să apară cîteodată aspectul de ecouri lineare paralele, semn patognomonic pentru fi-

Scanned with OKEN Scanner

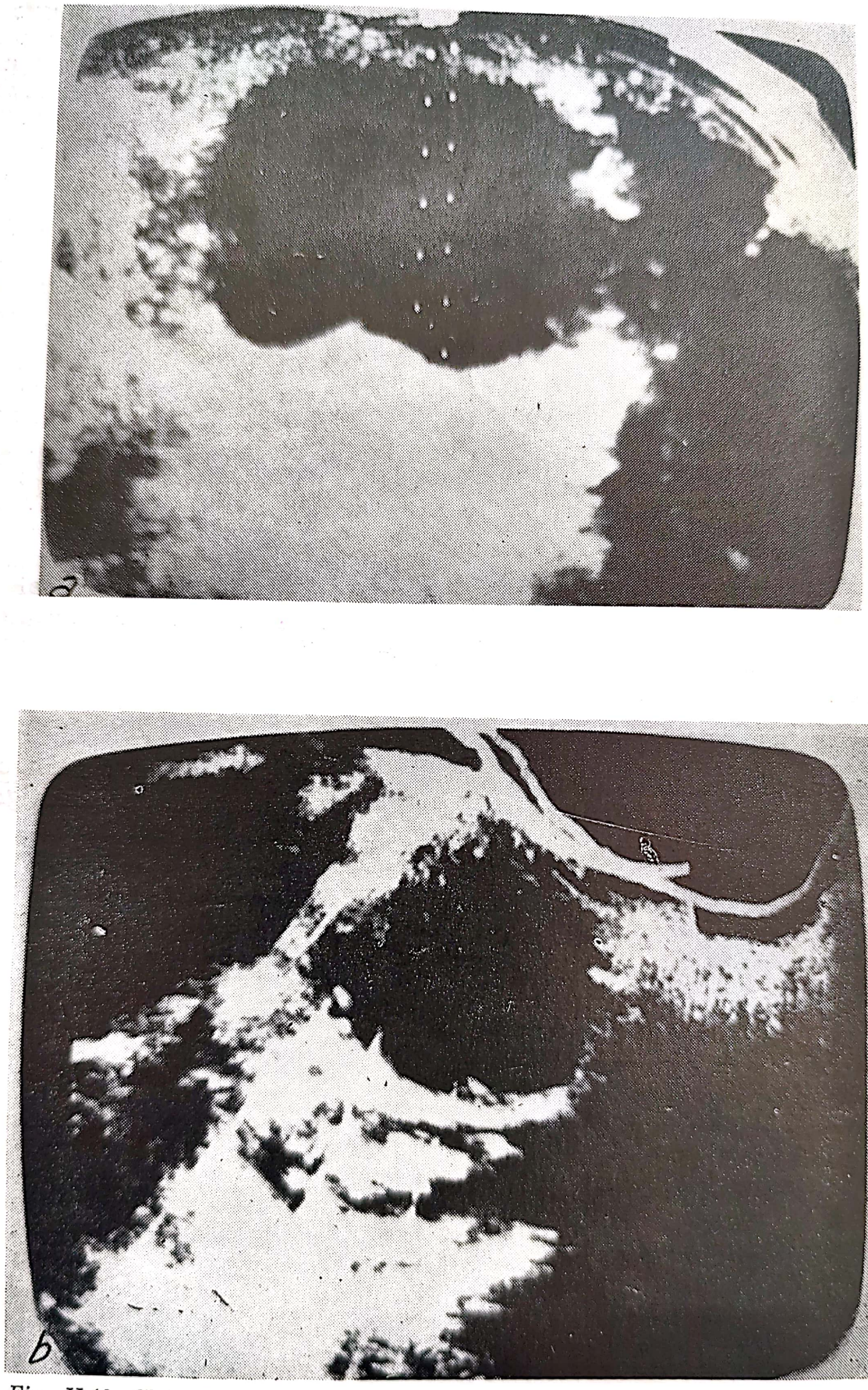

Fig. II.19. Chist hidatic hepatic pe secţiune transversală *(a)* şi longitudinală *(b)*.

Scanned with OKEN Scanner

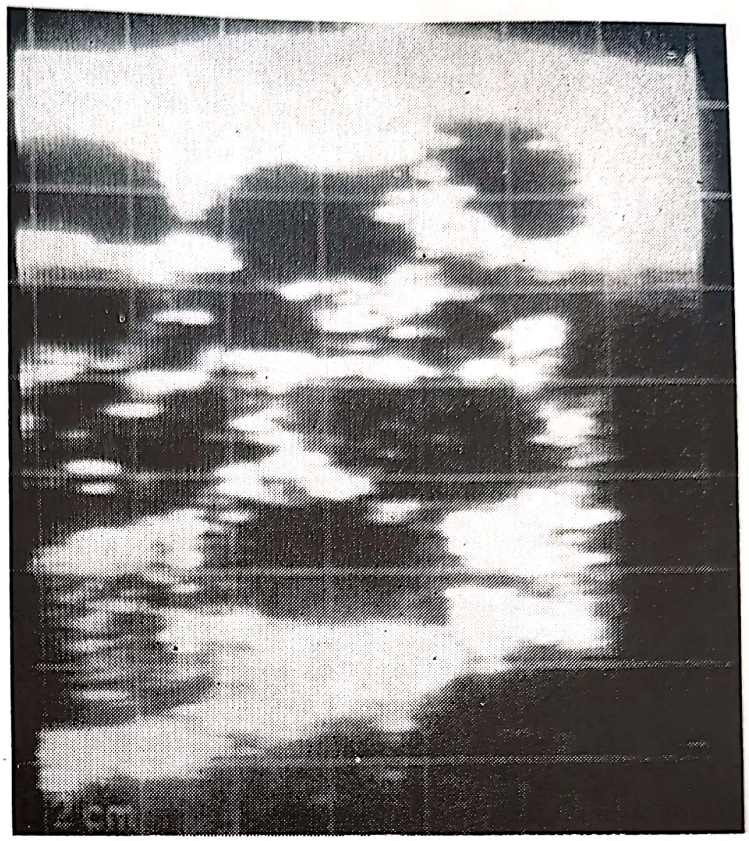

Fig II.20. Ficat polichistic ; se evidenţiază multiple zone transsonice rotunde.

catul polichistic (fig. II.20). Diagnosticul este întărit de prezenţa concomitentă a unor formaţiuni chistice în rinichi. Ecografia se foloseşte pentru localizarea chisturilor mari, care produc dureri şi disconfort abdominal, în vederea puncţionării lor ; puncţia poate fi efectuată sub control ecografic direct, cu ajutorul unui transductor special, prevăzut cu un orificiu central pentru acul de puncţie.

Abcesul hepatic poate apărea ca o formaţiune lichidiană conţinînd fragmente de ţesut solid ; acestea se traduc prin ecouri neregulat diseminate în interior. Aspectul ecografic singur nu permite diagnosticul de abces hepatic, acesta trebuind să fie apreciat în cadrul contextului clinic, mai deosebit faţă de al celorlalte afecţiuni localizate ale ficatului.

Problemele de diagnostic diferenţial apar în cazul colecistitelor acute cu piocolecist (unde localizarea şi absenţa unei alte imagini de colecist poate oferi indicaţia utilă), în tumorile primitive sau metastazice necrozate şi abcedate, prezenţa şi a altor tumori solide în ficat fiind semnificativă, şi în chistul hepatic abcedat unde, în anumite incidenţe, apar totuşi caracteristicile formaţiunii chistice.

O variantă este abcesul subfrenic drept, decelabil pe secţiuni longitudinale, care arată o leziune focalizată cu lichid în interior ce comprimă faţa superioară a ficatului dîndu-i o formă rectilinie.

Dificultăţile de diagnostic ale abcesului hepatic constau în special în condiţiile de examinare (deseori examenul este solicitat la bolnavi cu operaţii abdominale recente la care prezenţa unui tablou clinic de infecţie sugerează eventualitatea abcesului hepatic sau subfrenic). Întrucît aceşti bolnavi prezintă plăgi în regiunea în care trebuie amplasat transductorul, e necesar să fie cău-

Scanned with OKEN Scanner

tate alte căi de abordare sau, eventual, se acoperă plaga cu o foiță subțire de plastic peste care se trece transductorul.

LOCUL ECOGRAFIEI ÎN CADRUL CELORLALTE INVESTIGAȚII HEPATICE

Poziția ecografiei față de examenele biochimice nu intră în discuție aici, iar relația cu metodele invazive de investigație morfologică a fost discutată anterior. Rămîne să ne referim la relația cu scintigrafia și cu tomografia computerizată, cu atît mai mult cu cît foarte multe lucrări recente (1) tratează problema comparînd valoarea acestor trei metode. Comparînd ecografia și tomografia computerizată (TC), se constată că rezultatele sînt apropiate, cu un foarte ușor avantaj pentru TC, avantaj compensat în cazul ecografiei de timpul mai scurt de examinare, de inocuitatea totală și de costul mai redus al aparaturii. Mai mult, cele două examene se completează, TC fiind indicată și foarte eficientă în cazul în care ecografia are o eficiență limitată (bolnavi obezi). Avînd în vedere ușurința mai mare de execuție, se recomandă efectuarea ecografiei ca prim examen, urmînd ca TC să se facă numai la cazurile nelămurite prin ecografie.

În privința comparației cu scintigrafia, examen de asemenea ușor de practicat, cu iradiere foarte mică, s-a constatat că la eficiența cunoscută, de 80—85% a scintigrafiei, cea a ecografiei este de cca 95%, atunci cînd este efectuată după scintigrafie, căutînd să lămurească problemele lăsate în suspensie de aceasta. Folosită singură, fără scintigrafie, eficiența ecografiei este mult mai mică, deoarece fiind un procedeu tomografic care realizează secțiuni, sînt necesare un număr foarte mare de secțiuni pentru explorarea sigură a întregului ficat, în timp ce cu o scintigrafie anterioară, problema se reduce numai la explorarea zonelor suspecte.

Procedeul folosit în unitatea noastră este similar în ceea ce privește concepția cu arborele de decizie expus de Sullivan.

În toate cazurile în care se bănuiește o afecțiune hepatică sau se palpează o masă tumorală în hipocondrul drept, se începe cu o scintigrafie hepatică. O scintigrafie normală poate opri șirul investigațiilor ; în cazul unei suspiciuni clinice accentuate, se poate solicita ecografia. O scintigrafie hepatică incertă ca rezultat este automat urmată de un examen ecografic, iar în cazul unei scintigrafii anormale, aceasta poate lămuri complet diagnosticul sau se poate solicita o ecografie pentru completarea lui (precizarea structurii leziunii, orientare pentru biopsie etc.).

O ecografie normală după scintigrafie normală sau echivocă oprește șirul investigațiilor. Un aspect ecografic anormal, caracteristic, oprește investigațiile la un anumit diagnostic. În cazurile în care ecografia după scintigrafie este echivocă, se trece la TC sau la metode invazive.

Respectarea acestei scheme înseamnă de fapt folosirea cu maximum de eficiență a acestor metode. Am constatat de cîteva ori că nerespectarea ei, chiar din motive obiective (suspiciunea clinică inițială indică întîi ecografia), poate fi sursa unor erori extrem de neplăcute.

COLECISTUL ȘI CĂILE BILIARE

Ecografia colecistului și a căilor biliare este una dintre explorările cu ultrasunete care a cîștigat teren în ultimii ani, datorită pe de o parte progreselor tehnice realizate în ecografie și pe de altă parte, ca-

Scanned with OKEN Scanner

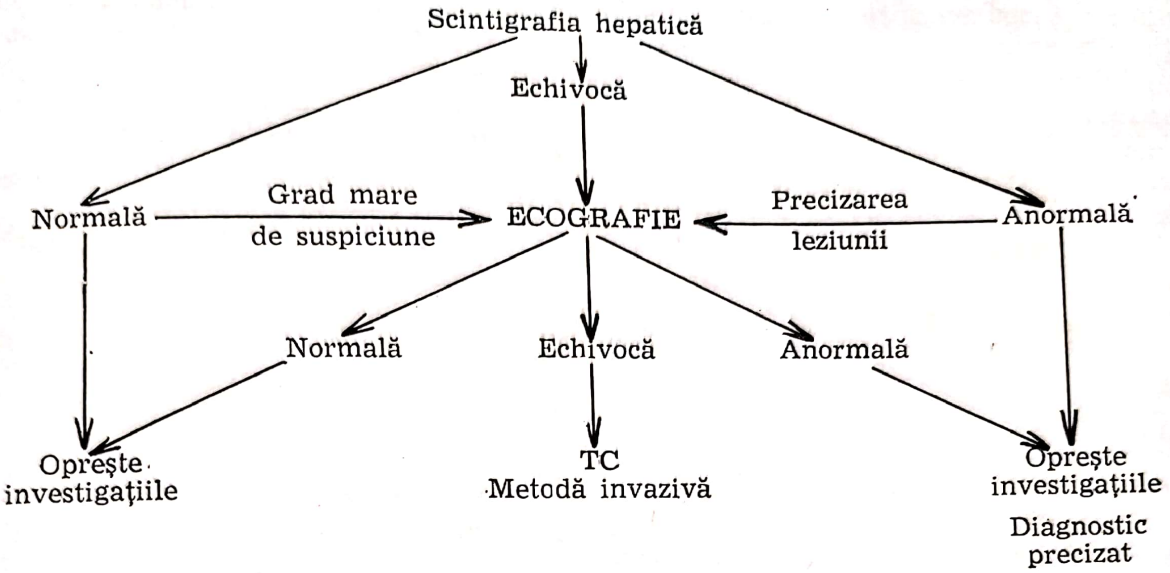

zurilor din ce în ce mai frecvente în care nu se poate efectua examenul radiologic cu substanță de contrast, dat fiind numărul mare de reacții alergice. Existența unei investigații care să preceadă examenul radiologic și să reducă numărul colecistografiilor efectuate este un deziderat care astăzi, cu ecografele moderne, pare perfect realizabil. În privința relațiilor dintre cele două examinări, colecistografia este considerată o investigație extrem de eficientă, procentul rezultatelor corecte mergînd pînă la 90—95. Se exclud însă din loturile care constituie baza acestor procentaje bolnavii la care examenul nu se poate efectua și care adesea au cea mai mare nevoie de el : colecistitele acute, icterele, bolnavii cu intoleranță la substanțe de contrast iodate și cu colici recidivante. Pe de altă parte, litiaza biliară este o afecțiune adesea asimptomatică pe perioade foarte lungi, așa încît bolnavii cu colecistografii normale, considerați nelitiazici din cauza lipsei de simptome, pot ascunde în realitate unul sau mai mulți calculi. Edificatoare în această privință (1, 4, 16) sînt rezultatele diferite ale ecografiei atunci cînd se face comparația cu colecistografia sau cu examenul intraoperator : față de colecistografie, ecografia arată un procent însemnat de rezultate fals-pozitive, procent care se reduce considerabil la confruntarea chirurgicală. Eficiența colangiografică este mult mai mică, dar la examinarea căilor biliare, în special pentru calculi coledocieni sau intrahepatici mici, ecografia nu dă rezultate deosebite, așa că atunci cînd nu avem la dispoziție o metodă mai sigură (colangiografia endoscopică retrogradă), cele două metode se completează uneori în mod util.

Examenul colecistului, efectuat în condițiile uzuale ale examenului abdominal, prezintă ca o primă problemă majoră găsirea și identificarea veziculei biliare. Este vorba de detecția unei structuri mici, cu localizare variabilă care, în special în cazurile patologice, poate da imagini extrem de diverse. Examinarea cu aparatele statice în modul B este uneori foarte laborioasă, deoarece colecistul se mișcă odată cu respirația, deplasîndu-se nu numai cranio-caudal dar și lateral. Un examen corect, cu secțiuni numeroase, efectuate în diferite planuri din 0,5 în 0,5 mm, se face cu respirația oprită, pe cît po-

sibil de fiecare dată în aceeaşi poziţie. Cu aparatele în timp real se reuşeşte parcurgerea întregului colecist şi localizarea mult mai rapidă, transductorul putînd urmări colecistul în mişcare. Rezoluţia mult ameliorată a tipurilor moderne de aparate face ca explorarea în timp real să fie o metodă de preferat pentru investigarea colecistului. Întrucît acesta este situat relativ superficial, se pot folosi transductori de 3,5 MHz.

COLECISTUL NORMAL

Este situat de obicei imediat sub marginea inferioară a ficatului, cam la jumătatea distanţei dintre linia mediană şi marginea dreaptă a abdomenului. Pe secţiunile transversale el apare de formă rotundă, transsonic în interior, cu pereţii ecogeni a căror grosime normală nu depăşeşte 3 mm, situat anterior şi în dreapta venei cave inferioare. Pe secţiunile longitudinale apare sub marginea inferioară a ficatului, forma fiind mai alungită (fig. II.21). Orientînd planul de secţiune oblic, se poate obţine la un moment dat o secţiune în axul lung şi evidenţia o parte din canalul cistic. Deoarece există posibilitatea de a se măsura diametrele longitudinal şi transversal, se poate calcula volumul veziculei biliare atît plină cît şi după contracţie stimulată, ceea ce oferă posibilitatea de a se studia dinamica veziculei biliare în condiţii mai fiziologice decît după injectarea de substanţă de contrast. În unele cazuri, chiar în mod normal, vezicula biliară poate fi cudată. De asemenea, tot în cadrul variaţiilor normale, se descriu modificări ale poziţiei : vezicula este fie ptozată, fie situată intrahepatic. Identificarea se face căutînd o structură lichidiană, cu pereţi ecogeni, mai groşi decît tecile venelor porte. Căile biliare sînt mai greu de identificat ; evidenţierea căilor biliare intrahepatice (în mod normal inaparente), sub forma unor mici zone transsonice în interiorul ficatului, este un aspect patologic. Calea biliară principală şi canalele hepatice apar ca mici structuri canaliculare, cu diametrul de 2—3 mm, aşezate paralel cu trunchiul principal al venei porte (canalul biliar fiind deasupra) şi cu ramificaţiile ei. Uneori căile biliare se confundă cu venele porte ; pe lîngă micile diferenţe de traseu, care permit identificarea lor, se mai foloseşte reexaminarea în inspir profund sau cu ajutorul manevrei Valsalva : dacă ceea ce vedem este venă, aceasta îşi va mări calibrul. În plus, căile biliare nu depăşesc niciodată linia mediană spre stînga, în timp ce vena portă se continuă mult spre hipocondrul stîng cu vena splenică (fig. II.22).

SEMIOLOGIA ECOGRAFICĂ A COLECISTULUI ŞI CĂILOR BILIARE

Una dintre modificările cel mai frecvent întîlnite este mărirea de volum a colecistului. Acest aspect apare în hidropsul vezicular şi în icterul obstructiv cu destinderea secundară a colecistului. Întrucît dimensiunile colecistului normal sînt foarte variabile atît de la individ la individ, cît şi la acelaşi individ, în funcţie de gradul de umplere, respectiv, de golire a veziculei, aceasta se consideră a avea volum mai mare decît normalul atunci cînd axul longitudinal depăşeşte 12 cm. După cum am mai spus, există şi posibilitatea de a calcula volumul colecistului, prin determinarea dimensiunii axului longitudinal şi cel mai mare diametru pe secţiunile perpendiculare pe axul longitudinal. Formula de calcul porneşte de la calculul volumului cilindrului : se foloseşte o grilă transparentă cu linii paralele, distanţa între linii fiind constantă (9). Grila se

Scanned with OKEN Scanner

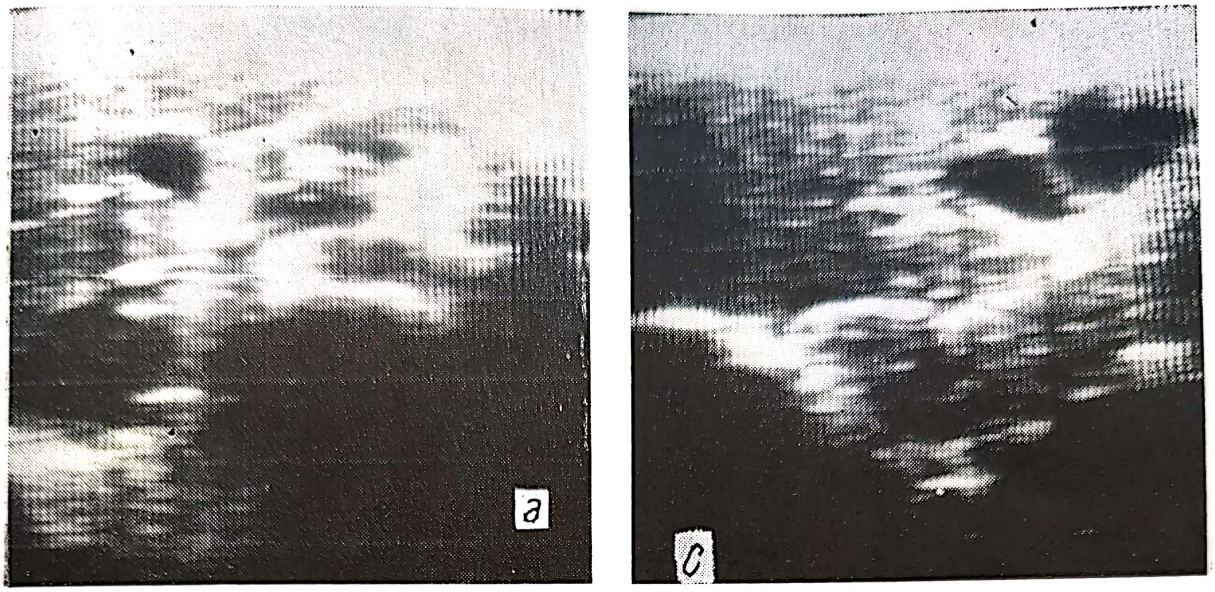

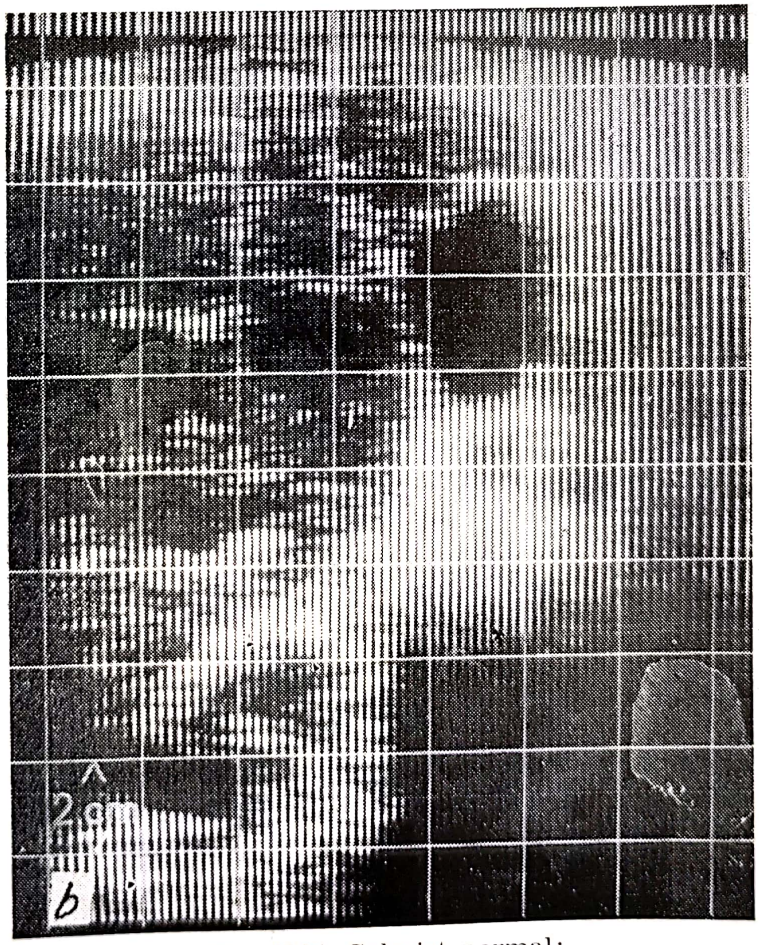

Fig. II.21. Colecist normal:
a — secțiune transversală; *b* — secțiune longitudinală; *c* — secțiune longitudinală printr-un colecist cu sept medial.

Scanned with OKEN Scanner

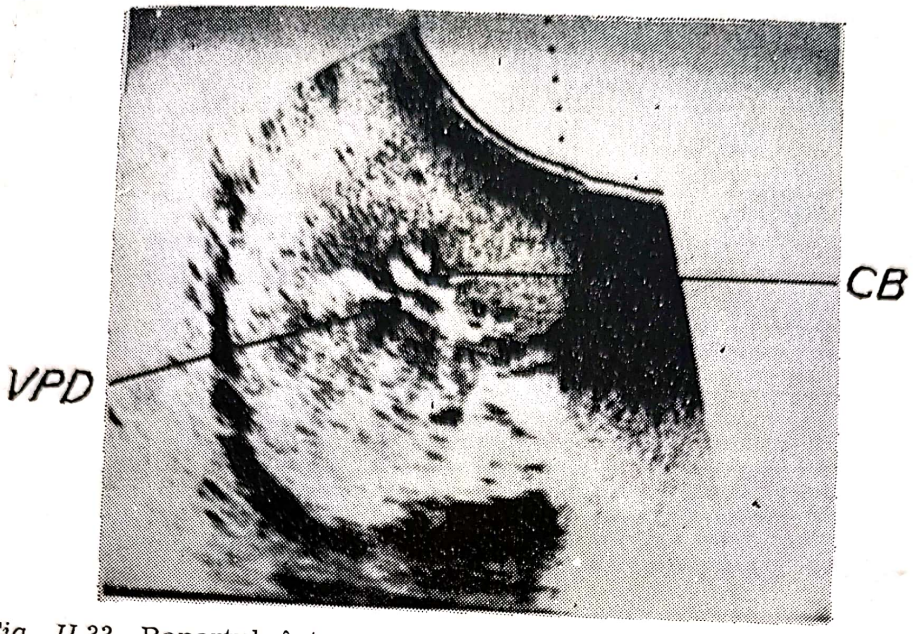

Fig. II.22. Raportul între ramura dreaptă a venei porte *(VPD)* și calea biliară principală *(CB)* (secțiune longitudinală).

plasează perpendicular pe axul longitudinal. Aplicînd corecția pentru eventualele cuduri ale veziculei, volumul ei va fi :

$$V = 0{,}785\ E^2 h \left(\sum_{1=s}^{n} d_i^2 \right), \qquad (1)$$

unde factorul de corecție E se determină cu ajutorul relației :

$$E = \frac{\text{diametrul AP} + \text{lățimea}}{2} \times \frac{1}{\text{cel mai mare diametru pe proiecția longitudinală}} \qquad (2)$$

Valorile obținute cu această metodă au fost comparabile cu cele rezultate din alte metode. Volumul colecistului *à jeun* este de aproximativ 17 cm^3 ; după stimularea prin prînz, ea se golește în 20—25 de minute și își micșorează volumul pînă la 55%. Neintrată încă în rutină, metoda permite studiul dinamicii funcționale a veziculei biliare.

Posibilele modificări ecografice ale colecistului includ și aspecte legate de peretele vezicular. Astfel, îngroșarea lui peste 5 mm este un semn patologic cert (17) ; conturul său poate fi dublu (fig. II.23), semn de edem inflamator.

O atenție deosebită trebuie acordată cavităților transsonice alăturate colecistului și datorate unor abcese formate în cursul unei colecistite acute. Uneori aceste cavități comunică cu vezicula și numai investigarea amănunțită poate evidenția această comunicare.

Interiorul veziculei biliare, în mod normal clar, transsonic, fără ecouri, poate prezenta modificări, dintre care cea mai importantă este aspectul de litiază biliară. Septurile intraveziculare și noroiul biliar (18) constituie modificările minore și oarecum incorecte. Septurile apar sub forma unor benzi ecogene subțiri, care străbat vezicula, situate de obicei spre fundul ei. Noroiul biliar, care se evidențiază sub forma unor ecouri mici, diseminate în veziculă, apare cînd concentrația cristalelor de colesterol și în special a granulelor

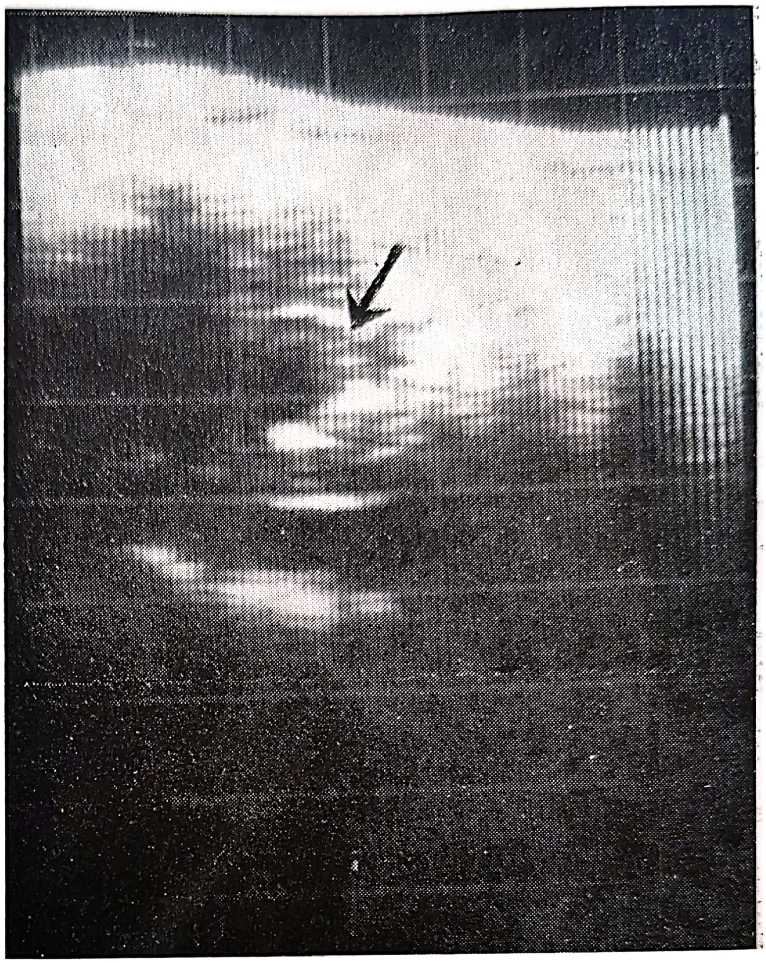

Fig. II.23. Colecist edematiat cu contur dublu (↙).

de pigment depăşeşte o anumită concentraţie critică. Semnificaţia acestor semne nu este clară, iar apariţia lor pe ecotomografie este legată de condiţii tehnice foarte bune şi de abilitatea mai deosebită a ecografistului ; apariţia lor trebuie semnalată şi clinicianului, care le va aprecia în funcţie de contextul celorlalte simptome prezentate de bolnav. Nu acelaşi lucru este valabil în cazul existenţei calculilor, care apar sub forma unui grup ecogen de dimensiuni variabile, cu o umbră posterioară evidentă (fig. II.24). Atît grupul ecogen, cît şi umbra sînt mobile cu schimbarea poziţiei bolnavului. Dealtfel în multe cazuri în care colecistul nu apare în decubit dorsal şi poate fi pus mai bine în evidenţă în decubit lateral stîng, această schimbare a poziţiei degajîndu-l de intestin şi apropiindu-l de peretele abdominal. Formele necaracteristice de litiază biliară sînt materializate pe ecografie fie în grupuri ecogene fără umbre posterioare, fie în zona de umbră situate în regiunea colecistului fără ca în interiorul acestuia să se poată delimita un grup ecogen. Cercetări efectuate asupra genezei acestor aspecte ecografice (19, 20, 21) au arătat că umbre apar constant atunci cînd calculul are diametrul de 4 mm, calculii de colesterol fiind mai frecvent flotanţi şi dînd mai des zone de umbră fără grupul ecogen corespunzător. Cu cît vezicula este mai destinsă şi conţine mai mult lichid, cu atît grupul ecogen se evidenţiază mai bine ; veziculele umplute cu calculi nu sînt totdeauna delimitabile pe ecografie, calculii manifestîndu-şi prezenţa doar prin zone de umbră.

Scanned with OKEN Scanner

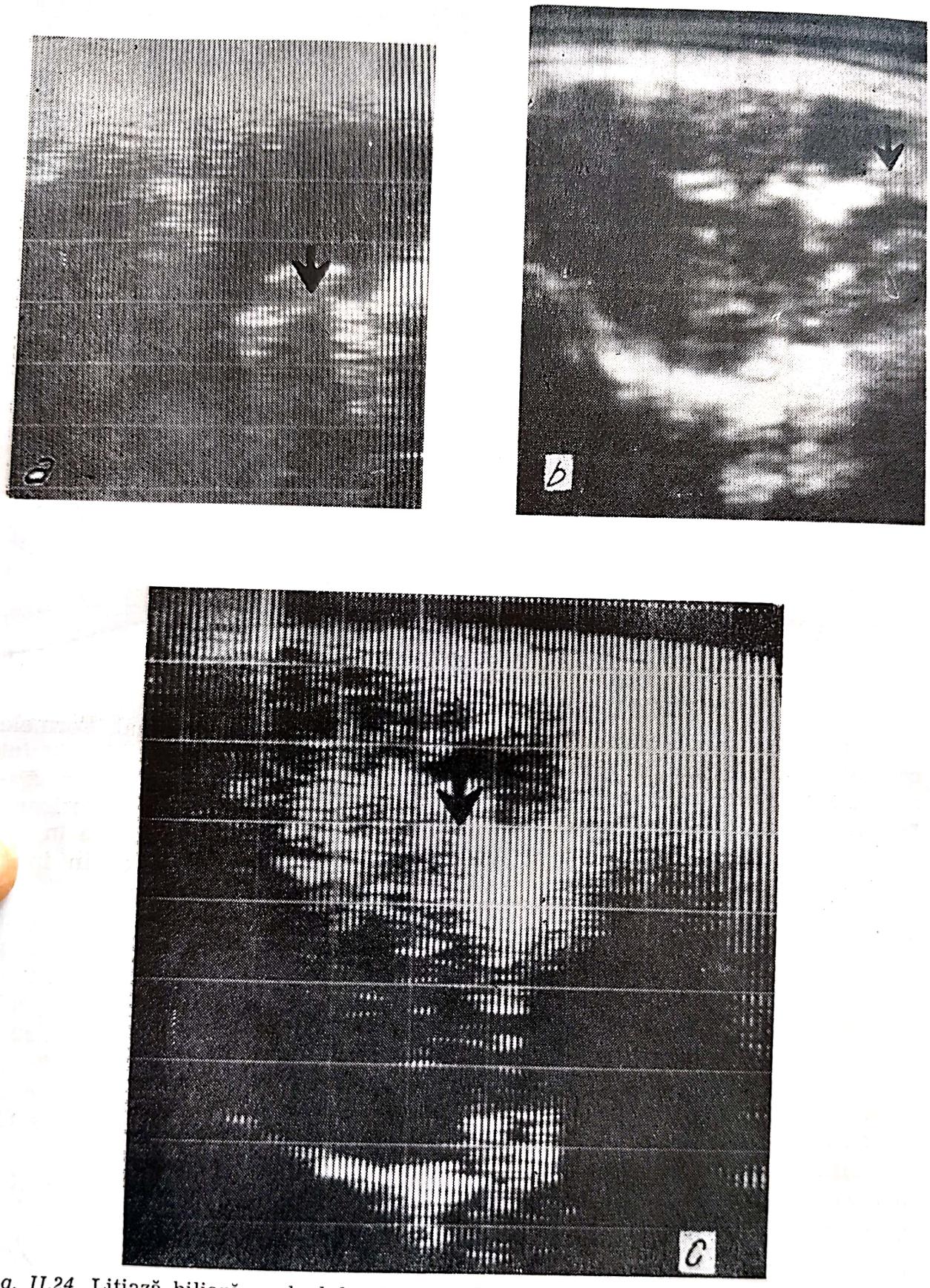

Fig. II.24. Litiază biliară ; calculul este situat într-o veziculă destinsă *(a)*, în infundibul *(b)* și în fundul veziculei *(c)*; în *b* și *c* zonele de umbră sînt mai puțin evidente.

Scanned with OKEN Scanner

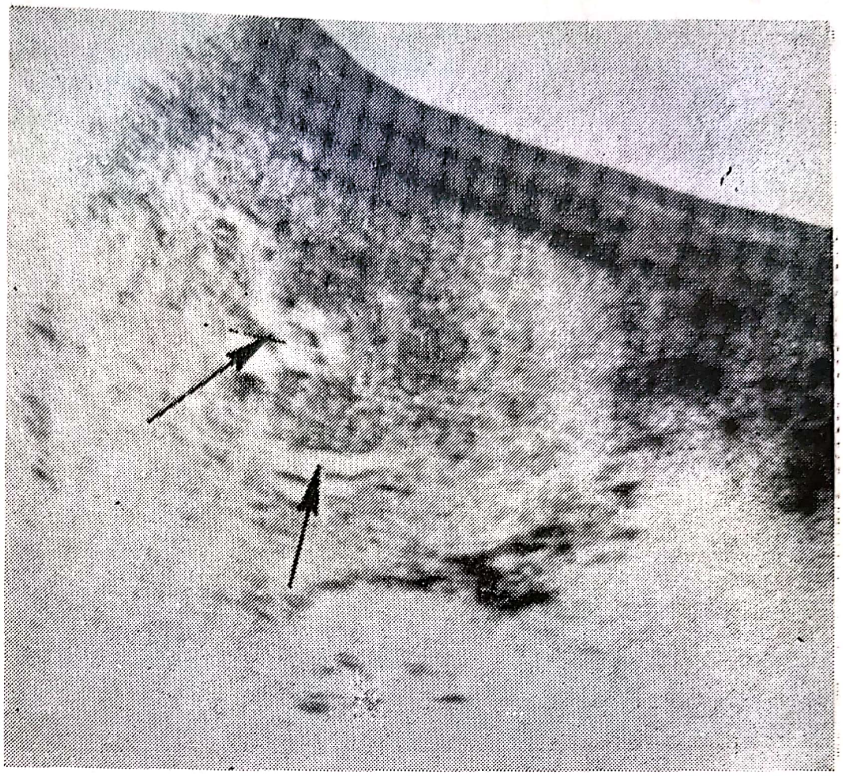

Fig. II.25. Căi biliare destinse într-un caz de icter mecanic; secţiune longitudinală.

Căile biliare anormale apar cu diametrul modificat şi eventual cu calculi în interior. Distensia căilor biliare intrahepatice apare sub forma unor zone transsonice diseminate în tot ficatul (fig. II.25). Apariţia acestui tablou ecografic are totdeauna semnificaţie patologică, căile biliare intrahepatice normale nefiind vizibile pe ecografie. Uneori ele se pot confunda cu ramuri destinse ale venei porte ; confuzia se poate lămuri încercînd să urmărim aceste zone transsonice pînă la trunchiul principal (lob caudat, coledoc, respectiv vena portă) şi corelînd aspectul cu alte modificări (vena hepatică dilatată, canalul coledoc cu calibrul crescut).

Calea biliară principală destinsă poate apărea pe ecografie atunci cînd diametrul ei depăşeşte 10 mm ; datorită dimensiunii mari, ea este mai uşor de evidenţiat ecografic decît una normală şi în interiorul ei se pot observa unul sau mai multe grupuri ecogene sugerînd calculi.

PATOLOGIA ECOGRAFICĂ A COLECISTULUI ŞI CĂILOR BILIARE

Colecistita acută. Hidropsul vezicular. Piocolecistul. Sînt urgenţe chirurgicale, care reclamă efectuarea rapidă a examenului ecografic, de corectitudinea rezultatului depinzînd o eventuală intervenţie chirurgicală. Semnele ecografice ale inflamaţiei veziculare sînt distensia acesteia, uneori puţin sub limita maximă (12 cm în diametrul longitudinal) şi modificările peretelui, îngroşarea şi eventualul contur dublu sugerînd edemul (22). De asemenea se pot pune în evidenţă calculi. Hidropsul vezicular este caracterizat prin distensia mare a colecistului, fără distensia concomitentă a căii biliare principale. De foarte multe ori lipsesc imaginile de calculi intraveziculari, hidropsul fiind produs de un calcul inclavat în canalul cistic. Examenul atent al extremităţii superioare a veziculei poate pune uneori în evidenţă calculul, dar erorile sînt foarte frecvente (în special rezultate

Scanned with OKEN Scanner

fals-pozitive). Piocolecistul apare ca o cavitate relativ bine delimitată, situată în zona colecistului, cu mici ecouri diseminate în interior, uneori chiar cu grupuri ecogene, care nu totdeauna sînt echivalente cu litiaza. Alteori, adiacent acestei cavităţi, apare o imagine de colecist şi cele două cavităţi pot comunica între ele. În aceste cazuri, ecografia este cu atît mai valoroasă, cu cît reprezintă singura metodă de vizualizare care poate fi folosită. Comoditatea ei permite urmărirea evoluţiei bolnavului în cazurile în care nu se intervine imediat.

Litiaza biliară este un diagnostic ecografic decisiv în cazurile în care colecistografia este neconcludentă sau nu se poate efectua din cauza intoleranţei la substanţele de contrast cu iod. Uneori însă, în special în cazurile cu simptomatologie clinică evocatoare de litiază biliară, la care rezultatul primei colecistografii a fost normal, ecografia poate reorienta diagnosticul atunci cînd apar aspecte de calcul. De aceea este posibil ca numărul relativ mare de rezultate ecografice fals-pozitive, obţinute în comparaţie cu colecistografia, să fie în realitate mult mai mic. Lipsesc încă confruntări chirurgicale suficient de numeroase pentru lămurirea acestei controverse, deoarece nu toate litiazele biliare se operează, unele evoluînd multă vreme asimptomatic. Examenul ecografic este foarte delicat şi trebuie efectuat cu multă atenţie şi minuţiozitate. Uneori calculii apar sub forma unui depozit ecogen în porţiunea declivă, alteori — numai sub forma unei umbre. Am văzut imagini extrem de nete şi sugestive de calculi intraveziculari, fără confirmare chirurgicală, în cazuri de tumori diseminate cu calcificări în interiorul uneia din formaţiunile tumorale. Certitudinea calculului este dată de schimbarea netă a localizării lui odată cu schimbarea poziţiei bolnavului, fiind uneori necesară o examinare în ortostatism. Întrucît aspectele clasice de litiază au fost descrise mai înainte, semnalăm doar posibilitatea de confuzie cu o zonă de umbră, care apare foarte frecvent imediat în stînga polului superior al veziculei, datorită intestinului sau duodenului cu gaze în interior.

Colecistita cronică nelitiazică nu are aspecte ecografice caracteristice, dar oferă uneori semne sugestive, care apreciate în contextul clinic şi biologic, ajută la stabilirea diagnosticului corect. Pot apărea o îngroşare a peretelui, uneori chiar un edem, septuri interioare şi modificări la nivelul zonei infundibulocistice (cuduri, septuri sau dilatări).

Tumorile căilor biliare nu au aspect ecografic caracteristic ; ele apar sub forma unor zone relativ bine delimitate, cu ecouri în interior ce sugerează prezenţa formaţiunilor solide în zona colecistului şi căilor biliare. Apartenenţa lor anatomică este practic imposibil de trasat ecografic. O menţiune specială o merită dilataţia chistică a coledocului, care apare sub forma unor zone transsonice rotunde, situate pe traiectul căii biliare principale. Trebuie făcută deosebirea de formaţiunile chistice parazitare, pseudochisturi pancreatice şi eventual un colecist mult destins.

Icterul obstructiv. Ecografia este una din metodele de valoare pentru diagnosticul diferenţial între icterul obstructiv şi cel hepatocelular, uneori foarte delicat, în special în cazurile de icter hepatocelular cu colostază intrahepatică, şi în icterul obstructiv asociat cu leziuni hepatocelulare. Este deosebit de important să se stabilească diagnosticul corect, întrucît icterul obstructiv impune intervenţia chirurgicală, în timp ce în icterul hepatocelular intervenţia chi-

Scanned with OKEN Scanner

rurgicală este dăunătoare și chiar fatală atunci cînd leziunile hepatocelulare sînt grave. Diagnosticul este limitat și de imposibilitatea de a efectua unele examinări esențiale (colangiografia, proba cu BSP), ficatul nefiind capabil să acumuleze substanțele de test. Pe de altă parte, investigațiile invazive (colangiografia retrogradă endoscopică, laparoscopia) sînt adesea greu de efectuat din cauza stării precare a bolnavului.

Încercările de a lămuri problema cu metode izotopice au dat unele rezultate, dar nu sînt totdeauna concludente și nu furnizează în nici un caz indicații asupra obstacolului și a eventualelor posibilități chirurgicale de a corecta icterul. În completarea metodelor uzuale, dar uneori și singură, ecografia abdominală aduce o contribuție esențială la lămurirea acestui diagnostic diferențial dificil.

Icterul hepatocelular ne este sugerat ecografic de semnele descrise la afecțiunile hepatice difuze : ficatul foarte neomogen, venele splenică și portă cu calibru crescut, lipsa dilatării căilor biliare intra- și extrahepatice.

Icterul obstructiv are ca semn ecografic major dilatarea căilor biliare intrahepatice ; prezența acestei modificări concomitent cu existența unui icter este patognomonică pentru obstrucția extrahepatică. Semnele secundare, care lipsesc uneori, dar care atunci cînd există ne aduc indicații foarte utile, sînt :

— calea biliară principală dilatată, uneori fiind posibil de localizat obstacolul (calculul) ;

— colecistul mult destins, semnul Courvoisier-Terrier ne arată posibilitatea încă prezentă a corectării chirurgicale a icterului ;

— zonele de țesut compact situate subhepatic, în regiunea hilului, colecistul fiind greu vizibil, evidențiază o formațiune obstructivă situată intrasau subhepatic, fără prea mari șanse de corecție chirurgicală a icterului. În astfel de cazuri trebuie încercată localizarea unor eventuale canale hepatice destinse ;

— o formațiune solidă a capului de pancreas, fără ca totdeauna să fie posibilă urmărirea căii biliare principale pînă la această formațiune, poate fi de asemenea o cauză ce determină icterul.

Atunci cînd există o vizibilitate ecografică bună a structurilor abdominale, eficiența diagnostică în icter este de aproape 100%. Examenul nu este eficient în cazul de abdomen destins, în care gazele sau interpuneri de anse intestinale fac imposibilă evidențierea corectă a organelor pe care vrem să le cercetăm.

PANCREASUL

Ecografia a devenit indispensabilă în explorarea pancreasului, deoarece este metoda de vizualizare cel mai ușor de efectuat, cel mai bine suportată de bolnav și cu rezultate comparabile, sau mai bune, decît celelalte metode similare. Explorarea pancreasului a constituit una dintre problemele extrem de dificile în toate cazurile cu sindroame dureroase ale abdomenului superior, cu pierderi ponderale inexplicabile asociate unor tulburări dispeptice nespecifice, și în icterele cu caracter obstructiv.

Arteriografia, prima metodă cu care s-a încercat explorarea morfologică a pancreasului, este o metodă invazivă, necesită o tehnicitate deosebită și nu dă totdeauna rezultate concludente, deoarece este necesară opacifierea tuturor ramurilor arteriale care irigă pancreasul, originea acestor ramuri fiind diferită pentru fiecare porțiune a pancreasului.

Scanned with OKEN Scanner

Scintigrafia pancreatică, o metodă scumpă, cu iradiere considerabilă a bolnavului, necesitînd un laborator specializat, nu a reuşit decît cel mult să deosebească pancreasul normal de cel anormal. Imaginile scintigrafice anormale sînt greu interpretabile şi pot apărea uneori în afara oricărei patologii pancreatice.

Pancreatografia endoscopică retrogradă este o metodă invazivă, grevată de un oarecare risc de accidente. Informaţiile pe care le oferă sînt extrem de utile, dar uneori incomplete. Date fiind riscurile, este bine ca indicaţia ei să fie precedată de celelalte investigaţii, ea nerecomandîndu-se decît în cazul că acestea au eşuat.

Tomografia computerizată reprezintă probabil, actualmente, metoda cea mai exactă de investigare morfologică a pancreasului. Tomografia computerizată îl explorează greu la subiecţii slabi la care grăsimea retroperitoneală nu este abundentă, deci nu se poate delimita bine pancreasul. Se recomandă în cazurile în care ecotomografia nu dă rezultate concludente.

PANCREASUL NORMAL

Pancreasul normal a putut fi pus în evidenţă în momentul introducerii nuanţelor de gri pe ecranele de afişare a imaginilor ecografice.

Pancreasul se examinează efectuînd succesiv secţiuni transversale la intervale de 0,5—1 cm în epigastru, începînd de la apendicele xifoid. Pe aceste secţiuni se poate vedea pancreasul în totalitate, cînd poziţia lui este orizontală, dar de cele mai multe ori nu apar decît porţiuni, fiind necesare 2—3 secţiuni pentru explorarea lui completă. Secţiunile longitudinale pot pune de asemenea în evidenţă felii de pancreas, dar reperele anatomice care servesc la identificarea lui apar mai clar pe secţiunile transversale. Pancreasul este situat subhepatic şi anterior faţă de aortă. Pe marginea lui superioară se află vena splenică foarte bine identificabilă, iar posterior lui, emergenţa arterei mezenterice superioare, care apare de asemenea destul de clar la aproape toţi subiecţii exploraţi. Lipsa acestor repere vasculare nu permite afirmarea existenţei pe imagine a pancreasului. În cazul în care acesta este orientat oblic, se poate însemna această orientare pe pielea abdomenului, aşa cum va apărea pe secţiunile transversale obişnuite, iar apoi se orientează planul de secţiune pe direcţia obişnuită, cu scopul de a se realiza imaginea întregului pancreas (fig. II.26). Cu aparatele în timp real procedeul este mai simplu, deoarece ele se pot orienta instantaneu în orice direcţie, aşa încît putem să le manevrăm pînă obţinem imaginea întregului pancreas.

Nu totdeauna putem obţine pancreasul normal pe imagine. Datele diferiţilor autori variază între 60% şi 85% (23) din cazuri în care se poate pune în evidenţă organul normal. Principalele cauze de insucces sînt interpunerea de gaze şi obezitatea. Capul şi corpul pancreasului apar mult mai frecvent decît coada, aceasta fiind obstruată de porţiunea de stomac situată în faţa ei ; uneori stomacul poate simula o formaţiune tumorală a cozii pancreasului. Pentru completarea examenului se poate da bolnavului să ingere apă sau metilceluloză, transformînd stomacul într-o fereastră sonică, sau se poate examina coada pancreasului aşezînd bolnavul în decubit dorsal. În cazurile patologice, datorită măririi de volum a pancreasului, care se apropie în felul acesta de peretele abdominal, procentul de vizualizare creşte.

Scanned with OKEN Scanner

Fig. II.26. Pancreas normal suprapus parțial peste vena splenică *(VS);* textura este mai ecogenă decît cea a ficatului.

Forma pancreasului normal este variabilă, fiind ca un S, U, virgulă sau aproape orizontală. Dimensiunile normale nu depășesc 2 cm în regiunea corpului și cozii și 2,5—3 cm în regiunea capului.

Structura ecografică este neomogenă, cu o textură ecogenică relativ regulată și cu o ecogenitate mai mare sau cel mult egală cu cea a ficatului. Un pancreas mai sonotransparent decît ficatul este totdeauna anormal. Atragem atenția asupra faptului că uneori o venă splenică dilatată poate fi luată drept un pancreas sonotransparent : distincția se face observînd mărirea calibrului venei splenice în inspir profund. Uneori aspectul pancreasului este foarte neomogen, cu zone intens ecogene în interior, care pot avea și umbre posterioare. Geneza acestor zone variază, ele pot fi date de infiltrația grasă a pancreasului sau de calcificări intrapancreatice în cadrul unor pancreatite cronice ; afirmarea neechivocă a calcificărilor, numai pe aspectul ecografic, este riscantă și adesea eronată.

Uneori, în special pe examinările în timp real cu rezoluție foarte bună, poate apărea imaginea ductului Wirsung sub forma unei benzi transsonice subțiri, care străbate pancreasul în lung. Ductul poate deveni vizibil în cazurile în care este obstruat și dilatat.

PANCREASUL PATOLOGIC

PANCREATITA ACUTĂ

Ecografic pancreasul apare global mărit, cu aspect mai sonotransparent decît ficatul ; uneori poate fi complet fără ecouri în interior indicînd edemul pancreasului, alteori apar ecouri în interior, zonele ecogene fiind circumscrise, cu aspect de „cocardă" și indicînd regiuni abcedate cu sfacele în interior. În formele strict edematoase, în care nu se intervine chirurgical, metoda este deosebit de utilă pentru urmărirea evoluției bolii. Aspectul ecografic persistă încă mult timp după ce modificările enzimatice au dispărut (fig. II.27). Un argument important pentru diagnostic îl constituie prezența concomitentă a unei litiaze biliare.

Scanned with OKEN Scanner

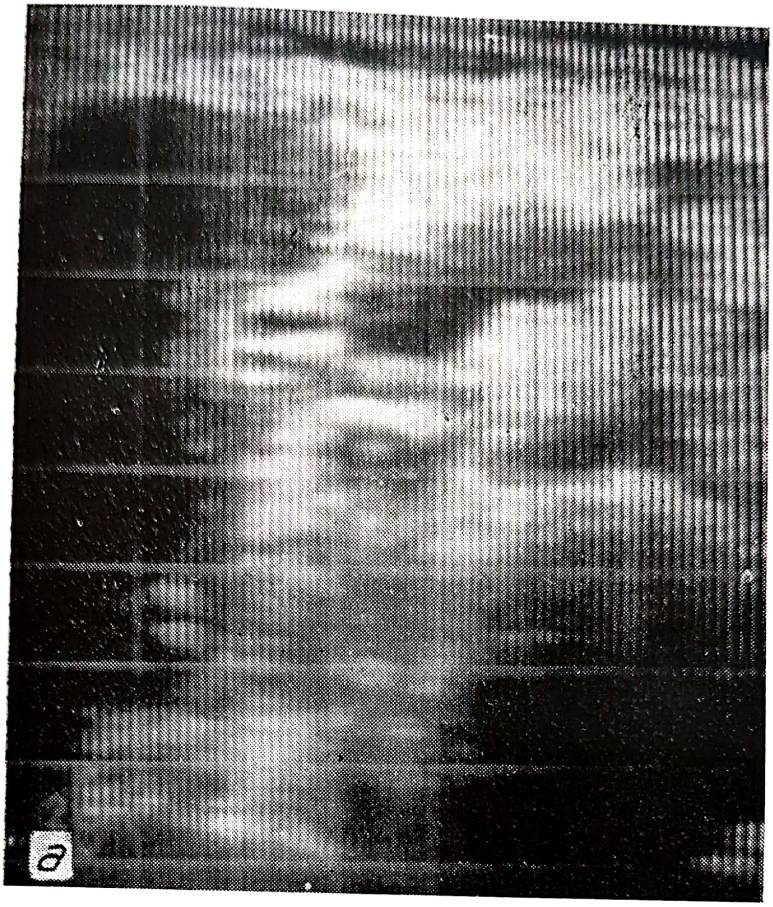

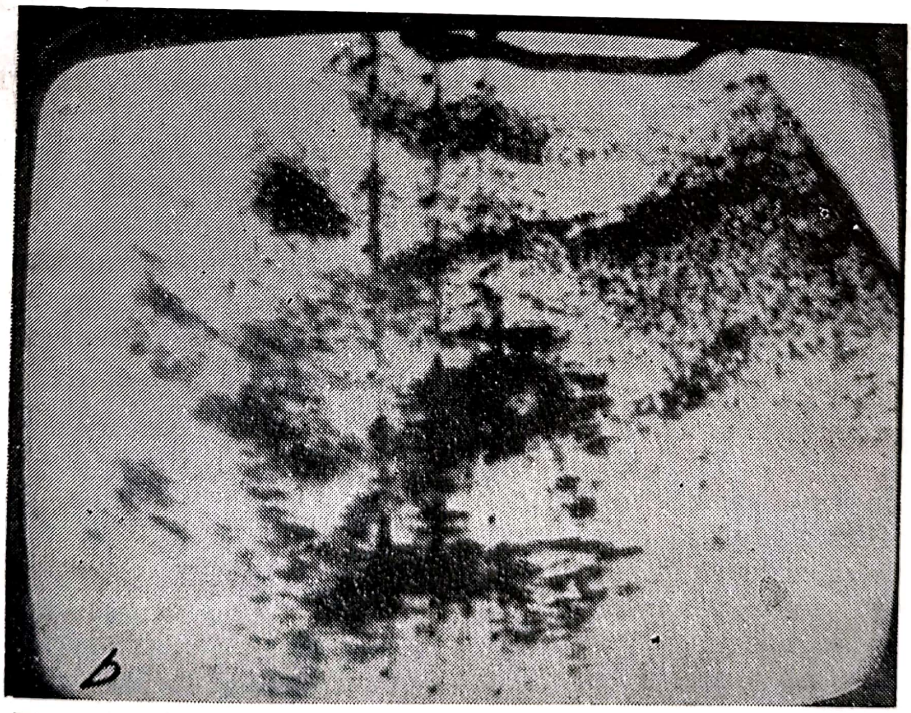

Fig. II.27. Aspect edematiat, sonolucent, cu ecogenitate similară cu a ficatului, la un pancreas de dimensiuni normale *(a)* și la un pancreas mare, mai sonolucent decît ficatul *(b)*.

Scanned with OKEN Scanner

Modificări ecografice specifice apar în 70—80% din cazurile de pancreatite cronice.

În formele difuze, modificările sînt cele mai nespecifice, iar uneori pot lipsi, majoritatea cazurilor nediagnosticabile intrînd în această categorie.

Pancreasul poate fi mărit, sonotransparent sau mai neomogen, cu zone intens ecogene, principalul semn în aceste forme fiind mărirea dimensiunilor (fig. II.28).

În formele însoţite de pseudochisturi, diagnosticul se stabileşte cu certitudine, practic, în toate cazurile (24). Pseudochisturile pancreatice apar sub forma unei cavităţi lichidiene, uneori cu dimensiuni foarte mari, situată în afara ficatului sau, alteori, foarte aproape de peretele

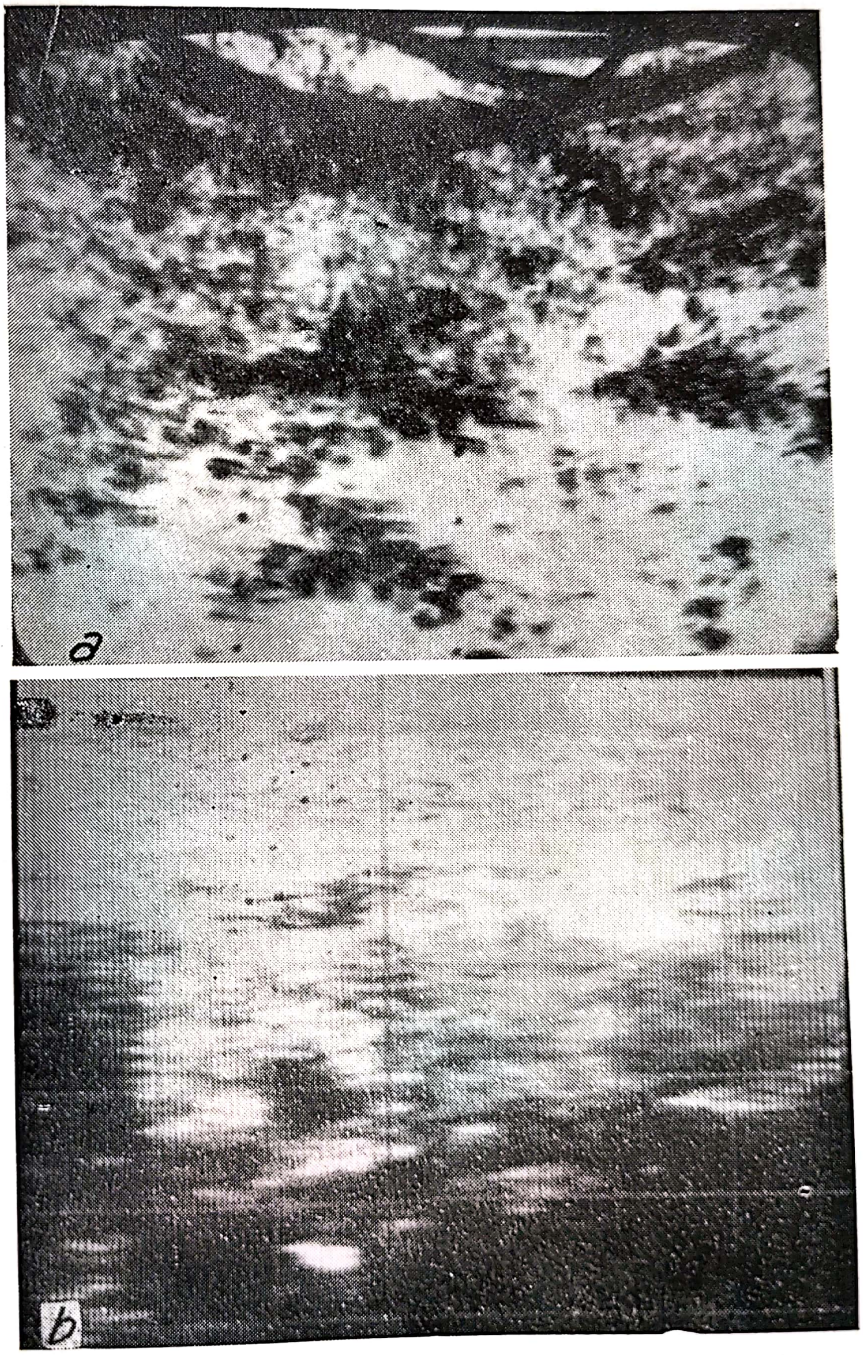

Fig. II.28. Pancreatită cronică; pancreasul apare mare, cu contur neregulat pe secţiunea transversală (*a*) şi foarte neomogen pe secţiunea longitudinală (*b*).

Scanned with OKEN Scanner

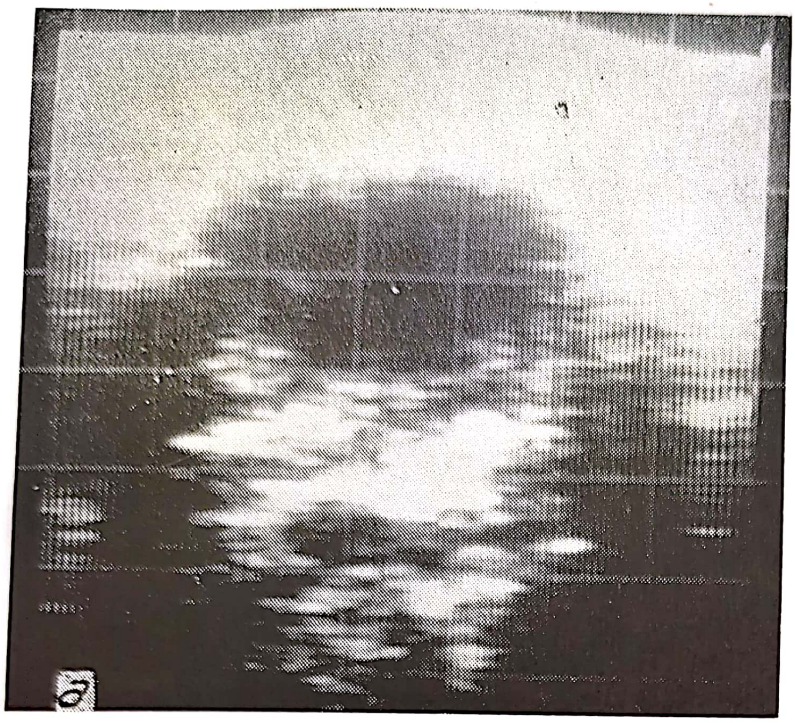

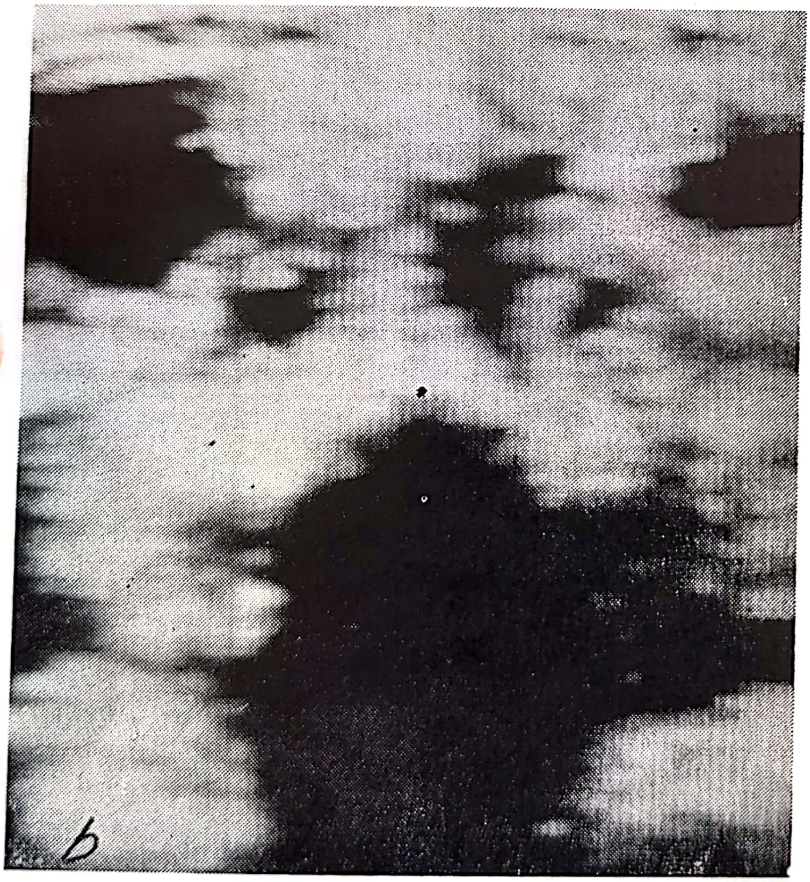

Fig. II.29. Pseudochist unic de pancreas (*a*) și pseudochisturi multiple (*b*); se remarcă situarea în afara ficatului a zonelor lichidiene (secțiuni transversale).

toracic. Dimensiunea minimă de la care se poate diagnostica un asemenea pseudochist este de aproape 3 cm; sub această dimensiune el poate fi confundat cu o zonă de pancreas edematiat. Poate fi vizibil și restul pancreasului, de obicei cu diametrul antero-posterior peste normal (fig. II.29).

Diferențierea se face cu chisturile hidatice, care de obicei au altă localizare. Deși etiologic mult mai frec-

Scanned with OKEN Scanner

vente în cadrul pancreatitelor cronice, pseudochisturile pancreatice pot apărea și în spatele unor tumori maligne ale pancreasului. Problema prezintă o importanță deosebită întrucît, în absența cancerului, nu întotdeauna este necesară intervenția chirurgicală imediată, multe din aceste pseudochisturi remițîndu-se spontan, lucru ușor de urmărit ecografic.

Formele nodulare de pancreatită cronică apar cu mărirea considerabilă a pancreasului, al cărui contur deși net, devine neregulat (fig. II.30). În

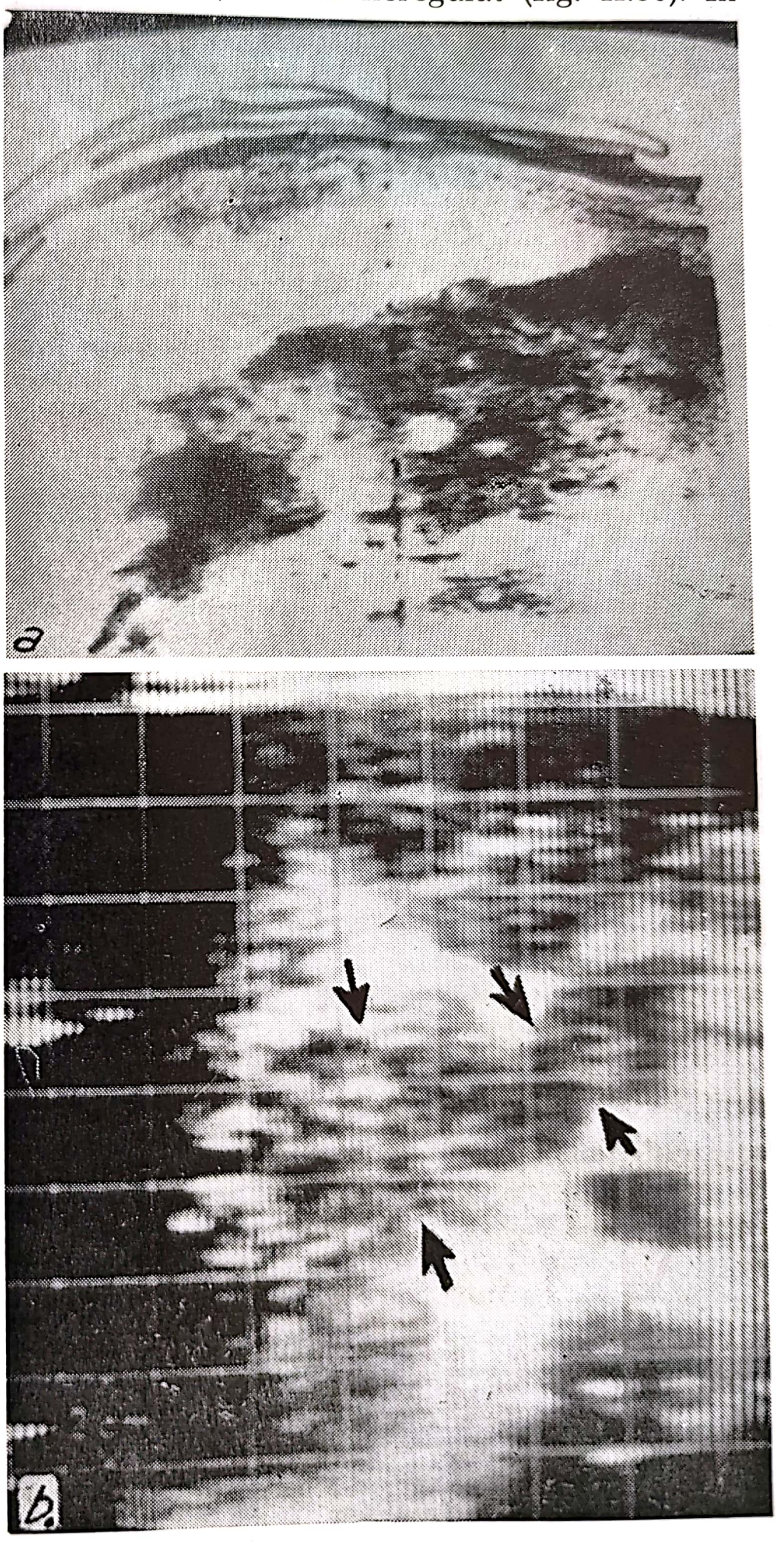

Fig. II.30. Pancreas nodular: *a* — pancreatită cronică cu multiple zone mici, delimitate într-un pancreas mare și intens ecogen; *b* — neoplasm de pancreas incipient, la limită ca aspect ecografic cu pancreatita nodulară.

Scanned with OKEN Scanner

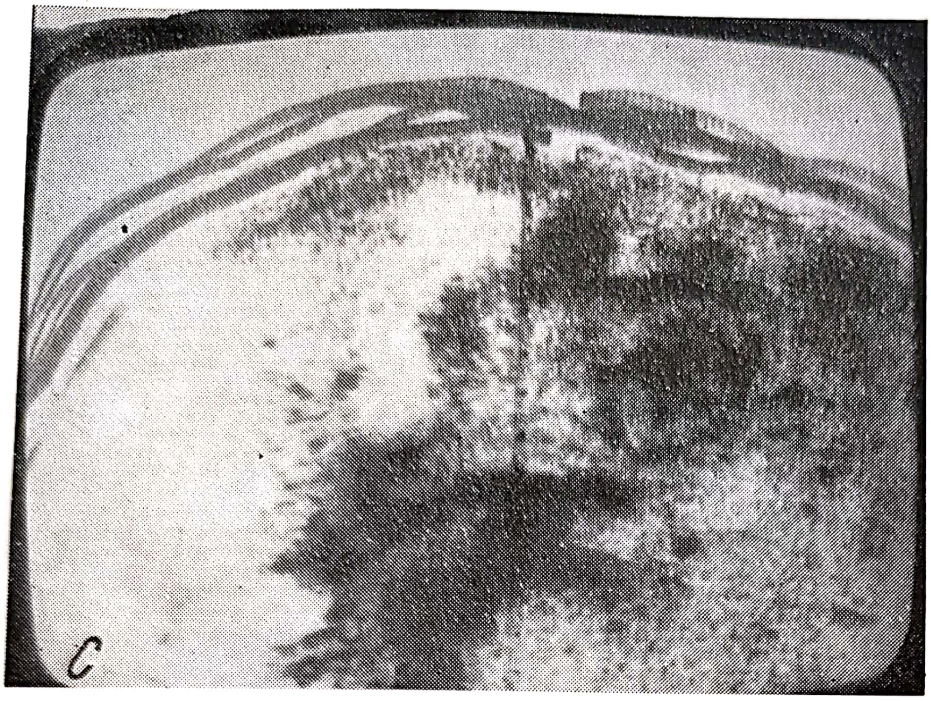

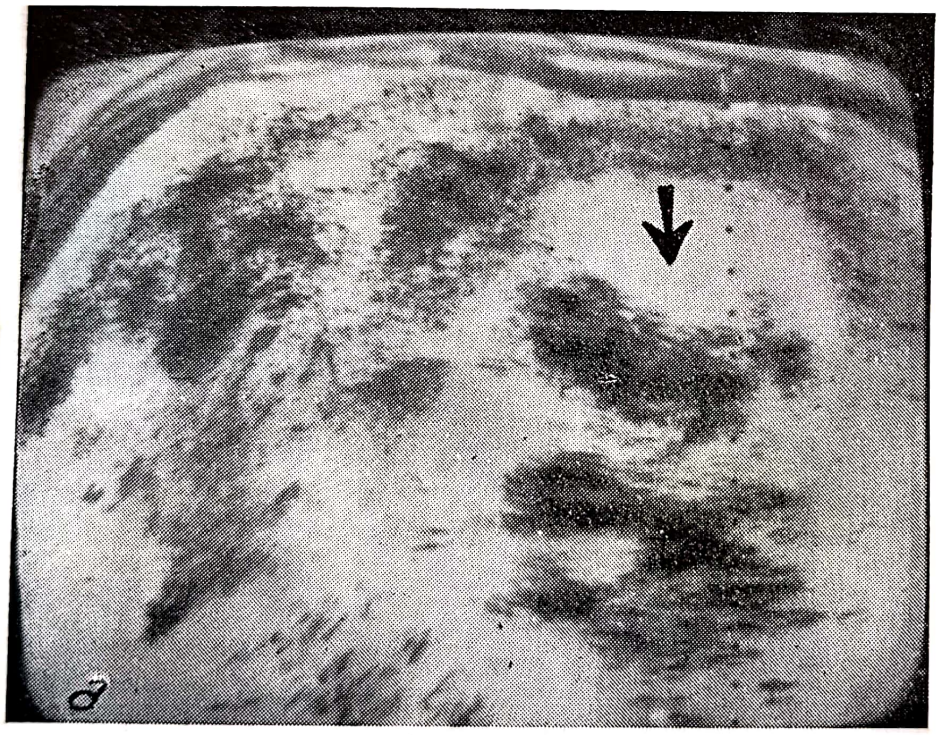

Fig. II.30. Pancreas nodular:
c — tumoare mare de cap și corp de pancreas;
d — tumoare masivă, invadantă, cu zonă lichidiană (necroză) în interior (↓).

interior pot apărea zone aproximativ rotunde, alternate, de ecogenitate intensă, cu sonotransparență și uneori excrescențe pe conturul pancreasului. Este posibilă confuzia cu cancerul de pancreas și, în afara datelor clinice, nu există metode sigure de a le diferenția, chiar aspectul macroscopic intraoperator dînd naștere adesea la confuzii. Ecografic, pancreatita nodulară este totuși mai bine vizualizată și pare să cuprindă în egală măsură întregul organ. Scintigrafia evidențiază pancreasul de obicei mare, foarte neomogen, dar fără amputări ca în neoplasm ; de regulă este utilă în completarea diagnosticului.

Scanned with OKEN Scanner

CANCERUL DE PANCREAS

Apare ecografic sub forma unor zone bine delimitate, cu contur neregulat, situate în regiunea pancreasului. Aspectul caracteristic apare atît pe secțiunile longitudinale cît și pe cele transversale ; pentru afirmarea diagnosticului este obligatoriu ca imaginile patologice să apară în ambele secțiuni. Deoarece atunci cînd devine simptomatic, cancerul de pancreas este deja evoluat, formațiunile sînt cel mai adesea foarte voluminoase, distorsionînd configurația structurilor vasculare. Interiorul tumorii este în general mai puțin ecogen decît pancreasul normal, ecourile existente sînt dispuse neregulat, nu se mai respectă textura normală a pancreasului. Aspectul este caracteristic, singura confuzie posibilă fiind cu o formațiune extrapancreatică (limfom sau metastaze ganglionare) situată în aceeași regiune. Diferențierea se face datorită poziției, ganglionii fiind situați în imediata vecinătate a aortei, în spatele venei mezenterice superioare. În cazul cînd venele sînt distorsionate și nu se mai pot recunoaște pe imaginea ecografică, putem recurge la scintigrafia pancreatică ; prezența pancreasului normal indică o formațiune intraperitoneală de natură probabil ganglionară, în timp ce absența pancreasului de pe imaginea scintigrafică sau amputarea lui parțială este caracteristică pentru neoplasmul pancreatic. O altă sursă de eroare este o imagine în formă de cocardă, situată în regiunea cozii pancreasului, dată de fapt de stomacul care conține o cantitate mică de lichid ; în asemenea cazuri, presupusa formațiune este mobilă, se deformează la mișcări și presiune și se modifică după ingestia de apă. În cazuri de dubiu se recurge și aici la scintigrafie. Precizia diagnosticului de cancer pancreatic este mai mare de 90—95%, așa cum reiese din experiența noastră (14) și a altor autori (25, 26). Limita o constituie de obicei imposibilitatea de a examina pancreasul din cauza interpoziției de gaze sau din cauza obezității.

SPLINA

Metoda este uneori utilă, în special cînd sînt leziuni localizate în splină. Explorarea se face cel mai bine cu pacientul culcat în decubit lateral drept. Se caută, prin orientări diferite ale transductorului, axul lung al splinei. Măsurarea suprafeței de secțiune în axul longitudinal se corelează foarte bine cu volumul splinei (27).

În ceea ce privește textura splinei, în cazul afectării difuze a organului se descriu trei tipuri de imagini :

— splina moale din infecțiile acute sau din hepatita virală, hepatopatii cronice în stadiul inițial și boli infecțioase cronice apare cu margini nu foarte bine definite, mărirea diametrelor longitudinal și transversal, relativ sonotransparentă ;

— splina congestivă din ciroze și insuficiența cardiacă este mai mare, marginile sînt mai distincte, polul inferior este mai rotunjit ;

— splina dură din bolile de sistem are margini foarte nete, este mult mărită și prezintă zone intens ecogene în interior.

Este evident că rezolvarea acestor aspecte nu constituie decît un adjuvant al diagnosticului, care se stabilește cu alte metode.

Utilitatea reală a ecografiei apare în cazurile de splină mare și dureroasă, cînd există suspiciunea unui proces localizat intrasplenic. Scintigrafia poate pune în evidență un astfel de proces, fără însă a-i stabili natura. Ecografia poate arăta existența unui chist intrasplenic (de

Scanned with OKEN Scanner

cele mai multe ori hidatic), imaginea avînd caracterul chistului descris la examinarea ficatului. În cazurile de abces intrasplenic, apare o imagine bine delimitată, cu caracter mixt, solid și lichid sau lichid cu zone ecogene care plutesc în interior. Este util pentru chirurg să aibă, înaintea operației, indicații asupra localizării acestor abcese și în special să poată diferenția abcesul splenic de abcesul subfrenic stîng. Diagnosticul este uneori dificil, în special din cauza stării precare a acestor bolnavi, care nu permite totdeauna examinarea amănunțită.

În cazurile de tumori solide, cînd acestea au ecogenitate diferită de cea a splinei, pot apărea zone bine delimitate, mai mult sau mai puțin ecogene decît restul splinei. Întrucît majoritatea tumorilor splenice sînt sarcoame, care uneori prezintă calcificări în interior, aspectul este de zonă hiperecogenă, uneori cu zone de umbră posterioare calcificărilor.

Diagnosticul unei splenomegalii pune într-adevăr probleme atunci cînd trebuie să distingem între o splină mare și dură, din cadrul unei ciroze, și o boală de sistem în care modificarea specifică de laborator este o pancitopenie. În asemenea cazuri, ecografia ne poate fi de folos, nu atît în ceea ce privește aspectul splinei, cît prin punerea în evidență a unei vene splenice destinse, semn aproape sigur de ciroză hepatică. Aprecierea dimensiunii ficatului este de asemenea utilă : ficatul este mare sau normal în bolile de sistem, mic și neomogen în ciroze.

VASELE MARI ALE ABDOMENULUI

Prin aportul său, ecografia se dovedește deosebit de utilă în patologia vaselor mari abdominale, fiind singura metodă neinvazivă capabilă să pună în evidență anevrismul de aortă abdominală, problemă extrem de dificilă de diagnostic în cazurile în care există într-adevăr sau avem numai bănuiala existenței unei tumori pulsatile în epigastru. Secțiunile longitudinale pot pune în evidență aorta abdominală pe toată lungimea ei. Uneori direcția acesteia nu este strict paralelă cu linia mediană sau pot apărea mici sinuozități care necesită căutarea atentă a orientării optime. Cu aparatele în timp real problema se rezolvă mai ușor, aceste aparate avînd în plus avantajul evidențierii structurii pulsatile.

Apariția unei porțiuni a aortei cu diametrul mai mare de 3 cm este semnul cert al unei dilatări anevrismale. De asemenea dilatările saculare, modificarea bruscă a calibrului, în sensul unei măriri față de diametrul în amonte, arată dilatații anevrismale, fără sancțiune terapeutică imediată, utile eventual în explicarea unor dureri abdominale fără altă cauză. În cazul unui anevrism voluminos, cu diametrul mai mare de 3—4 cm, secțiunea longitudinală a arterei determină lungimea lui exactă. De multe ori o porțiune din acest anevrism poate fi trombozată, zona respectivă apărînd ca o regiune ecogenă în interiorul conturului net al peretelui aortic (fig. II.31). În cazurile în care anevrismul este trombozat pe toată întinderea lui, ecografia poate fi mai utilă chiar decît angiografia, care nu pune în evidență decît canalul din interiorul zonei trombozate.

Ecografic se pot decela și eventuale dilatații anevrismale ale arterelor iliace comune. Aparatura în timp real este deosebit de utilă atît pentru demonstrarea pulsațiilor, cît și pentru depistarea formațiunii pe direcția arterei respective. În cazul în care dispunem numai de un aparat

Scanned with OKEN Scanner

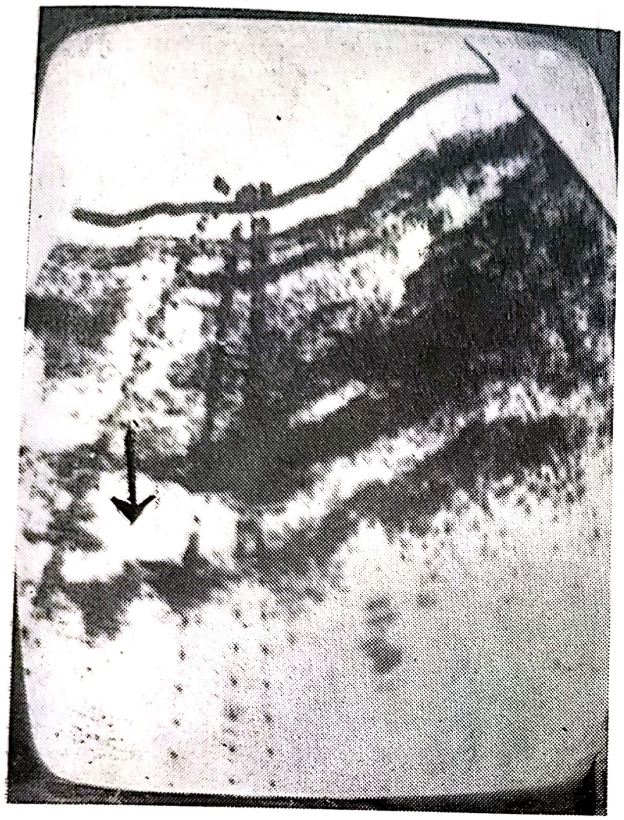

Fig. II.31. Dilatație anevrismală a aortei abdominale superioare (↓) (secțiune longitudinală).

static în modul B, se pot evidenția pulsațiile trecînd transductorul în modul TM.

Vena cavă inferioară este explorată ecografic pentru eventuale tromboze sau invazii tumorale care apar ca zone slab ecogene, difuz conturate în interiorul venei, de obicei dilatată caudal față de trombus.

SISTEMUL LIMFORETICULAR ABDOMINAL

Explorarea ecografică abdominală oferă date utile pentru evidențierea adenopatiilor care interesează ganglionii din spațiul retroperitoneal. Problema este deosebit de importantă în bolile de sistem, pentru stadializarea lor, precum și în căutarea metastazelor ganglionare ale unei tumori maligne (uter, ovar, prostată, colon etc.). Examenul ecografic în astfel de cazuri este indicat în următoarele situații (28) :

— cînd nu putem efectua o limfografie ;

— examenele limfografice anterioare și/sau obezitatea fac imposibilă efectuarea limfografiei ;

— explorarea ganglionilor paraaortici sus-situați, neopacifiați la limfografie ;

— alergie la substanțe de contrast iodate ;

— căutarea ganglionilor situați în afara lanțului paraaortic (subhepatic, mezenterici).

Explorarea se face prin multiple secțiuni longitudinale și transversale; e preferabil să se înceapă cu secțiunea longitudinală paramediană din regiunea aortică. Dacă explorarea etajului superior al abdomenului este posibilă în aproape toate cazurile, cea a etajului inferior, din cauza interpunerii gazelor în intestin, nu dă imagini concludente decît în cazul pachetelor ganglionare voluminoase, care împing în lături ansele intestinale. În abdomenul superior se pot pune uneori în evidență formațiuni cu diametrul de 1—2 cm.

Masele ganglionare apar ca formațiuni bine delimitate, cu contur policiclic, de obicei mai sonotransparente decît țesuturile din jur. Uneori sonotransparența este atît de mare încît se pot confunda cu formațiuni chistice. Se pare că formațiunile limfomatoase sînt mai frecvent sonotransparente decît masele metastazice carcinomatoase (29, 30), fără ca aspectul să constituie o indicație absolută de diagnostic. Uneori masele ganglionare îmbracă aorta ca un manșon (fig. II.32). Se pot pune în

Scanned with OKEN Scanner



Fig. II.32. Adenopatie subhepatică *(a)* și preaortică *(b)* în boala Hodgkin.

evidență mase ganglionare subhepatice sau mezenterice. Întrucît aspectul ecografic al unei astfel de mase poate semăna foarte bine cu o tumoare primitivă, explorarea are valoare mai ales în cazuri de diagnostic cunoscut, în care se caută diseminările ganglionare abdominale. Metoda este nu numai neinvazivă și ușor suportată, dar dă și posibilitatea de a urmări la intervale relativ scurte evoluția acestor mase sub tratament citostatic.

AFECȚIUNI ALE PERETELUI ABDOMINAL, SPAȚIULUI RETROPERITONEAL, CAVITĂȚII PERITONEALE ȘI TUBULUI DIGESTIV

Acestea sînt regiuni în care diagnosticul ecografic are indicații limitate și de aceea nu este solicitat decît pentru precizarea naturii unei formațiuni palpabile sau pentru elucidarea cauzei unei măriri de volum a abdomenului.

Scanned with OKEN Scanner

AFECȚIUNI ALE PERETELUI ABDOMINAL

Examenul ecografic este solicitat în special pentru diagnosticarea unor hematoame în teaca drepților sau a unor abcese intraperitoneale. Cazurile cele mai frecvente sînt cele în care apar febră și o stare septică după o intervenție chirurgicală. Aspectul ecografic este de cavitate lichidiană, cu țesut compact în interior, dificultatea examinării datorîndu-se plăgii chirurgicale, care împiedică abordarea optimă a regiunii suspecte.

Ecografia mai poate fi solicitată în cazul unor formațiuni tumorale intraperitoneale, cînd poate da indicații asupra naturii tumorii : lichidiană, solidă încapsulată, solidă, difuz conturată.

AFECȚIUNI ALE SPAȚIULUI RETROPERITONEAL, ÎN AFARA CELOR GANGLIONARE

Colecțiile lichidiene suprainfectate, apărute postoperator, pot fi detectate ecografic ca zone lichidiene cu ecouri în interior, bine delimitate în spațiul retroperitoneal. Diagnosticul este important în stările septice de cauză nedeterminată, apărute după intervenții chirurgicale, uneori după o perioadă relativ lungă de evoluție practic asimptomatică.

Dintre tumorile neganglionare ale spațiului retroperitoneal menționăm chisturile dermoide, lipoamele, sarcoamele și, cu același aspect ecografic dar de origine netumorală, fibroza retroperitoneală. Aspectul ecografic este al unor zone difuze și neregulat conturate, cu ecouri în interior, apărute în spațiul retroperitoneal. Aspectul ecografic nu poate determina natura acestor formațiuni, care uneori sînt atît de voluminoase încît clinic pot fi luate drept ascită ; în cazul în care se adaugă alterarea probelor funcționale hepatice, bolnavii pot fi tratați multă vreme ca cirotici cu ascită.

AFECȚIUNI ALE CAVITĂȚII PERITONEALE

Ecografia este utilă în diagnosticul abceselor peritoneale, în special atunci cînd sînt produse de comprese uitate în abdomen în cursul unor intervenții chirurgicale (26). Am avut ocazia să vedem ecografic un astfel de abces, produs de o compresă uitată cu zece ani în urmă la o intervenție și care clinic avea aspectul unei tumori mobile și sensibile. Ecografia poate stabili precis poziția și dimensiunile unor colecții purulente intraperitoneale, ușurînd sarcina chirurgului ; în cazul în care se face tratament conservator, se urmăresc ecografic efectele terapiei.

Ascita poate fi diagnosticată de asemenea ecografic, utilitatea metodei fiind evidentă în cazurile cu cantitate redusă de lichid (200—300 ml). Aspectul ecografic este al unor benzi transsonice late, situate în flancuri și uneori în spatele ficatului (fig. II.33). Ascita poate fi liberă sau închistată ; în ultimul caz, ecografia stabilește sediul punctiei practicată pentru recoltarea sau evacuarea lichidului. În cazul în care se văd anse aglutinate posterior, în fața cărora se află o cantitate mare de lichid, imaginea sugerează o ascită carcinomatoasă.

Tumorile peritoneale sînt asemănătoare cu cele retroperitoneale, de care nu pot fi deosebite ecografic.

O altă categorie de afecțiuni intraabdominale cu modificări ecografice, care pot pune probleme de diagnostic, sînt malformațiile și malpozițiile de organe. Splina aberantă și rinichii malrotați pot simula tumori, ceea ce conduce uneori la in-

Scanned with OKEN Scanner

Fig. II.33. Ascită carcinomatoasă: ansele intestinale apar împinse în jos și spre stînga (secțiune transversală).

terveniții chirurgicale inutile. Este bine ca în cazul apariției unei formațiuni anormale să se caute și organul care trebuie să se afle în regiunea respectivă, lipsa acestuia punînd problema unei malformații sau malpoziții.

AFECȚIUNI ALE TUBULUI DIGESTIV

Deși tubul digestiv poate fi explorat cu metode foarte bine puse la punct, uneori, la un examen efectuat în alt scop, se descoperă ecografic imagini patologice a căror cunoaștere și semnalare pot orienta planul de investigare către diagnosticul corect. Există posibilitatea de a se vizualiza porțiuni din tubul digestiv, în special cînd acesta nu conține o cantitate prea mare de gaze sau de material absorbant (1, 14, 31). Astfel, stomacul poate crea uneori confuzii, fiind luat drept o tumoare a cozii pancreasului. Colonul se pune frecvent în evidență pe secțiune longitudinală și transversală (fig. II.34). Apar uneori anse intestinale pline cu lichid. În fine, pot apărea formațiuni tumorale, de obicei ca niște zone relativ bine delimitate, cu aspect de cocardă, adică cu centrul ecogen înconjurat de o bandă rotundă sonotransparentă. Se mai pot pune în evidență diverticuli inflamați, cu aspect de formațiune lichidiană sau de cocardă, plasați la marginea colonului. Trebuie subliniat că aceste aspecte sînt necaracteristice și prezența lor, neînsoțită de alte semne care să completeze tabloul clinic, nu este suficientă pentru a hotărî conduita terapeutică.

În concluzie, ecografia abdomenului oferă o gamă foarte largă de date utile mergînd de la diagnosticul de certitudine pînă la indicații care pot reprezenta punctul de plecare al unui diagnostic. Ușurința cu care se efectuează, ca și progresele constante realizate în domeniul aparaturii, promit să-i fixeze în scurtă vreme un loc preponderent în diagnosticarea afecțiunilor abdominale.

Scanned with OKEN Scanner

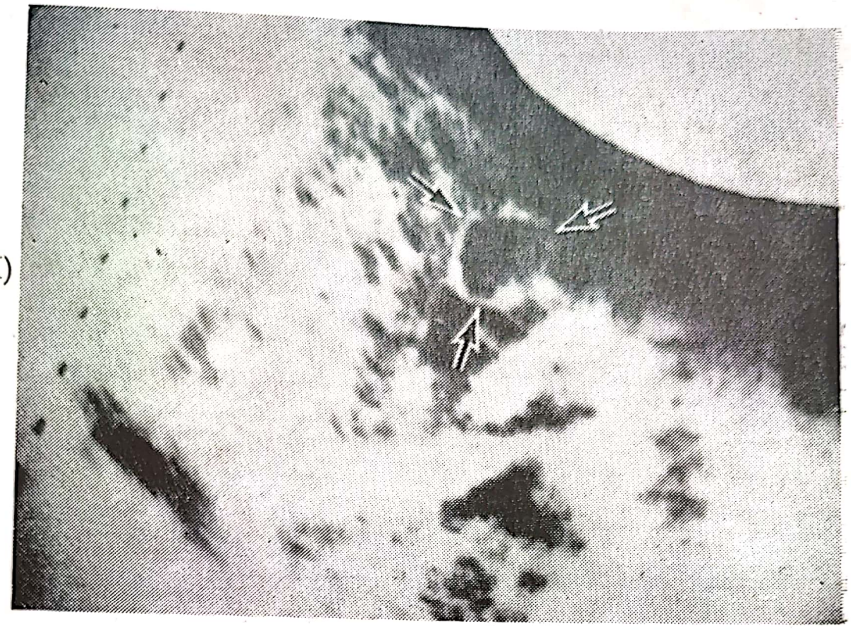

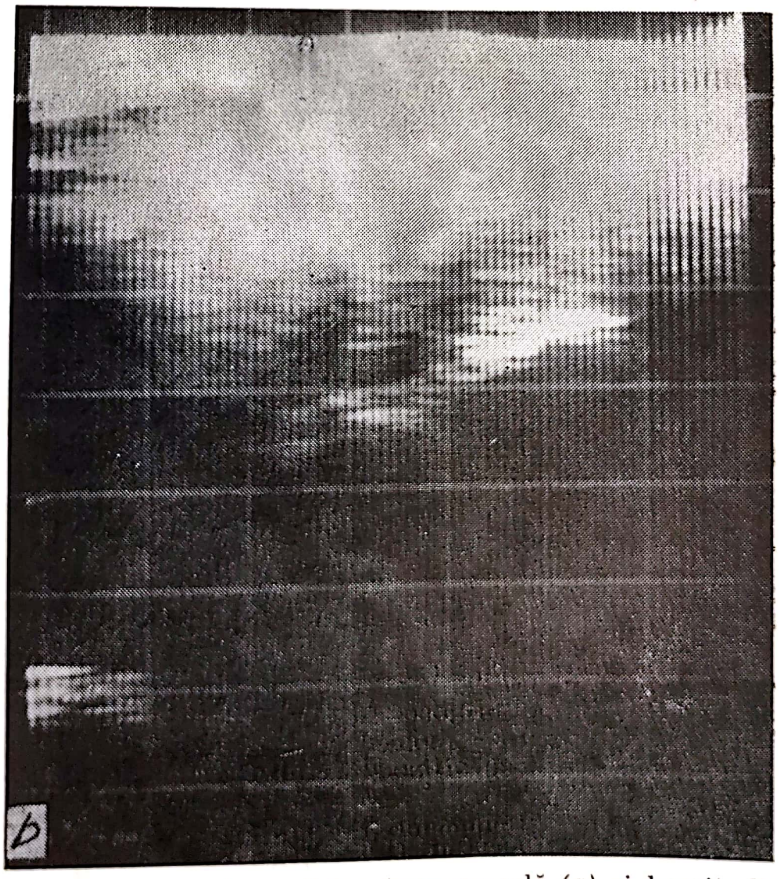

Fig. II.34. Colon normal; secțiune transversală *(a)* și longitudinală *(b)*.

Scanned with OKEN Scanner

ECOGRAFIA UROLOGICĂ

INTRODUCERE

Aplicarea ecografiei la studiul afecţiunilor urologice a suferit o nouă orientare ca răspuns la îmbunătăţirea rezoluţiei imaginii. La început, indicaţia principală a ecografiei consta în evaluarea proceselor expansive renale ce erau de cele mai multe ori reperate la urografia standard. Aceasta rămîne şi în prezent cea mai frecventă recomandare a examenului ecografic. Prin îmbunătăţirile aduse recent rezoluţiei, graţie imaginii în scala gri şi sistemului computerizat, pot fi obţinute delimitări excelente ale structurilor intrarenale. Acestea au dus la evidenţierea nu numai a modificărilor anatomice, cum ar fi hidronefroza, ci şi a tulburărilor parenchimale ce pot afecta arii focale sau un rinichi întreg.

În prezent, aria aplicabilităţii urologice a ecografiei s-a extins mult, aşa cum vom vedea în cele ce urmează.

RINICHIUL

Imaginea ecografică a rinichiului a devenit o parte integrantă a evaluării lui din punct de vedere diagnostic, valoarea şi precizia ei fiind în prezent bine stabilite (32—40). Ecografia are rolul de a completa alte metode de diagnostic şi este mult mai eficientă cînd urmează urografiei sau scintigrafiei standard. Examenul urografic este un diagnostic specific şi poate orienta direct studiile imediate ce se impun. Deoarece examenul ecografic este independent de funcţia renală şi nu implică expunerea la iradiere, de această nouă metodă vor beneficia, în primul rînd, femeile gravide şi pacienţii cu funcţie renală deficitară sau cu intoleranţă la iodul metaloid.

RINICHIUL NORMAL

Conturarea rinichiului este dată de ecourile ce provin de la interfaţa capsulei renale şi ţesuturilor limitrofe. Parenchimul renal dă ecouri cu aspect omogen, fin, cu amplitudine scăzută ; uneori pot apărea şi ecouri libere. Calicele, infundibulul, pelvisul renal şi marile vase produc o zonă centrală de ecouri dense. Rinichiul şi această arie centrală de ecouri dense dau un aspect ovoid pe explorarea longitudinală şi rotund, pe cea transversală (fig. II.35). Anatomia rinichiului drept este mai bine evidenţiată la pacientul în poziţie supinată, în timp ce pentru studiul anatomiei rinichiului stîng se preferă decubitul lateral drept, folosind splina drept fereastră. Pentru evaluarea porţiunilor superioare şi mijlocii ale rinichiului se preferă explorarea intercalată în planuri longitudinale şi transversale. În unele cazuri, poziţia pronată poate evidenţia polul inferior mult mai bine.

AFECŢIUNILE RINICHIULUI

Afecţiunile parenchimului renal pot fi împărţite în afecţiuni ce accentuează ecourile corticale, cu conservarea relativ importantă a medularei sonotransparente, alături de accentuarea diferenţierii corticomedularei renale, şi afecţiuni ce duc la o distorsiune a anatomiei renale (inclusiv dispariţia delimitării corticomedularei) focal sau difuz (41). Parenchimul cu ecouri de intensitate normală, dar cu o definire corticomedulară deficitară, reprezintă o varietate normală. Din prima categorie fac parte glomerulonefritele acute şi cronice, nefroscleroza hipertensivă,

Scanned with OKEN Scanner

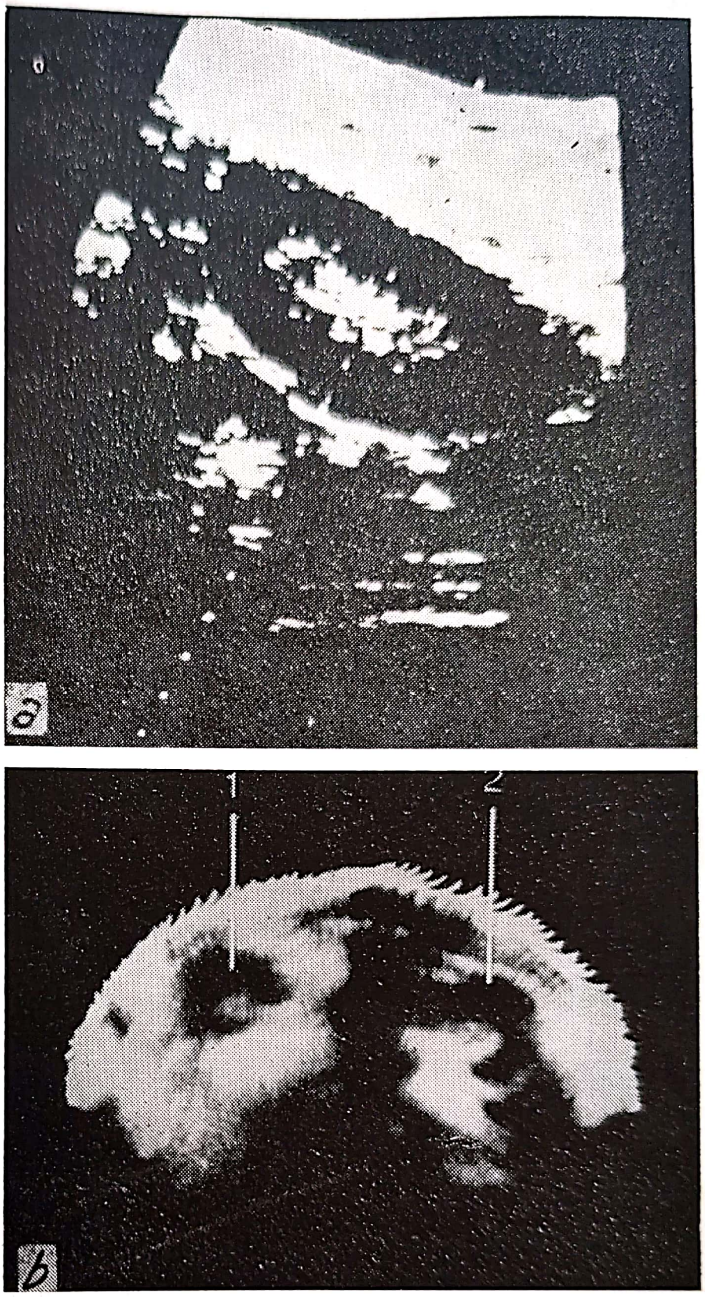

Fig. II.35. Aspectul ecografic al rinichiului normal:
a — secțiune longitudinală la nivelul rinichiului cu pacientul în poziție pronată ; zona cefalică în stînga imaginii, zona caudală în dreapta ; *b* — secțiune transversală la nivelul rinichilor cu pacientul în poziție pronată : *1* — rinichi stîng ; *2* — rinichi drept.

nefroscleroza diabetică și necrozele tubulare acute. Din cea de a doua categorie fac parte toate afecțiunile cu aspect ecografic neincluse în prima categorie, ale căror imagini evidențiază modificări focale sau difuze.

ANOMALIILE CONGENITALE

Anomaliile congenitale ale rinichiului, cum ar fi rinichiul în potcoavă sau ectopic, pot fi evidențiate accidental, cu ocazia altor explorări sau ca o necesitate de evaluare suplimentară, cînd ele au fost detectate urografic. De aceea, ecografia poate fi folosită ca un prim test de *screening* sau ca o modalitate secundară de diagnostic pentru mărirea preciziei diagnosticului acestor anomalii. Anomaliile congenitale ale rinichiului, ce pot fi detectate ecografic, includ rinichiul ectopic, polichistic, multichistic și în potcoavă, ca și rinichiul cu

Scanned with OKEN Scanner

duplicitatea sistemului colector. Uneori, un rinichi ectopic sau în potcoavă va fi descoperit la ecografie și apoi confirmat de urografie. Ecografia este foarte utilă în demonstrarea directă a fuzionării țesutului moale. În cazul rinichiului ectopic este important ca acesta să fie corect localizat, pentru ca să nu fie confundat cu o altă masă abdominală sau pelvină.

Rinichiul ectopic apare ca o masă în regiunea pelvină. Cînd funcția sa este păstrată, poate fi reperat pe urografia standard. În aceste cazuri, ecografia poate confirma că masa este într-adevăr rinichi, prin evidențierea caracterului ei uniform.

Rinichiul polichistic apare mult mărit, cu multiple formațiuni chistice de diverse dimensiuni, care ocupă o mare parte din el. În această afecțiune, ecografia este utilă și cînd se suspectează prezența acelorași leziuni și la nivelul altor organe, cum ar fi ficatul, splina și pancreasul.

Rinichiul în potcoavă. Deoarece la examenul ecografic țesutul renal sau stratul fibros ce unește cele două părți poate fi confundat cu nodulii paraaortici, investigația decisivă este urografia sau scintigrafia (fig. II.36).

Rinichiul cu duplicitate a sistemului colector. Duplicitatea sistemului colector renal apare sub forma a două linii de ecouri separate, reprezentînd sistemul colector. Într-o astfel de duplicitate, frecvent sistemul colector al polului superior este obstruat datorită compresiunii extrinseci a polului inferior ureteral. Un sistem colector hidronefrotic al polului superior apare ca un sac triunghiular sonotransparent în partea superioară a rinichiului. Sacul hidronefrotic poate fi septat, la rîndul lui, datorită structurilor fibrotice din jurul pelvisului renal.

PROCESELE EXPANSIVE RENALE

Precizarea etiologiei unei mase renale ce a fost reperată urografic și/sau scintigrafic este una dintre aplicațiile majore ale ecografiei. Prin

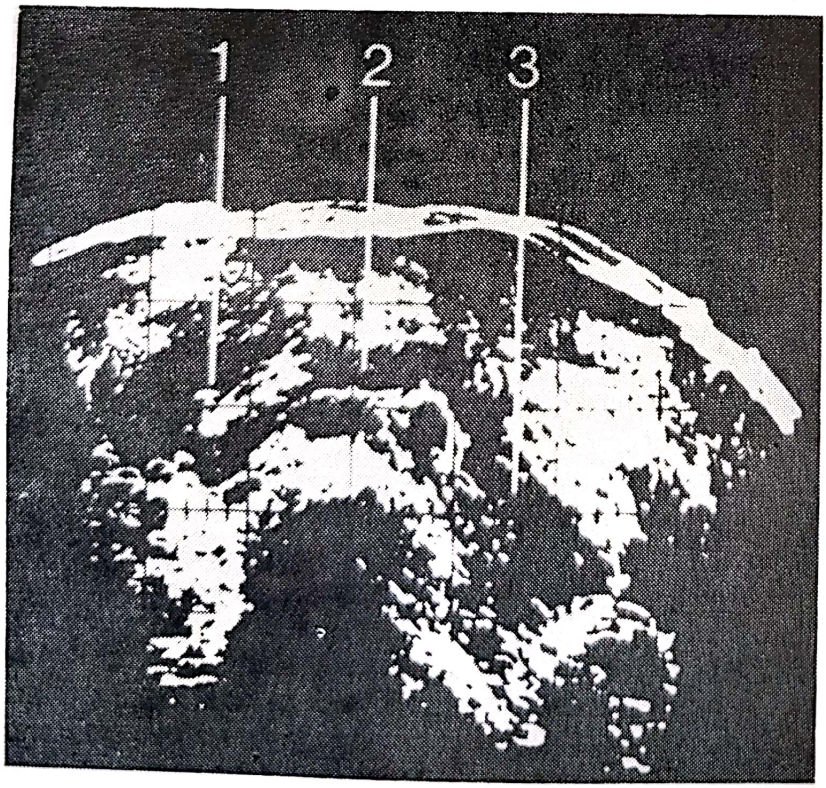

Fig. II.36. Aspectul ecografic al rinichiului în potcoavă, secțiune transversală, poziție supină:
1 — partea dreaptă a rinichiului; *2* — țesut renal situat în fața vaselor mari; *3* — partea stîngă a rinichiului.

Scanned with OKEN Scanner

utilizarea acestei metode, masele chistice pot fi deosebite de masele complexe şi de cele echivalente (solide) ale ţesuturilor moi. Formaţiunile mai mici de 2 cm sînt greu de reperat ecografic din cauza limitelor rezoluţiei ecografelor.

Chisturile

Chisturile renale simple. Tipul obişnuit de chist renal, semnalat frecvent în practica radiologică, este chistul seros simplu, o leziune cu etiologie necunoscută, localizată la nivelul cortexului renal. Menţiunea că este vorba de un chist renal „solitar" se face cu scopul de a-l diferenţia de boala polichistică, afecţiune în care numărul chisturilor poate fi mai mare de patru pe un rinichi. Ele variază în diametru de la cîţiva mm la dimensiunile unui chist gigant ce poate acumula pînă la 5 000 cm^3 de fluid.

De reţinut că chistul seros simplu este o manifestare degenerativă benignă a senescenţei renale şi că unele procese patologice pot de asemenea duce la dezvoltarea unor chisturi degenerative.

Chistul renal tipic prezintă pe ecografia în scala gri o imagine caracteristică (42). El este bine conturat, frecvent de formă circulară şi, spre deosebire de leziunile solide, nu dă ecouri interne.

Mărimea pînă la care poate fi reperat un chist depinde de frecvenţa transductorului şi de profunzimea masei investigate, eficienţa fiind invers proporţională cu profunzimea. În cazul chisturilor profunde se vor folosi transductori cu frecvenţe joase, care au o putere de penetraţie mai mare şi invers în cazul celor superficiale. Prezenţa unui chist renal va fi detectată şi identificată corect în 98% din cazuri ; în restul, 2%, chisturile ori nu vor fi detectate, deoarece au diametrul mai mic de 1 cm, ori vor fi incorect interpretate. Certitudinea unui diagnostic corect de chist renal, stabilit prin examen ecografic, este de cca 95% (42); restul de 5% din masele cu aspect chistic vor fi alt tip de leziune — neoplasme sau malformaţii intrarenale vascularizate de tipul fistulei arterio-venoase (A—V).

Colecţiile de urină din rinichi nu pot fi diferenţiate de chisturile renale numai prin examenul ecografic. Carcinoamele necrotice şi limfoamele (43) pot prezenta ecouri atît de slabe, încît pot fi confundate cu chistul. Ca în toate cazurile de dubiu, prin utilizarea înregistrării în modul A se vor evidenţia interferenţele acustice şi totodată scăderea intensităţii sunetului transmis.

Prin asocierea ecografiei cu puncţia aspiratorie, analizele citologice şi chimice ale aspiratului, chistografiei duble de contrast, precizia testului ajunge la 100% (42, 44).

Precizia diagnosticului de chist renal se va îmbunătăţi pe măsură ce medicii se vor familiariza cu imaginea ecografică, iar tehnicienii vor fi mai experţi în efectuarea ei şi pe măsură ce se vor construi aparate cu performanţe îmbunătăţite.

Chisturile renale atipice. Din acest grup fac parte o serie de formaţiuni care printr-un grup de caracteristici noi, ce se abat de la aspectul clasic al chistului, descris anterior, cum ar fi : chisturile septate, chisturile infectate, chisturile hemoragice, chisturile calcificate, boala polichistică şi chisturile parapielice.

Chistul septat. Aspectul ecografic al acestui chist prezintă în plus ecourile produse de septurile fibroase (fig. II.37), imaginea căpătînd astfel caracterul de chist atipic (dar nu de tumoare). Aceste septuri pot fi bine evidenţiate cu ultrasunetele. În cazul în care pereţii interni sînt slab iden-

Scanned with OKEN Scanner



Fig. II. 37 — Chist septat: ecografia longitudinală, cu pacientul în poziţie pronată, evidenţiază o masă complexă, cu conţinut sonotransparent. Grupul de ecouri interne în arc de cerc reprezintă septul.

tificaţi, ecourile interne pot fi confundate cu cele ce ar proveni de la cheaguri de sînge, puroi sau chiar de la tumori, ceea ce face necesară puncţionarea lui.

Chistul infectat. Prezenţa unor corpuri ce plutesc în lichidul chistic va da o imagine ecografică cu aspect complex (fig. II.38). Corpurile prezente pot fi mai bine evidenţiate atunci cînd îşi schimbă poziţia odată cu deplasarea pacientului.

Chistul hemoragic. Imaginea ecografică depinde de prezenţa sau absenţa cheagurilor de sînge. Cheagurile existente în lichidul chistic prezintă interfeţe acustice, aspectul lor ecografic fiind deosebit de complex. Atunci cînd cheagurile se fragmentează, numărul ecourilor interne creşte. Fluidul serosanguinolent se comportă ca o structură chistică, sîngele neinfluenţînd aspectul ecografic.

Chistul calcificat. Aspectul ecografic în aceste cazuri este foarte dificil de interpretat, zonele cu conţinut transsonic găsindu-se alături de cele ce dau aspectul unei mase solide. Corelarea imaginii ecografice cu urografia, care evidenţiază prezenţa calciului, duce la stabilirea unui diagnostic corect.

Boala polichistică. Aparent, există o similitudine între aspectul ecografic al unei hidronefroze moderate şi boala polichistică. În ambele situaţii, rinichii sînt măriţi, cu discrete ecouri transsonice la nivelul unor arii de diverse mărimi. Totuşi, deşi mai rar, în cazul hidronefrozelor zonele sonotransparente sînt mai mari decît în boala polichistică. Aspectul ecografic caracteristic al rinichiului polichistic constă într-o lobulaţie neregulată, cu o evidentă deformare a ecourilor caliceale şi multiple septuri între ariile transsonice de diverse mărimi (fig. II.39). Diagnosticul ecografic al unei astfel de maladii obligă la investigarea ficatului şi a pancreasului pentru a se depista eventuala asociere a acestor chisturi la nivelul lor. Cum însă şi unele tumori pot mima acest aspect ecografic, se impune asocierea examenului cu ultrasunete cu cele radiologice şi radioizotopice ori de cîte ori sînt dubii.

Scanned with OKEN Scanner

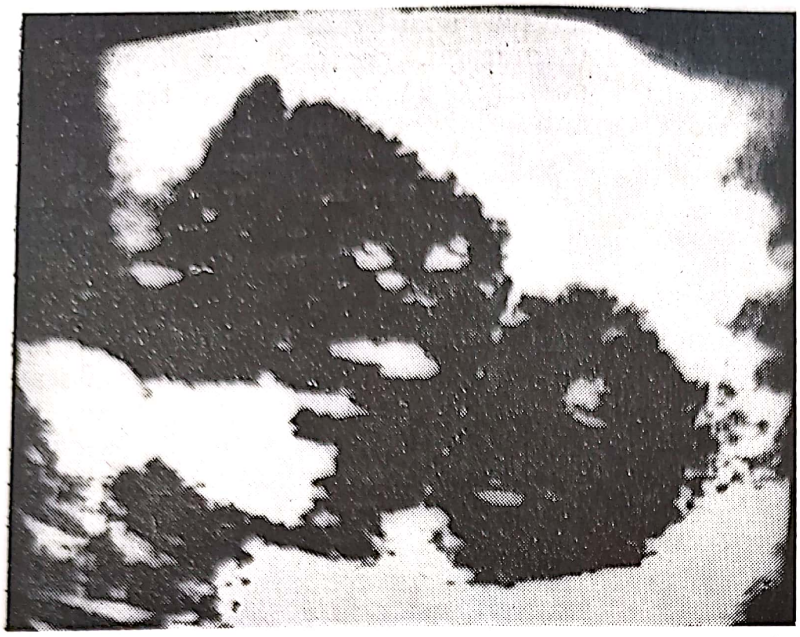

Fig. II.38. Chist infectat: ecografie longitudinală.

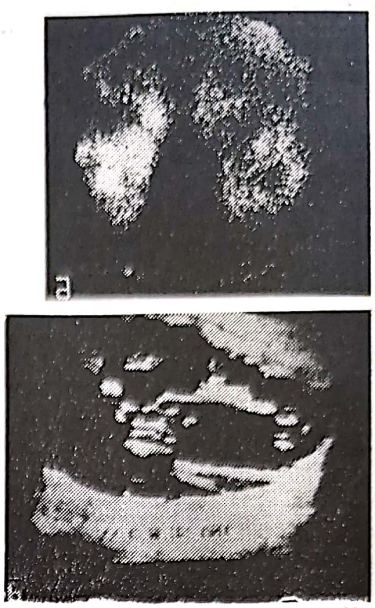

Fig. II.39. Boala polichistică:

a — scintigrafia evidențiază ambii rinichi foarte mult măriți de volum, cu multiple zone de hipofixare și/sau lacunare, repartizate neomogen pe întreaga lor arie, cu parenchim integru mai redus pe dreapta; *b* — ecografia rinichiului drept cu cele mai marcate modificări — secțiunea longitudinală evidențiază rinichiul mult mărit, cu formațiuni chsitice.

Chistul parapielic. Exceptînd localizarea în hilul renal, aspectul ecografic al chisturilor solitare parapielice este identic cu cel al chisturilor seroase simple, primele fiind destul de ușor de diagnosticat (fig. II.40). Chisturile parapielice multiple pot fi recunoscute după localizarea lor ca-

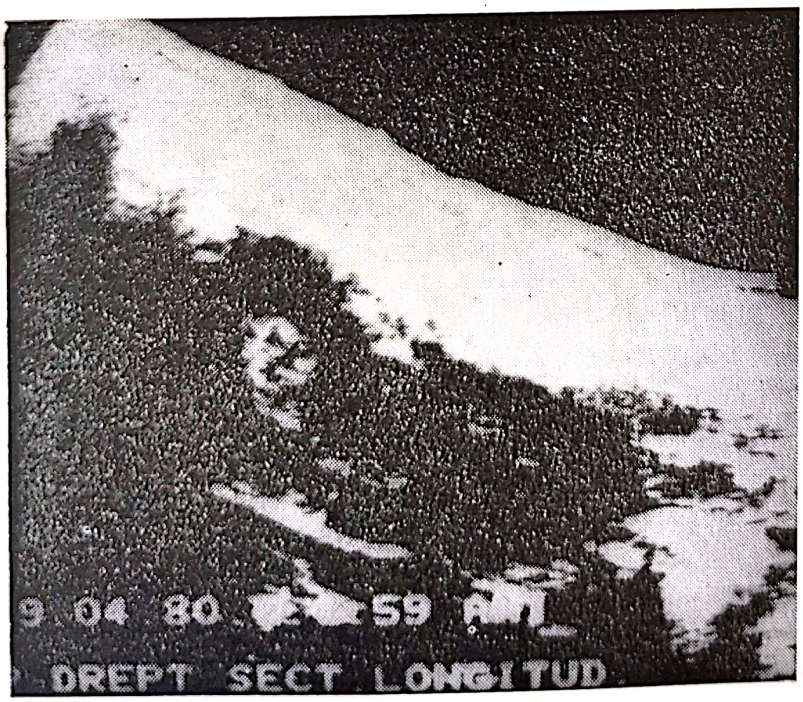

Fig. II.40. Chist parapielic: ecografia longitudinală, efectuată în poziție pronată, evidențiază un chist parapielic cu diametrul de 2,5 cm, situat în treimea mijlocie a rinichiului drept.

Scanned with OKEN Scanner

racteristică şi după complexul de ecouri centrale. De obicei, aceste formaţiuni nu pot fi confundate cu hidronefroza, deoarece sînt distribuite de-a lungul infundibulelor caliceale sau în jurul bazinetului.

Neoplasmele

Carcinomul renal (hipernefromul, adenocarcinomul). Aceasta este tumoarea renală cea mai frecventă (85% din cazuri). Originea ei este epiteliul tubului urinifer şi reprezintă probabil malignizarea adenomului renal. Deşi tumoarea infiltrează larg rinichiul, pare a avea o capsulă sau pseudocapsulă ce o separă de ţesutul limitrof normal. Ea invadează prin extensie locală grăsimea perinefronică şi vena renală. Pe cale limfatică şi hematogenă prinde nodulii regionali şi apoi în ordine, plămînul, osul şi ficatul. Majoritatea acestor tumori sînt puternic vascularizate şi conţin numeroase zone hemoragice, necrotice sau degenerări chistice.

Deoarece urografia şi chiar scintigrafia standard nu reuşesc să diferenţieze aspectul benign de cel malign al acestor mase renale, prima metodă neinvazivă ce trebuie să continue investigaţia este ecografia (42, 45, 46).

Ecografic, masele solide se caracterizează prin două aspecte principale : atenuarea sunetului prin masa solidă şi prezenţa ecourilor în interiorul masei. Atenuarea fasciculului ultrasonor ce trece prin carcinomul renal este o particularitate constantă. Ea se apreciază cel mai bine cînd se compară intensitatea ecourilor provenite de la peretele distal cu cea a ecourilor de la peretele proximal al rinichiului normal (fig. II.41).

Atunci cînd tumoarea suferă o transformare chistică sau hemoragică, aspectul tipic se modifică, şi anume apar zone localizate fluide (hemoragii, necroze sau degenerări chistice), cu arii în care transmisia sunetului este mai intensă (aspect complex). Acest fenomen este diferit de cel al tumorilor care lasă să treacă ecourile, adică degenerările chistice sau nevascularizate (fig. II.42) (47, 48, 49).

Masele solide tipice dau ecouri interne ; întrucît nu toate masele au această proprietate, trebuie să se ţină seama de mărimea şi hipervascularizaţia lor. Înainte de a lua o decizie finală, masele solide care lasă ecourile să treacă vor fi analizate din punct de vedere acustic prin creşterea amplificării de explorare pentru a se putea evidenţia şi ecourile interne cu amplitudine mai mică.

Carcinoamele renale invadează de obicei venele renale şi ganglionii limfatici liberi. Examenul cu ultrasunete poate detecta satisfăcător extinderea tumorii la nivelul venei renale şi venei cave inferioare (fig. II.43). Ecografic se va evidenţia o deplasare a venei cave, masa solidă de la nivelul hilului ce reflectă adenopatia etc.

Adenoamele au în mare caracteristicile patologice ale carcinoamelor renale, deci aspectul lor ecografic va fi asemănător.

Deoarece tumoarea este de obicei puternic vascularizată, se evidenţiază multe ecouri concomitent cu atenuarea sunetului în masa investigată.

Tumoarea Wilms (nefroblastomul) are un aspect complex, deosebit faţă de cel al formaţiunilor solide, datorită în mare parte ţesutului moale al acestei leziuni. Ecourile interne tind să aibă intensitate redusă, astfel încît majoritatea acestor leziuni nu pot fi evidenţiate ecografic pe scala gri. Aceste tumori sînt, de obicei, bine circumscrise şi prezintă zone ce lasă să treacă ecourile (zone hemoragice

Scanned with OKEN Scanner

sau chistice) (fig. II.44). Ele au tendința de a prinde ganglionii limfatici regionali și venele mari, care ecografic pot fi bine evidențiate.

Limfoamele. Cele mai multe limfoame au structură celulară uniformă cu vascularizație redusă. Aspectul ecografic caracteristic este cel

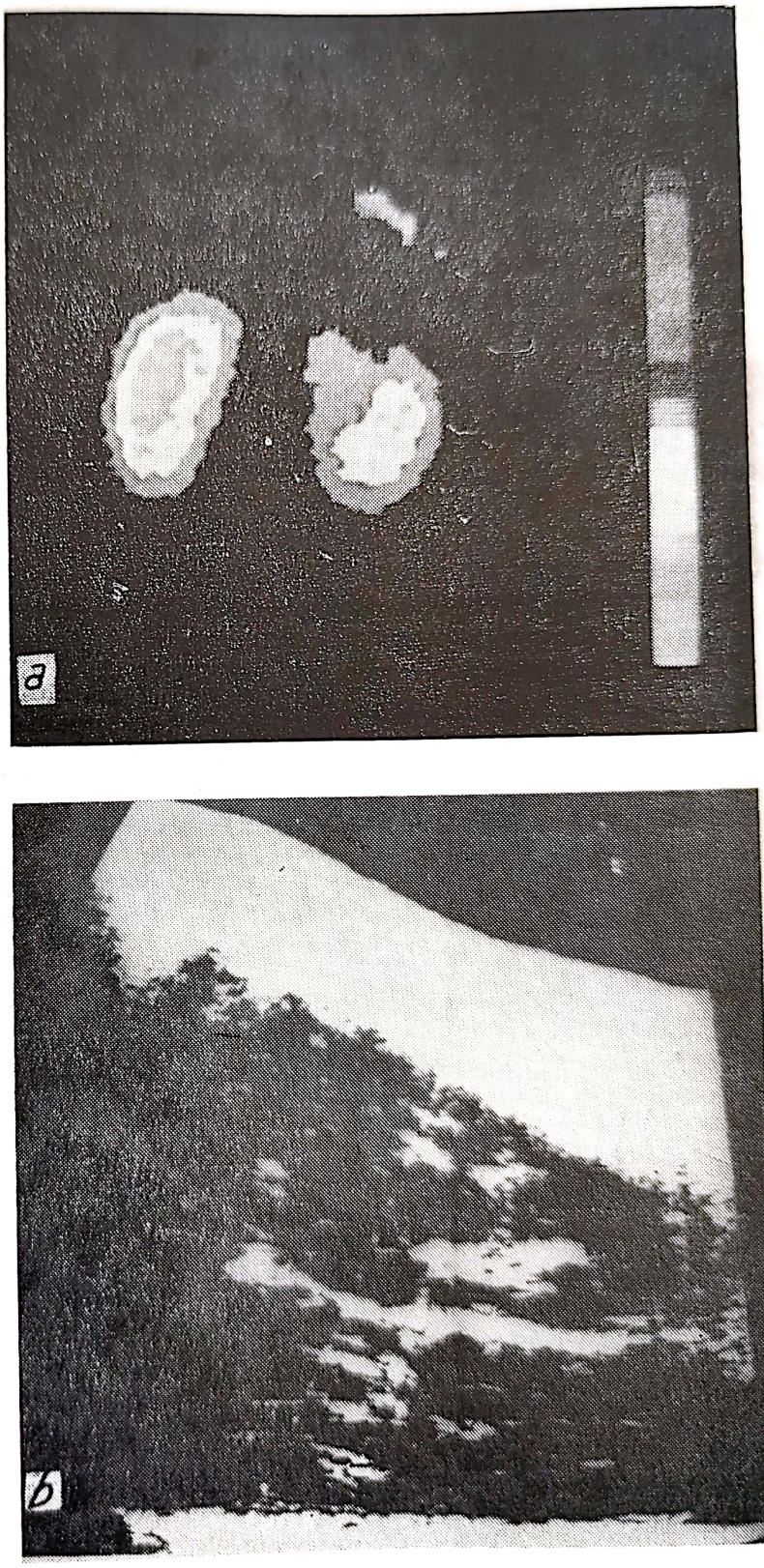

Fig. II.41. Tumoare renală: *a* — scintigrafia evidențiază o zonă lacunară situată în jumătatea superioară a rinichiului drept, cu margini neregulate și hipofixare în țesutul limitrof ; *b* — ecografia longitudinală în poziție pronată a rinichiului drept evidențiază mărirea de volum a jumătății lui superioare printr-o formațiune cu contur neregulat, cu numeroase ecouri interne și cu atenuarea evidentă a fasciculului ultrasonor.

Scanned with OKEN Scanner

Fig. II.42. Tumoare degenerată: ecografia longitudinală în poziție pronată evidențiază în jumătatea inferioară a rinichiului o masă cu cîteva ecouri interne, sonotransparentă (aspect complex).

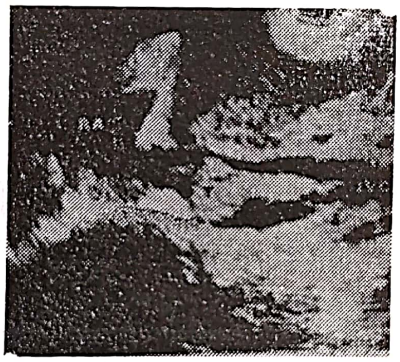

(a)

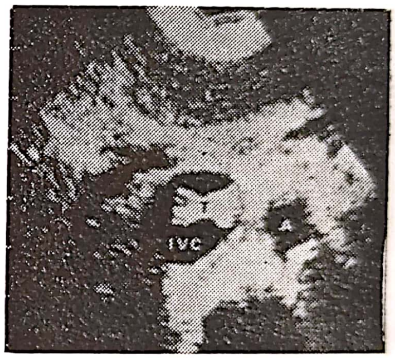

(b)

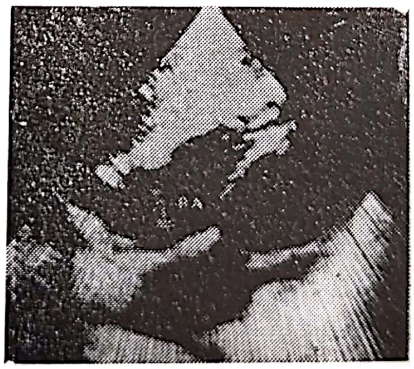

(c)

Fig. II.43. Trombus tumoral:

a — trombus tumoral *(T)* de la un carcinom renal drept, în vena cavă inferioară *(IVC)*, extinzîndu-se în atriul drept *(RA)*; *L* — ficat ; *b* — secțiune transversală cu trombus în vena cavă inferioară ; *A* — aorta ; *c* — imaginea celor patru camere ale inimii evidențiază tumoarea la nivelul atriului drept (după A. T. Rosenfield 1979).

de masă care produce puține ecouri și o atenuare slabă a sunetului, putînd fi confundate ușor cu chisturile, dacă nu se adoptă o tehnică adecvată.

Sarcoamele. Despre aspectul ecografic al sarcoamelor renale există în prezent puține informații, neputîndu-se face o apreciere concludentă.

Tumorile metastazice sînt constituite dintr-o mare varietate de celule ; aspectul ecografic depinzînd în bună parte de organizarea celulară a mediului de transmisie, el va fi foarte variat în cazul metastazelor renale. Dacă metastazele produc mai multe ecouri decît rinichiul-gazdă, atunci se va obține un aspect ecogra-

Scanned with OKEN Scanner

fic tipic. Există totuşi situaţii cînd ecourile interne nu pot fi evidenţiate cu o tehnică de amplificare ecografică normală şi deci nu pot fi diagnosticate.

Angiomiolipomul (hemartomul renal) este o formaţiune moale care produce ecourile cele mai intense comparativ cu celelalte mase renale. Această proprietate poate fi atît de pregnantă încît se poate stabili diagnosticul histologic corect al formaţiunii exclusiv prin ecografie.

Procese inflamatorii. Abcesele renale pot avea origine hematogenă sau urogenă. De obicei se dezvoltă ca o complicaţie a pielonefritei acute, rămînînd un oarecare timp ca formaţiune organizată. Urografic şi scintigrafic apar ca mase renale ce nu pot fi diferenţiate din punct de vedere etiologic.

Datorită patologiei foarte diverse a abceselor se va obţine o varietate mare de aspecte ecografice. Un abces cu conţinut predominant lichid seamănă cu un chist, pentru că rareori leziunea va lăsa să treacă toate ecourile. Peretele abcesului nu este însă tot atît de bine delimitat ca în cazul chistului (fig. II.45). De obicei abcesele conţin suspensii în lichidul intern, care constituie numeroase interfeţe acustice cu un aspect ecografic complex, cu multe ecouri interne de intensitate redusă. La un abces cronic, bine organizat, se vor putea evidenţia septurile interne. Apariţia unei mase cu aspect predominant chistic, care înconjură un rinichi infectat, va fi un semn clar de abces perirenal.

Masele vascularizate

Hematoamele. Aspectul ecografic al hematomului depinde de starea lui fizică, care la rîndul ei depinde de vîrstă. Un hematom recent se comportă ca şi un chist şi nu poate fi deosebit de celelalte colecţii lichide. Atunci cînd se formează şi un cheag, apar ecouri interne (fig. II.46).

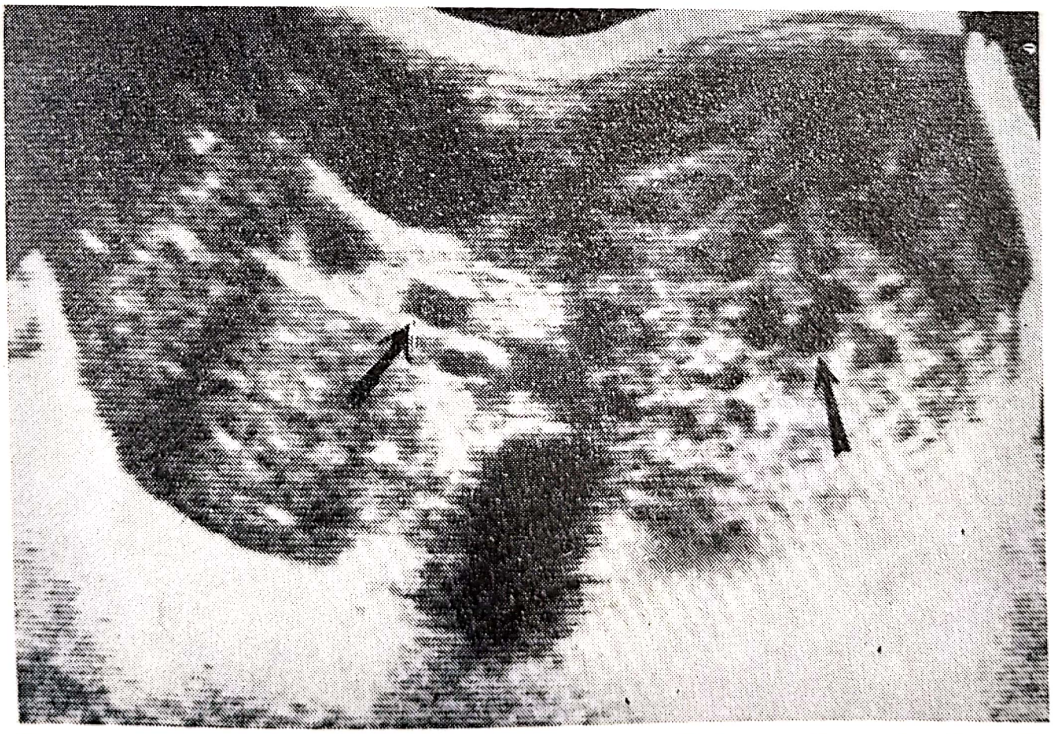

Fig. II.44. Tumoarea Wilms: ecografia transversală în poziţie supinată evidenţiază o masă dens ecogenă la nivelul rinichiului stîng, care conţine multiple zone sonotransparente (săgeţi) (după A. T. Rosenfield, 1979).

Scanned with OKEN Scanner

Fig. II. 45. Abces renal: ecografia transversală în poziţie pronată la nivelul rinichiului stîng evidenţiază o masă complexă cu cîteva ecouri interne greu de identificat (săgeţi):
a — abces; *R* — rinichi.

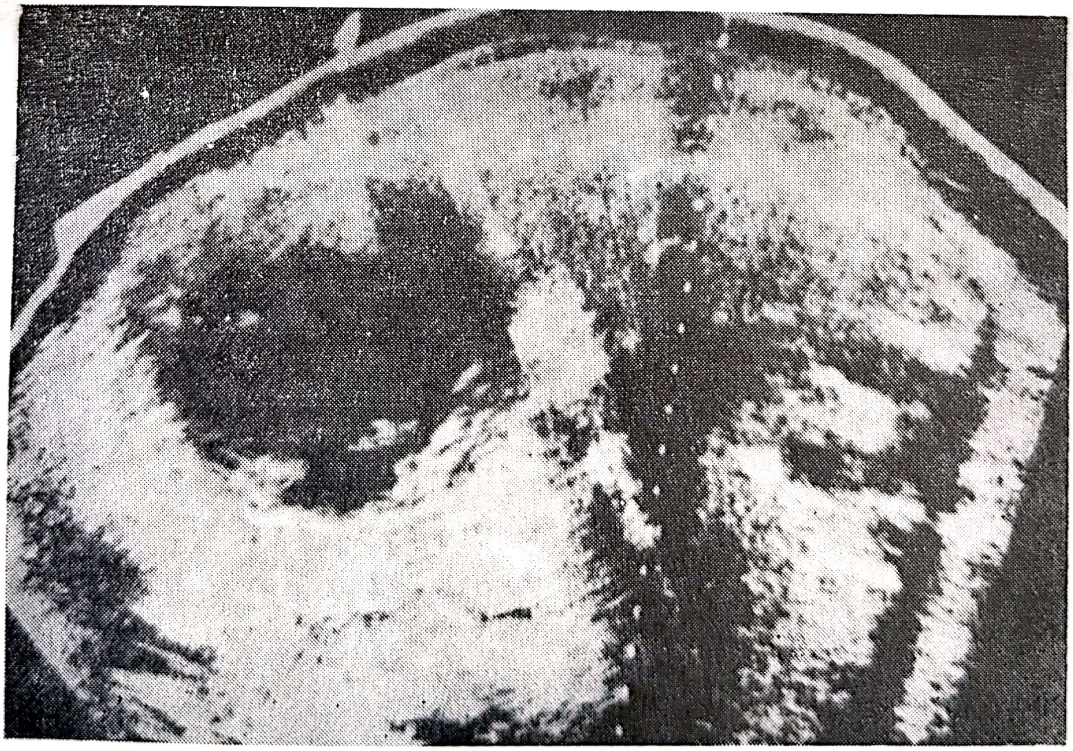

Fig. II.46. Hematom: ecografia transversală în poziţie pronată evidenţiază o masă complexă la nivelul rinichiului stîng; numeroasele ecouri interne reprezintă probabil fragmente de cheag.

Scanned with OKEN Scanner

După lichefierea cheagului, însă, aspectul ecografic se apropie de cel al chistului. Un hematom cronic poate fi calcificat, aspectul ecografic devenind cel de masă chistică calcificată.

Anevrismele și malformațiile vasculare. Masele alcătuite din *pool*-uri sanguine au aspect ecografic de chist sau aspect mai complex dacă sînt și calcificate. Dacă anevrismul prinde artera renală principală, cîteodată este posibil să se precizeze și originea sa. Malformațiile arteriovenoase asociate cu *shunt*-ul pot duce la mărirea considerabilă a venei renale sau a venei cave inferioare, detectabilă ecografic. Ecografia în timp real permite evidențierea pulsațiilor dintr-un anevrism intrarenal de dimensiuni mari.

Hidronefrozele localizate

O arie focală a unei uropatii obstructive, cum ar fi hidrocalicele, poate fi luată uneori drept o masă renală. Sistemele colectoare aproape complet obstruate se diagnostichează ușor pe filmele radiologice, întrucît prezintă dilatări sau opacifieri. În cazul calicelui solitar, dilatat, ce poate fi confundat cu un chist sau cu o altă masă, este necesar examenul ecografic.

Calicele dilatat apare ecografic ca o masă renală chistică. Localizarea sa, în funcție de complexul de ecouri centrale, poate fi utilizată la identificarea acestor leziuni. La nivelul sistemului colector nu se produce îngustarea sau dilatarea unei părți din complexul central, dată fiind existența parenchimului renal. Identificarea unui ureter dilatat alături de o masă chistică la polul superior al rinichiului pledează pentru o dublicitate hidronefrotică.

RINICHIUL AFUNCȚIONAL

Abordarea unui bolnav urologic începe frecvent cu examenul urografic. Din păcate, evaluarea funcției renale uni- sau bilateral prin această metodă poate fi insuficientă. În aceste cazuri, ca și în cele în care datele preliminare de laborator indică insuficiența examenului radiografic, ecografia este examenul imediat următor (50—52). Aceeași alegere trebuie făcută și în cazul pacientului cu intoleranță la iodul metaloid, cu hiperazotemie sau cu insuficiență cardiacă congestivă.

Ecografia reușește să precizeze etiologia insuficienței renale ; dacă acest lucru nu este totuși posibil, ajută la orientarea intervenției ce se impune și, la nevoie, la precizarea locului de biopsie.

În cele ce urmează vom descrie semnele ecografice ce caracterizează alterarea uni- sau bilaterală a funcției renale de diverse etiologii.

Rinichiul afuncțional de mărime normală sau crescută.

Modificări în focar sau multiple. Masele renale pot face ca rinichiul să devină afuncțional prin distrugerea extensivă a parenchimului sau obstrucția fie a fluxului sanguin, fie a celui urinar. Dintre aceestea cel mai frecvent este hipernefromul, care se manifestă ecografic sub forma unei mase solide sau complexe (58). Caracteristicile ecografice ale acestei leziuni au fost amănunțit descrise în subcapitolul anterior. Mecanismele care duc la scoaterea rinichiului din funcție sînt ocluzia venei renale prin extinderea tumorii în lumenul ei și obstrucția tractului urinar prin dezvoltarea tumorii la acest nivel (54).

Aceleași consecințe le are inflamația prin pielonefrită xantogranulomatoasă cu caracterele ecografice descrise anterior. Boala polichistică renală a adultului constituie o altă cauză a rinichiului afuncțional sau a rinichiului mare, slab funcțional, cu aspect ecografic caracteristic.

Scanned with OKEN Scanner

Modificări difuze. Informaţiile ecografice referitoare la afecţiunea renală difuză sînt de ordin general : ele indică dacă rinichiul este normal sau anormal, dacă cortexul, medulara sau ambele sînt afectate şi dacă densitatea ecourilor este crescută sau scăzută. Diagnosticul etiologic este imposibil de stabilit numai prin ecografie. De obicei examenul care urmează este biopsia, a cărei localizare poate fi precizată ecografic.

Obstrucţia. Ecografia se recomandă cel mai frecvent în evaluarea clinică a insuficienţei renale presupusă a fi consecinţa unei hidronefroze bilaterale. În primul stadiu, rinichii sînt de cele mai multe ori micşoraţi de volum, iar dacă obstrucţia persistă, survine atrofia lor. În primul stadiu semnele ecografice sînt discrete, în timp ce în stadiul avansat, apar semnele tipice ale hidronefrozei, de la forma ei moderată pînă la transformarea rinichiului într-un sac cu lichid (fig. II.47).

Deşi etiologia obstrucţiei este diferită, nu de puţine ori examenul ecografic îi poate preciza caracterul. Cînd etiologia hidronefrozei este neclară şi funcţia renală insuficientă pentru a efectua un examen urografic concludent, pielografia poate fi repede făcută sub controlul ecografic (55).

Colecţiile perinefrotice. Despre utilitatea diagnosticului ecografic al colecţiilor perinefrotice (datorită infecţiei şi traumatismului) pentru diferenţierea lor de alte structuri extrarenale şi leziuni am vorbit pe larg în paginile precedente (fig. II.48).

Pentru detectarea colecţiei perinefrotice este de obicei folosit examenul ecografic, care poate fi superior în cazul rinichiului afuncţional. Localizarea şi mărimea abceselor pot fi apreciate ecografic uşor şi precis.

Mai mulţi cercetători (56, 57) au subliniat că în cazul traumatismului renal, dacă funcţia este total com-

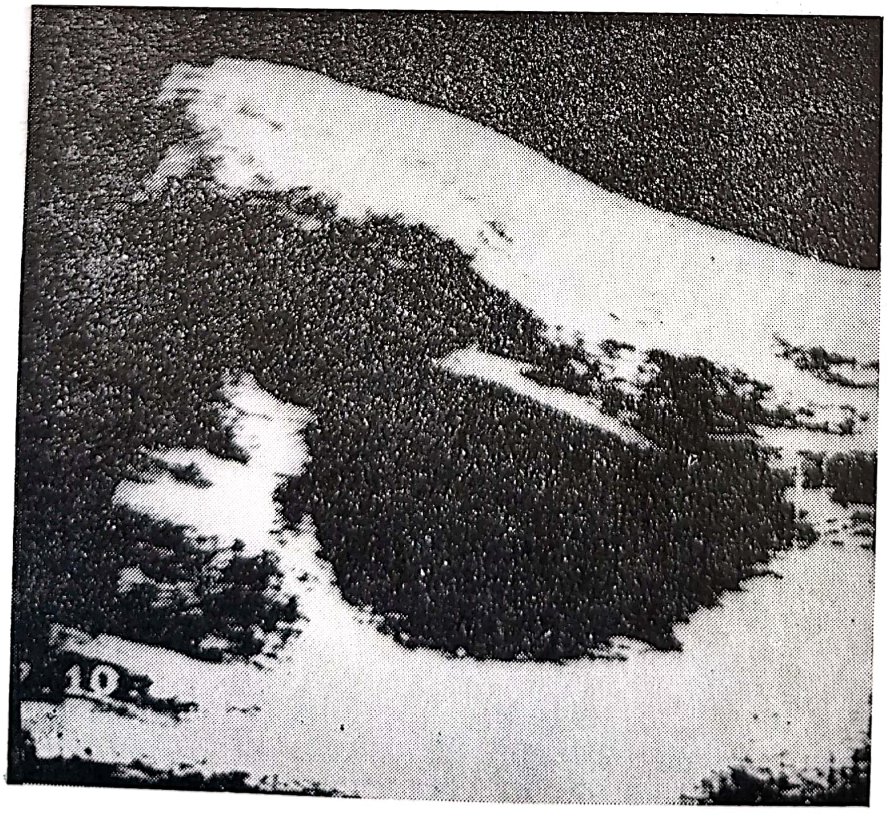

Fig. II.47. Hidronefroza: ecografia transversală în poziţie pronată evidenţiază transformarea întregului rinichi într-un bisac cu conţinut sonotransparent (lichid).

Scanned with OKEN Scanner

Fig. II.48. Colecție mare perinefrotică, adiacentă polului superior al unui rinichi transplantat; colecția este ecodensă, cu striații — aspect care sugerează o recentă hemoragie (după A. T. Rosenfield, 1979).

promisă, angiografia trebuie efectuată imediat pentru a evidenția posibila existență a unei rupturi sau ocluzii de arteră renală. Dacă totuși urografia arată diminuarea funcției renale, angiografia se impune pentru a evidenția hematomul perinefritic sau ruptura renală.

NEFROSTOMIA PERCUTANATĂ ȘI TEHNICILE DE ASPIRAȚIE-BIOPSIE

NEFROSTOMIA PERCUTANATĂ

Nefrostomia percutanată este o tehnică veche care a fost reactualizată grație marilor posibilități oferite de folosire a ultrasunetelor.

În cele ce urmează vom descrie indicațiile, rezultatele și limitele acestei tehnici în urologie.

Nefrostomia percutanată era indicată cel mai des la evidențierea obstrucției tractului urinar superior. Cauzele obstrucției sînt diverse (58). Totuși, deoarece cauza precisă poate fi necunoscută în momentul efectuării procedeului, este bine să fie efectuată imediat după instalarea obstrucției. Hiperazotemia poate fi consecința unei obstrucții bi- sau unilaterale. Tratamentul ce se impune în cazul unei insuficiențe renale obstructive severe este nefrostomia. Nefrostomia percutanată este justificată pe deplin și în cazul pionefrozei, ca dealtfel și în alte situații, ca : fistula ureterală, extracția și irigarea unui calcul etc.

Pentru a înțelege mai bine rolul ultrasunetelor în procesul nefrostomiei percutanate, trebuie să ne reamintim etapele ei : *1*) puncționarea sistemului pielocaliceal cu un ac sau trocar ; *2*) înlocuirea acului sau trocarului cu un cateter cu sau fără ajutorul unui instrument și *3*) poziționarea optimă a cateterului în sistemul pielocaliceal sau ureter.

În general, cu ajutorul ecografiei se ghidează localizarea locului de puncție în cazul pacienților la care urografia este contraindicată. În realitate, unii autori (59, 60) folosesc ecografia în toate etapele amintite ale nefrostomiei.

Scanned with OKEN Scanner

Suspiciunea unei hidronefroze trebuie confirmată prin explorare în scala gri. Este bine să se compare concomitent și aspectul sistemului colector prin explorarea în modul A, iar dacă urmează puncția, acest mod de explorare va constitui un ghid, el ajutînd la măsurarea distanței de la piele la suprafața sistemului pielocaliceal.

Localizarea zonei de puncție a sistemului pielocaliceal printr-un transductor de aspirație-biopsie în modul B este o alternativă, dar comportă unele dezavantaje de ordin tehnic ce țin de posibilitățile și accesoriile aparatului.

TEHNICILE DE ASPIRAȚIE-BIOPSIE

Cu toate că ultrasunetele au fost indicate în primul rînd ca metodă de diagnostic, folosirea lor ca un ajutor în biopsia țesuturilor și aspirația fluidului a căpătat un rol important în clinica medicală. Descrierea acestei tehnici este prezentată pe larg în primul capitol.

Fiindcă de cele mai multe ori chistul renal se dezvoltă asimptomatic, există unele controverse dacă trebuie sau nu aspirat în cazul evidențierii lui ecografice. Prin aspirația chistului și analiza fluidului și celulelor se obțin rezultate precise în 95% din cazuri cu privire la etiologia leziunii (benignă sau malignă). Imaginile ecografice au o precizie diagnostică de 90%. De aceea indicația de aspirație a chistului rămîne la latitudinea clinicianului.

Dacă aspirația chistului se impune, procedeul se poate realiza folosind ultrasunetele drept ghid (61, 62). Avantajele efectuării aspirației chistului și/sau biopsiei sub controlul ecografic constau în aceea că pacientul este ferit de iradiere și de necesitatea injectării mediului de contrast.

Aspirația chistului și/sau biopsia renală pot fi realizate prin explorarea în modul A sau modul B, ultimul procedeu oferind un cîmp mai clar de observație.

În modul A, este folosit pentru aspirație un transductor special cu orificiu interior. Aria chistului este identificată prin aspectul ecografic în modul B cu un transductor ce are un ac direcționat către regiunea vizată (fig. II.49).

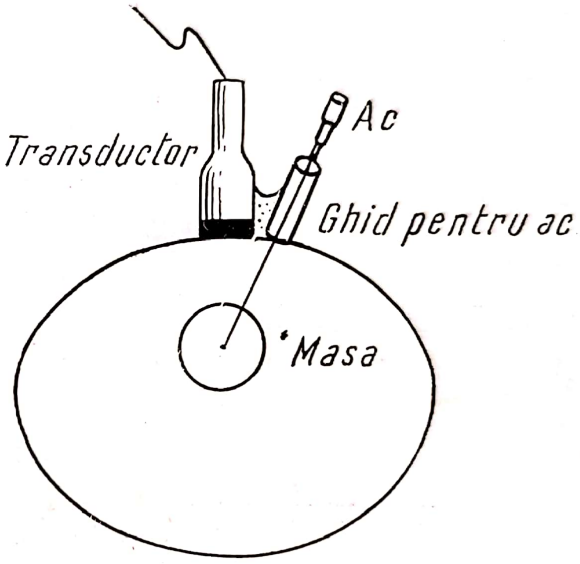

Fig. II.49. Schema de ansamblu a tehnicii de aspirație-biopsie.

În timpul introducerii, acul poate fi urmărit ca un vîrf de ecou distinct. Volumul conținutului chistic poate fi estimat prin aspirarea unei jumătăți din el și înlocuirea cu substanță de contrast și aer pentru evaluarea în continuare a peretelui chistic. Introducerea acului se face cu bolnavul în apnee.

Aspirația chistului se poate face și prin ecografia în timp real, însă cu unele dezavantaje.

Tehnica de biopsie renală este similară cu cea de aspirație a chistului. În cazul biopsiei, se reperează cortexul renal de la polul inferior al rinichiului și proba-test se prelevează cu ac special de biopsie (63).

Scanned with OKEN Scanner

TRANSPLANTUL RENAL

Numitorul comun al insuficienței renale consecutive transplantului de rinichi este ischemia, care poate fi cauzată de obstrucția mecanică a vaselor sanguine sau a ureterului ori de rejecția imunologică. Rinichiul transplantat este vulnerabil în mod special la insultele ischemice, care reclamă un diagnostic prompt, pentru a putea institui măsurile corectoare cele mai adecvate. Aceasta presupune adesea însă, posibilitatea de a vizualiza rinichiul transplantat.

Succesele obținute prin transplantare și necesitatea de explorare repetată a acestor bolnavi în microclimatul lor spitalicesc face ca diagnosticul cu ultrasunete să fie util în primul rînd prin confortabilitatea și rapiditatea obținerii informațiilor.

Citirea în scala gri și transductorii de înaltă frecvență creează posibilitatea obținerii unor detalii anatomice clare. Caracterul neinvaziv al diagnosticului cu ultrasunete, ce permite investigații repetate, și independența lui de funcția renală dau posibilitatea unei vizualizări satisfăcătoare a grefei în situații cînd imaginile radioizotopice și radiologice sînt inoportune.

Ecografia în perioada imediată postoperatorie este utilă, ea permițînd și depistarea unei hemoragii sau colecții de fluid perirenal (64, 65). Pacienții pot fi reexaminați la primul semn al unui efect local în patul grefei și în timpul perioadei de rejecție.

ASPECTUL NORMAL

Sistemul pielocaliceal și alte structuri ale sinusului renal apar sub forma unei benzi de ecouri dense în porțiunea de mijloc a rinichiului grefat (fig. II.50). Separarea minimă

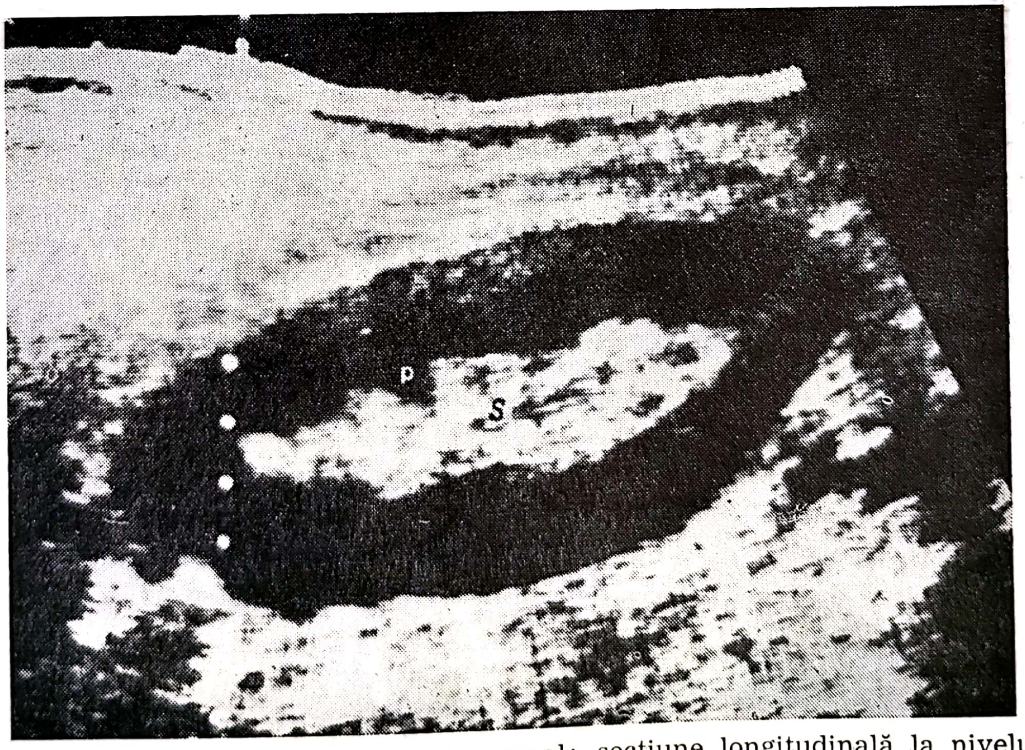

Fig. II.50. Transplantul renal — aspect normal: secțiune longitudinală la nivelul fosei iliace drepte ; conturul renal este neted, iar țesutul perirenal omogen, fără zone fluide ; ecourile dense centrale reprezintă sinusul *(S)*; ariile sonotransparente adiacente sinusului reprezintă piramidele medulare *(p)* (după A. T. Rosenfield, 1979).

Scanned with OKEN Scanner

centrală a ecourilor de la nivelul sinusului renal poate fi zonală în cazul pacienților cu diureză crescută. Parenchimul renal este delimitat prin ecouri de intensitate joasă. Între ecourile sinusului renal și periferie, pot fi reperate arii mici (1 cm), sonotransparente, ele reprezentînd piramidele medulare (66, 67). Acestea sînt mai greu de reperat la transplantul renal normal decît în cazul pacientului cu rejecție. Conturul renal este neted, lipsit de colecții fluide învecinate. O secțiune transversală prin mijlocul rinichiului poate evidenția : sistemul colector ce se extinde central, vasele principale renale și joncțiunea corticomedulară, vasele arcuate. Vezica urinară, cînd este plină, apare de obicei rotundă ; cîteodată polul inferior al grefei poate fi confundat cu aspectul vezicii.

COMPLICAȚIILE TRANSPLANTULUI RENAL

Rejecția. Rejecția alogrefei este clasificată în formele : hiperacută, accelerat acută, acută și cronică (68). Rejecția hiperacută clasică este o reacție intensă a anticorpilor citotoxici originari în limfocitul B, care determină o stare de insuficiență a grefei imediat pe masa de operație sau în maximum 48 de ore de la operație (68). Rejecția accelerată produce o insuficiență a grefei în prima săptămînă, după o scurtă perioadă de funcție normală, și este mediată de asemenea de limfocitul de tip B. Episoadele de rejecție acută mediate de limfocitul de tip I din timus au loc de obicei în primele două luni, dar pot apărea și în prima săptămînă și sînt frecvent reversibile. Sindromul complet cu creșterea creatininei serice, scăderea diurezei, cîștigarea în greutate, mărirea grefei, hipertensiunea, frisonul și creșterea proteinuriei și sedimentului urinar nu este totdeauna prezent. Rejecția cronică produce o deteriorare funcțională gradată luni sau ani după transplant, adesea cu hipertensiune și proteinurie intensă. Aceasta este mediată de limfocitele de tip B (68).

Scintigrafia cu radioizotopi este metoda standard de evaluare a rejecției, deoarece prin ea pot fi cuantificate și comparate seriat variatele tulburări funcționale. În general, perfuzia și *clearance*-ul scad, iar timpul de tranzit tubular crește proporțional cu reversibilitatea rejecției (69).

Rolul principal al urografiei și ecografiei în perioadele de rejecție este de a exclude prezența unei obstrucții ureterale, limfocitare sau a hematomului perirenal, toate acestea putînd mima sindromul complex al rejecției (70, 71). Ecografia este utilă în special cînd nu se pot obține imagini cu radioizotopi și urografie, dată fiind diminuarea severă a funcției renale.

Ca mijloace de apreciere a rejecției acute au fost propuse măsurarea volumului renal sau taliei (68, 72, 73). Creșterea rapidă a taliei renale sugerează rejecția acută (72, 73), cu toate că un studiu recent conchide că creșterea taliei nu este un aspect mai concludent decît evaluarea clinică și cu radioizotopi a rejecției ; de cele mai multe ori se pot constata necroza tubulară acută și tromboza de venă renală. Creșterea treptată, în timp, a volumului grefei reprezintă o hipertrofie compensatorie (74) și invers, descreșterea treptată a volumului grefei sugerează instalarea unei rejecții cronice (75).

Vizualizarea cortexului renal și piramidelor medulare este posibilă prin folosirea de rutină a transductorilor de înaltă frecvență și experienței cîștigate (67). Lucrările recente au demonstrat că multe din rejecțiile acute pot fi detectate prin evidenție-

Scanned with OKEN Scanner

rea aspectului ariilor sonotransparente izolate în parenchimul renal, ce se datorează edemului, hemoragiei sau infarctului (fig. II.51). Unele lucrări menționează că rejecția cronică poate fi caracterizată prin creșterea ecogenității la nivelul cortexului renal (67). În cazul necrozelor tubulare acute, ariile sonotransparente omogene sînt distribuite difuz.

Nefropatia obstructivă. Existența unei obstrucții poate fi evidențiată în cele mai multe cazuri prin urografie, scintigrafie sau ecografie. Meritele relative ale fiecărei metode în parte n-au fost precizate la pacienții cu transplant renal. La pacienții fără transplant, pentru evidențierea obstrucției, ecografia este adesea mai oportună decît urografia (76). Deoarece ecografia poate fi executată rapid și independent de starea funcțională a rinichiului, ea este probabil metoda ce trebuie aleasă pentru excluderea obstrucției la pacienții cu transplant renal. Semnul ecografic al obstrucției este dislocarea aspectului normal, compact, al ecourilor sinusului renal prin spații cu conținut transsonic care reprezintă dilatarea calicelor și bazinetului (fig. II.52).

Precizarea locului obstrucției și uneori a cauzei ei se obține în general prin urografie. Imaginile radioizotopice dau rezoluții spațiale mai scăzute, iar ecografia precizează rareori o leziune ureterală intrinsecă.

Alte complicații. Colecțiile fluidului extraperitoneal sînt excelent vizualizate prin ecografie. Ecografia a devenit o metodă de preferat pentru detectarea limfocelului, datorită sensibilității sale crescute. Detectarea colecțiilor fluidului perirenal de toate tipurile variază între 13—47% în cazul transplantului renal (77, 78, 79). Limfocelul are aspect ecografic variat, dar masele solitare sonotrans-

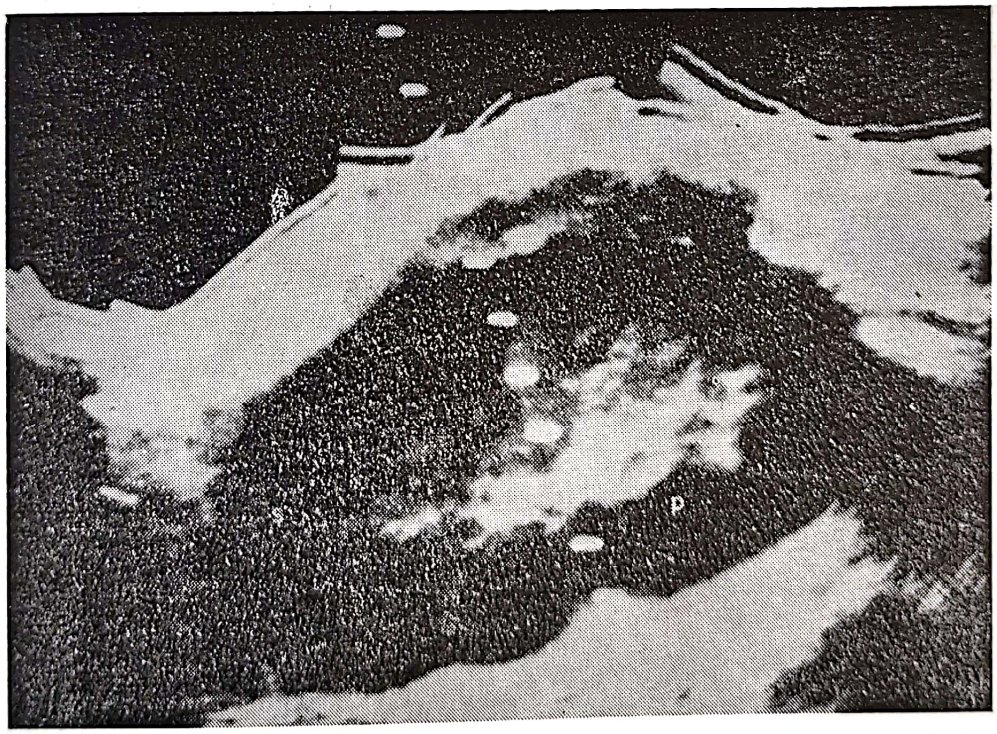

Fig. II.51. Secțiune longitudinală la nivelul unei alogrefe în rejecție acută, la 8 săptămîni după transplant: piramidele medulare (p) sînt mărite; de asemenea, se observă zone sonotransparente ce dislocă cortexul renal (*S*), ele putînd reprezenta edem, hemoragie sau infarct (după A. T. Rosenfield, 1979).

Scanned with OKEN Scanner

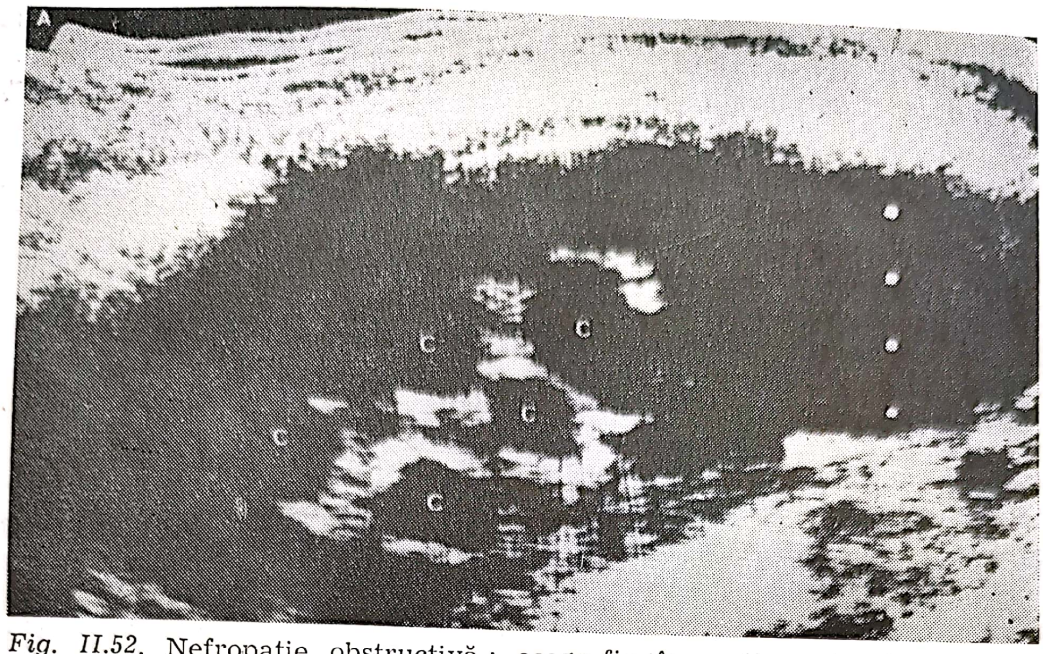

Fig. II.52. Nefropatie obstructivă : ecografia în secțiune longitudinală a unei grefe inserate în fosa iliacă dreaptă ; ecourile sinusului renal sînt întrerupte de spații sonotransparente care reprezintă calicele *(c)* dilatate (după A. T. Rosenfield, 1979).

parente au contur bine delimitat și sînt tipice.

Studiile radioizotopice, urografice și ecografice joacă un rol complementar în evaluarea fistulei urinare. Ecografia oferă posibilitatea detectării mai ușoare a unui urinom (77), dar nu-l poate diferenția de un limfocel.

În cazul abceselor și hematoamelor perinefrotice, ecografia are rolul de a le evidenția, fără a le diferenția ; prin aspirația conținutului lor, ghidată ecografic, se poate preciza caracterul lezional.

Diagnosticul rupturii de grefă, necrozei papilare și calculilor poate beneficia, parțial, de aportul ecografiei, ea jucînd deocamdată în aceste situații mai mult un rol complementar, ce se va ameliora în timp.

VEZICA URINARĂ

Deși evidențierea ecografică a unor leziuni pelviene și a uterului gravid, în special în prima perioadă de sarcină, presupune umplerea vezicii, foarte puțini cercetători au intuit folosirea ultrasunetelor pentru detectarea afecțiunilor ei (80, 81).

Urologul preferă să examineze vezica cistoscopic, în timp ce clinicianul apelează la ecografii, în primul rînd pentru caracterul lor inofensiv.

VEZICA NORMALĂ ȘI ȚESUTURILE PELVIENE MOI

Vezica goală nu poate fi identificată în explorarea pelviană. Parțial umplută, are contur rotund și ocupă o poziție profundă în pelvis. Cînd este complet plină, vezica se ridică în cavitatea abdominală cu axul lung orientat în sus și înainte (fig. II.53) ; unele vezici pot avea formă rotundă. Secțiunea transversală joasă a vezicii pline are aspectul unui patrulater, în timp ce în planurile mai ridicate capătă contur ovoid. Toți pereții vezicii pline sînt accesibili explorării cu ultrasunete. La bărbat, prostata normală poate fi reperată

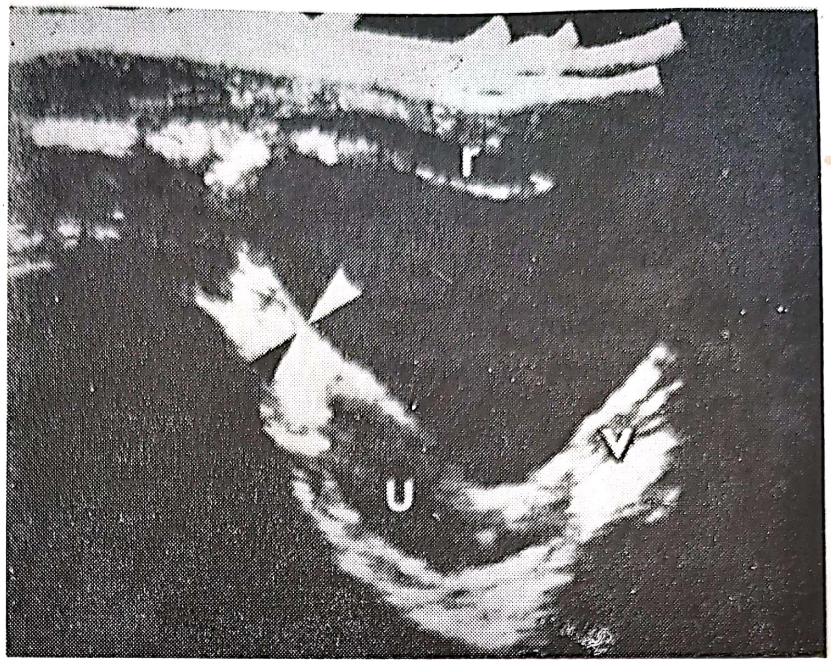

Fig. II.53. Vezica normală plină: ecografia longitudinală evidențiază vezica, uterul *(U)*, vaginul *(V)* și mușchiul rectus *(r)*.

inferior, cu veziculele seminale așezate ușor deasupra și lateral. La femeie, uterul este identificat posterior vezicii iar vaginul poate fi văzut imediat sub baza acestuia.

Urina lasă în mod normal să treacă ultrasunetele (80) iar suprafața internă a vezicii pline este netedă și reflectă puternic ultrasunetele.

ANOMALIILE CONGENITALE

Dintre anomaliile congenitale vezicale, cele care pot beneficia parțial de examenul ecografic sînt diverticulii vezicali sau chistul uracal (83) ; pentru a fi identificate, ele trebuie să ocupe o parte importantă a peretelui vezical (fig. II.54).

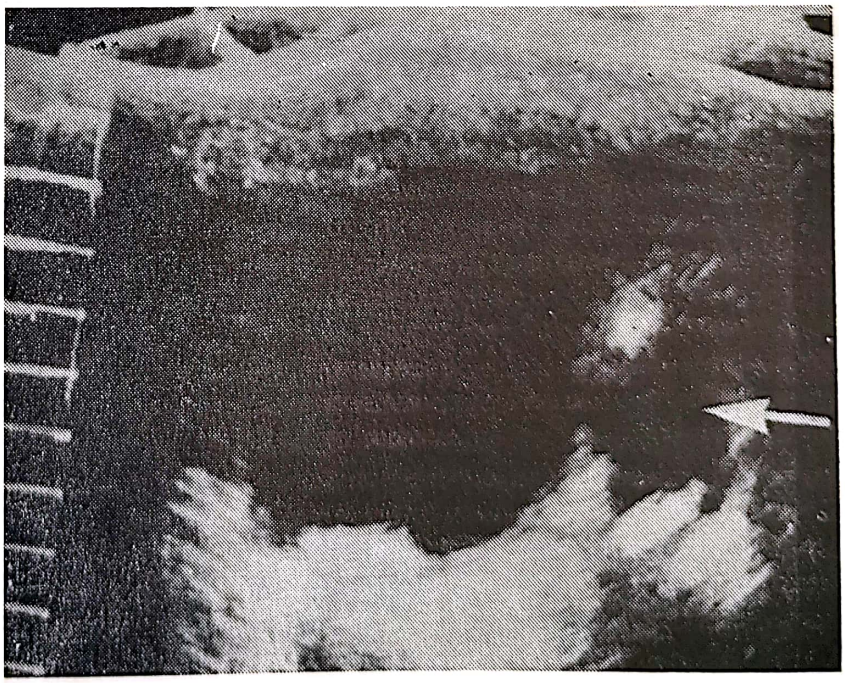

Fig. II.54. Diverticul vezical: ecografia evidențiază un diverticul mare, situat lateral stîng.

Scanned with OKEN Scanner

VOLUMUL VEZICAL

O vezică normală poate reține fără mare disconfort peste 500 ml fluid. Vezicile atone pot conține cîțiva litri de urină, ridicîndu-se supraombilical, cu un volum mare de urină reziduală. Atonia vezicală ne poate determina să suspectăm existența unei mase abdominale hipogastrice, cateterizarea fiind actul ce va preciza diagnosticul. Reducerea capacității vezicale este deseori asociată inflamațiilor și tumorilor vezicale.

Aprecierea aproximativă a volumului urinar se poate realiza prin măsurarea ecografică în modul A sau folosind metodele planimetrice prin explorarea în modul B (84, 85, 86). Practica a demonstrat că aceste metode sînt mai precise în cazul volumelor mari și mai puțin precise în cazul celor mici. Cu metodele de explorare în scala gri, precizia pare să crească (87). Măsurarea cu ultrasunete se recomandă atunci cînd cateterizarea este contraindicată și cînd metodele radiologice sînt considerate inoportune.

OBSTRUCȚIA COLULUI VEZICAL

O serie de afecțiuni intrinsece și extrinsece ale vezicii pot strîmta orificiul uretral. La bărbat cea mai importantă leziune de acest fel este mărirea prostatei datorită hiperplaziei medulare sau carcinomului. Modificările ce apar la nivelul vezicii sînt o reflectare a cauzelor ce le produc. În obstrucția progresivă prelungită, hipertrofia stratului muscular duce la îngroșarea și trabecularea peretelui vezical. Accentuarea trabeculării poate fi evidențiată ecografic ca o îngroșare a peretelui cu neregularitatea asociată a suprafeței interioare. Prin extensie vezicală se poate repera ecografic și hipertrofia de prostată.

Unele obstrucții acute și afuncționale terminale fac ca vezica să se dilate mult și să se extindă supraombilical, peretele ei îngustîndu-se.

TUMORILE VEZICII

Aproximativ 95% dintre tumorile vezicii au origine epitelială și majoritatea lor sînt maligne ; cele benigne, de origine mezodermică, sînt mai rare. Tumorile vezicale sînt cel mai frecvent tumori ale tractului urinar.

Metodele de rutină folosite în clinică pentru stabilirea diagnosticului sînt urografia, cistoscopia, biopsia unui fragment muscular profund și examenul bimanual sub anestezie. Tehnicile radiologice urmăresc evidențierea unor infiltrații locale, dar numai cele mai sofisticate ating un grad mai crescut de precizie (88, 89), ele nefiind însă la îndemîna oricărui serviciu de radiologie. Limfangiografia este folosită pentru evaluarea grupelor de noduli secundari și terțiari ai drenajului limfatic vezical. Mai recent, tomografia computerizată, cu contrast negativ, s-a dovedit a fi o tehnică foarte bună de evaluare a tumorilor vezicale (90). Similar, ecografia a fost folosită pentru aprecierea stadiului clinic al tumorilor vezicale, utilizîndu-se atît explorarea abdominală cît și cea rectală (91, 92).

La nivelul peretelui vezical și țesutului moale pelvian se descriu mai multe tipuri de tumori solitare și/sau tumori infiltrative (fig. II.55). Mai frecvente sînt papiloamele mici care penetrează mucoasa vezicii ; în cazul celor pediculate, cînd tumoarea se ridică de la baza vezicii, pedicului poate fi mascat de masa tumorală. Multe din tumorile invazive au o bază largă și o textură spongioasă sau sînt de consistență solidă, returnînd ecouri de amplitudine joasă.

Scanned with OKEN Scanner

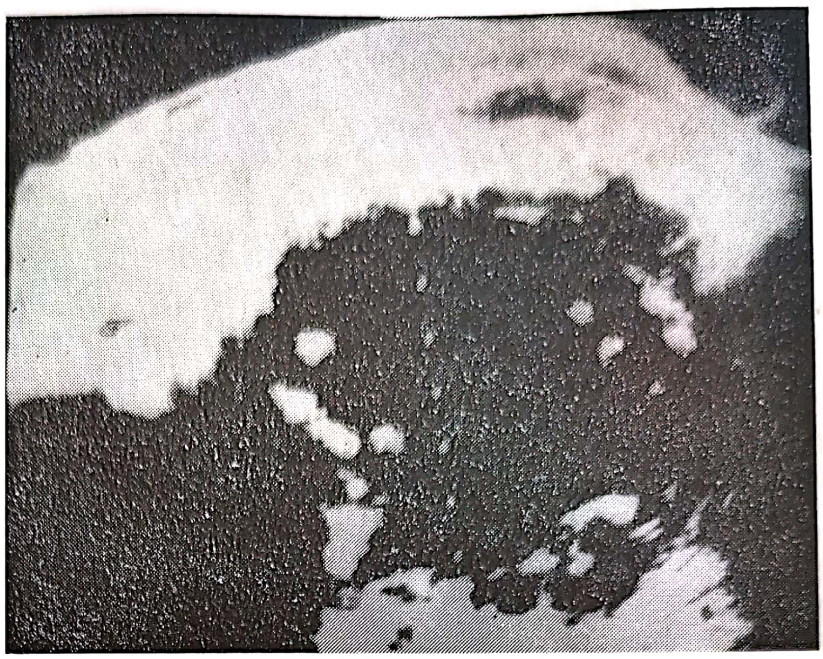

Fig. II.55. Tumoare vezicală infiltrativă : ecografia evidenţiază trei formaţiuni tumorale ce invadează ţesutul moale al peretelui interior al vezicii.

Tumorile sesile au adesea o suprafaţă neregulată şi sînt frecvent necrotice şi ulcerate. Tumorile intramurale prezintă un contur bine delimitat, care permite evidenţierea apartenenţei lor la peretele vezical. Tumorile extravezicale prezintă de obicei o densitate a ecourilor mai scăzută decît grăsimea perivezicală şi ţesutul conectiv.

Tumorile invazive afectează de asemenea capacitatea şi conturul vezicii. Vezica devine mai iritabilă, capacitatea sa scade, în schimb volumul de urină reziduală creşte ; peretele vezicii adiacent tumorii este mai puţin expansibil şi rămîne rigid.

În evaluarea tumorilor vezicii, examenul ecografic este folosit pentru informaţiile în plus la diagnosticul histologic deja pus. El nu înlocuieşte ci completează alte metode convenţionale de investigaţie, deci, fiind un test sărac de *screening*, nu trebuie folosit ca procedeu iniţial de diagnostic. Examenul cistoscopic se recomandă în acelaşi timp cu ecografia, întrucît ambele evidenţiază detalii utile unei cure chirurgicale.

Selectarea tratamentului adecvat tumorii vezicale reperate este legată de precizia diagnosticului, de studiul ei clinic şi de caracterul ei histologic. Metodele convenţionale aduc date precise asupra stadiului tumorilor, cînd acestea sînt superficiale, şi mai puţin eficace, în cazul infiltraţiilor profunde. Metodele radiologice mai puţin complexe joacă un rol mai mic în studierea tumorii, în timp ce arteriografia selectivă cu aer endovezical (şi perivezical) este considerată a fi mult mai precisă (93). Ecografia are două avantaje majore : este neinvazivă şi nu produce pacientului decît un disconfort minim. În ceea ce priveşte aprecierea profunzimii tumorii, este comparabilă cu arteriografia, deşi nu detectează infiltrarea altor viscere pelviene.

Deoarece aduce detalii excelente asupra ţesutului moale, ecografia poate fi folosită la calcularea şi alegerea cîmpului de terapie (94). Cum ea este capabilă să aprecieze volumul tumorii şi cum este total neinvazivă, poate fi folosită la monitorizarea răspunsului tumorii la trata-

Scanned with OKEN Scanner

mentul selectiv, la intervale scurte de timp. Examenele seriate pot identifica recidivele tumorale înaintea intuirii lor clinice.

PROSTATA

Datorită formei, localizării şi structurii, prostata este unul dintre organele care poate beneficia cel mai mult de pe urma aplicării ultrasunetelor în diagnostic, deoarece : nu este prea mare pentru penetrarea totală a undelor, este localizată adiacent rectului, permiţînd astfel inserţia unei sonde subţiri, şi este alcătuită dintr-un ţesut moale, care nu poate fi evidenţiat cu tehnicile radiologice standard.

Prostata poate fi evidenţiată prin explorarea obişnuită de contact la suprafaţa abdomenului, dar această metodă are aplicabilitate numai în cazul pacienţilor cu o prostată mare, deoarece fluxul ultrasonor este în mod normal întrerupt de pubis. Este unanim acceptat faptul că metoda cea mai potrivită pentru examenul prostatei este ecografia transrectală. Prima ecografie reuşită a prostatei a fost realizată în 1967 cu un transductor adecvat (95) iar un echipament mare pentru ecografia transrectală a fost realizat în 1974 (96). Echipamentul şi metodologia de explorare au fost descrise în capitolul I.

PROSTATA NORMALĂ

Ecografia transrectală realizează o tomografie orientată a prostatei, cînd transductorul este inserat la cîţiva cm sub anus. Prostata este vizualizată anterior rectului, unde transductorul este localizat. De ambele părţi se observă ecouri lineare dure, provenite de la pubis în faţa prostatei şi de la ischioane. Aspectele ecourilor continue, lineare, date de capsula prostatică au fost numite *ecouri capsulare* iar distribuţia ecourilor provenite de la ţesutul prostatei, *ecouri interne.*

La adultul normal, ecografic, prostata prezintă un aspect subţiat, triunghiular sau semilunar, cu diametrul antero-posterior mult mai mic decît cel transversal. Forma prostatei este simetrică. *Ecourile capsulare* sînt netede, continue şi rare, în timp ce ecourile interne sînt fine şi regulate (97). De reţinut caracteristicile de subţiere şi simetrie care sînt extrem de importante (fig. II.56).

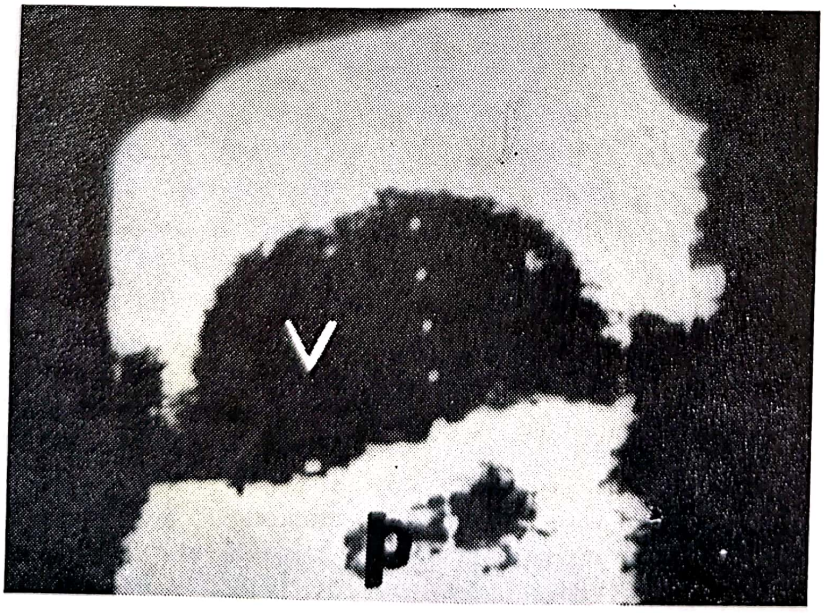

Fig. II.56. Prostata normală: secţiune transversală prin vezică *(v)* şi prostată *(p)*, obţinută prin explorare transabdominală.

Scanned with OKEN Scanner

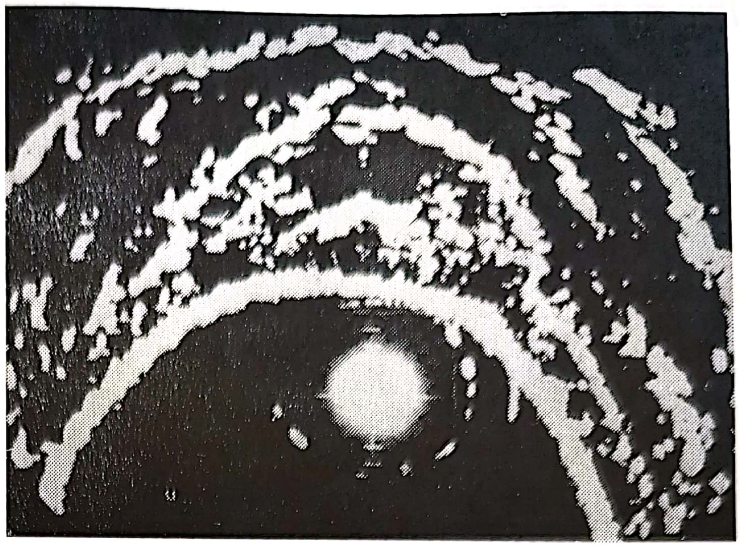

Fig. II.57. Calculi prostatici: ecografia standard a fost realizată prin explorare transrectală (după H. Watanabe și colab., 1974).

PROSTATITELE

În funcție de întinderea inflamației, *ecourile capsulare* devin neregulate. Gradul inflamației poate varia în așa fel, încît se poate observa o mare fluctuație a mărimii și formei prostatei în decurs de numai cîteva zile. În numeroase cazuri de prostatită acută, multă vreme chiar după vindecare rămîne aspectul ecografic de prostatită cronică. Prostatitele acute sînt adesea însoțite de inflamația și deformarea veziculelor seminale (98).

Este greu de descris aspectul tipic ecografic al prostatitei cronice, deoarece ea ține de conturul neregulat al ecourilor capsulare și interne care acompaniază diversele modificări ce apar în diferitele stadii ale afecțiunii. Unele dintre aceste aspecte pot apărea în cancerul de prostată, îngreuind astfel diagnosticul. Deși continuitatea ecourilor capsulare în prostatite se păstrează mai mult decît în cancer, diagnosticul final se bazează pe examenul biopsic.

Modificările ecografice în prostatitele cronice variază de asemenea în funcție de evoluția afecțiunii, ele permițînd aprecierea efectului tratamentului administrat.

CALCULII PROSTATICI

Calculii prostatici nu au importanță clinică deosebită deoarece dau rar tulburări, chiar dacă afecțiunea este netratată ; numai unii pacienți acuză un vag disconfort în regiunea perineală. Cei mai mulți calculi prostatici sînt delimitați sub formă de ecouri lungi și dense în regiunea intraprostatică (fig. II.57). Calculii atenuează fluxul ultrasonor, astfel încît sub calculi se poate repera o umbră acustică. Un calcul solitar produce ecouri sub forma unui grup de puncțulețe ce rămîn pe osciloscop chiar după scăderea sensibilității sub 20 dB.

HIPERTROFIA BENIGNĂ A PROSTATEI

La pacienții cu hipertrofie benignă a prostatei, tomografia evidențiază o mărire simetrică, mai frecvent de-a lungul diametrului antero-posterior. În primul stadiu, forma prostatei este semilunară și aproape rotundă sau ovală — în stadiile mai avansate (fig. II.58). *Ecourile capsulare* sînt regulate (netede), continue și compacte ; *ecourile interne* sînt crescute, dînd impresia unei mase compacte.

Diagnosticul ecografic al hipertrofiei benigne de prostată nu se ba-

mentul selectiv, la intervale scurte de timp. Examenele seriate pot identifica recidivele tumorale înaintea intuirii lor clinice.

PROSTATA

Datorită formei, localizării şi structurii, prostata este unul dintre organele care poate beneficia cel mai mult de pe urma aplicării ultrasunetelor în diagnostic, deoarece : nu este prea mare pentru penetrarea totală a undelor, este localizată adiacent rectului, permiţînd astfel inserţia unei sonde subţiri, şi este alcătuită dintr-un ţesut moale, care nu poate fi evidenţiat cu tehnicile radiologice standard.

Prostata poate fi evidenţiată prin explorarea obişnuită de contact la suprafaţa abdomenului, dar această metodă are aplicabilitate numai în cazul pacienţilor cu o prostată mare, deoarece fluxul ultrasonor este în mod normal întrerupt de pubis. Este unanim acceptat faptul că metoda cea mai potrivită pentru examenul prostatei este ecografia transrectală. Prima ecografie reuşită a prostatei a fost realizată în 1967 cu un transductor adecvat (95) iar un echipament mare pentru ecografia transrectală a fost realizat în 1974 (96). Echipamentul şi metodologia de explorare au fost descrise în capitolul I.

PROSTATA NORMALĂ

Ecografia transrectală realizează o tomografie orientată a prostatei, cînd transductorul este inserat la cîţiva cm sub anus. Prostata este vizualizată anterior rectului, unde transductorul este localizat. De ambele părţi se observă ecouri lineare dure, provenite de la pubis în faţa prostatei şi de la ischioane. Aspectele ecourilor continue, lineare, date de capsula prostatică au fost numite *ecouri capsulare* iar distribuţia ecourilor provenite de la ţesutul prostatei, *ecouri interne.*

La adultul normal, ecografic, prostata prezintă un aspect subţiat, triunghiular sau semilunar, cu diametrul antero-posterior mult mai mic decît cel transversal. Forma prostatei este simetrică. *Ecourile capsulare* sînt netede, continue şi rare, în timp ce ecourile interne sînt fine şi regulate (97). De reţinut caracteristicile de subţiere şi simetrie care sînt extrem de importante (fig. II.56).

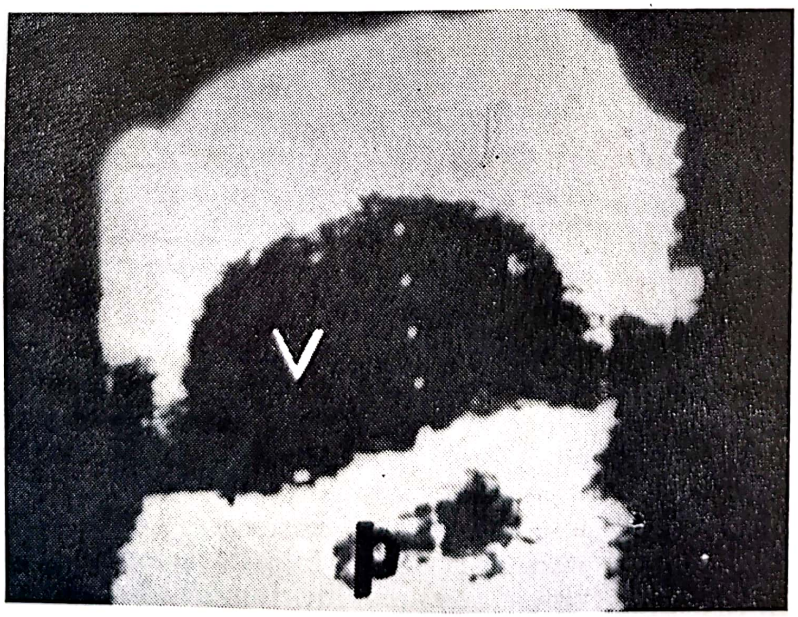

Fig. II.56. Prostata normală: secţiune transversală prin vezică *(v)* şi prostată *(p)*, obţinută prin explorare transabdominală.

Scanned with OKEN Scanner

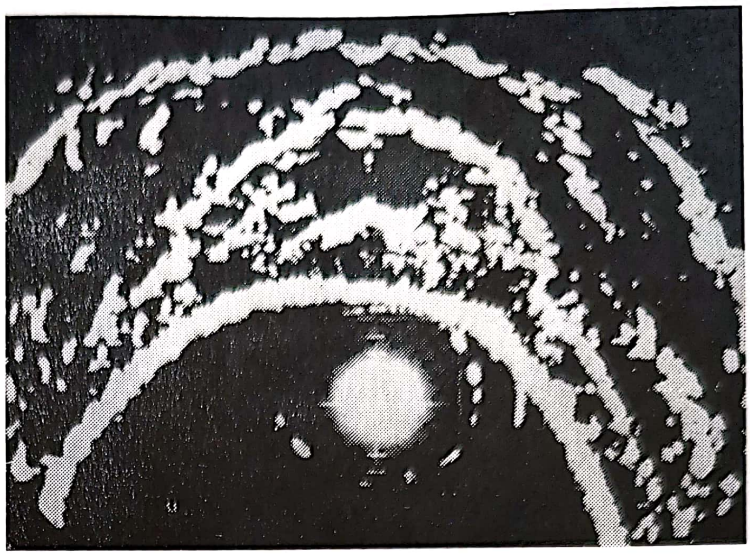

Fig. II.57. Calculi prostatici: ecografia standard a fost realizată prin explorare transrectală (după H. Watanabe și colab., 1974).

PROSTATITELE

În funcție de întinderea inflamației, *ecourile capsulare* devin neregulate. Gradul inflamației poate varia în așa fel, încît se poate observa o mare fluctuație a mărimii și formei prostatei în decurs de numai cîteva zile. În numeroase cazuri de prostatită acută, multă vreme chiar după vindecare rămîne aspectul ecografic de prostatită cronică. Prostatitele acute sînt adesea însoțite de inflamația și deformarea veziculelor seminale (98).

Este greu de descris aspectul tipic ecografic al prostatitei cronice, deoarece ea ține de conturul neregulat al ecourilor capsulare și interne care acompaniază diversele modificări ce apar în diferitele stadii ale afecțiunii. Unele dintre aceste aspecte pot apărea în cancerul de prostată, îngreuind astfel diagnosticul. Deși continuitatea ecourilor capsulare în prostatite se păstrează mai mult decît în cancer, diagnosticul final se bazează pe examenul biopsic.

Modificările ecografice în prostatitele cronice variază de asemenea în funcție de evoluția afecțiunii, ele permițînd aprecierea efectului tratamentului administrat.

CALCULII PROSTATICI

Calculii prostatici nu au importanță clinică deosebită deoarece dau rar tulburări, chiar dacă afecțiunea este netratată ; numai unii pacienți acuză un vag disconfort în regiunea perineală. Cei mai mulți calculi prostatici sînt delimitați sub formă de ecouri lungi și dense în regiunea intraprostatică (fig. II.57). Calculii atenuează fluxul ultrasonor, astfel încît sub calculi se poate repera o umbră acustică. Un calcul solitar produce ecouri sub forma unui grup de punctulețe ce rămîn pe osciloscop chiar după scăderea sensibilității sub 20 dB.

HIPERTROFIA BENIGNĂ A PROSTATEI

La pacienții cu hipertrofie benignă a prostatei, tomografia evidențiază o mărire simetrică, mai frecvent de-a lungul diametrului antero-posterior. În primul stadiu, forma prostatei este semilunară și aproape rotundă sau ovală — în stadiile mai avansate (fig. II.58). *Ecourile capsulare* sînt regulate (netede), continue și compacte ; *ecourile interne* sînt crescute, dînd impresia unei mase compacte.

Diagnosticul ecografic al hipertrofiei benigne de prostată nu se ba-

Scanned with OKEN Scanner

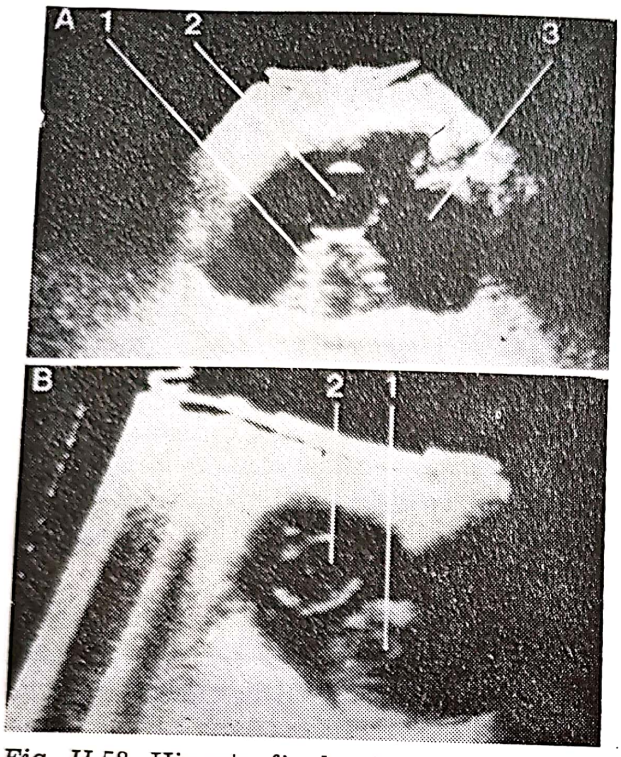

Fig. II.58. Hipertrofia benignă a prostatei: ecografie obținută prin explorare transabdominală:
A — secțiune transversală ; *B* — secțiune longitudinală la nivelul vezicii : *1* — prostata mult mărită ; *2* — balon-cateter ; *3* — vezică (după H. H. Holm și colab., 1980).

zează nici pe mărime, nici pe greutate, ci pe aspectul prostatei. Cu toate că în cele mai multe cazuri se pot determina mărimea și greutatea prostatei, este imposibil de diferențiat aspectul patologic de cel normal prin simpla măsurare a ei.

CANCERUL DE PROSTATĂ

Aspectul caracteristic al cancerului de prostată poate fi definit printr-un singur cuvînt : *iregularitatea.* Prostata se prezintă delimitată și asimetrică chiar din primul stadiu. Dacă în cazul hipertrofiei benigne de prostată, constatăm un echilibru între diametrul antero-posterior și cel lateral, în cazul cancerului acest echilibru dispare (fig. II.59) (95, 96, 97). Cînd nu există infiltrație, *ecourile capsulare* se păstrează continue, dar nu sînt netede. *Ecourile interne* sînt neregulate și uneori, în primul stadiu, numărul lor descrește în așa fel, încît regiunea internă apare ca o arie întunecată. În cazul formelor mai avansate, deformarea și asimetria sînt mult mai pronunțate ; se remarcă deci alungirea diametrului antero-posterior, iar *ecourile capsulare* și *interne* devin mult mai neregulate. Infiltrarea țesuturilor limitrofe prin cancer se manifestă sub forma unei pătrunderi a substanței prostatice în afară cu o discontinuitate a *ecourilor capsulare* (96).

Infiltrația extracapsulară tradițională a fost identificată prin palpare. Totuși, în multe cazuri, ecografia a evidențiat infiltrația cînd palparea nu reușise (97).

Ecografia este de asemenea utilă în evaluarea eficacității diferitelor tratamente ale cancerului de prostată. Rezultatele tipice pe o tomografie, după tratament hormonal, sînt : *1*) reducere a mărimii prostatei ; *2*) claritate intervenită în aspectul prostatei ; *3*) amplificare a ecourilor interne. Aceste modificări apar în cî-

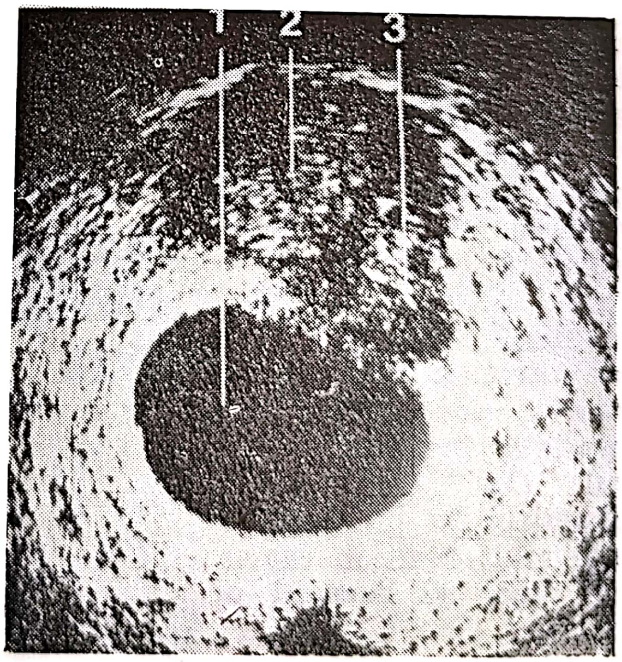

Fig. II.59. Cancerul de prostată; ecografie obținută prin explorare transuretrală:
1 — balon intrarectal umplut cu apă ; *2* — carcinom de prostată care penetrează capsula prostatică anterioară ; *3* — prostata (după H. H. Holm și colab., 1980).

Scanned with OKEN Scanner

teva săptămîni de la aplicarea tratamentului hormonal şi se menţin pe durata tratamentului.

SCROTUL

Examenul ecografic al scrotului este util în cazul pacienţilor ce prezintă durere şi/sau tumefacţie a scrotului. Conţinutul scrotal întreg poate fi evaluat prin ecografie cînd se suspectează o tumoare. Examenele ecografice s-au dovedit a fi un test complelmentar, util evaluării directe palpatorii şi transluminiscenţei (99, 100) şi diferenţierii maselor sau proceselor ce afectează testiculele de cele extratesticulare.

ASPECTUL NORMAL

Testiculul normal are un caracter omogen datorită ecogenităţii de nivel mediu (fig. II.60). Pot fi identificate doar cîteva arii de reflectivitate crescută, a căror semnificaţie este necunoscută. Corpul şi coada epididimului apar sub forma unei zone lineare, cu ecouri posterioare intense, situată median faţă de testicul. La bărbatul normal poate fi prezentă o cantitate mică de fluid între tunica vaginală ce înconjură testiculul. La partea superioară a testiculului, capul epididimului produce un mănunchi de ecouri de amplitudine crescută. Această structură serveşte ca reper pentru evaluarea testiculelor prin explorarea cu un set mic, special.

Fig. II.60. Testicul normal.

MASELE EXTRATESTICULARE

Ecografia este în primul rînd un mijloc precis de diferenţiere a maselor testiculare de cele extratesticulare. Masele extratesticulare, în general, nu modifică aspectul omogen al parenchimului testicular, în timp ce masele intratesticulare schimbă arhitectura internă.

Masele chistice ce pot fi identificate în afara testiculului includ spermatocelul şi varicocelul. Ambele entităţi apar bine definite, ca mase sonotransparente, putînd fi reperate înaintea aspectului superior al testiculului. Varicocelul poate fi diferenţiat de spermatocel prin frecvenţa lui, mai mare pe partea stîngă, şi alipirea la vena spermatică stîngă.

HIDROCELUL

Hidrocelul apare ca o colecţie sonotransparentă în jurul testiculului (fig. II.61). El se poate forma ca urmare a unui traumatism sau inflamaţii intratesticulare. Cînd hidrocelul este infectat şi conţine puroi şi bride, ia aspectul unei colecţii complexe. Abcesele din interiorul sacului scrotal sînt de cele mai multe ori sechela unei epididimite şi tind frecvent să invadeze testiculul, ducînd la orhita epididimală.

EPIDIDIMITELE

Deşi rezultatele ecografice pot fi subtile, de obicei epididimitele dau imaginea unui organ tumefiat, cu descreşterea ecogenităţii. O imagine similară se poate obţine şi în cazul torsiunii testiculelor, cu diferenţa că

Scanned with OKEN Scanner

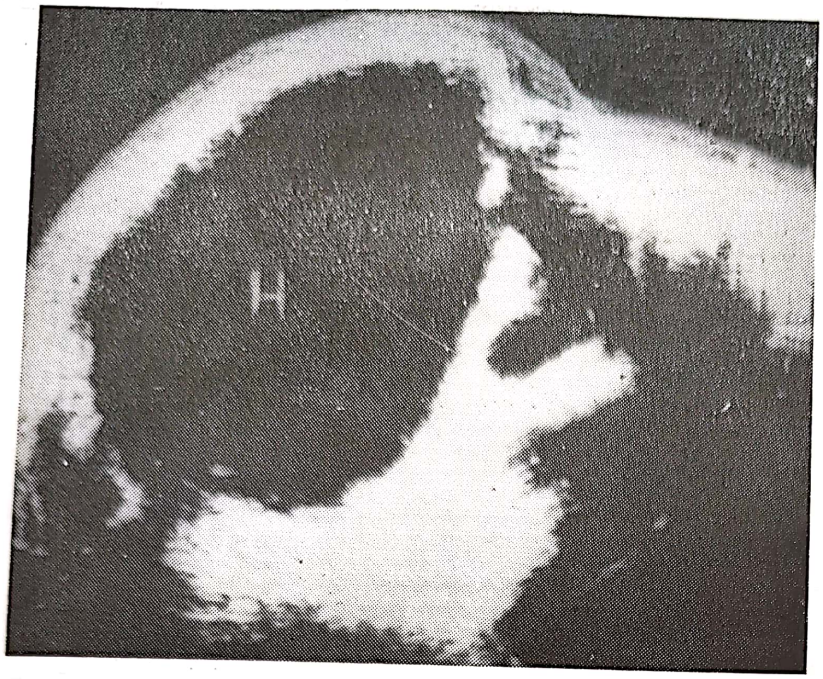

Fig. II.61. Hidrocel: se remarcă parenchimul testicular comprimat de o voluminoasă formaţiune cu conţinut transsonic *(H)*

în această situaţie, ecogenitatea fin difuzabilă, normală a testiculelor, devine dură şi neregulată. Explorarea Doppler şi studiul de flux radioizotopic sînt de asemenea utile în stabilirea prezenţei torsiunii testiculelor (98).

TUMORILE

Majoritatea tumorilor intratesticulare apar sub forma unor arii focale de descreştere a ecourilor la nivelul testiculelor. În plus, aspectul parenchimului în aria de diminuare a ecogenităţii este neomogen şi dezorganizat (fig. II.62). Tumorile testiculare ce prezintă acest aspect includ seminoamele, tumorile cu celule embrionare şi limfomul histiocitar (99, 100). Singura entitate la care se remarcă o creştere în focar a ecogenităţii este infarctul testicular.

Fig. II.62. Tumoare testiculară : se observă o marcantă dezorganizare şi o textură care reprezintă tumoarea.

Scanned with OKEN Scanner

ECOGRAFIA UNOR GLANDE ŞI A TORACELUI

TIROIDA

Examenul ecografic al tiroidei se recomandă în primul rînd în precizarea etiologiei nodulilor reperaţi clinic şi/sau pe imaginea scintigrafică (101, 102). Chisturile tiroidiene apar sub forma unor mase total sonotransparente, cu marginile bine delimitate şi cu accentuarea desenului acustic posterior. Posibilităţile de diagnostic pentru o masă chistică includ evidenţierea coloidului chistului, a ductului chistic tiroglosal şi despicarea brahială chistică. Numeroase forme de neoplasm pot avea acelaşi aspect ecogenic, ceea ce face ca rezultatele studierii ecografice să fie slabe. Totuşi, aspectul ecografic al masei chistice este mult mai specific decît cel al uneia complexe sau al unei mase tiroidiene ecogenice.

ASPECTUL GLANDEI NORMALE

Glanda tiroidă normală (103), şi în special partea laterală a lobilor, sînt greu de delimitat complet. Această dificultate este inerentă în ambele modalităţi de explorare ecografică. Totuşi, fiindcă structurile adiacente, cum ar fi traheea, venele jugulare, artera carotidă şi fascia sînt adesea clar delimitate, determinarea mărimii glandei este relativ uşoară. Cînd se folosesc ambele modalităţi de explorare, ţesutul glandular reflectă cîteva ecouri de amplitudine joasă ; pe măsura creşterii sensibilităţii, glanda normală prezintă totuşi aspectul uniform de mici punctişoare şi linii. Pe imaginea în scala gri, distribuţia ecourilor la nivelul glandei normale este uniformă, reprezentată de ecouri cu amplitudine joasă.

Suprafaţa anterioară a glandei în regiunea istmului se confundă adesea pe imagine cu ecourile provenite de la suprafaţa pielii, în timp ce suprafeţele anterioare sau antero-laterale ale lobilor sînt uşor de delimitat. Suprafaţa postero-mediană este definită de alipirea strînsă la trahee, a cărei faţă permite o demarcare uşoară, datorită interfeţei aer-ţesut. Aspectul posterior al marginilor lobilor este cel mai bine recunoscut prin relaţia lor strînsă cu arterele carotide comune şi venele jugulare interne.

MASELE TIROIDIENE

Deoarece numai prin ecografie nu este posibil să se deosebească diferitele tipuri de mase lezionale tiroidiene solide, cum ar fi adenoamele benigne şi neoplasmele, ecografia tiroidiană îşi găseşte aplicabilitatea în special în tranşarea diagnosticului diferenţial între chist şi masele solide (103, 104, 105). Această diferenţiere este foarte importantă, deoarece chisturile, spre deosebire de nodulii solizi solitari, nu prezintă pericolul unei transformări maligne.

Aşa cum subliniam anterior, masele chistice sînt complet sonotransparente, bine circumscrise, dînd o mărire a ecourilor posterioare. Contrar situaţiei de la nivelul sinusului renal, unde masele chistice sînt frecvente, doar 20% dintre masele tiroidiene sînt chisturi simple. Masele chistice tiroidiene conţin coloid chistic (fig. II.63) şi duct chistic tiroglosal. Aceste două entităţi au aspect ecografic similar. Multe dintre chisturile tiroidiene regresează spontan ; în caz contrar, ecografia poate fi folosită drept ghid pentru aspiraţia conţinutului, la indicaţia clinicianului.

Masele complexe observate la nivelul tiroidei includ adenoamele, car-

Scanned with OKEN Scanner

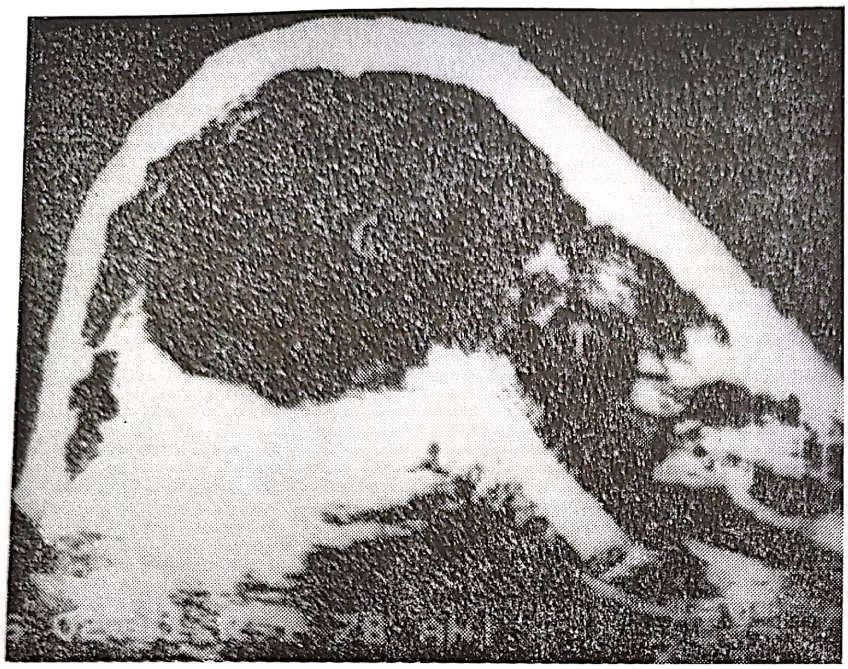

Fig. II.63. Masă chistică tiroidiană, chist folicular voluminos la nivelul lobului drept, cu conținut sonotransparent *(C):*
T — glanda tiroidă.

cinomul, guşa nodulară şi unele chisturi coloide ce conţin hemoragii organizate. În final, aspectul ecografic al unei mase complexe nu este foarte specific. Cu toate acestea, s-a susţinut că o masă complexă tiroidiană care prezintă un halou sonotransparent cu un contur ecogenic, este de cele mai multe ori un adenom.

Masele ecogenice intratiroidiene sînt greu de delimitat, fiindcă prezintă un aspect ecografic similar cu cel din ţesutul tiroidian limitrof, normal. Totuşi, masele ecogenice cu o grosime a capsulei mai mare decît chisturile sugerează prezenţa unui neoplasm (fig. II.64). Cînd constatăm prezenţa unei mase cu peretele îngroşat şi cu numeroase ecouri interne, mai ales dacă este slab definită, mai mult ca sigur este vorba de un carcinom.

Ecografia mai poate fi utilă şi în cazul modificărilor parenchimatoase difuze, într-o măsură mult mai mică decît în cazul evaluării maselor spe-

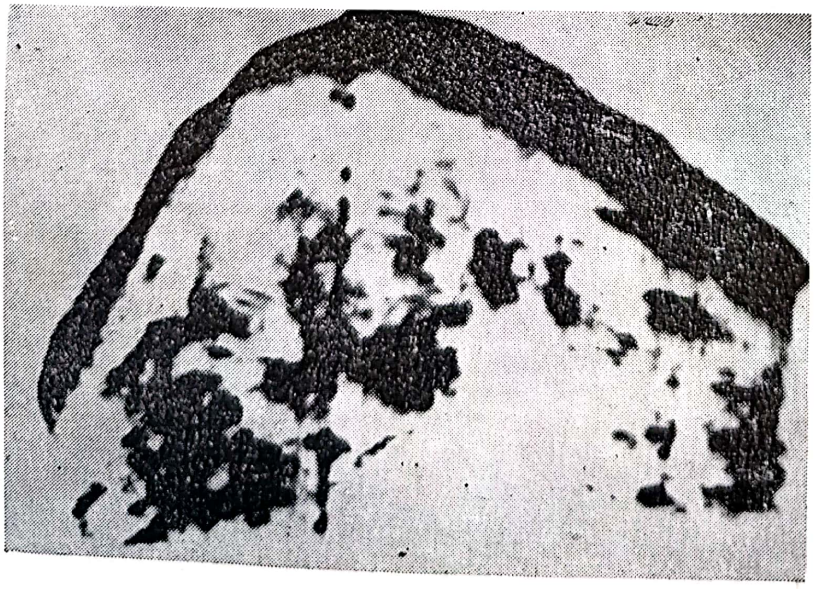

Fig. II.64. Neoplasm tiroidian: ecografia în secţiune transversală evidenţiază la nivelul lobului drept un voluminos nodul cu contur neregulat şi cu un ţesut tiroidian moderat ecogen.

Scanned with OKEN Scanner

cifice. Guşa multinodulară poate apărea sub forma a numeroşi noduli cu ecogenitate diferită în interiorul glandei (fig. II.65). Unii dintre aceşti noduli prezintă un centru sonotransparent. La aceşti pacienţi, glanda tiroidă este apreciabil mărită şi cu mai mulţi noduli, de diverse mărimi, bine conturaţi. Pacienţii cu maladia Grave's sau tiroidite prezintă de cele mai multe ori o mărire difuză a glandei cu un ţesut ecogen neuniform.

PARATIROIDELE

Glandele paratiroidiene se evidenţiază greu, indiferent că metoda folosită este neinvazivă sau invazivă. Examenul ecografic poate fi utilizat pentru detectarea unei paratiroide mărite în cazul cînd glanda depăşeşte 5 mm în diametru. Evidenţierea acestei paratiroide presupune o tehnică ecografică meticuloasă, deci cunoaşterea aprofundată a structurilor anatomice din aria paratiroidelor.

De obicei, sînt patru glande paratiroide, localizate în planul mediodorsal, lateral lobilor tiroidieni. Fiecare glandă are 3—10 mm lungime, 2—6 mm lăţime şi 1—4 mm grosime. Glandele paratiroide sînt localizate între partea medio-dorsală a lobului lateral tiroidian şi buchetul neurovascular principal. Aceste glande sînt strîns legate de şanţul traheo-esofagian şi muşchii lungi ai gîtului. Glandele paratiroide superioare se localizează mai uşor decît cele inferioare. Uneori aceste glande pot fi localizate aberant, între trahee şi tiroidă, sau chiar în parenchimul tiroidian.

Glandele paratiroide pot fi identificate ecografic pe o ecotomografie transversală folosind un sector al şanţului traheo-esofagian. Se recomandă mai ales explorarea longitudinală cu o uşoară angulare medială, ce permite trecerea fluxului sonor prin tiroidă, regiunea paratiroidiană şi de-a lungul muşchilor gîtului. Structurile anatomice ce înconjură glandele paratiroide se delimitează mai bine folosind o tehnică de contact.

Paratiroidele normale apar ca o formaţiune cu ecogenitate moderată,

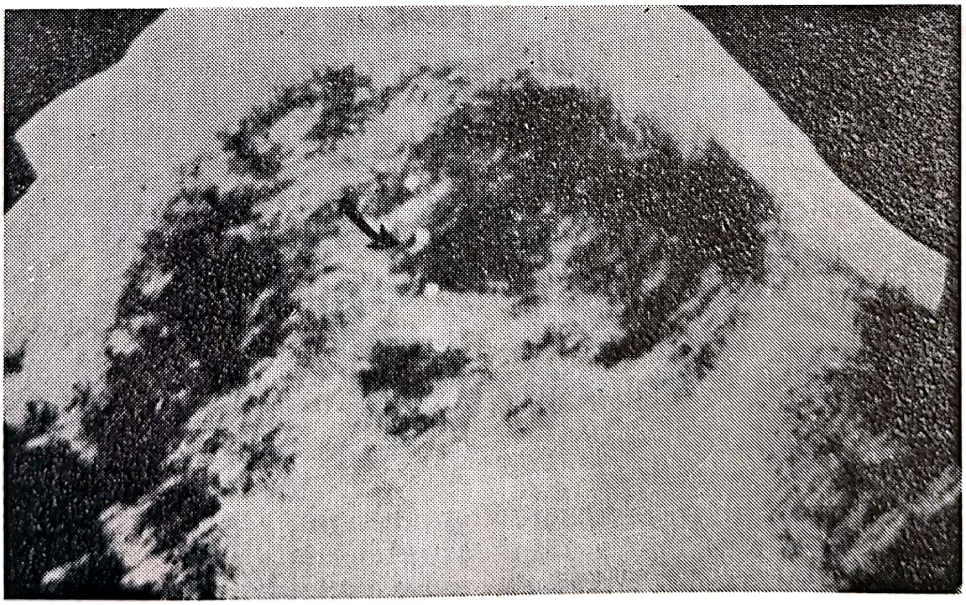

Fig. II.65. Guşă multinodulară: ecografia transversală evidenţiază glanda tiroidă mult mărită (săgeata) cu textură neomogenă; se remarcă zone sonotransparente, reprezentînd degenerări chistice (după A. C. Fleischer, 1980).

Scanned with OKEN Scanner

bine circumscrisă, situate imediat superior mușchilor lungi ai gîtului și medial de artera carotidă comună. Cu toate că prin ecografie nu pot fi diferențiate hiperplaziile glandulare de glandele neoplazice, creșterea dimensiunilor unei glande peste 5 mm în diametru o face detectabilă precizîndu-i astfel localizarea. Recunoașterea preoperatorie a unei glande hipertrofiate și a localizării ei contribuie semnificativ la scurtarea timpului de operație.

SÎNUL

Senologia este o nouă disciplină medicală, organologică, care studiază sînul în totalitatea sa și integrat în organism.

Apărută din necesitatea unificării și sintezei tuturor cunoștințelor biologice și medicale despre glanda mamară, senologia a devenit prin excelență un domeniu multi- și interdisciplinar. Astfel, ea are tangență cu genetica, biologia moleculară, imunologia, endocrinologia, anatomia patologică, ginecologia, chirurgia, oncologia, radiologia, epidemiologia, psihologia etc., ceea ce nu înseamnă că senologia nu și-a codificat o strategie a diagnosticului și o strategie a tratamentului propriu.

Actualmente beneficiază de aportul unor metode de investigații neinvazive care au căpătat o largă răspîndire : examenul radiologic (mamografia), examenul cu radiații infraroșii sau microunde (termografia) și examenul cu ultrasunete (ecografia).

ISTORIC

Ecografia mamară a fost efectuată prima oară în urmă cu 30 de ani de către Wild și Neal (106). Folosind ecografia în modul A, ei au înregistrat diferențe calitative între leziunile benigne și maligne ale sînului. În 1952, Wild și Ried (citați de Wells) (107) au demonstrat cu ajutorul unui ecoscop (ecografie în modul A), prevăzut cu un transductor de 15 MHz, diferențe semnificative între tumorile canceroase și benigne luînd drept criteriu de diagnostic raportul ariilor, adică raportul dintre aria examinată a sînului lezat și o arie similară martoră din celălalt sîn. Raportul era supraunitar la tumorile maligne și subunitar la tumorile benigne, iar precizia examenului era de 100% pentru cancer și 78% pentru tumorile benigne. În același an, Wild și Ried (citați de Jellins și colab.) (108) au realizat primele ecotomografii mamare cu un ecograf în modul B, cu sondă de 15 MHz.

În 1954, Howry, Stott și Bliss (109), cu un ecograf în modul B „Somascope", cu sondă de 2 MHz, au obținut imagini foarte detaliate ale unor carcinoame schiroase mamare, iar Holmes și colab. (citați de Laustela) (110) au reușit, cu ajutorul ecografiei în modul A, să descopere un carcinom mamar care nu fusese detectat prin palpare.

În 1954, Wild și Ried (citați de Holmes) (111) au studiat 107 paciente cu formațiuni mamare suspecte de malignitate cu ecografia în modul A și cu ecografia în modul B. Ei au constatat o precizie a diagnosticului de 94% la leziunile benigne confirmate chirurgical. Între anii 1957 și 1965, Kikuchi și colab. (citați de Jellins și colab.) (108), folosind ecografia în modul B, cu transductor de 5—10 MHz, au propus primii, pentru obținerea imaginilor sînului, așanumita tomogramă cu atenuarea progresivă „sensitivity graded tomograms" sau metoda gradientelor de sensibilitate. Studierea acestei metode, evaluarea rezultatelor clinice și răspîndirea ei aparțin lui Wagai și colab. (112) și Kobayashi și colab. (113, 114). În 1966 Laustela și colab.

Scanned with OKEN Scanner

(110), cu ajutorul unui ecograf în modul A și un transductor de 2,5 MHz, au obținut o precizie a diagnosticului de 63% la tumorile maligne și 92% la cele benigne, iar DeLand (115), cu ecografia în modul B, a înregistrat o precizie de 79% la tumorile maligne și 96% la cele benigne.

Începînd din 1970, istoricul ecografiei mamare se confundă cu perfecționările aduse echipamentelor de ecografie (scală gri, timp-real, ecotomografe, echipare cu sisteme automate de baleiaj comandate de microprocesoare și cu posibilități multiple de înregistrare) și tehnicii de examinare.

S-au formulat criteriile ecografice de diagnostic diferențial al formațiunilor mamare (113, 114, 115, 117) și au fost fundamentate corelațiile dintre imaginile ecografice și tipurile histopatologice de cancer (117, 118).

Semiologia ultrasonică a diferitelor afecțiuni ale glandei mamare a fost detaliată cu noile informații primite de la ecotomografia automată (108, 119, 120, 121, 122) și s-au efectuat evaluări ale fiabilității ecotomografiei în diferite afecțiuni ale sînului (118, 121, 122, 123, 124, 125, 126, 127, 128, 129).

METODE ECOGRAFICE DE EXAMINARE A GLANDEI MAMARE

Pentru examinarea ecografică a glandei mamare se folosesc metode de baleiaj manual de contact și metoda de baleiaj automat cu imersie în apă.

METODA DE BALEIAJ MANUAL DE CONTACT

Se folosește un transductor cu frecvență de 5—6 MHz, care se aplică direct pe pielea sînului. Înregistrarea se face cu un ecograf în modul B cu scală gri sau în timp-real (127, 128, 130, 131, 135, 136, 137).

Ecografia este precedată de un examen clinic amănunțit al glandelor mamare în cursul căruia se repereză pe piele zona suspectă ce trebuie investigată.

Bolnava se așază în decubit dorsal, cu mîna de partea sînului care trebuie examinat, sub cap. Pentru o mai bună întindere a toracelui și o etalare a sînului se așază sub umărul respectiv o pernă. Zona ce urmează să fie examinată se acoperă cu un strat subțire de ulei de măsline.

Sonda este ținută cu mîna dreaptă, perfect vertical, în contact strîns cu tegumentul lubrifiat, fără a produce nici un fel de presiuni. Mîna stîngă servește ca ghid atît în timpul deplasării sondei, cît și pentru palparea formațiunii mamare, contenției ei, precum și pentru imobilizarea sînului. După terminarea baleiajului cranio-caudal se trece la efectuarea, exact în aceeași ordine a operațiilor, a baleiajului transversal și eventual și a celui oblic.

Ecografia cu metoda de baleiaj manual de contact a zonei de interes poate fi completată la nevoie cu baleiajul întregului sîn, utilizînd trasee lungi de baleiere cu multiple secțiuni cranio-caudale și transversale. Același lucru se poate face și pentru celălalt sîn.

Durata unei examinări ultrasonice a zonei suspecte în sistemul arătat mai sus durează cca 12—15 minute.

Ecografia mamară decurge, după Pluygers și colab. (134), în trei faze :

Reperajul zonei suspecte se face prin baleiaje succesive longitudinale care trec prin aria căutată. După identificarea leziunii și analiza ei, se trece la măsurarea diametrului cu ajutorul unui caliper centimetric.

Faza a doua constă în analiza separată a fiecărei secțiuni mai impor-

Scanned with OKEN Scanner

tante, folosind atenuări progresive — metoda gradientelor de sensibilitate.

Faza a treia, foarte utilă, constă în efectuarea ecografiei în modul A, a cărei valoare se consemnează fără să se înregistreze însă. Consultarea ecranului de ecografie A este obligatorie atunci cînd se examinează un sîn tumoral. Ecografia B ar trebui întotdeauna să fie însoţită de ecografia A.

Avantajele metodei cu baleiaj manual sînt următoarele :

— metoda este comodă, rapidă şi uşor acceptată de bolnavă ;

— însoţeşte palparea şi permite verificarea concordanţei dintre datele examenului clinic şi datele ecotomografiei ;

— identifică, reperează topografic şi măsoară dimensiunile leziunii cercetate ;

— oferă informaţii valoroase asupra compoziţiei leziunii şi structurilor tisulare ale sînului ;

— descoperă leziuni mici, infraclinice, care nu pot fi detectate prin examen clinic ;

— abordează uşor leziunile situate în zone mai greu accesibile examenului, cum sînt prelungirile axilare, zonele dureroase, inflamaţiile ;

— evidenţiază structura ecografică a întregului sîn ;

— însoţeşte examenul clinic palpator permiţînd o analiză mai amănunţită a leziunii ;

— poate fi efectuată la fetiţe, femei în vîrstă, precum şi la bărbaţi ;

— descoperă şi localizează formaţiunile chistice înainte de puncţia evacuatoare ;

— descoperă şi localizează formaţiunile tumorale solide înainte de efectuarea puncţiei biopsice ;

— metoda realizează ecografii B cu un diapazon de tonuri gri şi ecografii A, dinamice şi cantitative, de mare utilitate clinică ;

— prin bogăţia de date pe care le furnizează, ajută la orientarea tratamentului.

Dezavantajele metodei sînt :

— transductorul poate modifica prin compresie anatomia sînului ;

— nu pot fi înregistrate ecourile venite din vecinătatea imediată a pielii — stratul adipos subcutanat.

METODA DE BALEIAJ AUTOMAT CU IMERSIE ÎN APĂ

Metoda utilizează două categorii de instalaţii în care fie transductorul este cuplat la piele prin imersie în apă, nefiind în contact direct cu tegumentul, fie este cuplat la piele prin intermediul unei membrane de plastic situată la baza unui tanc cu apă.

Instalaţie cu transductorul cuplat la piele prin imersie în apă, fără contact direct cu tegumentul. Investigaţia în decubit dorsal. Pacientei, aşezată în decubit dorsal, i se fixează în jurul sînului ce urmează a fi examinat, un material plastic adeziv sub forma unei pîlnii. Marginile sînt suspendate pe un cadru de contenţie, de care sînt fixate transductorul şi sistemul de baleiaj automat. Se toarnă ser fiziologic degazat la temperatura de 37° pînă la un nivel ce depăşeşte cu 3 cm sînul. Transductorul se fixează la 1 cm de suprafaţa sînului. Sistemul automat permite ca transductorul să baleieze sînul la distanţă constantă.

Metoda prezintă avantajul că sînul nu se află în contact direct nici cu transductorul, ca în metoda de baleiaj manual, nici cu materialul plastic, care de fapt constituie o interfaţă între ţesutul mamar şi transductor (115, 138, 107).

Investigaţia în decubit ventral. Pacienta este aşezată în decubit ventral, iar sînii atîrnă liberi într-un tanc cu apă sau ser fiziologic deio-

Scanned with OKEN Scanner

nizat și degazat la temperatura de 37°. Fluxul ultrasonic este îndreptat de jos în sus, în direcția sînului, de la nivelul unui transductor imersat în apă. Tancul este umplut cu apă. Transductorul baleiază automat sînul (120, 140).

În acest din urmă sistem, scararea se face la intervale de 3 mm, fiecare ecografie reprezentînd o secțiune tisulară de 1 mm, cu rezoluție și adîncime de 0,4 mm și laterală de 1 mm.

Se efectuează automat cîte 45—60 de ecografii, cîte una pe secundă. Pentru a se ușura interpretarea lor, se proiectează ecografiile ambilor sîni simultan, pentru a-i putea compara.

În 1980 Maturo și colab. (122) prezintă cea mai perfecționată instalație. Bolnava este așezată tot în decubit ventral, cu sînii atîrnînd liber într-un tanc cu apă. Sînul se baleiază automat longitudinal și transversal. Secțiunile ecotomografice se pot face la distanțe de 0,5—5 mm. De obicei se fac planuri la 2 mm interval.

În medie, pentru un sîn se fac 300 de ecografii în 15 min. Toate funcțiunile sistemului sînt controlate de un microprocesor. Imaginile se înregistrează pe hîrtie polaroid, pe bandă sau video disc.

Ecografiile se citesc cu un aparat special, care rulează 20 de imagini pe secundă. În felul acesta este posibilă analiza perfectă a anatomiei ecografice a ambilor sîni, selectarea zonelor suspecte sau patologice și reconstituirea vizuală, în spațiu, a acestor leziuni, cercetată ca o imagine tridimensională.

Instalația de baleiaj automat cu transductorul imersat în apă și cuplat la piele prin intermediul unei membrane de plastic. Utilizată pentru prima oară de Hayashi și colab. în 1962 [citat de Wells (107)], a fost apoi perfecționată de Wagai și colab. (1965) [citat de Wells (107)]. Începînd din 1970, metoda a fost larg utilizată de numeroși specialiști (108, 113, 114, 121, 131, 134, 135, 138, 141).

Pacienta în decubit dorsal, are mîna corespunzătoare părții bolnave așezată sub cap și umărul respectiv ridicat pe o pernă, în poziție cît mai comodă. Sînul se etalează bine pe cușca toracică și se lubrifiază cu ulei de măsline. Se folosește un transductor de 5 MHz, imersat într-un tanc de apă degazată, cu temperatura de 37°. Tancul, prevăzut la partea inferioară cu un sac de polietilen-vinil, se poziționează deasupra sînului lubrifiat pe care-l mulează destul de bine. Sacul de plastic foarte transparent permite o poziționare vizuală bună a zonei de interes. Sonda, cu diametrul de 1 cm, se fixează la distanța de 5 cm de sîn, pe care-l baleiază în arc concentric, cu un unghi de 60°.

Echipamentul electronic permite cercetarea gradientelor de sensibilitate. Se baleiază automat întreaga glandă mamară cu secțiuni ecografice la distanțe de 5 mm. Rezoluția axială este de 1 mm. La baleiajul unui sîn se efectuează 30—40 de ecografii.

Baleiajul sectorial mecanic se face cu două unghiuri, furnizînd 15 imagini pe secundă, pentru un unghi mare; baleiajul rapid furnizează 30 de imagini pe secundă pentru un unghi mic.

Baleiajul se poate face longitudinal, transversal și oblic, cuprinzînd și zonele axilare.

Harper și colab. (121) au folosit un ecograf B la care au adaptat o instalație specială de cercetare.

Sistemul automat realizează secțiuni la intervale de 1 și 5 mm distanță. Rezoluția axială și laterală sînt excelente.

Scanned with OKEN Scanner

Avantajele baleiajului automat sînt următoarele :

— examinarea se face cu sînul imobilizat, fixat într-un tanc cu apă;

— prin ecotomografii seriate cu baleiajul rapid sau lent se etalonează ecostructurile întregului sîn şi se obţin informaţii referitoare la constituenţii tisulari şi tipul ecografic al sînului ;

— se analizează amănunţit formaţiunea suspectată şi se măsoară dimensiunile ei ;

— se descoperă leziuni mamare care nu au fost evidenţiate prin alte mijloace de investigaţie.

Tehnica prezintă şi unele dezavantaje, şi anume :

— durează mai mult ;

— nu permite palparea şi deci nu se poate stabili concordanţa între imaginea din secţiunea ecografică şi formaţiunea palpată ;

— cînd formaţiunea descoperită ecografic nu este palpabilă, este foarte greu să fie localizată odată ce bolnava care a stat imobilă în timpul ecografiei a ieşit din sistemul de contenţie.

INTERPRETAREA ECOGRAFIILOR MAMARE

Ecografiile mamare se interpretează pe baza anumitor criterii de diagnostic, care uşurează identificarea simptomelor ecografice şi ajută la sistematizarea lor în vederea definirii naturii solide sau lichide a formaţiunii şi caracterului ei benign sau malign.

Dintre numeroasele grupaje de criterii de diagnostic preconizate la interpretarea ecografiilor cele mai utilizate şi cunoscute sînt două :

— *criteriile de diagnostic preconizate de Jellins, Kossoff şi Reeve* (116) : ecourile interne, ecourile provenite din margini, umbrirea posterioară, forma şi poziţia leziunii, ţesuturile înconjurătoare ;

— *criteriile formulate de Kobayashi* (114), simplificate în trei categorii : ecourile marginale şi forma, ecourile interne, umbrirea retrotumorală şi retromamară.

SEMIOLOGIA ECOGRAFICĂ A SÎNULUI NORMAL

Sînul normal se prezintă ecografic ca o structură foarte complexă, care emite ecouri generate la nivelul interfeţelor dintre ţesutul glandular, adipos, fibros, canalele galactofore şi reţeaua bogată vasculară.

Structura ambilor sîni este asemănătoare şi specifică pentru fiecare femeie, nu însă identică. Din acest motiv, după examinarea sînului bolnav se impune şi controlul sînului sănătos, pentru a descoperi cît mai curînd modificările patologice incipiente.

Ecografia sînului normal prezintă următoarele caracteristici ale constituenţilor tisulari :

Pielea are aspectul unei liziere sub benzi continue, netede, intens ecogene, cu o grosime constantă de cca 2—3 mm, urmărind conturul glandei mamare (115, 122).

În interiorul mamelonului se constată ecouri rare, dispuse uniform.

Fiind cunoscută importanţa implicării tegumentului în procesele maligne, măsurarea grosimii pielii poate prezenta semnificaţie clinică.

Ţesutul adipos subcutanat se constituie ca o bandă omogenă, anecogenă sau cu puţine ecouri de mică intensitate, interpusă între tegument şi ţesutul glandular. Zgomotul tisular de fond este de cca 20—28 dB, fiind mult mai puţin reflectant decît ţesutul glandular (117). Acest zgomot este uniform, avînd o atenuare foarte redusă (115). Ţesutul adipos subcutanat este traversat de structuri ecogene foarte fine, strălucitoare, dispuse ordonat, linear. Aceste structuri, mai intens ecogene, reprezintă

Scanned with OKEN Scanner

țesutul conjunctiv de suport al glandei mamare, denumit ligamentul Cooper *(retinaculum cutis)*. Avînd originea în fascia retromamară, acest ligament suspensor traversează sînul și, prin terminațiile sale, care sînt prelungirea crestelor Duret, se inseră pe fața profundă a dermului, după ce a divizat țesutul glandular și adipos în lobi. Interfețele dintre lobuli sînt generatoare de ecouri (122).

Țesutul adipos este suplu și deformabil, grosimea sa se reduce prin compresiune, modificînd în acest fel orientarea spațială a structurilor și penetrarea fasciculului ultrasonor.

Zone cu structură săracă în ecouri, reprezentate de țesutul adipos, se întîlnesc infiltrînd în diverse proporții zonele parenchimului glandular.

În spațiul retromamar, țesutul adipos se evidențiază sub forma unei benzi subțiri, puțin reflectante (134, 136).

Țesutul glandular, situat în centrul sînului, cu o configurație triunghiulară sau piramidală, de grosime variabilă, prezintă o ecostructură de tip solid, alcătuită din ecouri dense și omogene, de intensitate relativ înaltă, deseori confluente, care corespund atît țesutului glandular, cît și sistemului de canale lobulare și galactofore (108, 115, 122, 134).

Țesutul fibros se prezintă ecografic sub forma unor densități lineare cu ecouri intense, foarte strălucitoare sau ca focare de ecouri confluente, infiltrate în structura țesutului glandular sau adipos.

Fascia pectorală și mușchii pectorali sînt bine delimitați ecografic pe suprafața peretelui toracic. Se prezintă ca linii unice, groase, cu alură mai mult sau mai puțin crescută, de ecouri cu amplitudine înaltă. De cele mai deseori au forma a două benzi mai groase, intens ecogene, separate de o bandă îngustă, foarte puțin ecogenă sau chiar lipsită de ecouri, reprezentată de țesutul grăsos de interfață (122).

Canalele galactofore sînt vizibile uneori în regiunea subareolară. Ele se pot evidenția fie sub forma unor mici cercuri fără ecouri, cînd sînt examinate în secțiune transversală, fie ca structuri alungite, tubulare, anecogene, orientate în direcția mamelonului, cînd sînt observate în secțiune longitudinală (108, 122).

Coastele și structurile musculo-aponevrotice intercostale se vizualizează pe planul cel mai profund. Ecografic se caracterizează prin goluri de ecouri, care reprezintă arcurile costale, avînd interpuse structuri de intensitate medie sau înaltă, corespunzătoare țesuturilor fibromusculare intercostale (134, 136) (fig. II.66).

Sînul suferă în tot cursul vieții o remaniere continuă a structurilor tisulare și o redistribuție a raporturilor dintre țesutul glandular, adipos și fibros. Din acest motiv, imaginea structurii ecografice a sînului variază în raport cu vîrsta, paritatea și statusul endocrino-ginecologic specific fiecărei femei.

Pentru ușurința orientării, Baum (120) a clasificat imaginile ultrasonice mamare în patru tipuri predominante de sîn, și anume : tipul tînăr, mixt, fibros și atrofic.

În sînul de *tip tînăr,* majoritatea structurii mamare este ocupată de țesutul glandular, care se prezintă ca o suprafață omogenă, cu nivel mediu de ecouri. Zona profundă a parenchimului glandular se vizualizează mai slab, ecourile au intensitate mai redusă din cauza unei atenuări crescute a energiei ultrasonore (108).

Atenuarea fluxului sonor scade pe măsură ce sînul înaintează în vîrstă și se încarcă cu grăsime. În

Scanned with OKEN Scanner

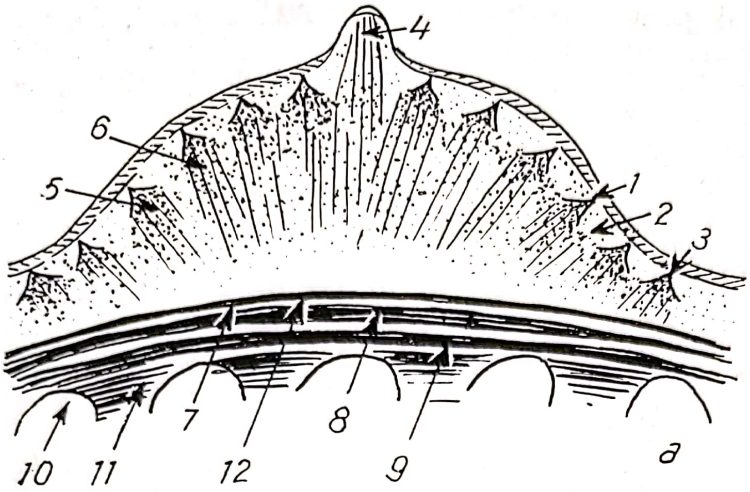

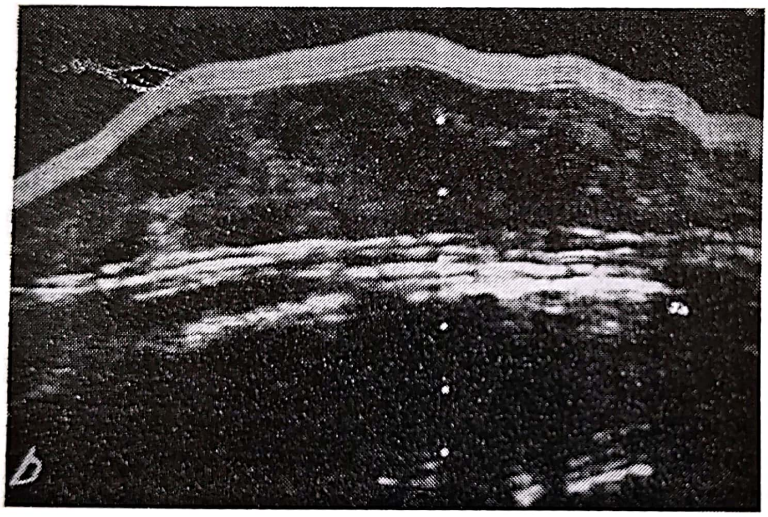

Fig. II.66. Sînul normal:
a — schema glandei mamare cu structurile ecogene importante: *1* — tegumentul; *2* — ţesutul adipos subcutanat; *3* — crestele Duret; *4* — mamelon cu canale galactofore; *5* — ligamentul Cooper; *6* — glanda mamară; *7* — fascia mamară posterioară; *8* — marele pectoral; *9* — micul pectoral; *10* — coastele; *11* — structurile musculo-aponevrotice intercostale; *12* — bursa Chassaignac; *b* — ecografia.

sprijinul acestei observaţii, studiind viteza medie a ultrasunetelor în sînul femeilor, Kossoff, Fry şi Jellins (1973) (citaţi de Wells) (107) au constatat valori care au variat între 1 445 şi 1 575 ms^{-1}, după cum urmează :

— sîn lactant: 1 565—1 575 ms^{-1};
— sîn în premenopauză : 1 480—1 540 ms^{-1} ;
— sîn în postmenopauză: 1 445—1 495 ms^{-1} ;
— comparativ, ţesutul adipos : 1 465—1 475 ms^{-1}.

Tipul mixt se caracterizează prin distribuţie de ecouri intense în aria centrală a sînului, ecouri corespunzînd structurilor de ţesut glandular. Zona centrală este înconjurată de ambele părţi de structuri intermediare, cu ecouri mai puţine şi de intensitate mai redusă, martore ale infiltrării ţesutului adipos hipoecogen.

Tipul fibros se prezintă ca o zonă foarte intens ecogenă, localizată în centrul glandei mamare, alcătuită din resturi parenchimale glandulare, infiltrate cu ţesut fibros.

Tipul atrofic, comun glandei mamare din postmenopauză, se caracterizează prin depopularea sînului de ţesut glandular şi înlocuirea structurilor parenchimale cu ţesut adipos. Ecografic se prezintă ca o suprafaţă cu ecouri puţine, de mică intensitate, pe alocuri brăzdate de benzi sau linii de ecouri intense, martore ale infiltrării fibroase.

Scanned with OKEN Scanner

Cînd procesul de involuţie şi atrofie s-a încheiat, sînul evidenţiază în general o structură aproape fără ecouri (120).

Deoarece discriminarea cu ochiul liber a acestor patru tipuri de sîn cu ajutorul ecografiei cu scală gri era uneori deosebit de greu de realizat, Baum (118, 135) a folosit tehnica izodensitometriei codificată color. Aceasta constă în convertirea scalei gri a ecogramei în imagini codificate color, fiecare ţesut cu altă culoare. În felul acesta raporturile dintre structurile tisulare sînt foarte bine evidenţiate.

Deşi cu aspecte speciale ecografice, sînul din sarcină şi din lactaţie constituie o stare anatomo-fiziologică normală şi trebuie considerat ca atare.

Sînul lactant evidenţiază un tablou ultrasonic specific : ţesutul glandular compact ocupă toată glanda, fiind martor al unei hiperplazii epiteliale şi încărcări lichidiene.

Ţesutul adipos dispare în întregime, chiar şi cel subcutanat. În regiunea subareolară se constată prezenţa a multiple canale galactofore, cu aspectul unor arii tubulare, direcţionate spre mamelon şi lipsite de ecouri, dovada unor structuri pline cu lichid.

În porţiunea mai profundă a sînului se observă o atenuare marcată. Fascia retromamară este slab definită (fig. II. 67).

În sarcină, sînul evidenţiază acelaşi tablou ecografic ca şi sînul lactant (108, 138).

La bărbat, patologia mamară evidenţiază imagini ecografice similare cu cele de la femeie iar caracteristicile cancerului de sîn sînt aproape identice (116, 135).

SEMIOLOGIA ECOGRAFICĂ A AFECŢIUNILOR MAMARE

Cuprinde :

— semiologia ecografică a formaţiunilor mamare cu conţinut lichid ;

— semiologia ecografică a formaţiunilor mamare solide benigne ;

— semiologia ecografică a formaţiunilor mamare maligne.

Fiecare dintre acestea se încadrează într-un sindrom dominant, caracteristic. La descrierea semiologiei şi formularea sindroamelor ecografice s-au avut în vedere :

— criteriile de diagnostic diferenţial ecografic cu scală gri al formaţiunilor mamare, preconizate de Jellins, Kossoff şi Reeve şi de Kobayashi (114, 116) ; şi

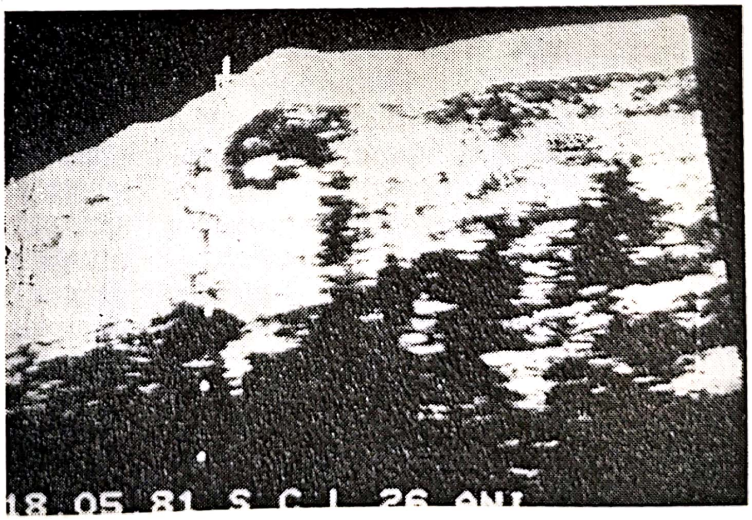

Fig. II.67. Sînul lactant: ecografie.

Scanned with OKEN Scanner

— bazele anatomopatologice ale simptomatologiei ultrasonore descrise de Gros şi colab. (117), Granger, Lansac şi Pourcelot (132).

SEMIOLOGIA ECOGRAFICĂ A FORMAŢIUNILOR MAMARE CU CONŢINUT LICHID

Sînul normal, la femeia care nu alăptează, nu posedă formaţiuni cu conţinut lichidian. Prezenţa acestora este totdeauna patognomonică pentru un proces patologic (108).

Formaţiunile mamare care conţin lichid sînt următoarele : chistul mamar, dilataţia canalelor galactofore, maladia fibrochistică, galactocelul şi abcesul.

Chistul mamar evidenţiază o serie de semne ecografice devenite clasice, care se integrează într-un sindrom, şi anume :

— Arie circulară, rotundă, elipsoidă sau neregulată cu margini subţiri, net circumscrisă. Pereţii anterior şi mai ales posterior sînt net delimitaţi 108, 115, 136, 137). Întărirea detaliului anterior, la intrarea în chist, observată uneori, se datorează peretelui mai gros, scleros sau compresiei cu sonda a straturilor tisulare situate în faţa chistului. Curbatura chistului poate face uneori imposibilă vizualizarea pereţilor laterali (120). Integritatea configuraţiei acestor pereţi poate fi cel mai bine determinată de ecografiile cu baleiaj compus (108, 122).

— Ecostructura internă a ariei lacunare este lipsită complet de ecouri, constituind criteriul cel mai comun de diagnostic al chistului. Ea contrastează evident cu zonele înconjurătoare ale sînului, în care ecourile sînt dispersate cu grade variate de intensitate (107, 108, 120, 137, 142, 143) (fig. II.68).

— Umbririle laterale se prezintă ca două benzi înguste fără ecouri sau cu ecouri foarte puţine la examinarea cu intensitate sonică ridicată, situate la cele două capete distale ale formaţiunii lichidiene. Ele se cunosc şi sub denumirea de „semnul umbrelor laterale", descris de Kobayashi (1972). Explicaţia acestor umbriri laterale nu este încă elucidată complet.

Probabil că reducerea intensităţii ecourilor posterioare către marginile laterale este cauzată de refracţia energiei sonice, care rezultă dintr-o diferenţă de viteză între ţesutul mamar şi conţinutul lichidian. Această diminuare a reflexelor, situată numai la marginile posterioare ale formaţiunii, este cauzată de marea înclinaţie a acestora faţă de fasciculul ultrasonor (108) sau a divergenţei ultrasunetelor pe structuri faţă de care ele sînt tangenţiale (132).

— Întărirea posterioară se caracterizează prin ecogenitate internă a ţesuturilor situate imediat înapoia formaţiunii chistice, foarte contrastantă faţă de structurile învecinate laterale. Această întărire posterioară a fost descrisă de Kobayashi (1972) sub denumirea de „semnul cozii de mormoloc". Se explică prin atenuarea extrem de mică, cu pierderea unei cantităţi neînsemnate din energia fluxului sonor la traversarea formaţiunii chistice şi absorbirea energiei în adîncime, pînă la nivelul peretelui toracic, de către structurile situate înapoia chistului, care devin foarte strălucitoare.

Prezenţa întăririi posterioare este esenţială pentru diagnosticul de chist mamar (120, 143) şi trebuie căutată întotdeauna în cazul formaţiunilor chistice mici, pentru a nu fi confundate cu un proces malign incipient, care de asemenea prezintă o structură anecogenă (fig. II. 69).

— Ţesuturile care circumscriu chistul au aspecte variate. În stadiile precoce de dezvoltare a chistului, ţesutul glandular înconjurător este nor-

Scanned with OKEN Scanner

Fig. II.68. Chistul mamar solitar: *a* — ecografie : contur net delimitat, pereţii anteriori şi posteriori bine evidenţiaţi, absenţa ecourilor interne, semnul umbrelor laterale şi semnul cozii de mormoloc de aspect tipic ; *b* — mamografie : opacitate ovalară, periferică, cu contur bine delimitat, cu structură omogenă.

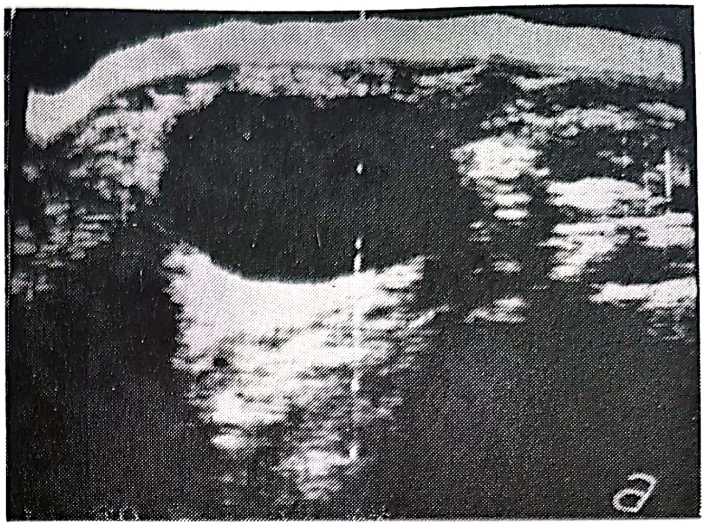

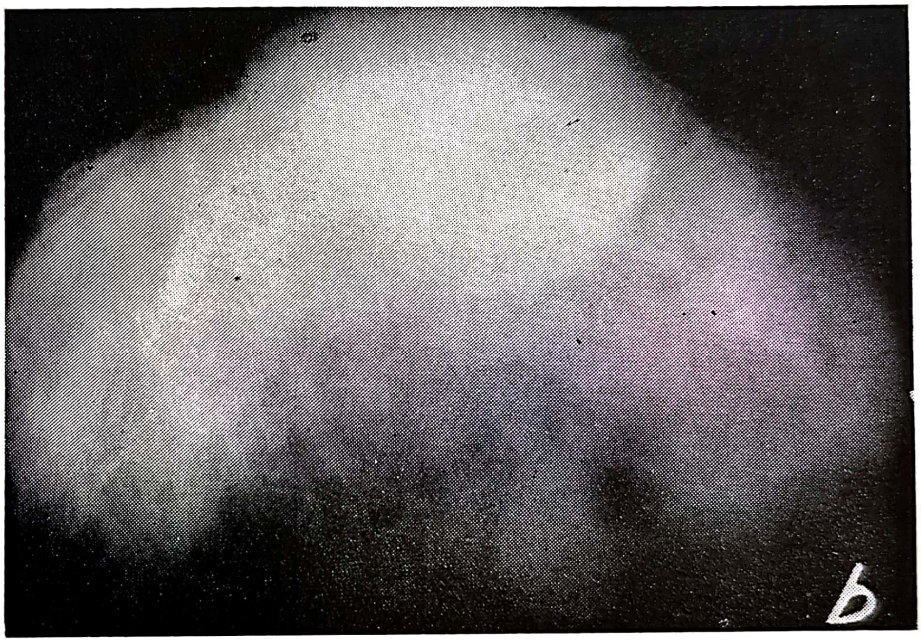

mal, nemodificat. Odată cu creşterea chistului, apare procesul de fibroză, care se materializează pe ecografie prin densităţi mai mari de ecouri cu amplitudine mai ridicată. Formaţiunile chistice mari compresează ţesuturile vecine, procesul de fibroză este mai accentuat, iar ecourile sînt intense şi dispuse mai des (108).

Proprietăţile acustice ale formaţiunilor chistice au fost grupate de Dale şi Gairard (142) în triada :

— atenuare nulă datorită conductibilităţii excelente a mediului lichid ;

— contrast important, mai mult de 35 dB, determinat de un transductor de 6—8 MHz ;

— deformare netă (la formaţiunile chistice mari) datorată consistenţei elastice.

Ecografia în modul A arată un traseu specific pentru formaţiunea chistică (134, 142), caracterizat prin :

— Prezenţa unui „crenel" tipic, cu baza plată, care corespunde chistului şi nu prezintă nici o deviere, deci este lipsit de ecouri interioare.

Crenelul este cu atît mai contrastant şi mai rectiliniu cu cît dia-

Scanned with OKEN Scanner

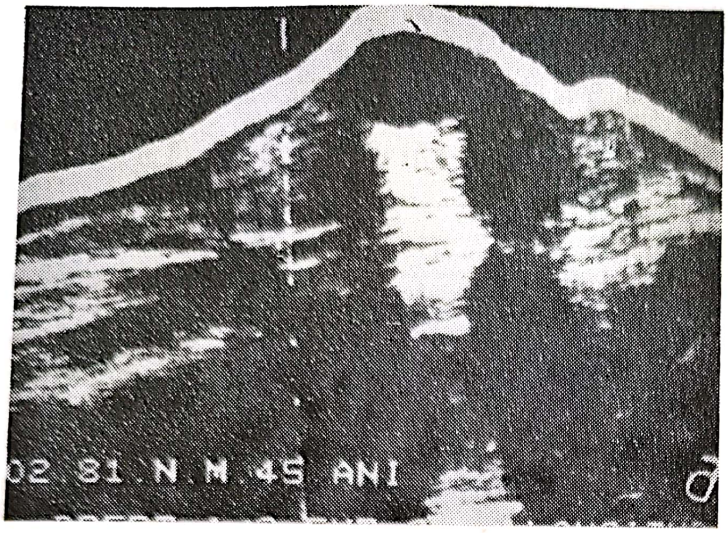

Fig. II.69. Chist mamar:
a — ecografie: arie lacunară bine delimitată, absența ecourilor interne; semnul umbrelor laterale și semnul cozii de mormoloc foarte intens evidențiate retromamar și retrotoracic; b — mamografie: opacitate ovalară cu aspect omogen, cu contur net delimitat, situată periferic; o a doua opacitate ovalară, cu același aspect, este situată la celălalt pol al sînului.

metrul formațiunii chistice este mai mare decît diametrul sondei care explorează.

Turtirea chistului prin comprimarea cu sonda produce o îngustare a crenelului (133, 134).

— Pantele anterioară și posterioară ale crenelului au aceeași amplitudine, excluzînd astfel orice absorbție ultrasonoră în cursul traversării chistului.

Chisturile pot fi uni- sau multiloculate. În acest din urmă caz, în interiorul lor pot fi observate benzi, mai mult sau mai puțin ecogene, reprezentate de pereții despărțitori dintre chisturi. Prezența unor asemenea benzi în interiorul formațiunilor chistice este specifică pentru aspectul lor multiloculat (108, 120) (fig. II. 70).

Formațiunile chistice variază ca diametru de la 1—2 mm la cîțiva cm. În general, prin ecografia clasică, folosind sonde cu frecvență de 5—6 MHz, se pot individualiza chisturi cu diametrul de 5 mm. Sub această mărime nu putem descoperi cu certitudine o formațiune chistică (132). Utilizarea sondelor mai mici,

Scanned with OKEN Scanner

Scanned with OKEN Scanner

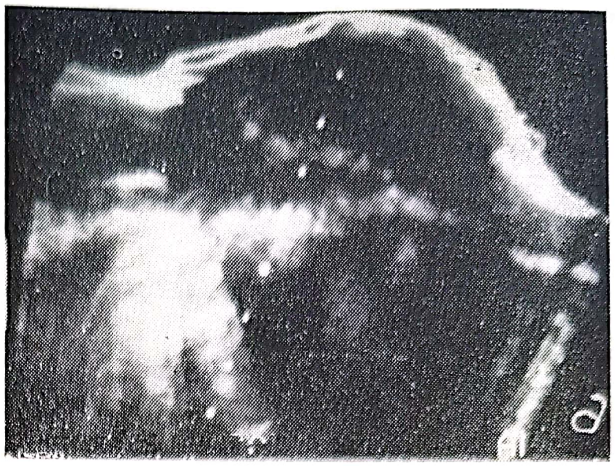

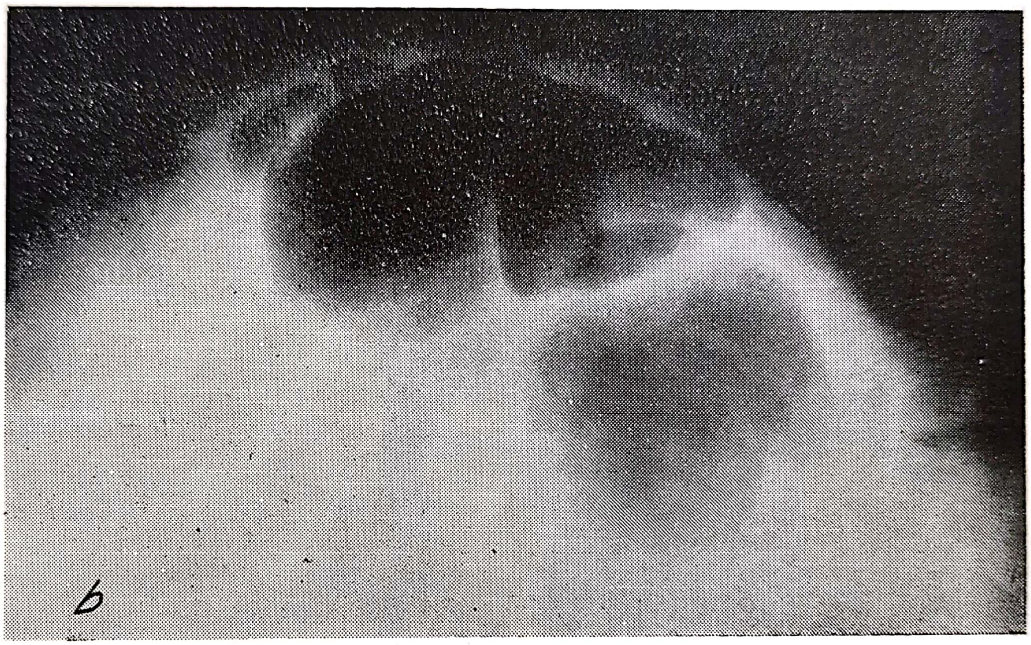

Fig. II.70. Chist mamar multiloculat:
a — ecografie: arii lacunare cu contur net delimitat, fără ecouri interne, corespunzînd pereţilor despărţitori ai chistului; *b* — chistografie gazoasă: pereţii interiori ai chistului sînt septaţi, dînd naştere aspectului multiloculat.

cu frecvenţă de 6—8 MHz, permite descoperirea cu uşurinţă a unor chisturi foarte mici, cu diametrul de 2 mm (108, 121, 142). Deci este posibil să fie detectat un chist de mărimea unei picături de apă (circa 3 mm), ceea ce constituie o mare realizare tehnică (134).

Chisturile pînă la 1 cm diametru au forma rotundă, iar cele mai mari, din cauza compresiunii ţesuturilor sau formaţiunilor patologice vecine, devin elipsoidale sau neregulate (fig. II. 71).

Numărul total şi dispunerea chisturilor în interiorul sînului pot fi analizate folosind metoda ecotomografiei automate cu baleiajul complet al întregii glande mamare (108, 122, 138).

Atît chisturile solitare cît şi cele multiloculate sînt lipsite de ecouri. Discriminarea faţă de ţesutul adipos hipoecogen se poate face folosind metoda gradientelor de sensibilitate.

Sindromul ecografic al formaţiunii chistice mamare se degradează pe măsură ce dimensiunea chistului se micşorează şi localizarea este mai profundă. Astfel, se remarcă : diminuarea preciziei contururilor, estomparea progresivă şi dispariţia totală a semnului umbrelor laterale, reducerea intensităţii semnului cozii de

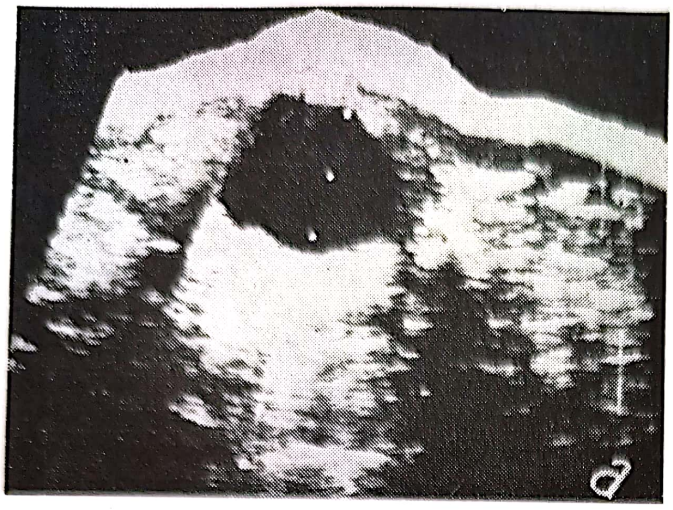

Fig. II.71. Ecografii ale unor chisturi mamare cu formă:
a — rotundă ;

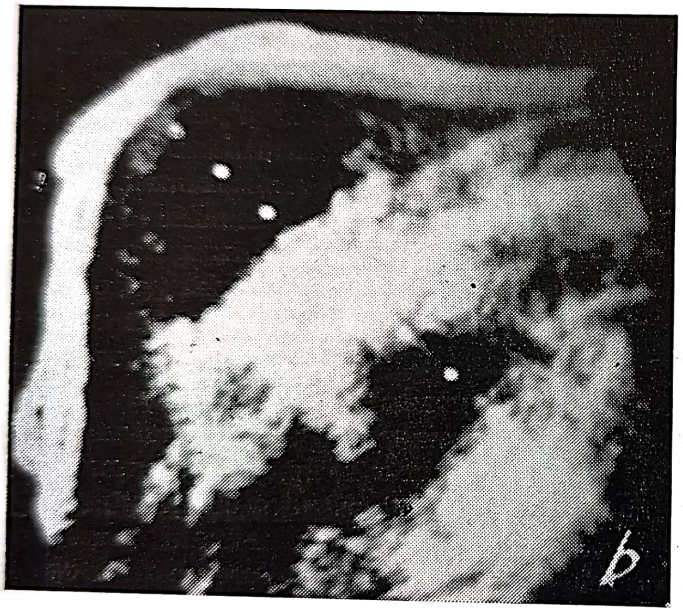

b — ovalară ;

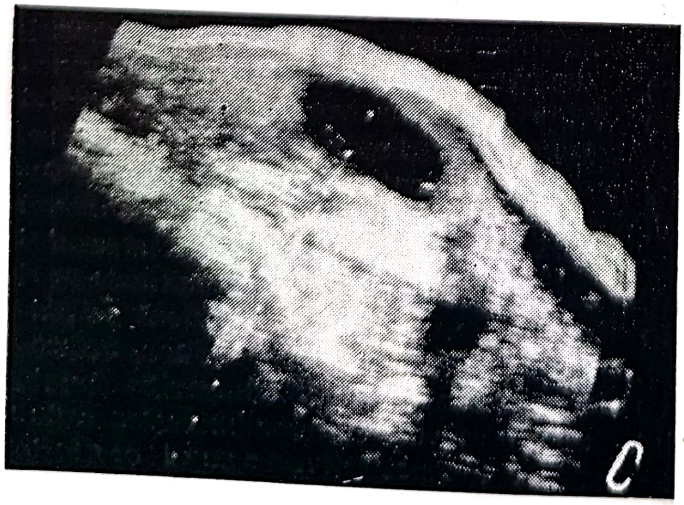

c — eliptică.

Scanned with OKEN Scanner

mormoloc, scăderea contrastului, imposibilitatea de a pune în evidenţă deformarea (132).

Semnul umbrelor laterale este evident numai la chisturile mai mari de 1 cm (122), în schimb întărirea posterioară poate fi bine evidenţiată la formaţiuni chistice ce depăşesc 2 mm, chiar dacă acestea au un conţinut mai dens, cu debriuri sau condensări de materiale reflectante (108).

Chisturile solitare, situate în profunzimea sînului, în apropierea peretelui toracic, sînt lipsite de întărirea posterioară orientată către torace. Chisturile solitare neacoperite de modificările ţesuturilor vecine se descoperă imediat, ele prezentînd toate semnele formaţiunilor chistice situate în oricare altă parte a corpului (122). Dar şi chisturile blocate într-un ţesut fibroadipos-scleros, puternic reflectant, sînt descoperite cu mare uşurinţă prin ecografie, discriminare pe care mamografia nu o poate realiza.

Asocierea ecotomografiei B cu ecografia în modul A, folosind sonde adecvate, de 6—10 MHz, permite diferenţierea cu precizie a tuturor formaţiunilor lichidiene de cele solide, ceea ce nu se poate realiza cu nici o altă metodă de investigaţie (108, 121, 129, 142, 143).

Dată fiind marea fiabilitate a ecografiei în diagnosticul formaţiunilor cu conţinut lichid, Dale şi Gairand (142) au toate motivele să scrie „chistul, triumf al ecografiei".

După identificarea şi precizarea exactă a topografiei formaţiunii chistice cu ajutorul ecografiei de contact, baleiajul manual putînd fi completat în mod ideal în acelaşi timp cu palparea, se procedează la puncţia chistului, evacuarea lichidului şi insuflarea de aer. Baleiajul manual constituie un fel de prelungire a simţului tactil dincolo de vîrful degetelor (142). După insuflarea aerului se face chistografia, în vederea descoperirii unei eventuale formaţiuni vegetante intrachistice, care prin ecografie nu poate fi localizată şi identificată prea bine.

În cazul chisturilor de dimensiuni mai mici se procedează astfel : se identifică şi se localizează formaţiunea chistică cu o sondă de 5 MHz şi se marchează locul. Apoi, fără ca pacienta să se mişte, se reperează chistul din nou cu o sondă de 8,5 MHz cuplată la piele cu alcool. Se înregistrează direcţia şi profunzimea, apoi se evacuează lichidul. Metoda este foarte precisă şi rapidă. În felul acesta pot fi puncţionate chisturi al căror diametru este numai de cîţiva milimetri (142). Examenul ecografic de control se face imediat după evacuarea lichidului, fără a scoate acul cu transductorul care baleiază în vecinătatea acului. Se verifică dacă s-a evacuat complet lichidul, dacă chistul este multiloculat, dacă structurile vecine sînt normale şi dacă nu există vreo tumoare.

Controalele ecografice ulterioare se practică la intervale de timp determinate, pentru a verifica dacă lichidul nu s-a refăcut, dacă nu au apărut alte formaţiuni chistice sau dacă a apărut o zonă de ţesut fibros (108, 142).

Dilataţia canalelor galactofore se observă pe ecografie în regiunea subareolară. Acestea se prezintă ca arii alungite, cu pereţi mai îngroşaţi, mai ecogeni, fără ecouri interioare, toate orientate în direcţia mamelonului. Cu echipamentul ultrasonic actual, canalele galactofore pot fi văzute numai dacă diametrul lumenului depăşeşte cîţiva milimetri (108, 143). Uneori canalele galactofore prezintă ectazii mai mari, cu aspectul unor chisturi alungite. Alteori aceste dilataţii ale canalelor coexistă cu chisturi (fig. II. 72).

Scanned with OKEN Scanner

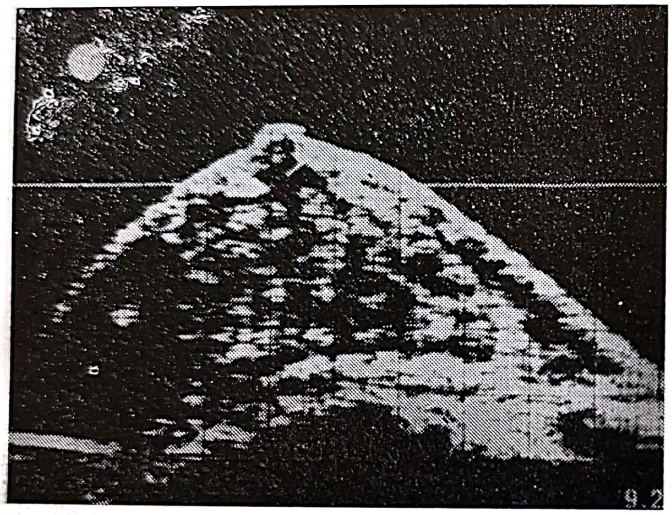

Fig. II.72. Dilatație a canalelor galactofore: ecografia efectuată cu baleiaj linear (jos) și baleiaj compus (sus) pune în evidență canale lipsite de ecouri, care converg în direcția mamelonului (după Jellins și Kobayashi).

Maladia fibrochistică a sînului, mastoza sau mastopatia fibrochistică este o distrofie determinată neuroendocrin și caracterizată histologic prin următoarele modificări : formarea de chisturi de mărimi variabile, hiperplazie epitelială, tendință de metaplazie hidrosadenoidă și fibroscleroză conjunctivă.

Maladia fibrochistică incipientă nu poate fi deosebită ecografic de structurile tisulare ale sînului normal. Mai ușor de evidențiat sînt stadiile moderate și avansate ale bolii, care prezintă următoarele semne ecografice :

— regiune cu ecouri multiple de mare amplitudine, distribuite difuz pe cea mai mare parte din suprafață ;

— focare cu ecouri mai intense și mai dese, care se distribuie mai cu seamă în zonele cadranului mamar superior și zona subareolară (122) ;

— structuri mici, circulare, de 4—5 mm diametru, lipsite de ecouri, reprezentînd chisturi mici sau regiuni de ectazie ductală situate în porțiunea subareolară ;

— chisturi mari de 1—2 cm diametru, care au toate semnele formațiunilor chistice (122).

Totuși, întărirea posterioară a ecourilor poate fi mai puțin evidentă sau poate chiar lipsi, datorită fibrosclerozei situată în țesuturile care înconjură chistul și induc o ecogenitate difuză întinsă (fig. II. 73) (120, 122).

Scanned with OKEN Scanner

În unele cazuri de maladie fibrochistică de tip Recklinghausen se poate observa pe ecografie și o implicare a tegumentului, a cărui grosime devine mai mare de 3 mm (108).

Galactocelul incipient, apărut imediat post-partum, se vizualizează ca o arie ovalară, cu contururi slab delimitate, estompate și cu ecostructură intensă, fără ecouri, asemănătoare chistului mamar (141). În cazul galactocelelor mai vechi, organizate, unde conținutul este dens, vîscos și cu conglomerate de materiale semisolide, pe ecografie apar ecouri de nivel redus sau mediu (108) (fig. II. 74).

Abcesul se prezintă ecografic ca o formațiune chistică, cu deosebirea că ecostructura interioară emite ecouri rare, de intensitate mică. Acestea pot fi mai bine vizualizate folosind tehnica gradientelor de sensibilitate (137). Ecourile interioare corespund debriurilor sau conglomeratelor de material provenit din interiorul abcesului sau din depunerile unor depozite pe pereții formațiunii ; aceste ecouri pot fi uneori mai intense și, în acest caz, pot complica diagnosticul, deoarece mimează aspectul unei formațiuni solide (108, 137).

Numai foarte rar abcesele pot da pe ecografii o zonă lipsită total de ecouri (141).

Ecografia are o deosebită valoare în descoperirea abceselor cronice, la care uneori lipsesc semnele clinice, și cele mamografice (137).

Hematomul traumatic sau chirurgical se prezintă ecografic ca o formațiune chistică cu contururi relativ bine delimitate. În hematomul recent, ecostructura internă este lipsită de ecouri și hematomul are semnele ecografice ale unui chist. În faza următoare, cînd sîngele se coagulează și începe să se organizeze, apar în aria hematomului ecouri de nivel scăzut, relativ uniform distribuite (108).

Se impune să consemnăm și *corpii străini,* reprezentați de implantele mamare protetice din silicon, care pot să dea imaginea unei formațiuni lichidiene. Implantul se prezintă ca o lacună mare, discoidală, foarte precis circumscrisă, lipsită complet de ecouri. În acest caz, țesutul glandular al sînului este situat anterior, între proteză și tegument (108).

SEMIOLOGIA ECOGRAFICĂ A FORMAȚIUNILOR MAMARE SOLIDE BENIGNE

Formațiunile mamare solide benigne care se pot diagnostica ecografic sînt : fibroadenomul, adenomul, fibroadenoza, cistosarcomul *phyllodes,* lipomul și mastita.

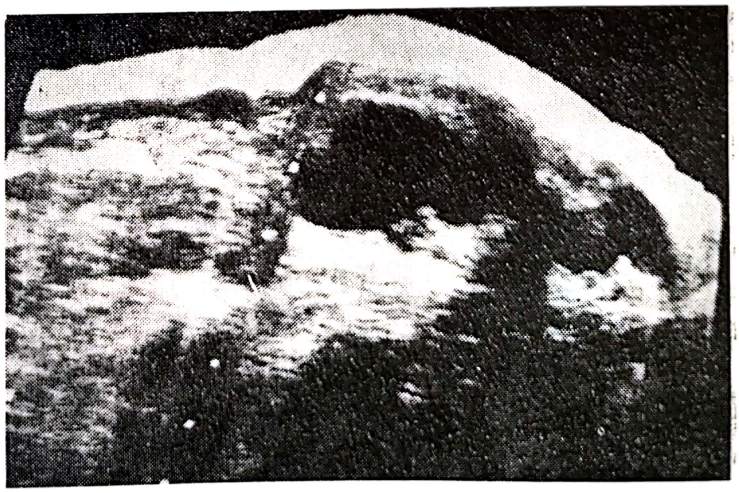

Fig. II.73. Maladia fibrochistică: ecografia arată numeroase arii lacunare bine delimitate, fără ecouri; întărirea detaliilor posterioare ale formațiunilor; mănunchiuri de ecouri liniare confluente, de intensitate mare, înconjură formațiunile lacunare, traducînd prezența țesutului fibroscleros.

Scanned with OKEN Scanner

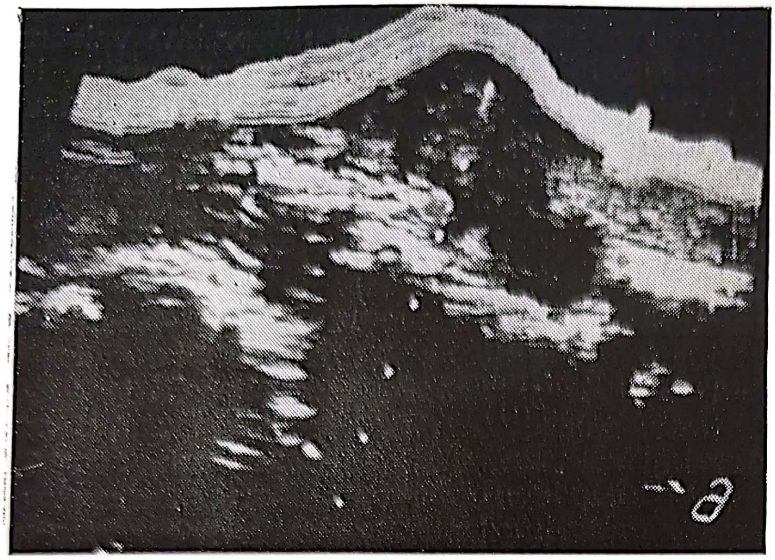

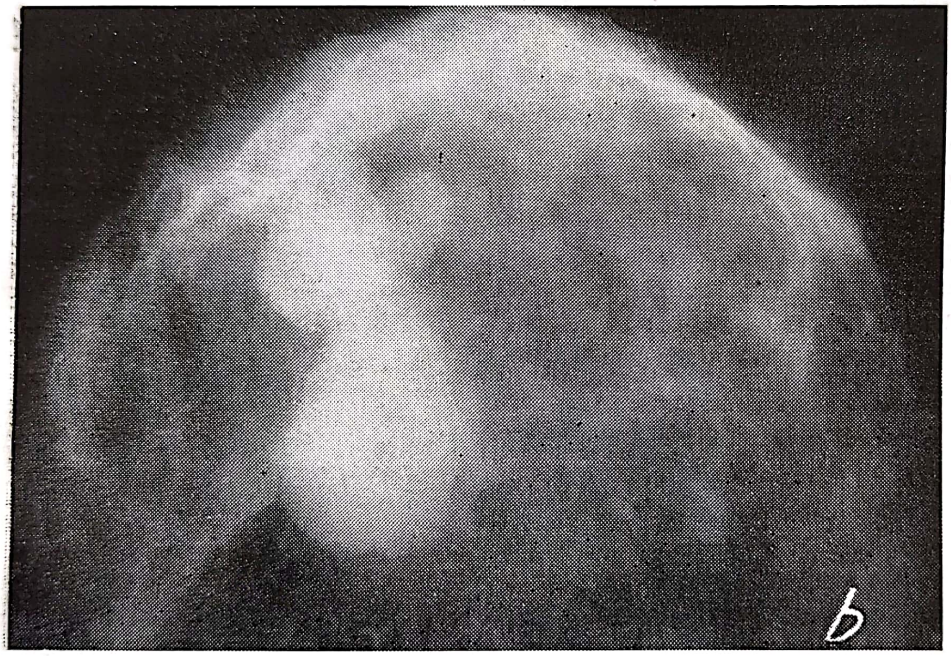

Fig. II.74. Galactocel vechi:
a — ecografia evidenţiază structura bilobată, cu contur relativ bine delimitat, cu un conţinut de ecouri fine sau mai strălucitoare pe alocuri, omogen distribuite ; întărirea peretelui posterior ; *b* — pe mamografie se văd formaţiuni în bisac, cu contururi foarte precise şi structură relativ omogenă, asemănătoare unui chist situat centromamar.

Fibroadenomul mamar. Sindromul ecografic al fibroadenomului mamar are următoarele semne :

— Arie lacunară cu contur bine delimitat, de cele mai multe ori neted, alteori neregulat. Peretele posterior este bine evidenţiat, în schimb detaliile laterale se vizualizează mai slab (115, 120, 136).

— Ecostructura internă este omogenă, cu multiple ecouri fine, regulat dispuse, însă mult mai puţine şi de mai slabă intensitate decît cele dispuse în ţesutul normal înconjurător (fig. II. 75).

— Umbrirele laterale sau „semnul umbrelor laterale", descris de Kobayashi, sînt exprimate foarte slab. Aceasta se explică prin faptul că fibroadenomul are coeficientul de absorbţie foarte asemănător cu al ţesuturilor învecinate. Alteori semnul umbrelor laterale poate lipsi.

— Întărirea posterioară sau „semnul cozii de mormoloc", descris tot de Kobayashi, se vizualizează sub forma unei creşteri intense a ecourilor pe partea posterioară a tumorii, cu limite bine marcate (121).

Scanned with OKEN Scanner

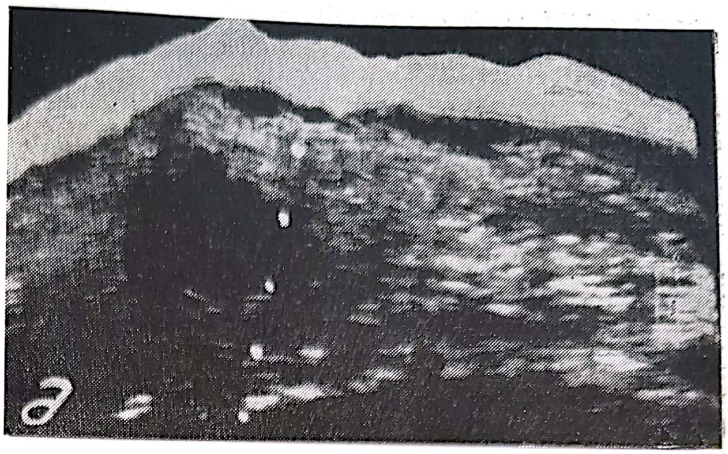

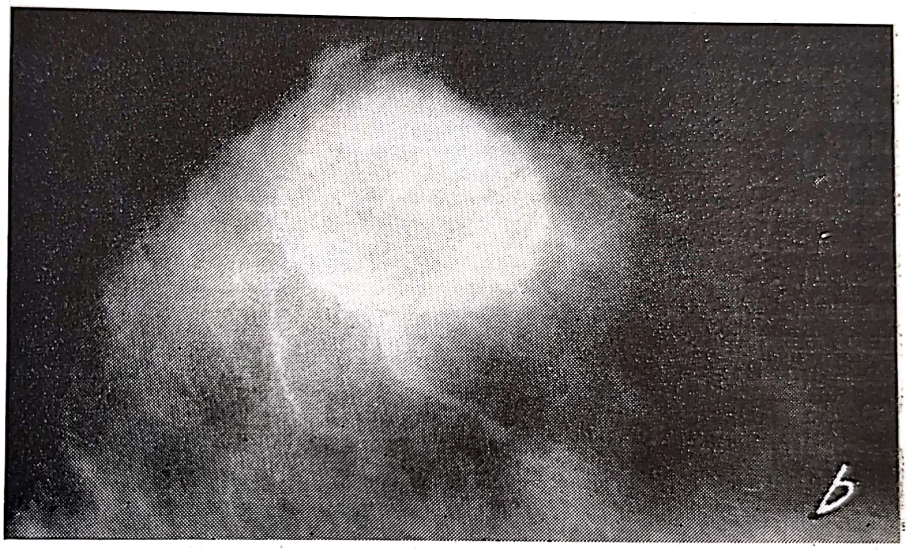

Fig. II. 75 — Fibroadenom mamar:
a — ecografia evidenţiază : arie lacunară cu contur uşor festonat, bine delimitată anterior ; peretele posterior slab conturat, ecostructura internă lipsită de ecouri, umbririle laterale slab evidenţiate, iar întărirea posterioară discretă ; atenuarea posterioară se explică prin structura predominant fibroasă a formaţiunii solide ; *b* — pe mamografie se vede o opacitate situată pe apexul sînului, relativ bine conturată, foarte compactă şi densă.

— Ţesuturile înconjurătoare sînt constituite în general din structurile comune mastozelor difuze. Ţesutul glandular şi conjunctiv sînt sediul hiperplaziei glandulare şi sclerozei difuze. Ecografic se caracterizează prin ecogenitate mărită, cu ecouri numeroase, de amplitudine mare, variabilă. Infiltrările de ţesut fibros se identifică prin prezenţa de ecouri foarte străIucitoare, unele confluente (fig. II. 76).

La aceste cinci semne principale se pot adăuga încă trei semne secundare :

— întărirea relativă a ecourilor situate anterior tumorii solide, produsă prin compresiunea ţesuturilor de către sonda exploratoare ;

— circumscrierea formaţiunii de către un halo (120) ;

— pseudocurbatura peretelui toracic, indusă de modificarea vitezei fluxului sonor, de către tumoarea solidă.

Rar pe o ecografie pot fi găsite trei semne principale de fibroadenom în acelaşi timp.

Proprietăţile acustice care definesc fibroadenomul sînt :

— atenuarea relativ importantă, datorată unei conductibilităţi mai diminuate ;

— contrast slab ;

— absenţa deformării datorită constituenţilor fibroglandulari.

Ecografia în modul A prezintă de asemenea un traseu caracteristic, şi

Scanned with OKEN Scanner

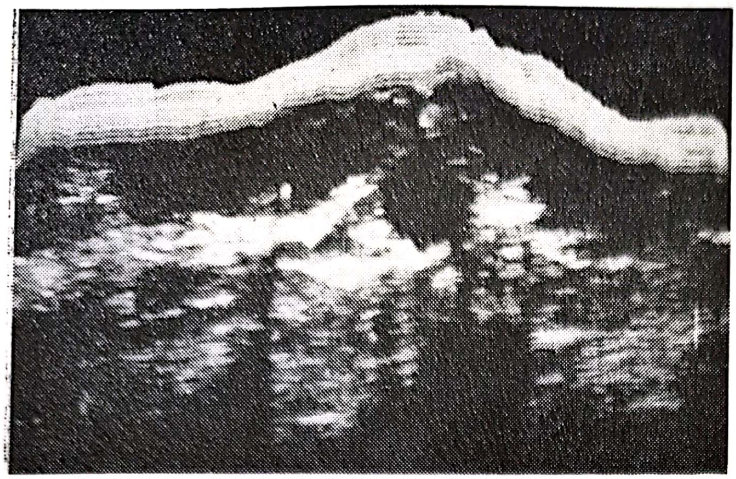

Fig. II.76. Fibroadenomatoză mamară; ecografia evidențiază: lacune relativ bine circumscrise, rotunde, cu pereții anterior și posterior bine conturați, cu structură internă săracă în ecouri sau lipsită de ecouri; întărirea detaliului posterior se observă bine, semnul umbrelor laterale lipsește.

anume : persistența ecourilor interne, element care exprimă natura solidă a tumorii, absorbția moderată progresivă a fasciculului ultrasonor, care totdeauna rămîne slab, și persistența pantei posterioare (134).

Atît școala ecografiștilor japonezi cît și a celor belgieni (134) și francezi (144) acordă o importanță deosebită „semnului umbrelor laterale" și „semnului cozii de mormoloc". Prezența unuia sau a ambelor semne ne dă posibilitatea să afirmăm că formațiunea solidă este benignă ; absența acestor semne, însă, nu semnifică neapărat malignitatea.

Dimensiunile formațiunii solide, ca și aspectul contururilor sale slab delimitate (circumscrise neted, neregulat, anfractuos sau infiltrant), trebuie totdeauna analizate meticulos, folosind tehnica gradientelor de sensibilitate (141).

Fibroadenoamele prezintă o mare varietate de aspecte ecografice, legate, pe de o parte, de mărimea și de profunzimea localizării în masa sînului, iar pe de altă parte, de vîrsta biologică a acestora. În general, fibroadenomul, ca și celelalte formațiuni solide benigne, contrastează cu mediul înconjurător și poate fi identificat cu ușurință.

Fiabilitatea diagnosticului ecografic al fibroadenoamelor scade cu cît dimensiunea lor este mai mică și localizarea mai profundă în masa sînului. Uneori pot trece neobservați nodulii fibromatoși cu diametrul de circa 1 cm, cînd sînt dispuși profund, centromamar. Se apreciază că fiabilitatea diagnosticului ecografic se corelează și cu vîrsta biologică a fibroadenomului ; aceasta scade paralel cu creșterea în vîrstă a fibroadenomului, în care se produc importante restructurări ale raportului dintre țesutul adenomatos și cel fibros : acesta din urmă predomină masiv și, la unele tumori, apar microcalcificări. În ultimul caz, pe ecografie se observă imagini lacunare, fără ecouri sau cu conținut heterogen, cu limite estompate, neregulate, și cu o puternică atenuare, care pot mima un proces malign (fig. II. 77).

Diagnosticul diferențial al fibroadenomului cu carcinomul medular circumscris este foarte dificil, aspectul ecografic al ambelor tumori fiind asemănător. În această situație, diagnosticul pozitiv se pune numai după ce se recurge și la alte mijloace de investigație (130).

Adenomul. Adenomul, tumoare specifică fetelor sau femeilor tinere, este de obicei unic și mai rar multiplu. Se vizualizează ecografic sub forma unei lacune cu contur regulat, cu margine posterioară netă, cu marginea anterioară și pereții laterali mai slab conturați. Nu se observă um-

Scanned with OKEN Scanner

briri laterale. Cît privește întărirea posterioară, aceasta este destul de slab evidențiată sau chiar lipsește.

Ecografia în modul A prezintă un traseu cu un crenel de ecouri de slabă intensitate în interior, fără ca îngustarea să fie posibilă (133).

Fibroadenomatoza. Fibroadenomatoza se evidențiază ecografic sub forma unor lobulații cu contur incomplet, cu ecouri de intensitate medie, dispersate printre structurile cu ecouri normale ale sînului. Încă nu s-a precizat pe piese operatorii corespondența dintre aspectele ecografice și structurile histologice (138).

Adenomul phyllodes sau citosarcomul phyllodes. Adenomul *phyllodes* este, din punct de vedere histologic, un fibroadenom gigant, cu tramă conjunctivă abundentă. Ecografic se prezintă ca o lacună, de obicei de mari dimensiuni, cu margini net delimitate sau ușor neregulate. Ecostructura internă conține multiple ecouri fine, dispersate omogen, alteori mai neregulat. Sînt foarte clare cele două semne : semnul umbrelor laterale și semnul cozii de mormoloc, ca simptome ecografice caracteristice pentru afirmarea benignității formațiunii (114, 136, 145) (fig. II. 78).

Lipomul. Lipomul, de obicei solitar, apare ca o masă sferică sau ovoidă, elastică. Ecografic, se vizualizează ca un defect sau o lacună în masa sînului. Contururile sale anterior și laterale sînt foarte slab exprimate. Peretele posterior este ceva mai clar delimitat. Ecostructura internă este aproape vidă. Se obțin ecouri rare și de mică intensitate,

Fig. II.77. Fibroadenom mamar calcificat:

a — ecografia arată: arie circulară cu contur regulat, cu pereții anterior și laterali bine evidențiați; peretele posterior lipsește; structura internă este lipsită de ecouri; semnul umbrelor laterale schițat; umbrire posterioară marcată ca urmare a atenuării intense a fasciculului ultrasonor, datorită structurii fibroase a nodulului; formațiunea poate mima pe ecografie un proces neoplazic;

b — mamografie: sîn cu fibroadenomatoză; nodulul fibromatos prezintă în structura sa depozite mari de calciu; alături, un al doilea fibroadenom mai mic, cu un singur depozit microcalcificat.

Scanned with OKEN Scanner

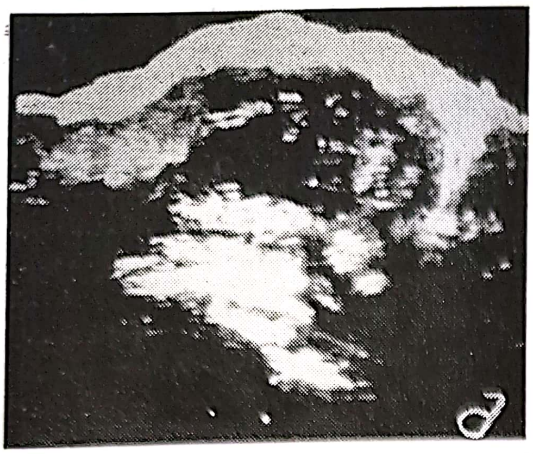

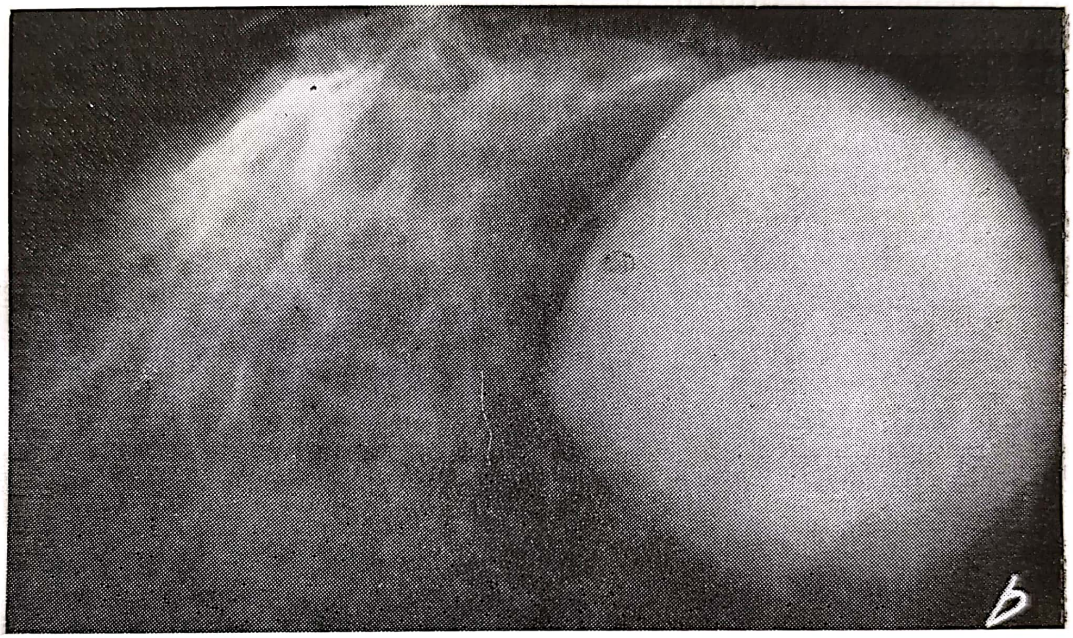

Fig. II.78. Adenomul *phyllodes:*
a — ecografia evidenţiază: arie ovalară de dimensiuni mari, cu margini relativ netede; pereţii bine delimitaţi; ecostructura internă conţine ecouri fine, multiple sau ecouri mai groase, uniform repartizate; se observă clar semnul umbrelor laterale şi semnul cozii de mormoloc, care-i conferă caracterul benign; *b* — pe mamografie se vede o formaţiune voluminoasă cu contur uşor neregulat, cu opacitate densă, situată periferic.

dispersate relativ uniform, la fel ca în orice alt ţesut adipos din structura sînului. Semnul umbrelor laterale şi semnul cozii de mormoloc lipsesc, deoarece ţesutul adipos al lipomului are aproape acelaşi coeficient de absorbţie ca şi cel din restul glandei mamare (120).

Displazia sau mastoza în placarde. Clinic se constată placarde plurinodulare, boselate, sau placarde mastozice netede, de mărimi variate în ambii sîni. Pe mamografie se prezintă sub formă de condensări cu contur slab definit, suspecte pentru un proces malign, mai cu seamă cînd apar la persoane în vîrstă.

Ecografic, în schimb, se pune în evidenţă o structură de ecouri ca într-un sîn normal. Această constatare ecografică are foarte mare importanţă practică, pentru că poate evita intervenţia chirurgicală (130, 132, 136, 137) (fig. II. 79).

Mastita. Mastita localizată la cîţiva lobuli sau mastita întinsă se caracterizează ecografic printr-o arie difuză, mai mult sau mai puţin întinsă, cu contururi estompate, cu ecouri mai intense în interior, distribuite relativ omogen, fapt care reflectă o creştere a densităţii structurilor implicate în procesul infecţios (137).

Tabloul ultrasonor caracteristic diferenţiază ecografic mastita infecţioasă întinsă de mastita carcinomatoasă.

Scanned with OKEN Scanner

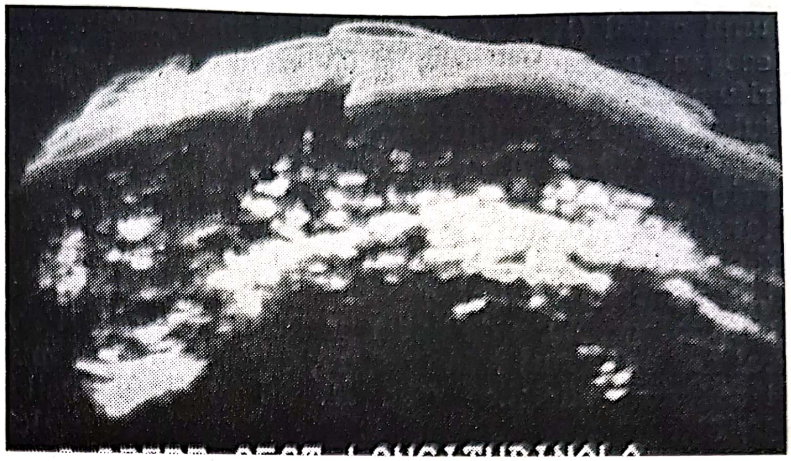

Fig. II.79. Displazie mamară: ecografia evidenţiază o bandă de ţesut adipos subcutanat intactă; conglomerate de ecouri de intensitate mai mare sau linii groase orientate paralel cu tegumentul, cuprinzînd întreaga masă a sînului.

SEMIOLOGIA ECOGRAFICĂ A FORMAŢIUNILOR MAMARE MALIGNE

Cancerul mamar afectează în prezent una din 17 femei şi reprezintă 10% dintre cauzele de deces prin cancer.

Problema majoră în cancerul mamar se referă la metastaze, timpul şi locul apariţiei lor, mecanismele care le stimulează, posibilităţile de depistare cît mai precoce şi modul cum răspund la tratament. La prima consultaţie, cca 2—20% dintre femeile cu cancer de sîn prezintă metastaze osoase şi 1—2%, metastaze pulmonare.

Se ştie că timpul de supravieţuire în cancerul mamar este invers proporţional cu diametrul iniţial al formaţiunii. Din acest motiv, cancerul mamar trebuie depistat cît mai precoce, pentru ca tratamentul instituit să poată fi eficient.

Dintre cele mai noi metode paraclinice de diagnostic al cancerului mamar face parte şi ecografia. Nu există un semn patognomonic ultrasonic de caracterizare a unui cancer mamar. Concluzia se poate trage numai din analiza unui ansamblu de semne ecografice.

Sindromul ecografic al cancerului mamar cuprinde următoarele semne:

— *Aria lacunară* are formă neregulată, cu margini dinţate, cu prelungiri digitiforme. Pereţii anteriori şi laterali sînt mai bine evidenţiaţi. Peretele posterior lipseşte sau se observă foarte puţin (137).

— *Ecostructura internă* prezintă mănunchiuri de ecouri neregulate, variabile ca mărime, intensitate şi densitate.

Unele ecouri sînt punctiforme, altele confluente, intercalate uneori cu structuri care produc ecouri foarte intense. Aceste ecouri sînt însă mult mai slabe ca intensitate decît cele reflectate de ţesuturile înconjurătoare normale şi se pot pune bine în evidenţă folosind la examinare metoda gradientelor de sensibilitate sau metoda izodensimetrică (120). Această structură corespunde nucleului tumoral alcătuit, în mare, din ţesut neoplazic glandular expansiv.

— *Banda densă de ecouri,* care circumscrie aria lacunară, alcătuieşte *coroana ecogenă* (117); ea lasă impresia că ţesuturile înconjurătoare sînt comprimate de către tumoarea expansivă.

Banda ecogenă perilacunară corespunde procesului de fibroză retractilă şi oglindeşte reacţia stromei de limitare, izolare şi chiar distrugere, a elementelor neoplazice.

— *Zona de ecouri de intensitate minimă* este denumită „imaginea de halo“ (117); ea înconjură periferic banda intens ecogenă, sugerînd aspectul unui şanţ cu apă din jurul

Scanned with OKEN Scanner

unui castel (120). Această zonă hipoecogenă corespunde fie edemului peritumoral, fie unei îngroşări a ţesutului adipos înconjurător.

Zona de edem peritumoral rezultă prin mobilizarea în jurul tumorii a ţesutului conjunctiv activ, alcătuit din fibroblaste şi din elemente mobile : histocite, limfocite macrofage şi hipofage. Zona de edem peritumoral are contururi relativ clare, circulare sau policiclice (fig. II. 80 şi II. 81).

— *Microcalcificările* se întîlnesc în cca 25—30% din carcinoamele mamare şi reprezintă depozite de calciu la nivelul cordoanelor neoplazice necrozate. Pe mamografii, microcalcificările de tip pulverulent sînt un semn patognomonic de malignizare. Microcalcificările constituie nu numai un element de diagnostic, ci şi un element de prognostic de mare valoare, pentru că evidenţiază celule neoplazice migrate în vasele limfatice sau în canalele galactofore.

Deoarece cu sonda de 7 MHz discriminarea laterală este de 2 mm, teoretic numai microcalcificările mari pot fi vizualizate ecografic. Sînt foarte puţini autori (121, 127) care au reuşit să identifice prin ecografie microcalcificările mamare. Acestea au putut fi observate datorită variaţiei de absorbţie şi reflectare a undelor ultrasonore la interfaţa ţesuturilor cu impedanţa acustică foarte diferită în cazul microcalcificărilor.

Nucleul tumoral, fibroza retractilă şi edemul peritumoral alcătuiesc

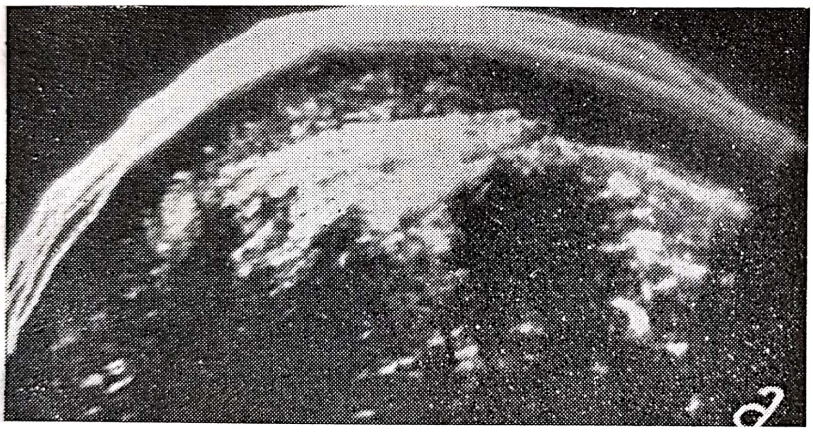

Fig. II.80. Carcinom nodular infiltrativ:
a — ecografia evidenţiază: arie cu contur neregulat, dinţat; ecostructura internă prezintă cîteva ecouri de mică intensitate; banda densă de ecouri, „coroana ecogenă", circumscrie aria lacunară, peretele posterior, ca şi ecourile posterioare formaţiunii; umbră acustică tipică în „tunel"; *b* — mamografie: imagine în coardă-nucleu tumoral, prelungirea radlară de spiculi, edemul peritumoral.

Scanned with OKEN Scanner

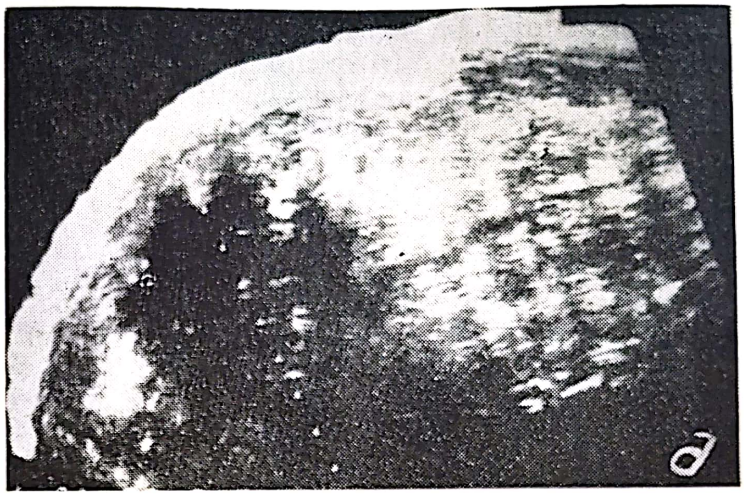

Fig. II.81. Carcinom nodular infiltrativ:

a — pe ecografie apar: aria lacunară cu contur neregulat şi proeminenţe digitiforme; banda densă de ecouri circumscrie această arie; ecostructura internă evidenţiază ecouri rare, distribuite neomogen, cu diferite grade de intensitate; peretele posterior lipseşte; atenuarea foarte importantă dă naştere unei umbre acustice sub forma unui tunel larg; *b* — pe mamografie se vede o opacitate mare, policiclică, cu structură internă neomogenă, cu spiculi radiari.

împreună pe mamografie „imaginea în cocardă", specifică epiteliomului nodular infiltrativ şi caracteristică pentru circa 75% din cancerele de sîn.

Aspectul ecografic al carcinomului mamar prezintă foarte multe asemănări, pînă la identitate, cu structurile imaginii radiologice în cocardă.

— *Umbririle laterale maligne,* cu limite foarte imprecise, corespund ansamblului coroanei ecogene, spaţiul dintre ele fiind mult mai mare decît concavitatea de pe imaginea lacunară.

— *Umbra acustică mediană,* în coloană sau „semnul umbrei acustice mediane" (Kobayashi), denumită şi „tunel" sau „horn" (116, 129), prezintă limite neregulate, zdrenţuite, cu asperităţi şi de cele mai multe ori estompate. Acest fenomen se datorează absorbţiei totale a fasciculului ultrasonor de către formaţiunea solidă (114, 117, 118, 133, 134, 136) (fig. II. 82).

Umbra acustică mediană din cancerul mamar trebuie diferenţiată de

Scanned with OKEN Scanner

umbra întîlnită în mod normal înapoia mamelonului. În ultimul caz, umbra acustică este mai scurtă, situată la apexul sînului, uneori asociată cu o condensare de ecouri sub areola mamelonară. Mamelonul constituie un punct de reper foarte util pentru orientarea și identificarea umbrei maligne. Deoarece leziunile solide maligne absorb cea mai mare parte din fasciculul ultrasonor, înapoia leziunii ecourile sau lipsesc, sau sînt extrem de rare și de intensitate minimă. În această situație, de mare utilitate este metoda gradientelor de sensibilitate, care poate preciza, în plus, aspectul conturului tumorii și caracterul ei circumscris sau infiltrativ (141).

— *Țesuturile înconjurătoare* procesului neoplazic suferă modificări profunde. Elementele neoplazice se infiltrează, disociază structurile normale și, prin expansiune rapidă și distorsiune, distrug arhitectura tisulară mamară.

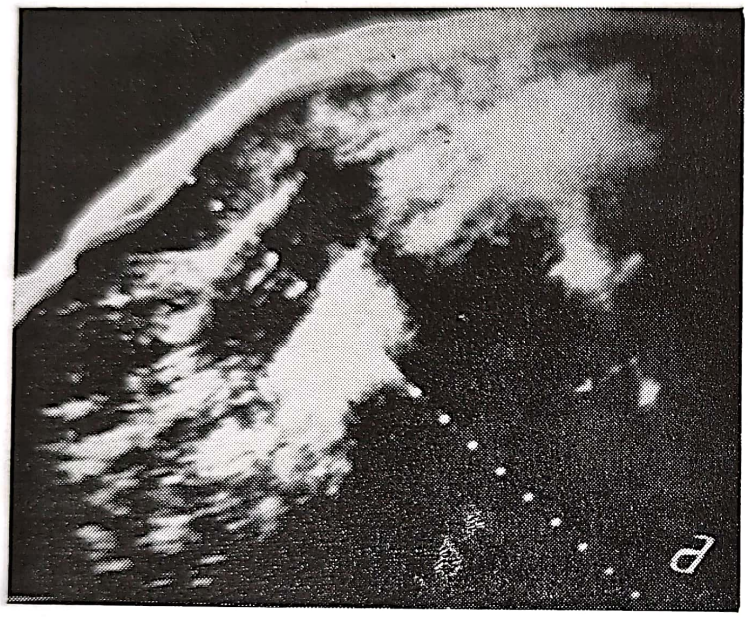

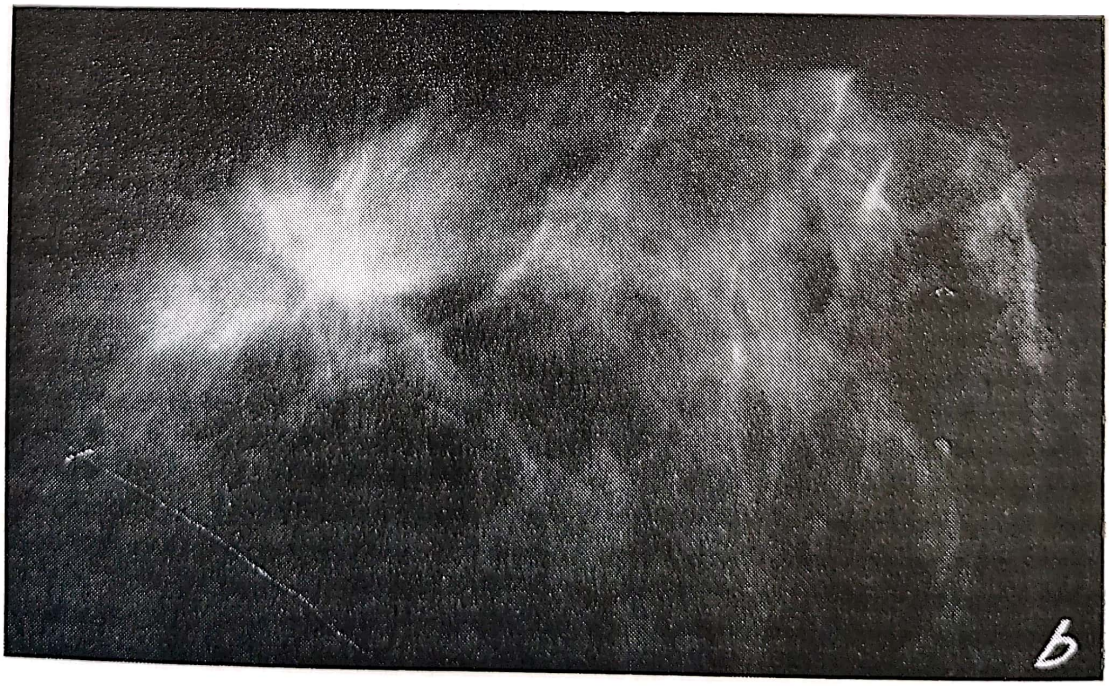

Fig. II.82. Carcinom nodular infiltrativ:
a — ecografia evidențiază: arie lacunară alungită, cu axul mare paralel cu tegumentul; conturul relativ regulat; pereții anterior și mai ales cel posterior foarte bine evidențiați; structura internă prezintă ecouri rare, dispuse neomogen; întărirea intensă a zonei situate posterior tumorii; umbră laterală mică; multiple fascicule de ecouri orientate convergent spre aria lacunară, unele confluente, altele divergente;
b — pe mamografie: imagine de carcinom schiros cu structură neomogenă, cu microcalcificări și numeroși spiculi, orientați radiar.

Scanned with OKEN Scanner

Spre deosebire de formaţiunile benigne, unde pe măsura creşterii tumorii, structurile tisulare înconjurătoare sînt numai deplasate fără să fie alterat echilibrul stromei sînului, în procesul neoplazic ţesuturile invadate vecine reacţionează intens. Procesul de reacţie al stromei mamare înconjurătoare este cu atît mai activ cu cît elementele neoplazice sînt mai invazive. Reacţia stromală nu reuşeşte să stăpînească invazia ţesutului neoplazic, care progresează centrifug.

Fibroza retractilă este un proces complex de modificare a elementelor conjunctive care formează structuri foarte rezistente, compacte, intens reflectante, în formă de bandelete, franjuri sau spiculi. Acestea au caracterele acustice ale ţesutului fibros compact. În jurul fiecărui cordon de ţesut neoplazic se formează manşoane fibroase dense care îl însoţesc sau chiar îl depăşesc.

Această fibroză pericordonală dă imaginea de spiculi lungi. Ecografic spiculii se caracterizează prin linii de ecouri, benzi subţiri sau densităţi proeminente, neregulate şi foarte intens reflectante (117, 122). Acestea sînt orientate centrifug şi îşi au originea la nivelul ariei tumorale fără ecouri, la capătul proximal al unui tunel sau la originea unei atenuări. Aceste structuri nu sînt continue; elementul lor semnificativ pentru malignitate este convergenţa către nucleul tumoral, mai ales cînd sînt asociate cu o imagine lacunară, de halo sau capătul proximal al unei atenuări. Alteori spiculii se evidenţiază ca densităţi de ecouri lineare care se extind spre tegument. În cazul că spiculii implică pielea, se produce un proces de retracţie mamară, caracterizat ecografic printr-o arie hipoecogenă şi/sau o zonă de umbrire acustică (122).

În general se descriu două tipuri de spiculi, care se găsesc în mod obişnuit în masa ţesutului adipos. Primul tip este alcătuit din spiculi scurţi, caracterizaţi prin ecouri subţiri, de intensitate mai mică, orientaţi către suprafaţa tegumentului. Alteori ei sînt slab vizibili sau chiar invizibili din cauza compresiunii exercitate de transductor care schimbă orientarea lor sau din cauză că se află pe direcţia fasciculului ultrasonor. Al doilea tip de spiculi este foarte evident: se prezintă sub forma unei linii de benzi de ecouri intens reflectante, de obicei orientate paralel cu tegumentul, uneori divergente. Pe ecografie, spiculii apar de o parte şi de alta a imaginii tumorale, grupaţi mai dens, convergent către procesul tumoral schiros.

Implicarea tegumentului şi ţesutului celular subcutanat este foarte evidentă în carcinomul schiros, la care se constată creşterea marcată a intensităţii ecourilor superficiale. Atunci cînd carcinomul invadează stratul dermoepidermic, se constată o marcată îngroşare a acestuia, de o parte şi de alta a leziunii. În cazul invadării tegumentului, se observă mici zone de spiculi intracutanat. În aceste cazuri, spaţiul obişnuit vid, situat sub tegument, dispare, fiind ocupat de ecouri dense care se răspîndesc către faţa profundă a dermului — „semnul spicului" (135).

Ecografia în modul A la cancerul mamar se caracterizează prin trei semne de malignitate: absenţa spaţiului subcutanat, prezenţa unui nodul sau a unei zone neomogene intraglandulare şi absenţa sau estomparea peretelui posterior.

Pe traseul ecografic lipsesc deflexiunile, datorită ţesutului celular subcutanat, banda adipoasă anterioară este ocupată de ecouri foarte intense, se constată modificări in-

Scanned with OKEN Scanner

tranodulare, iar peretele posterior se estompează sau dispare (135).

Cancerele mamare prezintă ecografic mai multe aspecte morfologice, pe care Gros şi colab. (148) le-au clasificat în şapte tipuri (fig. II.83) :

a — defect circumscris cu umbre laterale situate înapoia marginilor posterioare ale lacunei ;

b — defect intratisular circumscris, cu contur neregulat şi umbră centrală, mai mult sau mai puţin contractată înapoia defectului : acest defect poate fi şi multiplu ;

c — defect cu scobitură superficială — se prezintă ca o arie rotundă, unde partea superficială a conturului se pierde în stratul ţesutului subcutanat ;

d — defect de invaginare tisulară, constînd din zimţi sau cripte alternante în jurul ariei rotunde, fără ecouri ;

e — defect cu atenuare marcată, cu contur festonat, fără perete posterior, dar precis delimitat superficial;

f — alterarea arhitecturii trabeculare cu bifurcare sau umflare. La ecografiia sînului normal se constată linii de ecouri de grosimi şi intensităţi variate, aranjate paralel cu tegumentul. În carcinom aceste linii sînt divizate, împinse anterior şi posterior ;

g — defect adipos rotund, constînd dintr-o arie circulară fără ecouri, avînd în centru localizat un mic spaţiu intens reflectant. Alteori acest halo este condensat sub forma unei îngroşări a ţesutului adipos subcutanat, pe una din părţile unei arii mici reflectante superficiale.

În afara aspectelor tipice, care sînt definite de sindromul de malig-

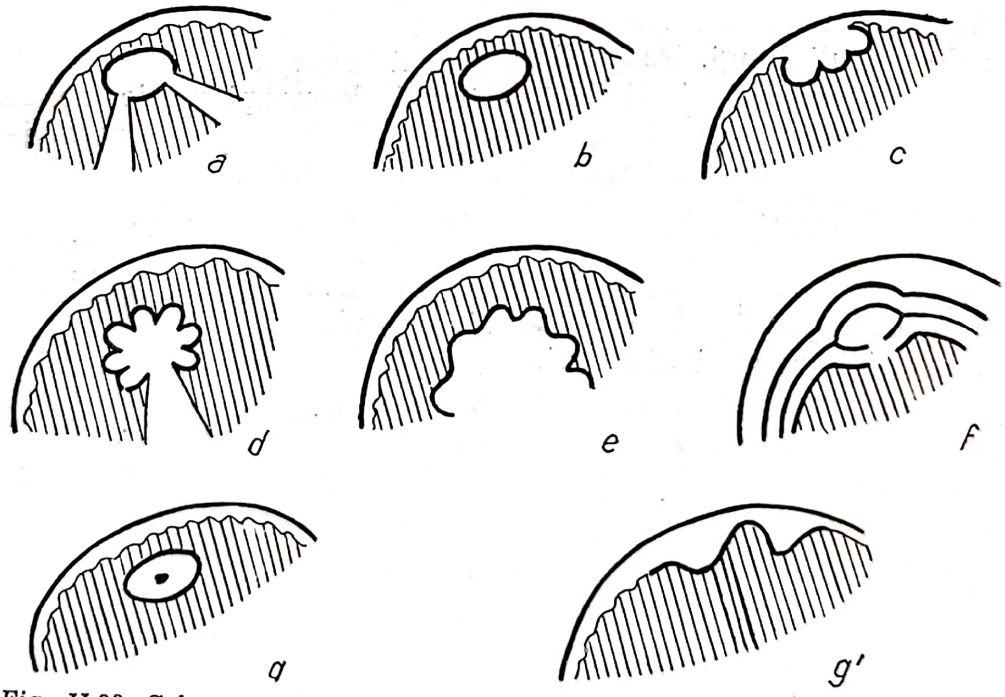

Fig. II.83. Schema celor şapte tipuri morfologice de aspecte ecografice ale carcinomului mamar:

a — defect circumscris cu umbre laterale; *b* — defect intratisular circumscris cu contur neregulat şi umbră centrală; *c* — defect cu scobitură superficială; *d* — defect cu invaginare tisulară; *e* — defect cu atenuare marcată, contur neregulat, fără perete posterior; *f* — alterare a arhitecturii trabeculare cu bifurcare; *g* — defect adipos rotund; *h* — condensare prin îngroşarea ţesutului adipos subcutanat (după Gros şi colab., 1975).

Scanned with OKEN Scanner

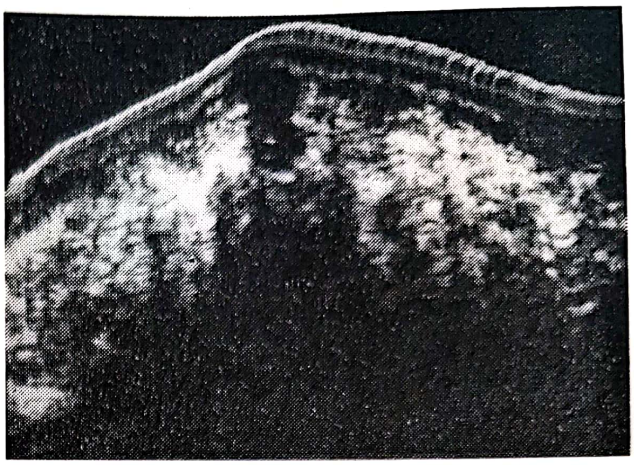

Fig. II.84. Carcinom medular; ecografia evidenţiază: ţesutul adipos subcutanat indemn, aria lacunară bilobată bine conturată, peretele posterior net vizibil, rare ecouri interioare, prezenţa coroanei ecogene, lipsa atenuării posterioare.

nitate (cca 25% din cazuri) (146), formaţiunile mamare neoplazice se prezintă cu semne incomplete, care fac diagnosticul dificil sau chiar imposibil. În 20% din cazuri sînt carcinoame evolutive recente, care încă nu şi-au conturat simptomatologia tipică. Clinic, se evidenţiază ca tumori rotunde sau ovalare, asemănătoare fibroadenoamelor, iar ecografic au toate semnele sindromului formaţiunii solide benigne. În 5% din cazuri (146) sînt depistate cancere cu evoluţie lentă ; clinic, au aspectul de chist sau fibroadenom mobilizabil, iar pe mamografie se prezintă ca o opacitate densă, omogenă, rotundă, ovalară.

Ecografia evidenţiază ecouri intense omogene, care mimează un chist sau o formaţiune solidă, iar aspectul „cozii de mormoloc" este atipic — mai scurt decît în tumorile benigne (118). Ecografia nu poate, practic, diferenţia această formaţiune de o tumoare solidă benignă.

Simptomatologia descrisă mai sus este caracteristică epitelioamelor diferenţiate organoide, mucoide şi sarcoamelor. Dintre acestea, evoluţia cea mai puţin agresivă o are carcinomul medular. Ca structură histologică sînt alcătuite din infiltrare mascată, limfoidă, a cordoanelor epiteliale neoplazice şi din ţesut fibros redus (fig. II.84).

Mastita carcinomatoasă este forma difuză, cu evoluţie acută, rapidă a carcinomului mamar. Tabloul clinic are semnele clasice ale inflamaţiei : eritem, hipertermie difuză marcată, circulaţie superficială şi edem.

După Gallacher (citat de 147), edemul intens al tegumentului zonei subcutanate şi ţesutului glandular se datorează unei producţii crescute de colagen, dilataţiei exagerate a limfaticelor deermice şi subdermice, care sînt blocate de masele de celule tumorale, stazei vasculare şi edemului propriu-zis.

Ecografic se constată o îngroşare marcată (10—15 mm) a tegumentului, datorită infiltrării dermului, care apare „ca mîncat de molii". Ţesutul celular subcutanat dispare şi este înlocuit de structuri foarte intens ecogene. Toată aria mamară este diseminată cu aceste ecouri mari, care nu permit diferenţierea între ţesutul glandular şi cel adipos. Chiar cînd se micşorează atenuarea, aceste ecouri nu dispar ; ecografic ele se comportă ca şi cum ar fi produse de ţesutul glandular. Peretele posterior, estompat, prezintă numeroase „tuneluri" (117) sau „hornuri" (134, 135) cu limite neregulate, imprecise, care reprezintă probabil zonele de origine a mastitei carcinomatoase (fig. II.85).

Scanned with OKEN Scanner

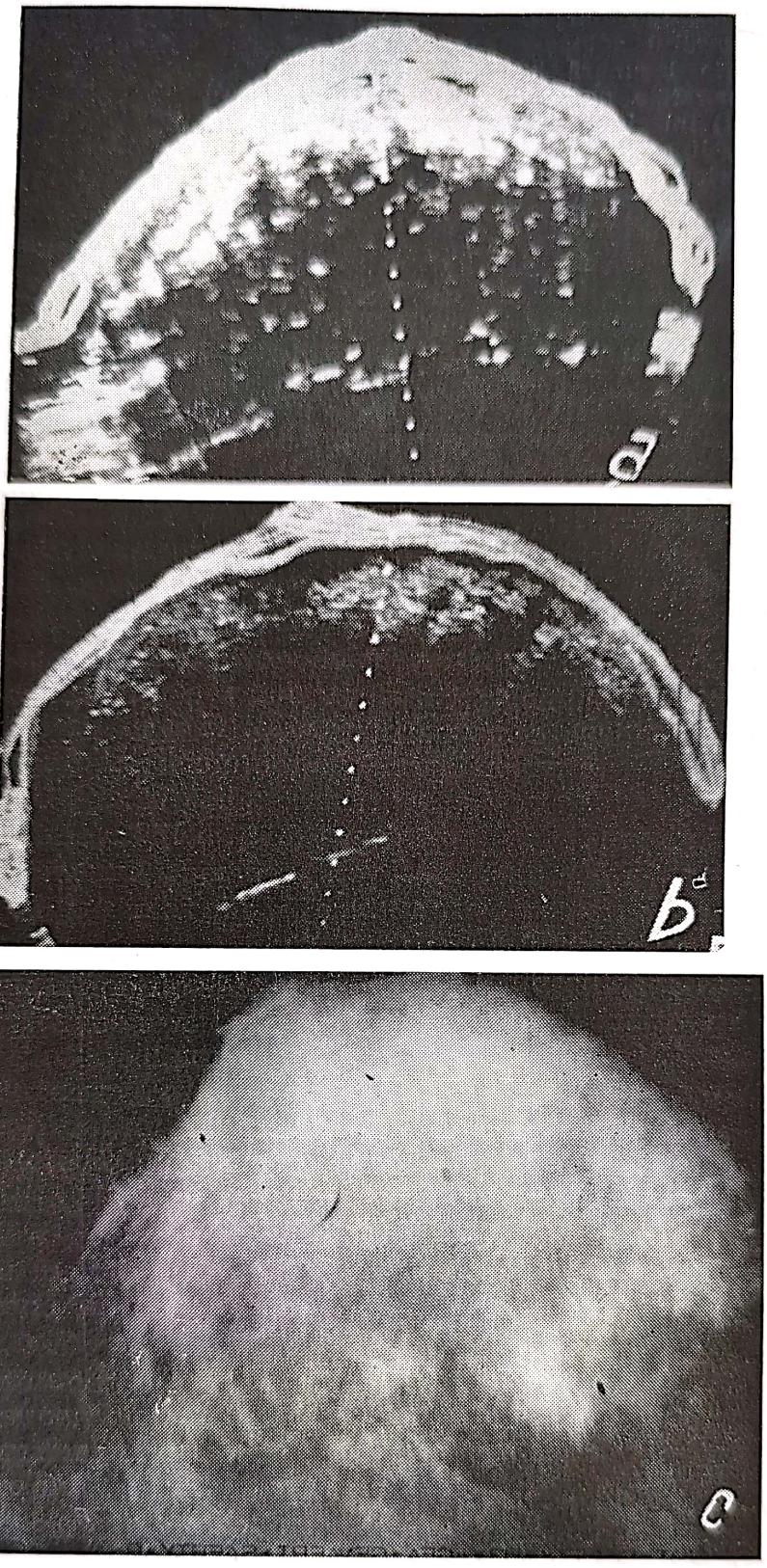

Fig. II. 85 — Mastită carcinomatoasă:

a — ecografia evidențiază: absența țesutului adipos subcutanat; grupări de ecouri sau de benzi de intensitate mare, localizate în jumătatea anterioară a glandei mamare; atenuare posterioară accentuată; numeroase umbriri posterioare în formă de „tuneluri"; pe planul profund se schițează fascia mamară posterioară; *b* — aceeași imagine examinată cu intensitate mică; *c* — mamografie: edem cutanat, dispariția limitei dintre derm și țesutul subcutanat, edem difuz opac care infiltrează aproape întreaga glandă, ștergerea limitei profunde pectorale.

Scanned with OKEN Scanner

Fundamentarea semiologiei ecografice în cancerul mamar prin corelarea semnelor ultrasonice cu structurile histologice corespunzătoare s-a făcut cu mare acuratețe în Japonia (114) și Franța (148).

S-a constatat că țesutul fibros și fibroblastele prezintă o impedanță acustică foarte ridicată, producînd pe ecografie o atenuare marcată a fasciculului ultrasonor. În schimb, țesutul celular neoplazic, cu impedanță acustică mică, produce o atenuare redusă. Kobayashi (118), în studiile sale foarte amănunțite, a raportat diferitele semne ecografice ale tumorilor mamare la proporția componentelor tisulare exprimate procentual și a ajuns la următoarele concluzii :

— *Carcinomul schiros* (carcinomul nodular infiltrativ) care prezintă semnele tipice de malignitate — semnul umbrei mediane retrotumorale și dispariția ecourilor limitei distale a tumorii, conține cea mai mare proporție de fibroblaste și țesut fibros și o cantitate foarte mică de țesut epitelial neoplazic. Cînd în carcinomul schiros proporția de celule neoplazice este ceva mai ridicată, semnul umbrei mediane retrotumorale apare mai puțin evident.

— *Carcinomul papilar* se caracterizează ecografic prin semnul umbrei acustice mediane neclar, atipic. Semnele care exprimă benignitatea, și anume semnul umbrelor laterale și semnul cozii de mormoloc, lipsesc. Aceasta corespunde unei structuri histologice mixte, în care proporția de țesut conjunctiv este egală cu cea a țesutului neoplazic.

— *Carcinomul medular* evidențiază ecografic prezența de ecouri omogene intratumorale și semnul cozii de mormoloc atipic — mai scurt decît cel observat în tumorile benigne. Diagnosticul este dificil, pentru că se confundă cu o tumoare benignă. Histologic se constată predominanța țesutului neoplazic, țesutul fibros conjunctiv fiind extrem de redus. Distribuția omogenă a țesutului neoplazic în interiorul tumorii elimină reflexiile interioare, tumoarea putînd să semene cu un chist.

Țesutul fibros și fibroblastele sînt în proporție foarte ridicată în carcinomul schiros, în cantitate mai redusă în carcinomul papilar și în cantitate foarte redusă în carcinomul medular. Proporția este exact inversă pentru țesutul neoplazic. Pentru Kobayashi (118), precizia diagnosticului ecografic a fost de 100% pentru cancerul schiros, 87% pentru cancerul papilar și 83% pentru carcinomul medular.

Subliniem importanța celor două semne de benignitate, semnul umbrelor laterale și semnul cozii de mormoloc, care, în carcinomul medular, pot fi întîlnite în 17% din cazuri; Calderon și colab. (citați de 118) susțin că în carcinomul medular atenuarea este cea mai mică dintre toate tipurile de cancer.

Diagnosticul diferențial al cancerului mamar se fundamentează pe o serie de criterii de malignitate. Gros și colab. (148) afirmă că un cancer mamar poate fi definit de unul sau mai multe criterii, și anume :

— contrast redus ;
— reflecții cu structură omogenă;
— margini foarte netede ;
— defecte de invaginare sau bifurcare ;
— defect rotund adipos ;
— defect superficial în formă de crestătură (după menopauză) ;
— atenuare intensă localizată ;
— anarhie a proprietăților fizice.

Cea mai cunoscută ilustrare a criteriilor de diagnostic diferențial al tumorilor maligne prin ecografie cu scală gri este cea propusă de Kobayashi (113, 114, 118). În această

Scanned with OKEN Scanner

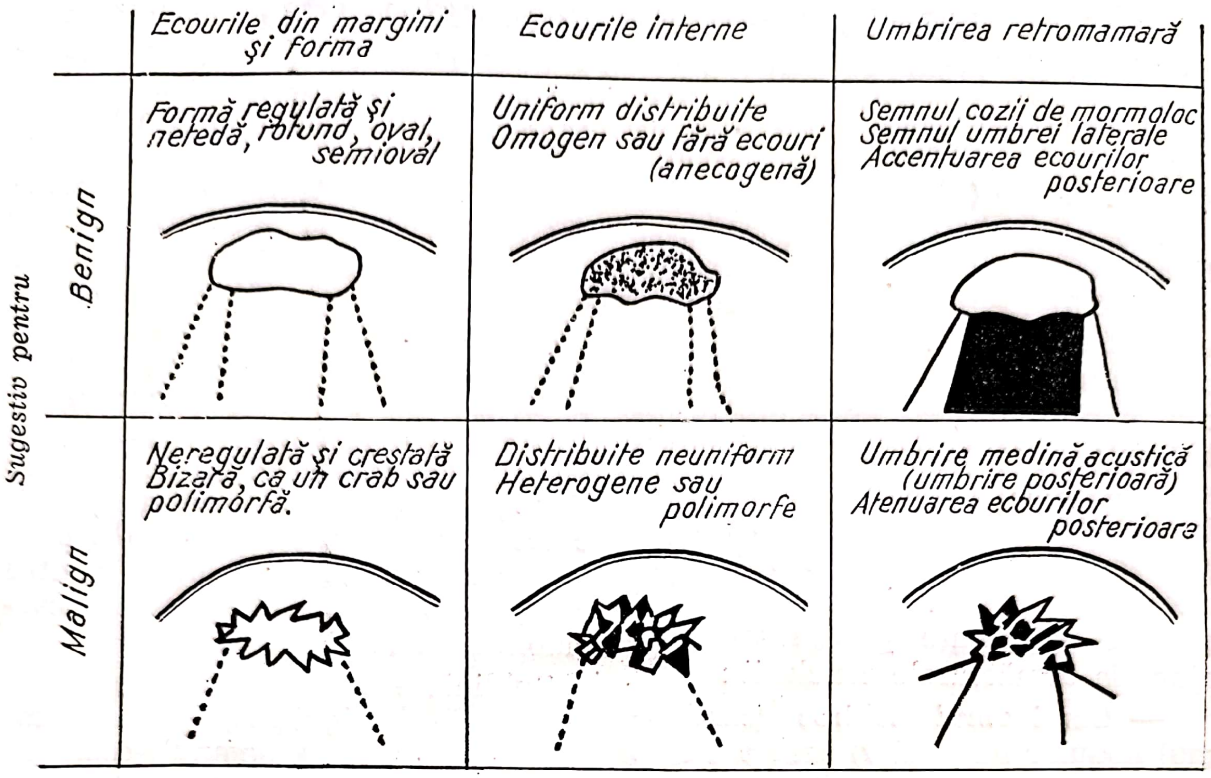

Fig. II.86. Schema criteriilor pentru diagnosticul diferențial al tumorilor mamare prin ecografie în scala gri (după Kobayashi, 1977).

schemă, principalele puncte ale interpretării pot fi împărțite în trei categorii, după: forma leziunii și ecourile marginale, ecourile structurilor interne și umbrirea retromamară (fig. II. 86). În primele două categorii, forma și ecourile marginale, precum și ecourile interioare rezultă din aspectele ultrasonore, provenite mai ales din ecourile care se limitează la masa tumorală însăși și la ecourile din vecinătate. A treia categorie, umbrirea retrotumorală și retromamară, este rezultatul unui mecanism bioacustic. Aceasta se bazează pe unii factori, cum sînt : multireflexia, modificarea vitezei fluxului ultrasonor și absorbția, care depind de caracteristica discontinuității țesuturilor și de impedanța specifică acustică.

Încercînd o sistematizare, Collin și colab. (127) au clasificat ecografiile mamare în cinci clase (E), prin analogie cu clasificările utilizate în diagnosticul citologic (Papanicolaou) și termografic al cancerului. Diagnosticul ecografic în cinci clase se bazează pe combinarea a patru semne elementare de suspiciune în cancer, și anume :

— distrugerea scheletului ecografic mamar ;

— creșterea absorbției ultrasunetelor ;

— scăderea sau absența ecourilor interioare ;

— limite tumorale mai puțin nete.

Leziunile foarte suspecte (clasa E5) sînt definite de mai multe criterii elementare iar cele suspecte (clasa E4), de un singur criteriu. Cînd leziunea prezintă unul sau mai multe semne elementare, altele decît cele de mai sus, este clasificată între leziunile dubioase (clasa E3). În absența semnelor elementare, leziunea este clasificată ca benignă (clasa E2), iar sînul normal corespunde clasei E1.

Scanned with OKEN Scanner

Rombaut şi colab. (135) propun o clasificare a ecografiilor mamare în 5 clase (E_1—E_5), bazată pe o evaluare numerică.

Fiecare semn ecografic este codificat cu o anumită valoare, după cum urmează :

Pielea şi lama de ţesut adipos anterior :

pielea perforată lamelară puţin ecogenă	5
structură ecogenă ocupînd spaţiul ţesutului celular subcutanat	5

Ţesutul glandular

nodul fără ecouri	5
nodul lipsit parţial de ecouri	10
nodul cu ecouri neomogene .	10
nodul cu ecouri omogene .	5
spicul	10
zonă neomogenă	5
zonă circumscrisă „flou“ . .	5
zonă circumscrisă cu fisuri .	5

Zona posterioară nodulului

perete posterior absent . .	5
perete posterior estompat . .	5
perete posterior neomogen .	5

Aceeaşi codificare ca pentru ecotomografie este adoptată pentru examenul cu baleiaj manual sau ecografia în modul A. După însumarea valorilor înregistrate, ecografia poate fi încadrată în una din următoarele clase :

E_1 = 5 puncte, corespunde ecografiei sînului normal ;

E_2 = 10—15 puncte, evidenţiază o leziune benignă ;

E_3 = 20—25 de puncte, corespunde unei leziuni dubioase ;

E_4 = 30—35 de puncte, corespunde unei leziuni ecografice suspecte ;

E_5 = mai mult de 35 de puncte, este caracteristică leziunilor maligne.

FIABILITATEA DIAGNOSTICULUI ECOGRAFIC

FORMAŢIUNILE MAMARE BENIGNE CU CONŢINUT LICHID

Precizia diagnosticului ecografic în formaţiunile mamare cu conţinut lichid este cea mai înaltă, astfel că toţi autorii dau procentul de 100 (113, 124, 126, 128, 135, 136, 141, 143). Ecografia descoperă formaţiuni chistice foarte mici şi discriminează chisturi mascate în blocuri de ţesut fibros compact, cum este în maladia fibrochistică, unde precizia diagnosticului este de 100% (113). Galactocelul şi abcesul mamar se identifică prin ecografie în toate cazurile (129, 130, 137).

FORMAŢIUNILE MAMARE SOLIDE BENIGNE

În adenoame şi fibroadenoame, fiabilitatea diagnosticului ecografic variază, după diverşi autori, între 70,6% (124, 129, 130, 137) şi 95% (134). Valorile intermediare sînt mai frecvent raportate în literatură şi se situează între 83%, cu 17% cazuri fals-pozitive (113) şi 93,5% cu 6,5% fals-negative, care erau reprezentate de carcinoame medulare (141).

La adenomul sau cistosarcomul *phyllodes*, precizia diagnosticului oscilează între limite extreme de 100% cazuri fals-pozitive (113) şi 100% exacte (121, 128). Displaziile au fost diagnosticate cu precizie diferită, între 64,6% (137), 73,3% (129) şi 100% (113).

În displazii, ecografia furnizează mai multe informaţii decît oricare altă metodă senologică, evidenţiind proporţiile şi distribuţia ţesutului adipos, glandular şi fibros şi eventualele structuri anormale situate la aceste niveluri.

Fiabilitatea diagnosticului ecografic este ridicată, dacă rezultatele se

Scanned with OKEN Scanner

exprimă global pentru formațiunile mamare cu caracter benign (solide și cu conținut lichid) și prezintă următoarele valori : 84% (113), 86% (129), 91,6% (137) și 96% (115, 136). În același timp, rezultatele fals-pozitive oscilează între 3,3% (126) și 16% (113).

FORMAȚIUNILE MAMARE MALIGNE

Fiabilitatea diagnosticului ecografic al tumorilor mamare maligne depinde de mărimea formațiunii. Cu cît diametrul tumoral este mai mic, cu atît semnele ecografice care definesc formațiunea sînt mai puțin evidente și se degradează progresiv. Imaginea lacunară are margini mai șterse, neregulate, puțin contrastante, cu o umbră acustică mediană, care rămîne singurul semn ecografic de evocare a malignității (132). Evaluarea preciziei diagnosticului ecografic s-a făcut în funcție de criteriile enunțate mai sus.

Cel mai cunoscut mod de exprimare a rezultatelor ecografice este cel realizat în corelație cu clasificarea stadială a tumorilor canceroase după sistemul internațional TNM.*

Kobayashi (129) a analizat datele a 1 180 de cancere mamare confirmate histologic, extrase din 9 rapoarte întocmite în Belgia, Japonia, S.U.A., Canada și Australia, și a constatat o fiabilitate globală a diagnosticului ecografic de 85,5%. Corelată cu tipul histologic, precizia diagnosticului a fost de 96,5% în cazul carcinoamelor schiroase, 78% în carcinomul papilar și 87% în carcinomul medular. În 1979, Kobayashi a corectat aceste valori raportînd o fiabilitate de 100% pentru carcinomul schiros, 87% pentru carcinomul papilar și numai 83% pentru carcinomul medular.

În funcție de mărimea diametrului tumoral, precizia diagnosticului ecografic a fost de 58% pentru formațiunile sub 1 cm, 79,2% pentru T_1, 90,7% pentru T_2 și 92,3% pentru T_3.

Granger și colab. (132) deși pe ansamblu raportează o fiabilitate de 86%, cu 14% diagnostice fals-negative, pentru T_1 găsesc o precizie de numai 58,9%. Este important de subliniat că T_2 evidențiază imaginile cele mai caracteristice de carcinom (134, 136). Corelarea diagnosticelor exacte în funcție de clasificarea E_1—E_5 (127) a arătat o precizie de 79,2% pentru E_4 și E_5 (luate împreună), 12,9% pentru E_3 și 7,9% pentru E_2 și E_1, care reprezintă cazurile fals-negative. Cele mai multe rezultate fals-negative le dau tumorile cu diametrul sub 2 cm.

Rezultate mult mai evidente au raportat Rombaut și colab. (135), care au constatat o fiabilitate a diagnosticului de 89,25% pentru E_4 și E_5 considerate împreună. Dacă se adaugă și procentele înregistrate la clasa E_3, atunci procentul diagnosticului de cancer mamar prin ecografie este de 95,79%.

Datorită noilor perfecționări tehnice (121, 122, 149), au început să fie descoperite carcinoame ductale sub 1 cm diametru și carcinoame oculte, cu simptomatologie subclinică (108, 121). Cel mai mic carcinom *in situ* a fost descoperit prin ecografie într-un canal ductal de Jellins și colab. (citați de Dodd) (150).

ECOGRAFIA ÎN CADRUL EXAMENULUI SENOLOGIC

Investigația senologică se bazează pe „tetrada diagnostică" de metode neinvazive, alcătuită din examenul clinic, care dă o informare generală asupra patologiei sînului, mamografie și ecografie, care evidențiază structura anatomică [mamografia pe ansamblul glandei mamare, iar ecografia pe o secțiune tomografică (150)],

* TNM reprezintă clasificarea Uniunii internaționale contra cancerului (U.I.C.C.).

Scanned with OKEN Scanner

și termografie, care ne dă o imagine a funcției, a fiziologiei glandei. Nici una dintre aceste metode nu are valoare absolută. De altfel, nici precizia rezultatului examenului microscopic nu este totdeauna de 100%. Diagnosticul senologic pozitiv rezultă din confruntarea datelor pe care aceste metode le oferă clinicianului.

Pentru sîn, care este un organ care se oferă, ecografia constituie un examen deosebit de convenabil, ușor și rapid de efectuat, neinvaziv, lipsit de orice risc, posibil de repetat ori de cîte ori este nevoie, lesne acceptat de bolnave.

Ecografia nu înlocuiește alte metode de investigație, dar unora le limitează importanța.

În patologia mamară benignă, fiabilitatea diagnosticului ecografic este superioară mamografiei, iar utilizarea lor împreună, așa cum este preconizată de unii autori (130, 136, 137, 141, 150), crește precizia diagnosticului. În formațiunile chistice ale sînului, mamografia pune diagnosticul corect numai în 38,6% din cazuri, în timp ce ecografia este exactă în 100% din cazuri (129). În fibroadenoame, mamografia este operantă la 53% din paciente, ecografia în 70,6%, iar asocierea ambelor metode crește fiabilitatea la 88%.

În displazii, mamografia definește cu precizie procesul patologic în 60% din cazuri, ecografia în 73,3%, iar asocierea metodelor crește fiabilitatea la 86,6% din cazuri.

Asocierea ecografiei cu termografia (151, 152) crește fiabilitatea diagnosticului senologic. Ecografia utilizată împreună cu termografia crește concordanța diagnosticului la 91,8% în cancerele mamare și 86,4% în tumorile benigne. Asocierea punctiei biopsice la aceste două metode ridică fiabilitatea diagnosticului senologic la 92% în cancere și 100% în tumorile benigne (152).

Senologia a formulat o strategie precisă de utilizare a diferitelor metode de explorare, nu numai cu scopul de a defini leziunea, dar și de a evidenția potențialul ei evolutiv, viteza de creștere. Ea este indicată la femeile pînă la 30 de ani, cu sîni de tip glandular, denși, la care mamografia nu poate diferenția structurile. În aceste mase compacte, ecografia definește diferite leziuni lichidiene și solide cu o mare fiabilitate. De asemenea, ecografia are o mare valoare diagnostică la examinarea sînilor femeilor gravide și ai celor care alăptează, la care mamografia este interzisă și complet inoperantă. În special la femeile care alăptează, ecografia poate diferenția o mastită puerperală de un galactocel sau de un proces neoplazic.

La femeile tinere, ecografia asociată cu termografia definește cu precizie maximă toate problemele de patologie mamară ale acestei vîrste. După vîrsta de 30 de ani și în special după 45 de ani, patologia mamară este dominată în ordine de : distrofiile chistice, tumorile benigne și cancerul mamar. În această situație, pentru precizarea diagnosticului se face apel la ecografia asociată cu termografia, la care se adaugă mamografia, a cărei fiabilitate crește simțitor.

Marele aport al ecografiei în cadrul investigației senologice este acela de a fi redus în mod remarcabil numărul intervențiilor chirurgicale și al biopsiilor mamare inutile și de a fi făcut din tehnica punctiei evacuatoare cu insuflare de aer a formațiunilor mamare cu conținut lichid o metodă de tratament larg folosită de toate serviciile de senologie.

Datorită rezoluției încă necorespunzătoare, ecografia nu poate fi utilizată în prezent ca metodă de *screening*.

Scanned with OKEN Scanner

Rolul senologiei este de a defini cît mai exact natura benignă sau malignă a leziunilor mamare înainte de aplicarea tratamentului medical sau chirurgical. Or, din acest punct de vedere, aportul ecografiei este cu totul remarcabil.

Astăzi nu se poate concepe un centru de senologie fără un laborator de ecografie mamară sau un serviciu de senologie care să nu apeleze la marile avantaje ale acestei metode.

În viitorii ani, prin creşterea performanţelor aparaturii, ecografia va fi metoda de bază a investigaţiei senologice.

PLEURA ŞI PLĂMÎNUL *

Ultrasunetele au fost utilizate mai întîi în terapeutica afecţiunilor pleurale şi ulterior, prin crearea unei aparaturi adecvate, şi în scop diagnostic.

În scop terapeutic, ultrasunetele au fost folosite în special de Dumon şi colab. (1970) (153). După o experienţă de peste 20 de ani, ei au publicat rezultatele obţinute prin investigarea a 50 de bolnavi cu diferite sechele după pleurezii serofibrinoase, purulente, hemoragice, după pneumotorax artificial şi după unele intervenţii chirurgicale pe torace, folosind ultrasunetele cu frecvenţa de 960 KHz (153). Autorii raportează rezultatele favorabile în 78% din cazuri, argumentate prin recuperări radiologice, funcţionale, scintigrafice, evitîndu-se astfel decorticările. Metoda s-a dovedit simplă, nedureroasă şi fără nici un pericol.

Mai tîrziu ultrasunetele au fost folosite în scop diagnostic în afecţiunile toracelui, tehnicile bazate pe efectul Doppler nedînd informaţiile necesare. Tehnica Doppler, deosebit de utilă în studiul trombozelor venoase şi al sarcinilor uterine (154), s-a dovedit ineficace în diagnosticul afecţiunilor toracice, plămînul fiind un organ aerat, deci cu capacitate mare de absorbţie a ultrasunetelor.

Punerea la punct a ecografelor a permis totuşi studierea unui organ intratoracic, şi anume a cordului. Ecocardiografia s-a dovedit deosebit de utilă în studiul afecţiunilor cardiace şi în special al celor congenitale (155).

Totuşi, lucrările lui Dunn şi Fry şi ale lui Joyner (160) au demonstrat că ecografia poate fi utilă şi în diagnosticul unor afecţiuni ale peretelui toracic, ale pleurei şi chiar în unele afecţiuni pulmonare. Astfel, Dunn şi Fly au constatat că absorbţia ultrasunetelor în ţesutul pulmonar depăşeşte absorbţia acestora în oxigen sau azot uscat sugerînd ideea că ultrasunetele pot fi utilizate pentru examinarea ţesutului pulmonar situat la cîţiva mm în jurul pleurei. Joyner (160), cu un echipament ecografic convenţional, a demonstrat că într-adevăr se pot vizualiza modificările pleurei (pleureziile, pahipleuritele) precum şi modificările parenchimului pulmonar situat imediat subpleural, cum ar fi tromboemboliile periferice, infarctul pulmonar şi multe alte afecţiuni care produc condensarea ţesutului pulmonar.

În afecţiunile pleuro-pulmonare se pot folosi cele trei tipuri de ecografie : în modul A, B şi M.

Ecografia în modul A se bazează pe măsurarea pe ecranul unui osciloscop a timpului care separă emisia de recepţie, ceea ce permite cunoaşterea distanţei care separă pielea de organul ecogen.

Ecografia în modul B este bidimensională. Sonda ultrasonoră efectuează un baleiaj la nivelul zonei de interes. Multiplele ecouri obţinute de acest baleiaj sînt integrate pe ecra-

* Cu colaborarea dr. DIMITRIE BURNEA.

Scanned with OKEN Scanner

nul unui osciloscop cu memorie. Rezultatul final reprezintă o secțiune ce trece prin planul ales, comparabil cu o secțiune anatomică, fapt ce-i dă și numele de ecotomografie.

Ecografia în modul M se realizează cu ajutorul unui transductor ce se plimbă linear pe spațiile intercostale, în zona patologică. În acest mod, interrelația piele (cu țesut subiacent) și transductor permite o înregistrare maximă a ecourilor.

Joyner (160) lucrează cu un transductor de 2,25 MHz și un ultrasonograf de tip obișnuit, folosit pentru ecocardiografie.

Deoarece nu se poate realiza o pătrundere mai adîncă în țesutul pulmonar, deci nu se pot obține rezultate bune cu un nivel moderat de amplificare, este necesară creșterea ușoară a amplitudinii. O creștere prea mare produce o tulburare în masă a ecourilor și împiedică astfel diferențierea structurilor. În funcție de aparat, trebuie efectuată în fiecare laborator o „standardizare biologică" a locurilor sensibile. Sensibilitatea standard se obține prin așezarea sondei într-un spațiu intercostal deasupra plămînului normal, ajustînd fasciculul astfel încît să dea o gamă de ecouri care să se extindă pe ecograma de tip A pe o lungime de 2 mm din interfața piele-transductor. Prin această punere la punct, ecoul se răspîndește în zona patologică pe o întindere de 3—3,5 cm.

Transductorul se deplasează de-a lungul spațiilor intercostale avînd bara de susținere în așa fel îndreptată, încît să intersecteze pleura într-un unghi de 90°. El poate fi deplasat și în sens vertical pe coaste, dar în acest caz trebuie să ținem seama de reverberațiile și distorsiunile care se produc în momentul cînd se realizează contactul cu coasta. Joyre, Poirier și colab. (160, 157) arată că interfața cu coasta nu este atît de critică în cazul revărsatelor pleurale mari, dar reverberațiile produse de os ar putea masca revărsatele mai subțiri de 1 cm.

Tehnica de înregistrare este asemănătoare cu cea folosită în cazul altor organe (rinichi, ficat) : se unge pielea cu un strat subțire de gel și se plimbă transductorul pe suprafața toracelui, prin intermediul acestui gel.

În timpul înregistrării ecotomografice (în modul B) se urmărește și înregistrarea osciloscopică în modul A. În aceste cazuri, se efectuează fotografii pe film polaroid de pe ecranul osciloscopului, transductorul rămînînd staționar deasupra zonei alese. Înregistrările de intensitate modulată, efectuate cu circuitul M, se înscriu pe hîrtia de înregistrat, în timp ce transductorul se mișcă de-a lungul unui spațiu intercostal.

Nu este necesar ca bolnavul să stea în apnee, deoarece respirația normală are un efect neînsemnat asupra ecogramei normale. O examinare completă se face în aproximativ 10 min. După Joyner, înregistrarea în modul B dă informații utile pentru diagnosticul colecțiilor pleurale, dar este un consumator mare de timp, întrucît brațul *scanner*-ului fiind fixat, contactul permanent cu pielea se face mai greu, dată fiind configurația toracelui. Astfel, o examinare completă a toracelui este mai dificilă decît dacă se lucrează cu un transductor condus de mînă.

PATOLOGIA PLEURALĂ

Metoda este indicată în primul rînd în patologia pleurală pentru măsurarea grosimii peretelui toracic, identificarea structurii solide sau lichide a afecțiunilor pleurale, studiul topografic și volumetric al leziunilor și supravegherea evoluției leziunilor.

Scanned with OKEN Scanner

MĂSURAREA GROSIMII PERETELUI TORACIC

Aceasta se realizează prin ecografia în modul A (unidimensională) sau prin citirea secţiunilor ecotomografice. Alimino şi colab. (155) au demonstrat fiabilitatea metodei prin măsurători ale grosimii peretelui toracic cu ultrasunete şi cu ajutorul acelor gradate, în cursul pleuroscopiilor. Viikeri a folosit ecografia la detecţia plăcilor pleurale la subiecţii care lucrează în mediu cu azbest. În aceste cazuri, corelaţiile ecografo-radiologice sînt foarte bune. Ecografia i-a permis lui Aimino şi colab. să depisteze unele îngroşări pleurale minime, pe care radiografia nu le evidenţiase (în două din şase cazuri).

Burwood şi colab. (1973) (158) consideră că metoda este utilă pentru determinarea exactă a grosimii peretelui toracic, în vederea iradierii, la bolnavele cu cancer de sîn. Exactitatea datelor obţinute prin ecograma lineară (în modul A sau/şi radială în modul B) a fost verificată prin măsurătorile efectuate post-mortem.

Metoda fiind total nenocivă, indiscutabil că este preferabilă metodelor radiologice, mai ales că este mai exactă şi poate fi repetată de multe ori fără riscul iradierii şi la un preţ de cost mult mai mic.

RECUNOAŞTEREA CARACTERULUI SOLID SAU LICHID AL AFECŢIUNII PLEURALE

Pentru diagnosticul revărsatelor pleurale s-a folosit şi se foloseşte încă, pe scară mare, investigaţia radiologică în corelaţia cu investigaţiile clinice. Se ştie însă că pentru evidenţierea radiologică a unui epanşament pleural este necesar ca volumul lichidului din cavitatea pleurală să fie de cel puţin 300—500 ml. Datorită aderenţelor pleurale, pahipleuritelor, uneori este greu de precizat dacă este vorba şi de o colecţie lichidiană, mai mult sau mai puţin multiloculară. Diagnosticul de certitudine se poate pune prin una sau mai multe puncţii pleurale exploratorii, dar sînt situaţii critice cînd aceste puncţii nu se pot face. În 1964, Pell (157) a publicat imagini ale aspectului ultrasonic al toracelui la un pacient cu revărsat pleural, înainte şi după toracenteză.

Joyner (160), Taylor (157), Poirier şi colab. (156) confirmă exactitatea aspectelor ecografice descrise de Pell şi cu rezultate mai concludente în unele ecotomografii în scala gri.

Figura II. 87 redă aspectul normal al ecogramei pulmonare în modul A şi B (161). Dislocarea ecoului începe la interfaţa toracesondă în stînga imaginii. Pe o scală orizontală, marcată în cm, se constată că ecoul se extinde pe aproximativ 2 cm şi descreşte treptat, apropiindu-se de linia bazală după 3—3,5 cm. Făcînd detecţia în zona cu lichid pleural, se constată o imagine diferită (fig. II. 88). Ecourile iniţiale, date de piele, muşchii intercostali şi pleura parietală şi reprezentate prin linii verticale înalte, sînt separate de ecourile viscerale pleuro-pulmonare (evidenţiate de asemenea prin verticale înalte) printr-o zonă fără ecouri sonore. Acest *silentium* acustic se datoreşte trecerii nestînjenite a fasciculului de unde ultrasonice prin lichidul omogen, ce nu are interfeţe care să reflecte sunetele. Întinderea zonei fără ecouri este în funcţie de mărimea revărsatului (de aproximativ 9,5 cm în fig. II.88 şi aproximativ 6,5 cm în fig. II.89) (161). Bineînţeles că natura lichidului nu poate fi stabilită decît prin examenul biochimic şi/sau histopatologic după toracenteză.

Înregistrarea în modul M, efectuată la acelaşi bolnav din fig. II.89,

Scanned with OKEN Scanner



Fig. II.87. Ecografia pulmonară în modul A (jos) şi B (sus): interfata transductorului la piele *(P)* este în stînga; pe o scală orizontală, marcată în centimetri, se observă că ecoul se extinde pe circa 2 cm şi descreşte treptat după 3—3,5 cm (dreapta jos).

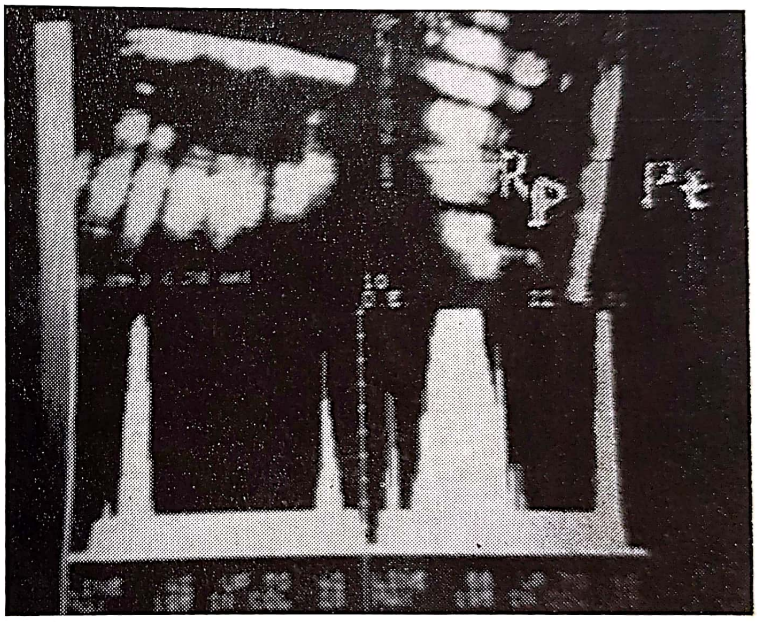

Fig. II.88. Ecografia în modulul A (jos) şi B (sus) a unui revărsat pleural: *(Rp)* interfaţa transductorului la piele şi ecourile peretelui toracic *(Pt)* de pe dreapta sînt separate de ecourile viscerale şi pleuropulmonare printr-o zonă fără ecouri.

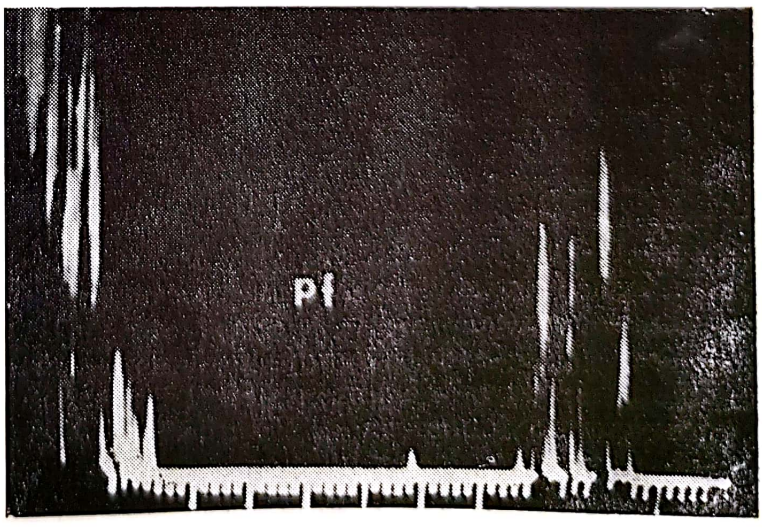

Fig. II.89. Revărsatul pleural *(Rp)* cu o întindere a fluidului de 6 cm în lăţime.

Scanned with OKEN Scanner

este redată în figura II. 90. Ea a fost realizată prin deplasarea sondei ultrasonore de-a lungul unor spații intercostale, pornindu-se dinspre zona dorsală a toracelui spre axilă. Înregistrarea s-a făcut prin oprirea sondei în dreptul zonei fără ecouri, cuprinsă între două suprafețe de reflectare a ecourilor : peretele toracic și plămînul. Aspectul dințat din partea de sus a imaginii (fig. II.87) se datorează contiguității parenchimului pulmonar cu peretele toracic și reprezintă aspectul plămînului normal. Variațiile mici, ondulate, se datoresc mișcării respiratorii.

Înregistrarea în modul B (ecotomografie B) (fig. II. 91) s-a efectuat prin deplasarea verticală a transductorului, peste coaste și spații inter-

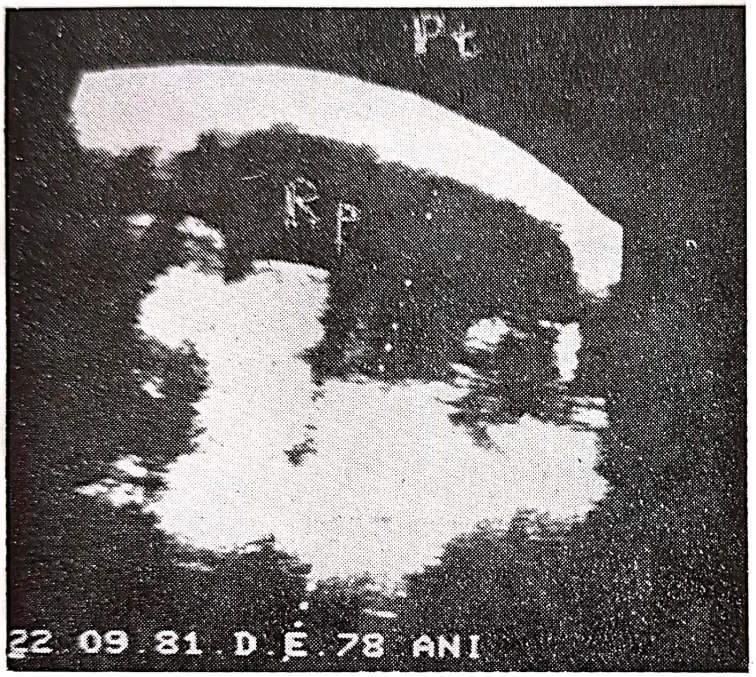

Fig. II.90. Investigarea transversală în modul B efectuată la același bolnav din fig. II.89, realizată prin deplasarea sondei de-a lungul unui spațiu intercostal, pornindu-se dinspre zona dorsală a toracelui spre axilă.

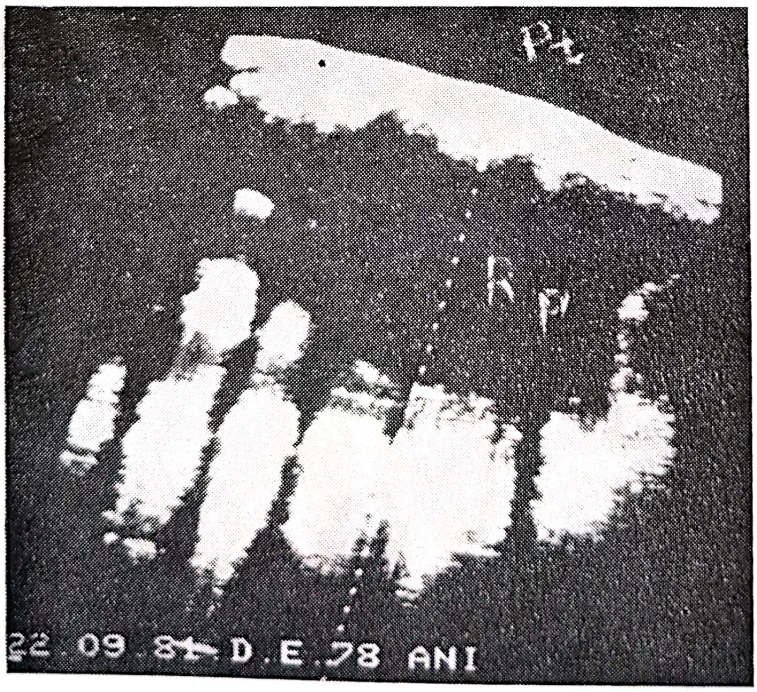

Fig. II.91. Investigarea longitudinală în modul B ce localizează revărsatul pleural *(Rp)*.

Scanned with OKEN Scanner

costale, începînd dintr-o zonă normală, continuînd peste zona patologică și ajungînd în final peste o zonă normală. Dacă nu se găsește lichidul la prima reglare a intensității fasciculului de sunete, se reglează intensitatea energiei de sunete emise pe scala de tip A în așa fel, încît să se cuprindă o suprafață mai mare de 4—6 cm deasupra plămînului normal.

Taylor (157) prezintă o corelație între aspectul radiologic (fig. II. 92 a) al unei colecții lichidiene de la baza plămînului drept și ecotomografiile B, efectuate în inspir profund (fig. II. 92 b) și în expir profund (fig. II. 92 c).

Ecotomografia B, efectuată cu talent și răbdare, a permis în acest caz separarea imaginii hepatice de imaginea colecției lichidiene, evidențiind net diafragmul cu modificările existente în cei doi timpi ai actului respirator.

Taylor arată că în ciuda progreselor realizate de tehnicile radiologice și scintigrafice, este încă greu de efectuat un diagnostic exact al întinderii opacităților mari de la baza toracelui. În cazul de față, putea fi vorba de ascensionarea hemidiafragmului drept prin pareză frenică, de un revărsat pleural sau de o colecție subfrenică cu sau fără pareză. Nu întotdeauna este recomandabil să se efectueze pneumoperitoneul, mai ales dacă se suspectează colecții purulente subfrenice. Cu ajutorul ultrasunetelor se pot identifica diferitele structuri anatomice și localiza lichidul — deasupra sau dedesubtul diafragmului. În cazul descris, lichidul este situat deasupra diafragmului.

Cu înregistrarea în modul A sau M este mai greu, dacă nu imposibil, să se stabilească asemenea localizări.

Efectuarea unor ecotomografii realizate în condiții optime permite, deci, stabilirea cu aproximație a tomografiei și volumului lichidului cercetat. Această tehnică poate fi utilizată pentru a ghida punctiile pleurale ce trebuie efectuate în scop diagnostic sau terapeutic. Se pot stabili astfel grosimea pretelui toracic, volumul lichidului și punctul cel mai favorabil pentru puncție. Controalele ecotomografice efectuate după puncția evacuatoare arată gradul de diminuare al acestuia, în condiții mai exacte decît radiografia obișnuită. Unele aparate sînt dotate cu sonde speciale care permit vizualizarea traiectului acului în timpul punctiei. Tehnica este deosebit de utilă în cazul colecțiilor închistate sau însoțite de pahipleurită, care la multe tentative de puncție sînt albe și mai greu de reperat cu tehnicile radiologice clasice. Toracenteza poate fi realizată sub ghidarea ultrasonică, folosind un transductor la care este fixat un ac pentru puncție și aspirație (Joyner) (160).

Detectarea prin ecotomografie a colecțiilor pleurale din hemitoracele stîng, în special a celor din spațiul retrocardiac, trebuie efectuată după investigații prealabile electrocardiografice, care să permită înlăturarea diagnosticului de colecție lichidiană pericardică.

Nu s-a putut stabili care este cantitatea minimă de lichid pleural ce poate fi determinată prin ultrasonografie. Gryminski și colab. arată că prin metoda ultrasonică s-au detectat în 100% din cazuri colecțiile mai mari de 100 ml, în timp ce prin procedeele radiologice, diagnosticul exact de colecție lichidiană pleurală a putut fi pus în 100% din cazuri numai cînd volumul lichidului depășea 500 ml. Acești autori au reușit să detecteze, prin metoda ultrasonică, pungi închistate foarte mici din care nu s-au putut evacua decît 3—5 ml de lichid.

Scanned with OKEN Scanner

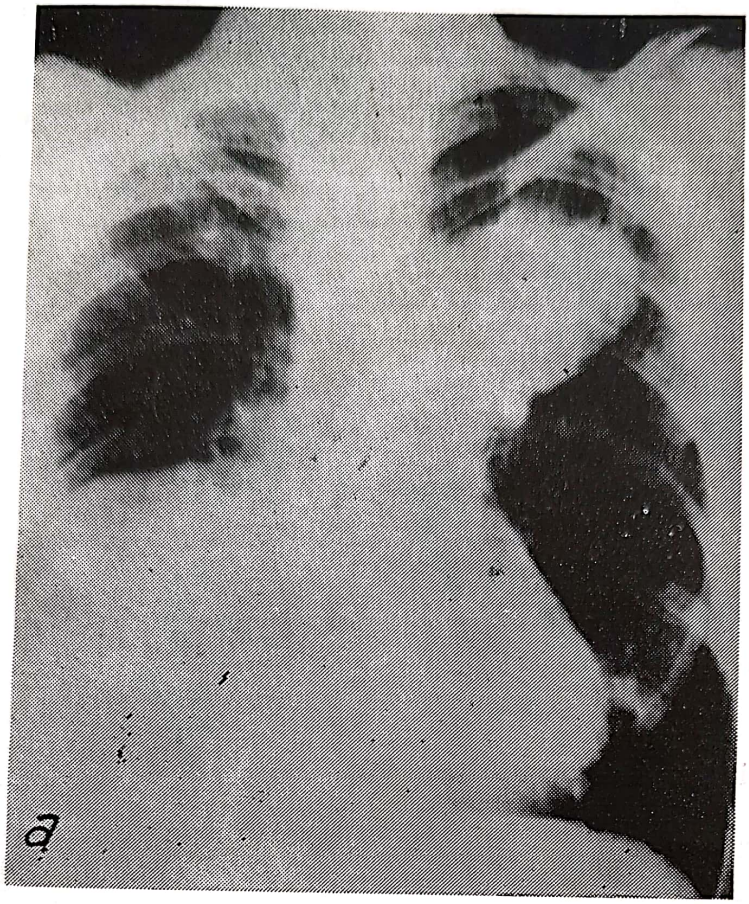

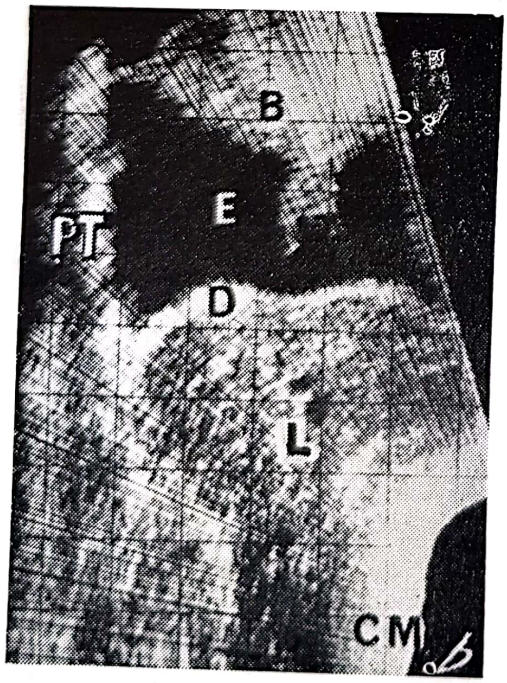

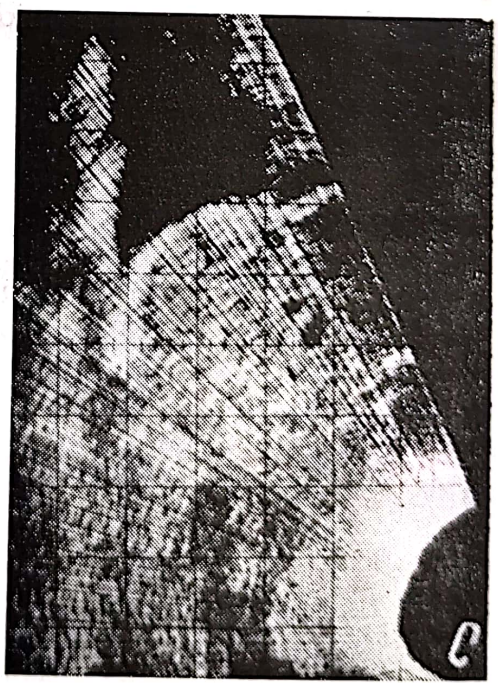

Fig. II.92. Aspectul radiologic şi ecografic al unei colecţii lichidiene:
a — de la baza lobului drept; *b* — ecografia efectuată în inspir profund; c — ecografia efectuată în expir profund.

Scanned with OKEN Scanner

SUPRAVEGHEREA EVOLUȚIEI LEZIUNILOR PLEUROPARIETALE

Heimburger și colab. (159) au raportat rata de creștere a tumorilor craniene, urmărită la trei bolnavi prin metoda de vizualizare ultrasonică.

În tumorile pleurale, Aimino și colab. (153) arată că studiul variațiilor volumului acestor tumori sub tratament este important, mai ales în cazul aplicării radioterapiei. Mai mulți autori (155, 158, 159) evidențiază importanța metodei pentru reperarea și centrarea țintită în vederea iradierii, precum și pentru localizarea zonelor ce nu trebuie iradiate.

În pleurezii, și mai cu seamă în cele neoplazice, practica de examinare ecografică repetată la intervale regulate, permite urmărirea variațiilor de volum, evitîndu-se verificările prin puncții care pot duce uneori la însămînțarea neoplazică a traiectului făcut de ac. Uneori se descoperă zone ecogene în sînul epanșamentelor, care traduc apariția unor bride fibrinoase ce cloazonează punga inițială în mai multe pungi. Evoluția spre pahipleurită se evidențiază prin apariția caracterelor ultrasonice ale unui perete foarte mult îngroșat.

TROMBOEMBOLISMUL ȘI CANCERUL PULMONAR

A doua indicație o constituie depistarea unor modificări parenchimatoase produse de tromboembolismul pulmonar, tumorile și procesele inflamatorii pulmonare.

TROMBOEMBOLISMUL PULMONAR

Joyner (160) a demonstrat că există o penetrabilitate crescută a ultrasunetelor în plămîni, în cazurile în care s-au indus la cîini, artificial, cu coaguli autologi, diferite embolii. Ulterior el a folosit metoda la pacienții cu tromboembolie și rezultatele au fost satisfăcătoare ; rezultatele altor autori (Gordon) (154), pe ansamblu, au fost echivoce. Joyner a efectuat întîi ecograme în mai multe zone normale ale plămînului, apoi a injectat în vena femurală coaguli sanguini autologi de diferite mărimi. În timpul al treilea s-au efectuat înregistrări ultrasonice din 3 în 3 min., în zonele explorate în primul timp, pe o perioadă de 30 min. S-a constatat apariția unei mase de ecouri la mare adîncime, la aproximativ 6 cm de fața transductorului, după 2 min. de la injectarea cheagurilor, cu creștere treptată a timpului pînă la maximum 10 min. după embolizare.

Tromboemboliile care au produs modificări parenchimatoase au fost înregistrate pe radiografii convenționale de față și profil. Localizarea emboliilor a fost stabilită prin angiografie pulmonară și prin examinări post-mortem. După Joyner, identificarea obținută ultrasonic pe 21 de animale de experiență a fost exactă în 99% din cazuri, comparativ cu constatările histopatologice.

Examenul histopatologic, după necropsie, al parenchimului pulmonar, distal de embolus, a arătat alternări de zone atelectatice cu zone de plămîn normal. Aceasta explică de ce s-au obținut ecograme anormale în multe cazuri în care radiografiile pulmonare și examenul necropsic erau normale.

Budee și colab. au obținut rezultate similare prin producerea de tromboembolii experimentale la oi.

Pentru examinarea unui bolnav suspect de tromboembolie pulmonară se ajustează fasciculul standard de ultrasunete așa încît să dea pe 2 cm o gamă completă de ecouri A, trans-

Scanned with OKEN Scanner

ductorul fiind plimbat într-un spațiu intercostal deasupra plămînului normal (ca în fig. II. 87). După stabilirea acestui parametru, transductorul se plimbă peste zona ischemiată prin embol pulmonar. Se constată o extindere a ecourilor puternice pe aproximativ 5,5 cm și cu o extindere a lor pe o lungime de aproape 9 cm pînă la linia bazală. După localizarea zonei suspecte, trebuie înregistrate spațiile intercostale adiacente, în inspir și expir maxim.

Ecograma trebuie considerată concludentă numai dacă este reproductibilă în 2—3 înregistrări.

Bazați pe o experiență rezultată din studierea cu această metodă a aproximativ 500 de bolnavi, Joyner și colab. (160) raportează că numai în două cazuri de tromboembolie certă au obținut ecograme normale. Dacă se stabilește corect sensibilitatea înregistrării, dacă se plasează corect transductorul și se orientează exact direcția fasciculului, nu se obțin rezultate fals-negative decît extrem de rar.

Critica ce se poate aduce metodei constă în faptul că imaginea ecografică în tromboembolia pulmonară nu diferă prea mult de cea produsă de alte boli pulmonare cu localizare periferică, cum ar fi pneumonia, atelectazia, carcinomul bronșic periferic, metastazele pulmonare. La 1/3 din acești bolnavi, ecogramele au fost „fals-pozitive" din punct de vedere al tromboembliei pulmonare. Autorii arată că dacă ne referim însă la modificările tisulare, ecogramele nu trebuie considerate fals-pozitive, ci interpretate în context radio-clinic, așa cum se pune problema dealtfel și pentru scintigrafia pulmonară, ca metodă de diagnostic a emboliei pulmonare.

În tromboembolia pulmonară, descreșterea în conținutul aerian, în teritoriul respectiv, pare să explice aspectul de ecou anormal profund. În experiment pe animal, cît și în studiile clinice pe om, s-a constatat că aspectul ecografic obținut în zona de embolizare fără infarctizare este identic cu ecograma înregistrată din plămînii cu infarctizări confirmate radiologic și clinic. Metoda ultrasonică în tromboembolia pulmonară are avantajul că poate fi ușor și fără riscuri realizată, chiar la bolnavii în stare critică și, pe de altă parte, este incomparabil mai ieftină față de scintigrafia pulmonară. În plus, poate fi utilizată la patul bolnavului, în serviciile de chirurgie, ca metodă de *screening* a tromboemboliei pulmonare.

ASPECTELE ECOGRAFICE ÎN CANCERUL PULMONAR PERIFERIC

Poirier și colab. (156) au comunicat rezultatele ecografice obținute la 65 de bolnavi, din care 33 cu neoplasme pulmonare periferice, 17 cu diverse pleurezii, iar 15 cu afecțiuni inflamatorii periferice și/sau sechele pleuro-parietale.

Ne vom referi numai la rezultatele obținute la cei 33 de bolnavi cu leziuni pulmonare periferice izolate, dintre care 15 cu carcinom bronșic epidermoid primitiv periferic și 18 cu diverse leziuni carcinomatoase (15 cancere metastazice, 2 adenocarcinoame periferice și 1 mezoteliom pleural evoluat).

Rezultatele obținute în 18 cazuri au fost decepționante, datorită, cu foarte mare probabilitate, interpunerii unei lame pulmonare aerate foarte subțiri între peretele toracic și tumoarea propriu-zisă. În celelalte 15 cazuri, fiind vorba și de o interesare a stratului pleural și osteomuscular, imaginile au fost concludente, în sensul că au arătat și interesarea peretelui în procesul neoplazic propriu-zis. Această informație nu este

Scanned with OKEN Scanner

deloc neglijabilă pentru stabilirea corectă a indicației chirurgicale sau/și a iradierii.

În concluzie, ecotomografia pulmonară se află încă la începutul aplicării ei pe scară mai largă. Metoda nu se poate substitui altora, deja intrate în practica pneumologică, ci poate doar aduce un plus de informații referitoare în special la leziunile din vecinătatea peretelui toracic. Dată fiind completa sa lipsă de nocivitate, poate fi aplicată tuturor bolnavilor.

BIBLIOGRAFIE SELECTIVĂ

ECOGRAFIA ABDOMINALĂ

1. TAYLOR K. J. W .— Ultrasound in Gastrointestinal Disease. În: Clinics in Diagnostic Ultrasound, vol. 1, Ed. Churchill-Livingstone, Ltd., 1979.
2. SCHNEEKLOTH G., FRAK T., ALBERS G. — Ultraschalltomographie Abdomineller Organe und der Schilddrüse im Grey Scale Bild., Ferdinand Enke, Stuttgart, 1977.
3. PRICE R. R., JONES T. B., GODDARD J., EVERETTE JAMES A. — Basic Concepts of Ultrasound Tissue Characterisation, *Radiology*, 1980, 18, 21.
4. ROSE J. L., GOLDBERG B. B. — Basic Physics in Diagnostic Ultrasound, John Wiley and Sons Ltd., Londra, 1979.
5. ROSENFIELD A. T., TAYLOR K.J.W., JAFFE C. C. — Clinical Applications of Ultrasound Tissue Characterization, *Radiology*, 1980, 18, 31.
6. GOLDBERG G. B. — Abdominal Gray Scale Ultrasound, John Wiley and Sons Ltd., Londra, 1977.
7. BANDAI Y., MASATOSHI M. și colab. — Sonographic Differentiation betwen the Umbilical Portion of the Left Portal Vein and Intrahepatic Bile Ducts., *J. clin. Ultras.*, 1980, 8, 207.
8. COOPERBERG P. L., LI D. K. B., SAUERBREI E. E. — Abdominal and Peripherial Applications of Real-Time Ultrasound, *Radiology*, 1980, 18, 59.
9. EVERSON G. T., BRAVERMAN D. Z., JOHNSON M. I., KERN Jr. F. — A Critical Evaluation of Real-Time Ultrasonography for the Study of Gallbladder Volume and Contraction, *Gastroenterology*, 1980, 79, 40.
10. HOLMES J. H. — Internal Medicine in Handbook of Clinical Ultrasound, John Wiley and Sons, Ltd., Londra, 1979, 251.
11. DUVAUFERRIER R. și colab. — Anatomie échographique du foie, *Ultrasons*, 1980, 1, 113.
12. MARKS W. M., FILLY R. A., CALLEN P. N. — Ultrasonic Anatomy of the Liver : A review with New Applications, *J. clin. Ultras.*, 1979, 7, 2, 137—146.
13. DUVAUFERRIER R. și colab. — Et si on allait plus loin dans la sémiologie ultrasonore hépatique que la simple différenciation solide-liquide des processus en foyer, *Ultrasons*, 1980, 1, 375.
14. JOVIN GH., MARGARETA DUMITRESCU și colab. — Ecotomografia în afecțiunile chirurgicale ale abdomenului, Comunicare la Soc. Chirurgie U.S.S.M., București, 1980, noiembrie.
15. BREE R. L., SILVER T. M. — Differential Diagnosis of Hypoechoic and Anechoic Masses with Gray Scale Sonography : New Observations, *J. clin. Ultras.*, 1979, 7, 249.
16 SCHESKE G. A., COOPERBERG P. L. și colab. — Floating Gallstones : The Role of Contrast Material, *J. clin. Ultras.*, 1980, 8, 227.
17. SANDERS R. C. — The Significance of Sonographic Gallbladder Wall Thickening, *J. clin. Ultras.*, 1980, 8, 143.
18. GLANCY J. J., GODDARD J., PEARSON D. A. — In Vitro Demonstration of Cholesterol Crystals'High Echogenecity Relative to Protein Particles, *J. clin. Ultras.*, 1980, 8, 27.
19. FILLY R. A., MOSS A. A., WAY L. W. — In Vitro Investigation of Gallstone Shadowing with Ultrasound Tomography, *J. clin. Ultras.*, 1979, 7, 255.
20. GOOD L. J., EDELL S. L. și colab. — Ultrasonic Properties of Gallstones Effect of Stone Size and Composition, *Gastroenterology*, 1979, 77, 258.
21. FILLY R. A., ALLEN B. și colab. — In Vitro Investigation of the Origin of Echoes within Biliary Sludge, *J. clin. Ultras.*, 1980, 8, 193.
22. LOISANCE C., CRESSY D. și colab. — Illustration de l'intérêt de la paroi vésiculaire en cas de cholecystite aiguë, *Ultrasons*, 1980, 1, 355.

Scanned with OKEN Scanner

Capitolul III

ECOCARDIOGRAFIA

Leonida Gherasim, Ioan Bruckner, Mircea Cinteză și Tiberiu Pop

INTRODUCERE

În ultimele decenii cardiologia s-a dezvoltat impetuos sub cele două aspecte : al terapeuticii și al investigației.

Dacă în 1929 Forssman (1) dovedea pe el însuși, că este posibilă introducerea unui cateter în cavitățile inimii drepte, deceniile al 5-lea și al 6-lea ale secolului nostru au adus dezvoltarea explozivă a cateterismului ca mijloc de explorare anatomică și funcțională a cordului, metoda cu toate derivatele sale devenind esențială pentru precizia diagnosticului, necesar în primul rînd în alegerea variatelor tehnici chirurgicale. Această metodă a devenit apoi standardul de referință pentru rezultatele metodelor zise „sîngerînde".

Ca și în alte domenii ale medicinii, odată cu extinderea metodei au devenit evidente și inconvenientele ei :

— existența unui risc, fie și minim, pentru bolnav ;

— imposibilitatea de a se repeta frecvent investigația ;

— dificultatea tehnicii ;

— costul relativ ridicat al aparaturii.

Dintre aceste inconveniente cel de al doilea face metoda inadecvată pentru urmărirea evoluției unor boli. De asemenea, condițiile de lucru ale cateterismului introduc un factor de eroare intrinsec în aprecierea funcției cardiace.

Aceste considerente i-au determinat pe cardiologi să continue căutarea unor metode „nesîngerînde", de explorare a funcției cardiace.

Examenul radiologic clasic permite aprecierea conturului cardiac și a dimensiunilor cardiace externe, fără a furniza date directe referitoare la structurile intracardiace.

Electrocardiografia aduce informații despre un aspect fiziologic global, suma potențialelor de acțiune a celulelor cardiace.

Scanned with OKEN Scanner

Fonocardiografia rafinează, măreşte exactitatea examenului şi face cuantificabilă în timp auscultaţia.

Diversele mecanograme (apexo-, carotido-, jugulo-, balistocardiograma) se bazează pe studierea acţiunii cordului asupra altor structuri, furnizînd date indirecte. Combinarea acestor metode a dus la elaborarea unor modalităţi de diagnostic indirect cu aplicare clinică limitată.

În ultimele două decenii s-au dezvoltat însă două metode de diagnostic direct a căror aplicabilitate mult mai largă a determinat pătrunderea lor rapidă în clinică : ultrasonocardiografia sau ecocardiografia şi scintigrafia cardiacă.

Deşi la început au fost primite cu oarecare neîncredere, datorată existenţei altor metode de investigare „nesîngerîndă", dar cu aplicabilitate limitată, ele s-au impus prin valoarea rezultatelor lor. Astfel, pentru unele afecţiuni, ca stenoza mitrală, mixomul atrial şi revărsatul lichidian pericardic, ecocardiografia a ajuns metoda diagnostică de elecţie.

Avantajele principale ale metodei sînt :

— vizualizarea directă a structurilor interne şi funcţiei cardiace ;

— lipsa oricărui risc ;

— posibilitatea de a repeta oricînd examenul ;

— tolerabilitatea perfectă pentru bolnav ;

— simplitatea şi costul scăzut în comparaţie cu alte metode care aduc date similare ;

— neintroducerea nici unui factor extern de alterare a funcţiei cardiace.

Începuturile ecocardiografiei datează din anul 1953, cînd doi cercetători suedezi, Inge Edler şi Helmuth Hertz, au avut ideea să utilizeze un detector ultrasonic marin pentru evidenţierea structurilor cardiace. Cu un astfel de aparat, de tip sonar, împrumutat de la un şantier naval, ei obţin primele „ecocardiograme" ; ulterior reuşesc să realizeze aparate mai complexe şi specializate. După primele rezultate, publicate în 1954 (12), ei identifică în anii următori structurile cardiace şi fac primele studii de anatomie şi fiziologie ecografică (3—5).

Metoda cunoaşte o utilizare limitată ; menţionăm, în Europa, lucrările lui Effert (6).

În primii ani ai deceniului al 7-lea, metoda este preluată de cercetătorii americani. Lucrările lui Harvey Feigenbaum şi colab. (7, 8) şi ale lui Gramiak şi colab. (9, 10) stabilesc tehnica de explorare a cordului cu ultrasunete şi impun relativ repede metoda în diagnosticul şi cercetarea cardiologică.

În anii următori, lucrările a nenumăraţi cercetători au transformat metoda într-o tehnică de investigaţie fiabilă şi uzuală.

ECOCARDIOGRAFIA NORMALĂ

Folosirea ultrasunetelor în cardiologie pune probleme deosebite, deoarece, pe de o parte, în cord se află multe suprafeţe ecogene într-un volum relativ mic (ceea ce a impus realizarea unor aparate cu o putere rezolutivă mare), iar pe de altă parte, aceste structuri fiind animate de mişcări ciclice precise, este posibilă identificarea lor foarte exactă.

Primul motiv a făcut ca aparatele folosite în cardiologie să fie deosebit de complexe.

În momentul de faţă aplicarea ultrasunetelor în diagnosticul cardiologic se face prin trei metode, şi anume :

Scanned with OKEN Scanner

a — ecocardiografia unidimensională (în modul M) ;

b — ecocardiografia bidimensională (ecotomografia cardiacă) ;

c — ecocardiografia cu efect Doppler.

Primele două metode, înrudite între ele, dau informaţii morfologice, iar cea de a treia permite aprecierea semicantitativă a fluxului sanguin, furnizînd astfel date complementare.

Nu mai revenim asupra datelor de tehnică şi metodologie a înregistrării ecocardiografice, pentru că ele au fost prezentate în primul capitol al lucrării.

Respectarea cu rigurozitate a tehnicii, foarte multă răbdare şi meticulozitate fac ca în majoritatea cazurilor să se obţină imagini satisfăcătoare ca valoare informativă.

Există evident şi limite, legate în primul rînd de însăşi proprietatea ultrasunetelor de a fi oprite în mersul lor de ţesutul osos şi de aer. Aşa se explică de ce la pacienţii cu emfizem avansat sau la bătrînii cu osificare marcată a cartilajelor costale, fereastra ecocardiografică este mică şi deci examinarea, posibilă numai parţial, dă rezultate de calitate inferioară. Totuşi, şi în aceste cazuri, nu puţine, se pot obţine date cu valoare diagnostică certă, chiar dacă imaginile sînt mai puţin spectaculoase. Uneori rezultatele se îmbunătăţesc dacă se recurge la calea subxifoidiană.

Rareori, din aceleaşi motive, la unii indivizi nu se poate efectua investigaţia ecografică.

Să mai adăugăm că la bolnavii cu torace voluminos sau obezi, distanţa mare care separă sonda exploratoare de structurile explorate măreşte dificultăţile tehnice.

Examinarea ecografică începe cu identificarea unei structuri cu motilitate cunoscută — valva mitrală sau aorta — de regulă prima, de la care se trece la descoperirea şi studierea succesivă a celorlalte formaţiuni.

Orice examen ecocardiografic în modul M trebuie să încerce evidenţierea tuturor formaţiunilor în incidenţele : aortă, valvă mitrală, ventricul stîng, valvă tricuspidă, valvă pulmonară, cu determinarea dimensiunilor cavităţilor şi pereţilor ventriculului, ca şi a mobilităţii lor şi a caracterelor şi amplitudinii mişcărilor valvulare. Valorile normale ale diferitelor dimensiuni pentru adulţi şi copii, ca şi standardele de examinare, au fost determinate şi codificate (11—14). De asemenea s-au stabilit şi standardele şi nomenclatura examinării bidimensionale (15, 19).

Structura cel mai uşor de determinat la indivizii normali este valva mitrală, care are o mişcare caracteristică ; cel mai uşor vizibilă este însă valva mare (anterioară sau septală).

Examinarea valvei mitrale trebuie făcută din poziţia standard (după Popp) (16), adică din acel punct al ferestrei ecocardiografice în care se obţine imaginea din poziţie perpendiculară a sondei pe peretele toracic.

Structurile situate anterior de valva mitrală sînt, dinainte înapoi : peretele toracic şi peretele anterior al ventriculului drept, cavitatea ventriculului drept, septul interventricular, valva mare mitrală.

Posterior de valva mitrală anterioară se pot afla, într-o poziţie mai înaltă, cavitatea atrială stîngă şi peretele posterior al atriului stîng, sau într-o poziţie mai joasă (ventricular), valva mică a mitralei (posterioară) şi peretele posterior al ventriculului stîng.

În timpul sistolei, cele două foiţe fiind lipite, dau un ecou unic cu o mişcare ascendentă continuă, rectili-

Scanned with OKEN Scanner

nie, datorată mişcării inelului valvular în timpul contracţiei ventriculare (17).

În timpul diastolei, valva se deschide şi cele două foiţe execută o mişcare caracteristică, valva posterioară oglindind mişcările celei anterioare.

La indivizii normali, această mişcare cuprinde două vîrfuri (mişcare în M pentru valva anterioară şi în W pentru cea posterioară), corespunzător celor două momente de scurgere rapidă a sîngelui din atrii în ventriculi în protodiastolă şi în timpul sistolei atriale (telediastolă).

Aceste unde au fost notate, începînd cu sistola atrială, cu litere de la A la F.

Deschiderea mitrală cuprinde undele A, B şi C care corespund închiderii valvulare. Porţiunea C—D este ascensiunea sistolică a valvei inclusă, iar unda D—E—F corespunde deschiderii protodiastolice.

Datele normale sînt prezentate în tabelul III.1, iar modul de mişcare, în subcapitolul referitor la valva mitrală.

Valvele mitrale dau un ecou mic, fin, uneori dublu. Mai multe linii semnifică o modificare patologică. Îndreptînd direcţia fasciculului de ultrasunete din poziţia mitrală în sus şi spre dreapta (fig. III.1), se observă rădăcina aortei. Imaginile obţinute sînt : infundibulul pulmonar, aorta şi atriul stîng — cavităţi ale căror dimensiuni sînt relativ egale. Peretele aortic anterior separă lumenul aortic de infundibulul pulmonar, iar peretele posterior îl separă de cavitatea atrială stîngă.

TABELUL III.1

DIMENSIUNI ECOCARDIOGRAFICE NORMALE
(după H. Feigenbaum, 1976)

Formaţiunea anatomică	Dimensiuni	Formaţiunea anatomică	Dimensiuni
Ventricul drept		Valva* mitrală	
decubit dorsal *	7—23 mm	panta EF	80—150 mm/s
decubit lateral stîng *	9—26 mm	deschidere CE	20— 30 mm
Ventricul stîng		panta AC	125—250 mm
diastolă	37—56 mm	Aorta	
sistolă	25—41 mm	diametru	20— 37 mm
Perete posterior al ventriculului stîng		deschidere sigmoide	15— 26 mm
grosime diastolică *	6—11 mm	Valva tricuspidă	
excursie sistolică	7—17 mm	panta EF	60—120 mm/s
Atriul stîng	19—40 mm	Valva pulmonară	
		adîncime „a“	4—5 mm

* măsurat la unda *R*

Pereţii aortei apar cu grupări de ecouri lineare paralele [se înregistrează şi marginea adventiceală, şi cea intimală (17)] ; paralelismul este strict, iar rădăcina aortei execută o mişcare caracteristică spre anterior (în sus) în sistolă şi posterior în diastolă. Nu trebuie să existe variaţii notabile de diametru între sistolă şi diastolă. Uneori se observă o mişcare posterioară datorată sistolei atriale.

În interiorul lumenului aortic se observă ecourile valvelor sigmoide.

Scanned with OKEN Scanner

Fig. III.1. Ecocardiograma normală în incidența mitrală ; mișcarea caracteristică, în M, a valvei mari:

A — poziție mai înaltă a transductorului ; deasupra valvei mari se află, în ordine, de jos în sus și dinspre posterior spre anterior : camera de ejecție a ventriculului stîng, septul, ventriculul drept ; sub valva mare se află cavitatea atrială stîngă, cu perete posterior relativ imobil și subțire ;

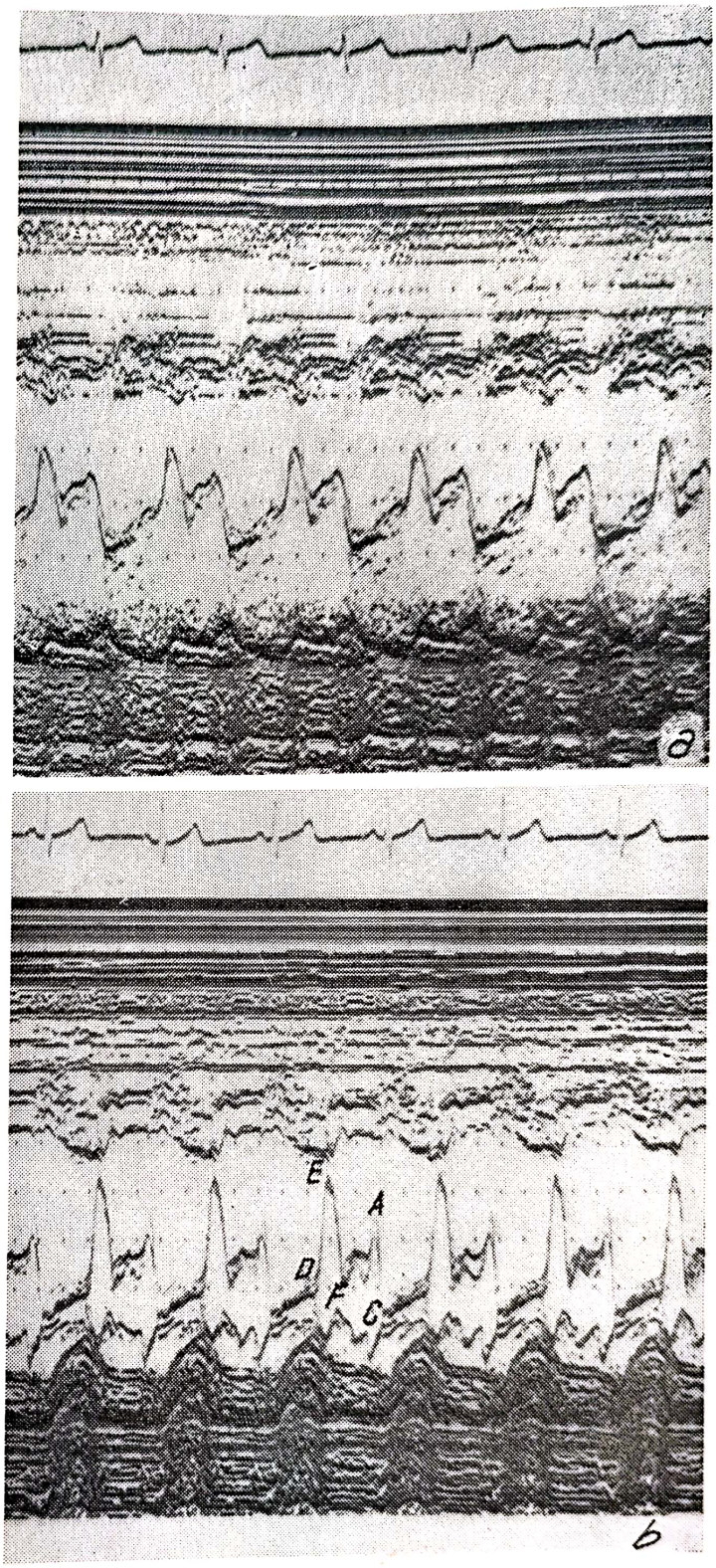

B — poziție mai joasă a transductorului : sub valva mare se observă valva mică, mitrală, cu mișcare în W, și cavitatea ventriculară stîngă, cu perete posterior mai gros și cu mișcări sistolice ample.

Acestea apar ca un ecou unic, fin, situat în mijlocul aortei în timpul diastolei, cînd valvele sînt închise.

În timpul sistolei, valva se deschide odată cu începerea ejecției și sigmoidele se îndepărtează rapid una de alta, pentru a se reapropia odată cu sfîrșitul ejecției. În mod normal, în timpul sistolei ele apar ca două ecouri fine lîngă pereții aortei. Astfel

Scanned with OKEN Scanner

se realizează o mişcare caracteristică, care evidenţiată dă o figură hexagonală, descrisă în literatură ca o „cutie“ (fig. III.2). Această imagine este obţinută prin înregistrarea a două sigmoide : anterior, valva dreaptă coronară şi posterior, valva necoronară. Uneori se poate observa şi valva coronară stîngă, care se mişcă însă paralel cu fasciculul de ultrasunete şi deci dă o structură aparent imobilă, ce apare ca un ecou median sistolic în interiorul cutiei formate de celelalte două valve (fig. III.2).

Pe o înregistrare aortică se pot determina diametrul aortic, amplitudinea deschiderii sigmoidiene şi viteza de deschidere şi închidere a sigmoidelor (tabelul III.1).

O direcţie mai înaltă a fasciculului de ultrasunete duce la înregistrarea aortei supravalvulare. Aceasta are aceleaşi dimensiuni ca şi rădăcina, în interior nu are ecouri valvulare şi este dispusă mai anterior, în contact direct cu ecoul peretelui toracic, nefiind vizibil infundibulul pulmonar.

În spatele aortei se află cavitatea atrială stîngă, al cărei perete posterior apare de regulă imobil.

Revenind în poziţia mitrală şi deplasînd apoi transductorul în sens opus aortei, adică în jos şi spre stînga (spre apex), se poate urmări valva mitrală pînă la vîrful ei şi apoi imaginea ventriculului stîng subvalvular, care poate fi uneori urmărit pînă la vîrf.

Imaginea este compusă dinspre partea anterioară (sus) spre cea posterioară din : peretele anterior al ventriculului drept, cavitatea ventriculară dreaptă, septul interventricu-

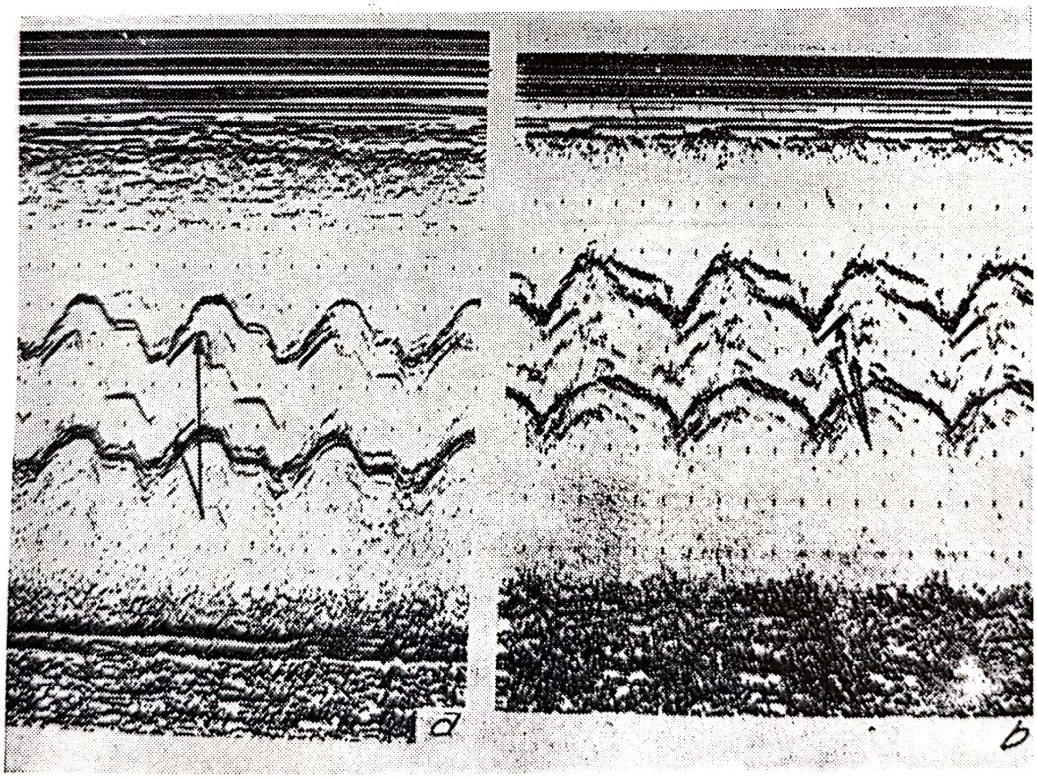

Fig. III.2. Ecocardiogramă normală în incidenţă aortică: se observă dinspre anterior (sus) spre posterior; infundibulul, aorta şi atriul stîng (cele trei cavităţi au dimensiuni apropiate); pereţii aortei descriu o mişcare anterioară sistolică, fiind tot timpul **strict paraleli:**

A — în interiorul aortei se observă cele două valve sigmoide deschizîndu-se în sistolă (imaginea de „cutie") (săgeţi); *B* — se observă şi a treia valvă sigmoidă, rămînînd ca un ecou central imobil în sistolă, datorită deplasării perpendiculare pe fasciculul de ultrasunete (săgeţi).

Scanned with OKEN Scanner

lar, cavitatea ventriculară stîngă, peretele ventricular posterior şi pericardul.

Poziţia standard de măsurare a cavităţilor ventriculare şi grosimii pereţilor ventriculari este situată imediat sub vîrful mitralei (16). În această incidenţă se observă în cavitatea ventriculară cordaje tendinoase, care sînt animate de mişcări similare mitralei, dar de mică amplitudine sau paralele cu peretele posterior.

Dificultăţile tehnice sînt legate de evidenţierea clară a marginilor septului şi endocardului posterior.

Marginea dreaptă a septului se poate pierde într-o multitudine de ecouri de reverberaţii ale peretelui toracic, în cazul unei intensităţi prea mari a ecourilor apropiate, sau artificial făcută inaparentă, de suprimarea lor prea mare. O serie de structuri apoziţionate septului (trabecule cărnoase sau elemente ale aparatului tricuspidian) pot face dificilă identificarea marginii lui drepte. Aceasta este reprezentată de ecoul continuu, paralel în diastolă cu marginea stîngă septală, de regulă mai uşor de identificat.

Endocardul peretelui posterior trebuie deosebit de cordajele tendinoase, ale căror ecouri, dealtfel foarte intense, au mişcări paralele cu el, dar de mai mică amplitudine şi deseori întrerupte. Endocardul posterior este reprezentat de ecoul cel mai rapid şi continuu.

În funcţie de poziţia cordului, diferitele interfeţe pot să nu fie perpendiculare pe fasciculul de ultrasunete şi imaginea lor poate fi dificil de obţinut sau poate prezenta întreruperi. În acest caz, imaginea poate fi îmbunătăţită prin investigarea în semidecubit lateral stîng.

Mişcările respiratorii dau modificări lipsite de importanţă ale diametrelor ventriculare stîngi, dar în aprecierea funcţiei ventriculare se recomandă determinarea în apneea postexpiratorie.

Datele de anatomie ecocardiografică prezentate se referă la structurile ventriculului stîng. Pentru diagnostic este importantă şi urmărirea motilităţii structurilor. Aceasta se realizează prin efectuarea de baleiaje de la nivelul aortei pînă la ventriculul stîng, deplasînd fasciculul de ultrasunete pe direcţiile descrise.

Peretele anterior al aortei se continuă cu septul interventricular, iar peretele posterior cu valva mare a mitralei (fig. III.3).

Datorită lărgimii fasciculului de ultrasunete, în zona de rezoluţie laterală pot apărea uneori suprapuneri de structuri.

Baleiajul ventriculului stîng, obligatoriu în orice examen ecografic complet, permite obţinerea unui număr de informaţii suplimentare.

În afara evidenţierii structurilor din cordul stîng, ecocardiografia cuprinde şi investigarea cordului drept. În incidenţa pentru ventriculul stîng (submitral) se apreciază şi diametrul ventriculului drept, iar analiza motilităţii septale informează despre o eventuală suprasolicitare ventriculară dreaptă.

Pornind din incidenţa mitrală şi deplasînd direcţia fasciculului de ultrasunete spre dreapta (median), se obţine ecoul tricuspidian. De regulă se poate evidenţia numai una din valve, şi anume cea anterioară, de la care se obţine numai ecoul sistolic şi începutul deschiderii diastolice, realizînd imaginea în „aripă de pescăruş“ (fig. III.4).

La copii, unde fereastra ecografică este mai mare din cauza neosificării sternocostale, ca şi la indivizii care prezintă dilataţie ventriculară dreaptă, uneori cu rotaţia cordului care aduce valvula tricuspidă parasternal stîng, se pot obţine înre-

Scanned with OKEN Scanner

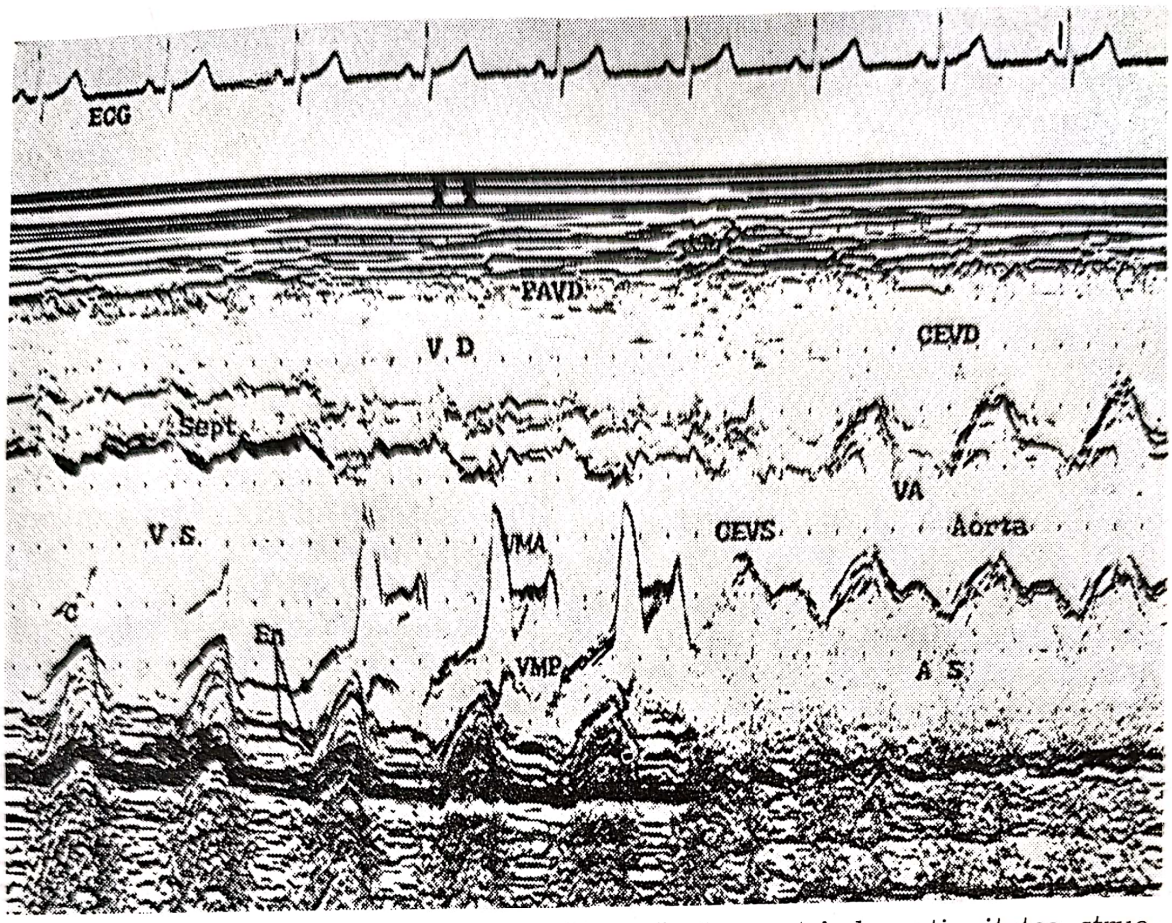

Fig. III.3. Baleiaj ventricul stîng-mitrală-aortă, demonstrînd continuitatea structurilor : septul interventricular se continuă cu peretele anterior aortic, iar foița mitrală anterioară cu peretele posterior aortic :

AS — atriu sting ; *C* — cordaje ; *CEVD, CEVS* — camera de ejecție a ventriculului drept, respectiv a ventriculului stîng ; *ECG* — electrocardiogramă ; *En* — endocard ; *Ep* — epicard; *P* — pericard; *PAVD* — perete anterior al ventriculului drept; *PT* — perete toracic; *VA* — valva aortică anterioară ; *VD, VS* — cavitatea ventriculului drept, respectiv, stîng ; *VMA, VMP* — valva mitrală anterioară, respectiv, posterioară.

gistrări complete ale mișcării valvei și uneori se pot înregistra două valve (și cea septală) (fig. III.4).

Mișcarea valvulară este similară celei a mitralei.

Posterior de tricuspidă se află cavitatea atrială dreaptă.

În funcție de incidența fasciculului de ultrasunete, de poziția și de dimensiunile cordului, ultimul ecou înaintea structurilor mediastinale este dat de peretele atrial drept posterior sau de septul interatrial și o parte a cavității atriale stîngi.

Pentru identificarea corectă trebuie făcute baleiaje de la mitrală la tricuspidă. În acest caz, se observă valva tricuspidă cu o poziție anterioară față de mitrală, care are o motilitate asemănătoare ; la trecerea de pe o structură pe cealaltă se traversează septul interatrial, care pare a continua valva anterioară a mitralei.

Modificînd poziția fasciculului de ultrasunete, din poziție aortică verticală în jos, se poate realiza un baleiaj aorto-tricuspidian. În acest caz se observă septul interatrial continuînd peretele posterior al aortei.

Prin deplasarea fasciculului de ultrasunete vertical în sus, spre umărul stîng, din poziția mitrală, sau orizontal spre stînga, din poziția aortică, se obține ecoul pulmonar, cel mai dificil în ecocardiografie.

Fasciculul de ultrasunete pătrunde oblic prin infundibulul pulmonar, se reflectă pe valva pulmonară pos-

Scanned with OKEN Scanner

terioară stîngă, trece prin artera pulmonară, care este limitată posterior de un grup dens de ecouri, reprezentînd şanţul atriopulmonar (17).

Deci, ecografic, se observă aceste structuri în ordinea menţionată, în sens antero-posterior.

Structura pulmonară ecogenă interpretabilă este numai valva sigmoidă pulmonară, care este văzută dinspre infundibulul pulmonar (fig. III.5).

În diastolă, valva este animată de o mişcare lentă, continuă, spre înapoi, care se reflectă în mişcarea similară a ecoului diastolic. Sistola atrială duce la o accentuare a acestei mişcări — unda *a* — a cărei adîn-

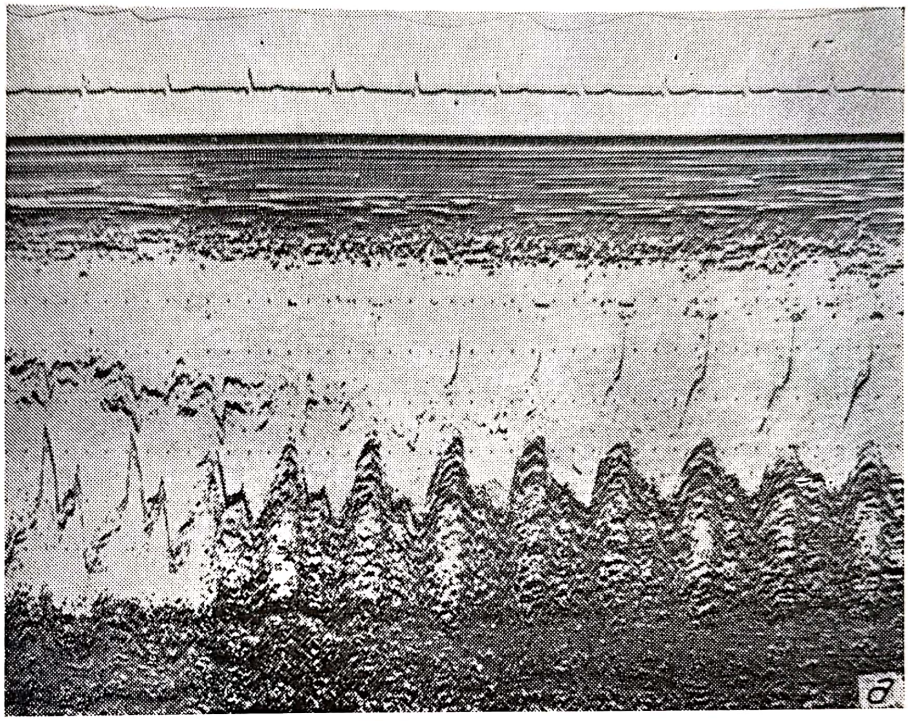

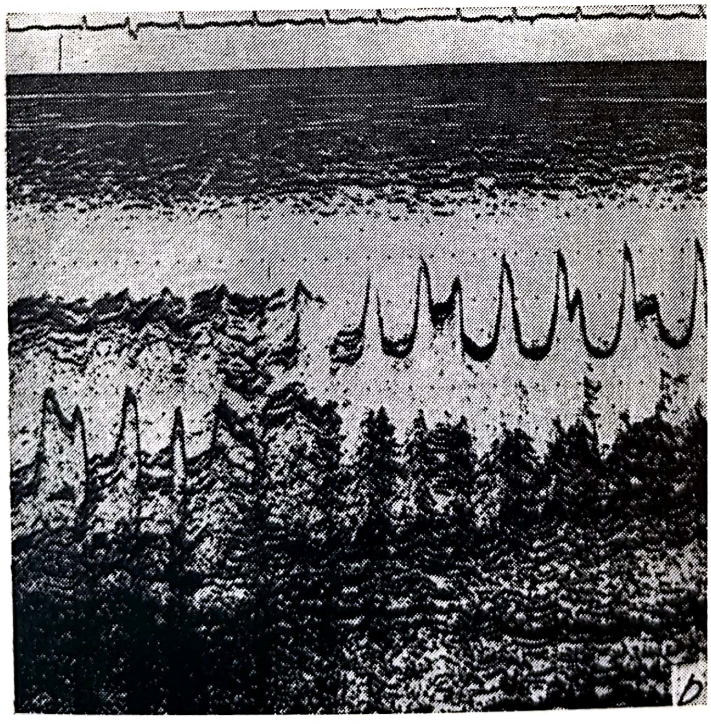

Fig. III.4. Ecocardiograma tricuspidei, evidenţiind foiţa valvulară anterioară:

A — imaginea „obişnuită", în care se observă numai valva închisă în sistolă şi începutul deschiderii ei în diastolă (imagine în „aripă de pescăruş") ; *B* — vizualizarea în întregime a foiţei tricuspidiene anterioare, care execută o mişcare identică cu cea a mitralei ; în ambele imagini, în stînga, se vizualizează valva mitrală, demonstrîndu-se poziţia mai interioară a tricuspidei faţă de mitrală

Scanned with OKEN Scanner

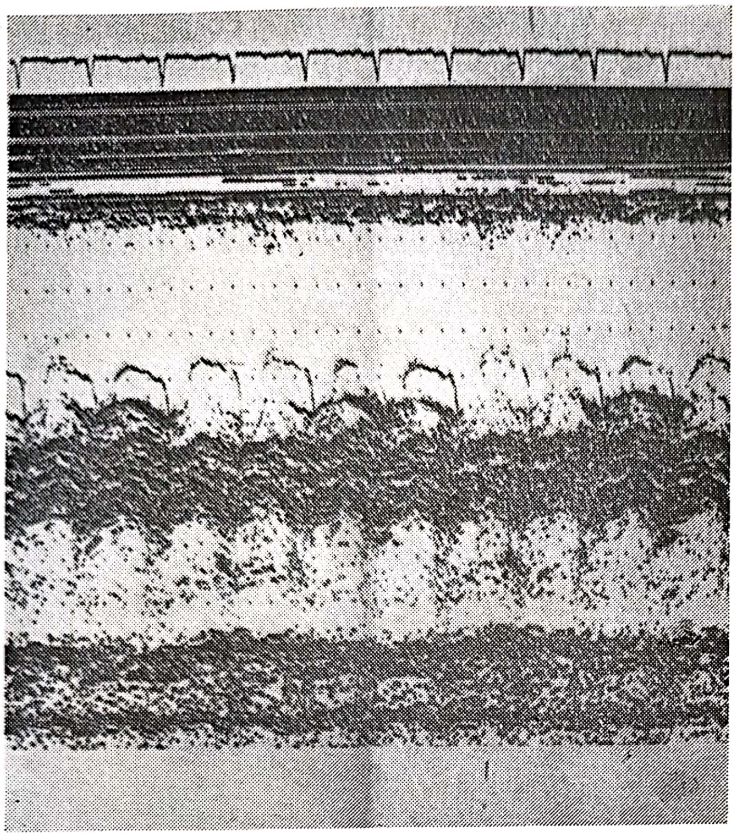

Fig. III.5. Ecocardiograma valvei pulmonare: În faţa unui grup dens de ecouri (şanţul atriopulmonar): se evidenţiază mişcarea sigmoidei posterioare, care se deschide în sistolă ; deschiderea (mişcarea amplă spre şanţul atrio-pulmonar) este precedată de o mică mişcare în aceeaşi direcţie (unda *a*) determinată de variaţia de presiune intraventriculară, generată de sistola atrială ; amplitudinea ei variază cu respiraţia.

cime depinde şi de gradientul ventriculo-pulmonar, variabil cu respiraţia.

În sistolă, valva se deschide cu o mişcare bruscă spre posterior.

De regulă pot fi înregistrate numai aceste elemente. Uneori la copii sau la adulţii cu hipertensiune pulmonară mare se poate urmări în totalitate mişcarea valvei sau se pot înregistra două valve, care dau o imagine similară celei aortice.

Baleiajul aorto-pulmonar evidenţiază situaţia anterioară a valvei pulmonare.

În ceea ce priveşte urmărirea structurilor ventriculare drepte în continuitatea lor, similar cu baleiajul ventriculului stîng, aceasta nu este tehnic realizabilă datorită dispunerii anatomice a formaţiunilor şi dificultăţilor de a le evidenţia.

Imaginea bidimensională permite, prin diverse modalităţi tehnice, realizarea unor secţiuni prin cord în care pot fi identificate şi măsurate cavităţile şi formaţiunile anatomice intracardiace. Standardizarea imaginii se realizează prin poziţionarea transductorului şi prin direcţia planului de secţiune.

Poziţiile folosite obişnuit sînt : poziţia parasternală stîngă, prin fereastra ecografică folosită curent în modul M, şi cea apicală.

Se mai poate aborda cordul şi pe cale subcostală (pe linia mediană în epigastru), suprasternală, parasternală dreaptă şi apicală dreaptă, în cazurile în care şocul apexian se palpează în dreapta (18) (19).

Planurile de secţiune, multiple, au fost sistematizate în trei categorii : planul longitudinal (în axul mare al cordului), planul transversal (în axul mic) şi planul de evidenţiere a celor patru cavităţi (fig. III.6).

Planul longitudinal poate fi abordat prin toate ferestrele ecografice amintite anterior şi serveşte la vizualizarea structurilor ventriculare stîngi (fig. III.7).

Scanned with OKEN Scanner

Planul transversal, abordabil în primul rînd din poziţia parasternală, dar şi din cea subcostală sau suprasternală, permite secţiuni la niveluri diferite de la vîrful pînă la baza cordului.

Planul de evidenţiere a celor patru cavităţi se realizează din incidenţa apicală şi subcostală (fig. III.7).

Examenul bidimensional permite vizualizarea completă a cordului, reducînd astfel una din limitele examenului în modul M ; imaginea este similară unei secţiuni anatomice sau unei imagini angiografice, fiind uşor de identificat. Informaţiile aduse le completează pe cele ale examenului în modul M, de exemplu, calcularea suprafeţei mitrale.

ECOCARDIOGRAFIA VALVEI MITRALE

Deşi nu a recunoscut originea lor decît mai tîrziu, Edler, părintele ecocardiografiei, a înregistrat ecourile valvei mitrale din primele momente ale studierii cordului cu ajutorul ultrasunetelor (1954). Deceniile care au urmat, au confirmat faptul că valva mitrală reprezintă una din cele mai importante structuri ecocardiografice atît prin poziţia ei centrală, care ajută la identificarea tuturor celorlalte structuri, cît şi prin frecvenţa afecţiunilor care îi modifică aspectul şi mişcarea fie direct, fie indirect, prin alterarea funcţiei cordului.

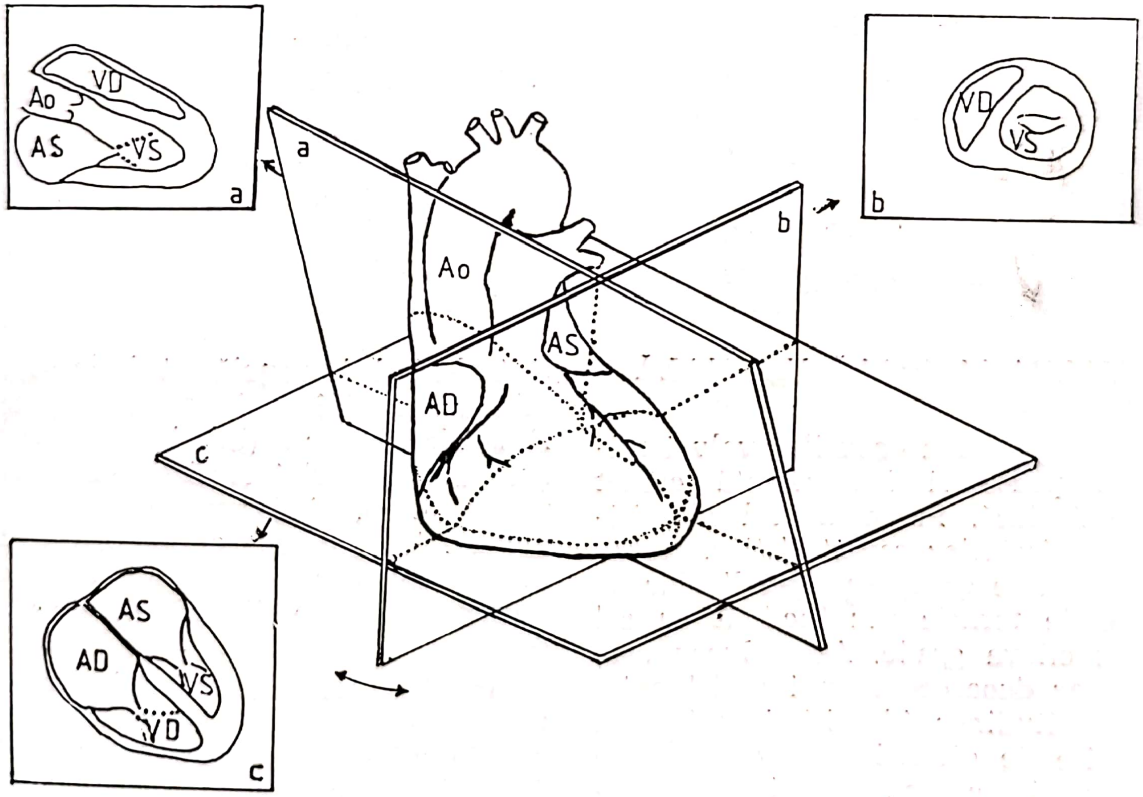

Fig. III.6. Schema planurilor de secţiune bidimensională:
a — planul longitudinal ; *b* — planul transversal (poate fi deplasat de la vîrf la aortă) ; *c* — planul celor patru cavităţi ; *Ao* — aorta ; *AS* — atriul stîng ; *VS* — ventriculul stîng ; *AD* — atriul drept ; *VD* — ventriculul drept.

Scanned with OKEN Scanner

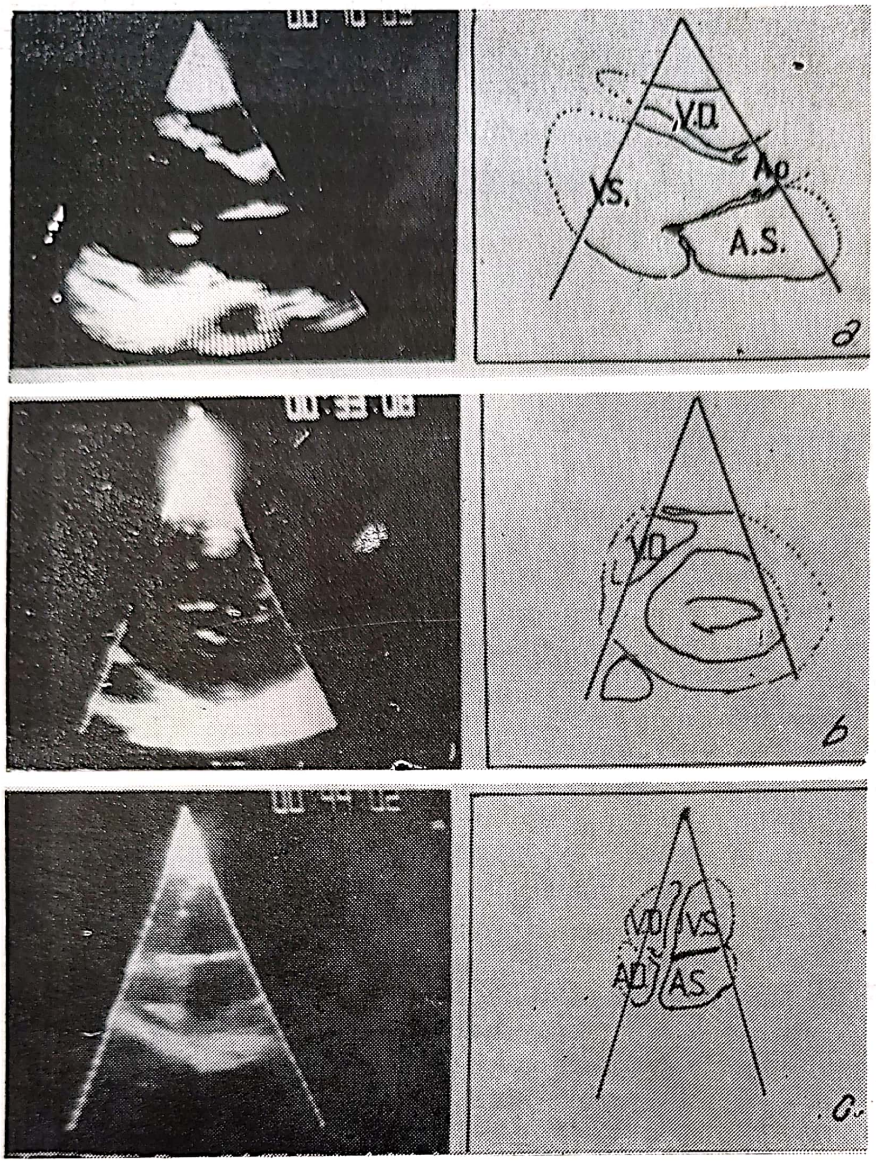

Fig. III.7. Imagini bidimensionale:
A — în plan longitudinal se observă toate structurile stîngi în sistolă — valva mitrală închisă şi valvele sigmoidale aortice deschise; *B* — în plan transversal transmitral; *c* — — imaginea apexiană a celor patru cavităţi.

VALVA MITRALĂ NORMALĂ

Înregistrarea ecourilor valvei mitrale poate fi interpretată corect numai dacă, în momentul identificării mişcărilor caracteristice, transductorul se găseşte perpendicular pe peretele toracic sau înclinat cu cel mult cîteva grade. Acest lucru este necesar deoarece numai astfel există certitudinea identităţii incidenţei folosite de diferiţi observatori, care să permită compararea şi repetabilitatea rezultatelor. Fenomenul devine cu atît mai important cu cît şi celelalte structuri ecografice se identifică plecînd de regulă tot de la valva mitrală. Dacă înregistrarea nu poate fi realizată decît ţinînd transductorul oblic (datorită emfizemului, obezităţii etc.), informaţiile obţinute trebuie interpretate cu precauţie, în special în ceea ce priveşte funcţionalitatea. Aceste situaţii sînt de obicei rare.

Există două modalităţi fundamentale de analiză a valvei mitrale : cea în care se înregistrează ambele foiţe şi cea în care se poate înregistra numai foiţa anterioară. Din figura III.8 se observă că, în cazul unei poziţii corecte a transductoru-

Scanned with OKEN Scanner

lui, atunci cînd se înregistrează ambele foiţe, în spatele foiţei posterioare se găseşte endocardul ventricular. Ocazional există dificultăţi de identificare a foiţei posterioare în această incidenţă, datorită interferării ecourilor acesteia cu ecourile cordajelor juxtamitrale. Operatorul trebuie să insiste la decelarea foiţei posterioare, modificînd uşor înclinarea transductorului sau modificînd intensitatea ecourilor, căci interpretarea aspectului valvei şi a mişcării ei este standardizată numai în această incidenţă (sept-foiţă anterioară — foiţă posterioară —, endocard ventricular posterior) (13, 20, 38). Reamintim că peretele posterior ventricular se recunoaşte prin mişcarea sa anterioară, care succedă imediat undei R de pe ECG (fig. III.8). În a doua incidenţă, în care transductorul este îndreptat uşor superior şi medial, fasciculul traversează septul, conul de ejecţie al ventriculului stîng, foiţa mitrală anterioară, cavitatea atrială stîngă şi peretele postero-inferior al atriului stîng. Această incidenţă foloseşte pentru măsurarea dimensiunilor conului de ejecţie al ventriculului stîng şi pentru aprecierea mişcărilor peretelui atrial, ul-

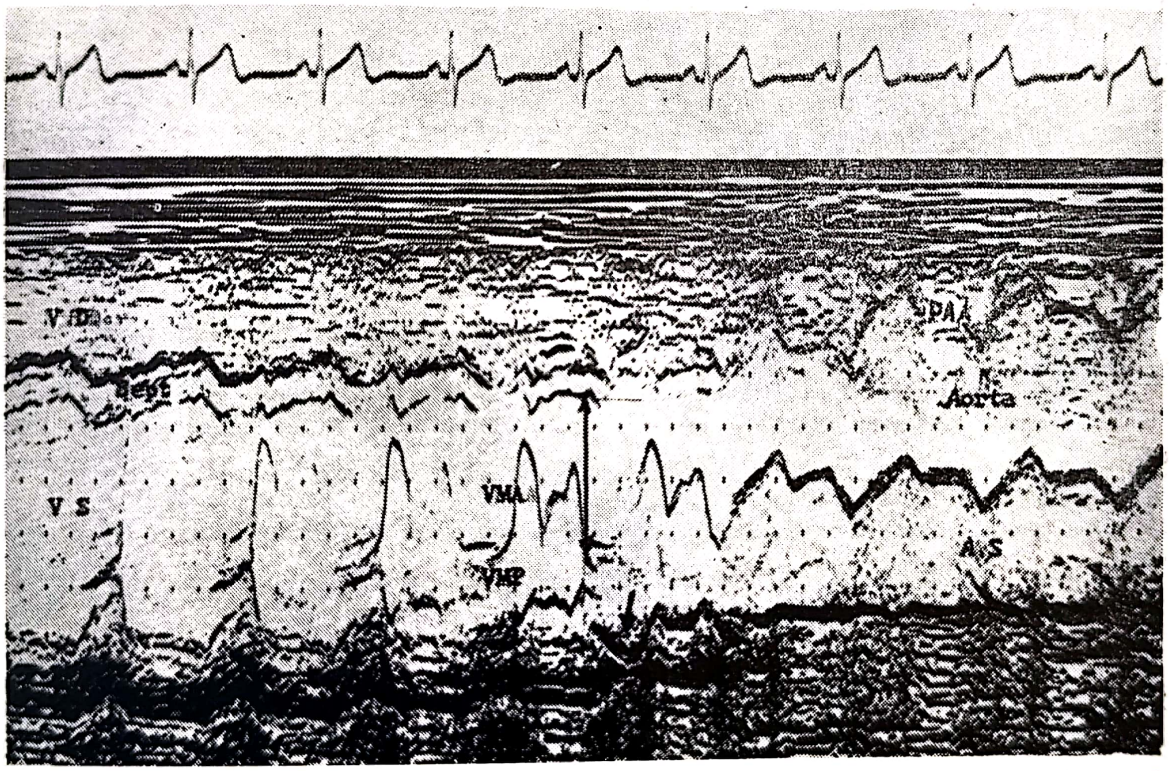

Fig. III.8. Baleiaj ventricul stîng-mitrală-aortă; în stînga imaginii, transductorul fiind îndreptat apical faţă de valva mitrală; în interiorul ventriculului se observă cordaje şi urme de mişcare a valvelor. În centrul imaginii, transductorul fiind îndreptat spre mitrală, se observă ambele foiţe mitrale *(VMA, VMP)*, care în diastolă execută o mişcare simetrică, „în oglindă". În spatele foiţei posterioare se vizualizează endocardul ventricular posterior, care, în sistolă (imediat după unda R), execută o mişcare anterioară. Complexul următor este înregistrat cu transductorul îndreptat mai spre aortă. Se vizualizează numai valva mitrală anterioară; în spatele ei, endocardul peretelui atrial postero-inferior execută în sistolă (după unda *R*) o expansiune posterioară (săgeată). În spatele aortei, peretele postero-superior al atriului stîng este imobil :

AS — atriul stîng ; *PAA, PPA* — peretele anterior aortic, respectiv posterior ; *Per post.* — peretele posterior al ventriculului stîng ; *VD, VS* — ventriculul drept, respectiv stîng ; *VMA, VMP* — valva mitrală anterioară, respectiv posterioară. Săgeata cu două vîrfuri reprezintă diametrul conului de ejecţie al ventriculului stîng.

Scanned with OKEN Scanner

timele utile în evaluarea insuficienței mitrale (32). Mișcările valvei mitrale nu sînt însă corect estimate în această incidență. Reamintim că, spre deosebire de peretele ventricular posterior, porțiunea postero-inferioară a atriului stîng se recunoaște printr-o ușoară deplasare posterioară imediat după unda R, chiar în absența insuficienței mitrale.

În diastolă, cele două foițe ale mitralei sînt îndepărtate una de cealaltă de către fluxul sanguin care umple ventriculul executînd mișcări „în oglindă". În protodiastolă umplerea rapidă produce o primă deschidere largă. Foițele se apropie apoi parțial în timpul umplerii lente. Sistola atrială reîndepărtează foițele (la o distanță mai mică decît în protodiastolă), apoi valva mitrală se închide odată cu începutul sistolei ventriculare. Aceste mișcări sînt notate după o nomenclatură propusă de Edler, în 1956, și unanim acceptată, care ia ca punct de reper deschiderea maximă produsă de sistola atrială (20, 26) (fig. III.9).

Punctul A corespunde mișcării maxime anterioare produse de sistola atrială. Punctul C corespunde unirii celor două foițe la începutul sistolei ventriculare. El nu poate fi identificat corect decît dacă se înregistrează clar ambele foițe mitrale, adică nu va fi identificat cu punctul de inflexiune a foiței anterioare în momentul sistolei. Punctul B se poate uneori identifica pe traiectul foiței anterioare, între A și C, și marchează în acest caz o ușoară inflexiune în jos, panta BC fiind mai abruptă decît panta AB. Punctul B reprezintă momentul în care relaxarea atrială este continuată și întărită de sistola ventriculară, dar de cele mai multe ori el nu poate fi identificat, linia AC fiind continuă.

În timpul sistolei ventriculare cele două foițe sînt alipite formînd o singură linie CD. Punctul D reprezintă momentul separării celor două foițe la începutul diastolei. Segmentul sistolic CD nu poate fi analizat decît dacă punctele C și D sînt corect identificate, în sensul că se observă clar ambele foițe atît cînd se alipesc, cît și cînd se dezlipesc. De asemenea, în momentul înregistrării, poziția transductorului trebuie să fie perpendiculară pe suprafața toracelui. În aceste condiții, segmentul CD apare continuu ascendent, fără inflexiuni, mișcare generată probabil de mișcarea anterioară a inelului valvular în sistolă. În diverse afecțiuni (prolaps mitral, miocardopatie hipertrofică obstructivă), segmentul CD își modifică aspectul, dar aspecte fals-patologice pot fi generate de nerespectarea condițiilor tehnice amintite mai sus. De exemplu, plasarea transductorului într-un spațiu intercostal prea înalt duce la înregistrarea unui segment CD în hamac, ca în prolapsul mitral, la indivizi perfect normali, căci, în acest caz, inelul fuge de transductor (38). Înregistrarea exclusivă a foiței anterioare a mitralei, deasupra atriului stîng, generează un segment CD arcuat, cu convexitatea în sus, confundabilă eventual cu mișcarea sistolică anterioară din miocardopatia hipertrofică obstructivă.

Punctul de excursie anterioară maximă protodiastolică a mitralei este notat cu E, iar punctul de semiînchidere maximă care îi urmează imediat este notat cu F. Măsurarea vitezei pantei EF nu poate fi efectuată corect decît dacă se identifică punctul E. Aceasta se obține prin ușoare înclinări ale transductorului, care ajută la eliminarea unor false puncte E, mai depărtate de sept. Ele pot fi generate de extremitățile cordajelor, care se fixează pe marginea foiței anterioare. Aceste cordaje intens ecogene și cu amplitudine de

Scanned with OKEN Scanner

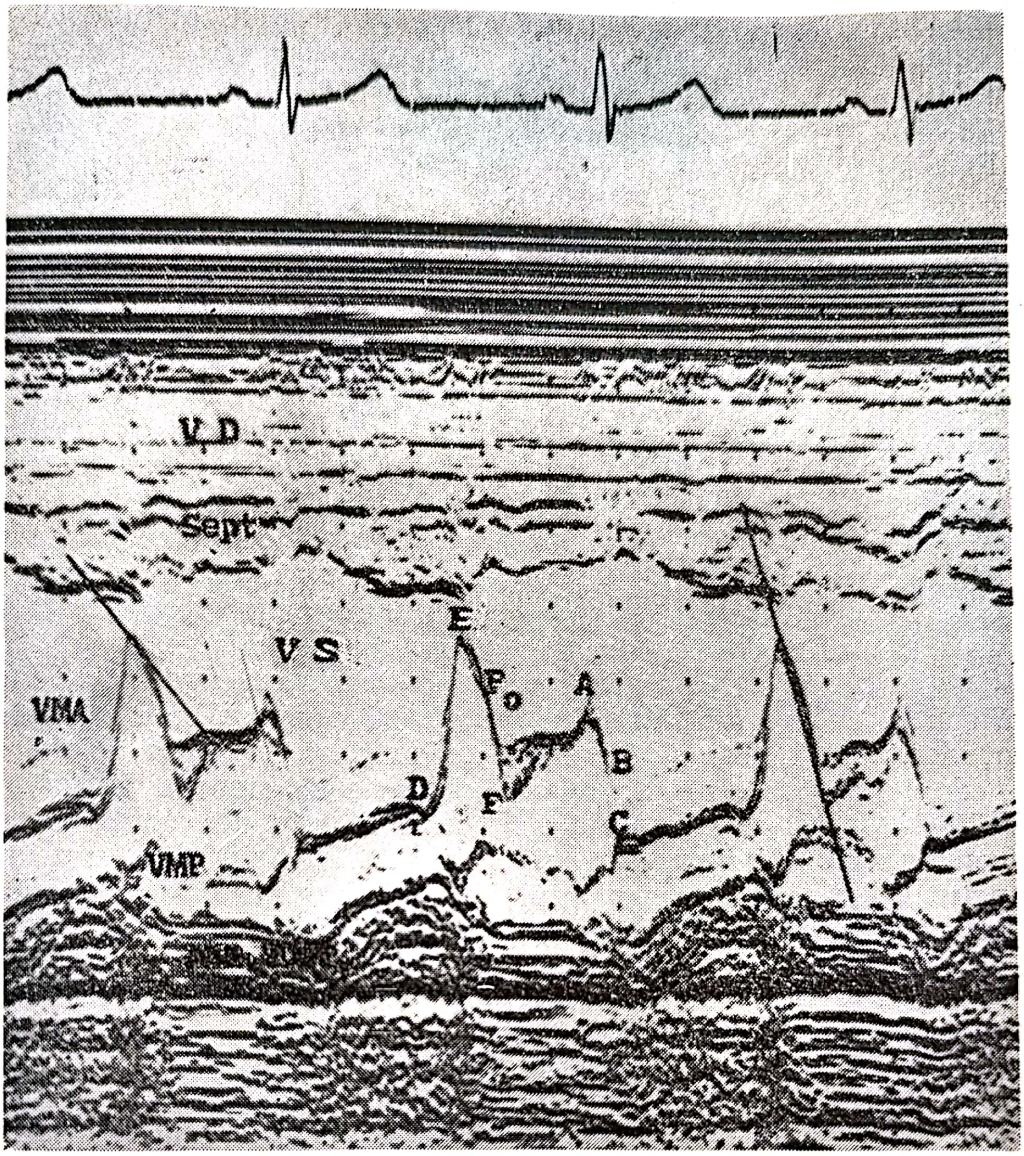

Fig. III.9 — Nomenclatura valvei mitrale : pe complexul din dreapta imaginii este desenată trasarea corectă a pantei *EF ;* pe complexul din stînga imaginii este trasată panta EFo, care este fals-lentă şi nu trebuie luată în consideraţie în estimările hemodinamice :

PER. POST — peretele posterior al ventriculului stîng ; *VD, VS* — cavitatea ventriculară dreaptă, respectiv, stîngă ; *VMA, VMP* — valva mitrală anterioară, respectiv posterioară.

mişcare mai mică pot masca adevărata mişcare a valvei mitrale. Adevăratul punct E este cel care corespunde amplorii de deschidere celei mai mari. Ocazional între punctele E şi F apare un punct de inflexiune F_0. Unii autori măsoară în acest caz panta EF_0. Feigenbaum ia în consideraţie panta cea mai abruptă dintre EF_0 şi F_0D (20), pe cînd Nanda ignoră punctul F_0 (21).

După punctul F ambele foiţe mitrale suferă o uşoară mişcare ondulatorie orizontală, generată de umplerea ventriculară lentă şi pasivă. Apoi urmează contracţia atrială şi ciclul descris se reia.

În general ecourile produse de valva mitrală sînt constituite dintr-o linie fină sau, eventual, chiar din două ecouri subţiri. Mai multe ecouri paralele semnifică de obicei o valvă

Scanned with OKEN Scanner

îngroşată (20, 21). Alteori există mai multe ecouri fine care se întretaie, generate de extremităţile cordajelor care se prind pe valvă. În acest caz ecoul produs de valvă se identifică cu acel ecou care execută mişcarea cu cea mai mare amplitudine.

În ecocardiografia bidimensională, valva mitrală se identifică precis în toate cele trei planuri recomandate de Comitetul de Standardizare al acestei metode (15) (fig. III.7).

MIŞCAREA VALVEI MITRALE ÎN DIVERSE CONDIŢII HEMODINAMICE

Unda A lipseşte în cazul în care nu există contracţia atrială sau această contracţie are loc într-un alt moment decît în presistolă (diverse grade de bloc atrioventricular) (fig. III.10-A). În fibrilaţia atrială cu alură ventriculară suficient de rapidă, punctul F este urmat de punctul C. În cazul unei fibrilaţii cu alură ventriculară rară, după punctul F urmează mişcări ondulatorii ale valvei mitrale, care au frecvenţă mult mai mică decît *flutter*-ul valvular produs de jetul regurgitant din insuficienţa aortică.

Corelaţia dintre apariţia undei F de pe ECG şi a undei A pe ecogramă a permis evidenţierea preluării activităţii mecanice atriale sau a unei eventuale disocieri electromecanice după electroconversia fibrilaţiei atriale (22).

În cazul unor tahicardii sinusale foarte rapide se poate ca unda A să nu fie uneori vizibilă, deoarece e inclusă în unda DEF. În experienţa noastră, variaţia fasciculului ultrasonic duce practic întotdeauna la identificarea undei A în anumite poziţii ale transductorului. Neidentificarea corectă a cauzei pentru care nu se evidenţiază unda A poate duce la confuzie cu stenoza mitrală, în care unda A este de regulă minimă sau lipseşte. În acest ultim caz, însă, panta EF este lentă, iar excursia valvei posterioare o urmează pe cea anterioară.

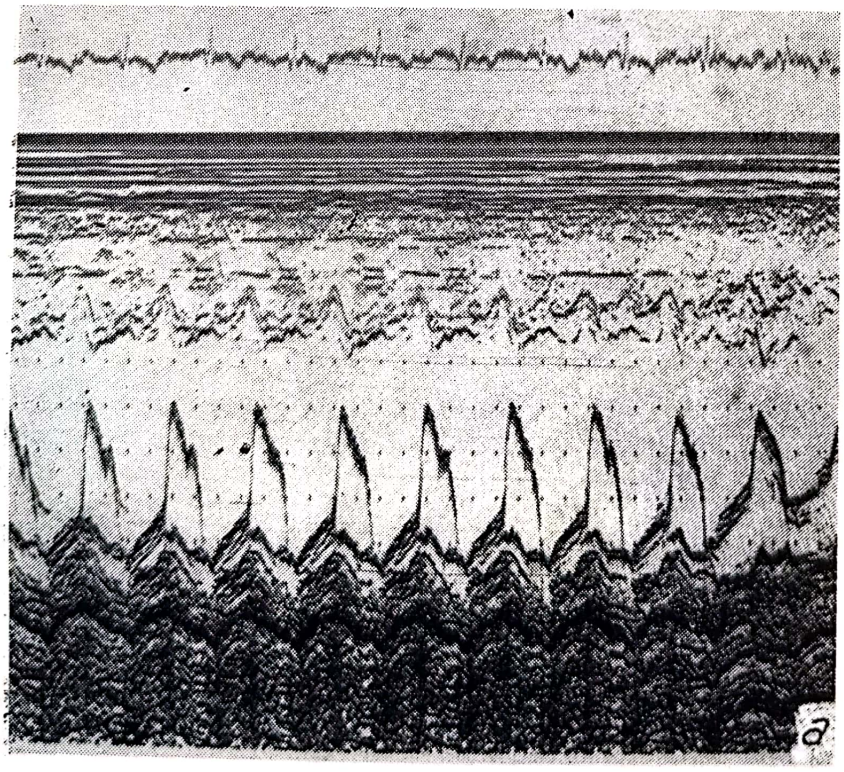

Fig. III.10 — Modificări ale mişcării valvei mitrale în diferite condiţii hemodinamice :

A — absenţa aparentă a undei A la un bolnav cu insuficienţă aortică şi tahicardie; înclinînd transductorul, se identifică unda A.

Scanned with OKEN Scanner

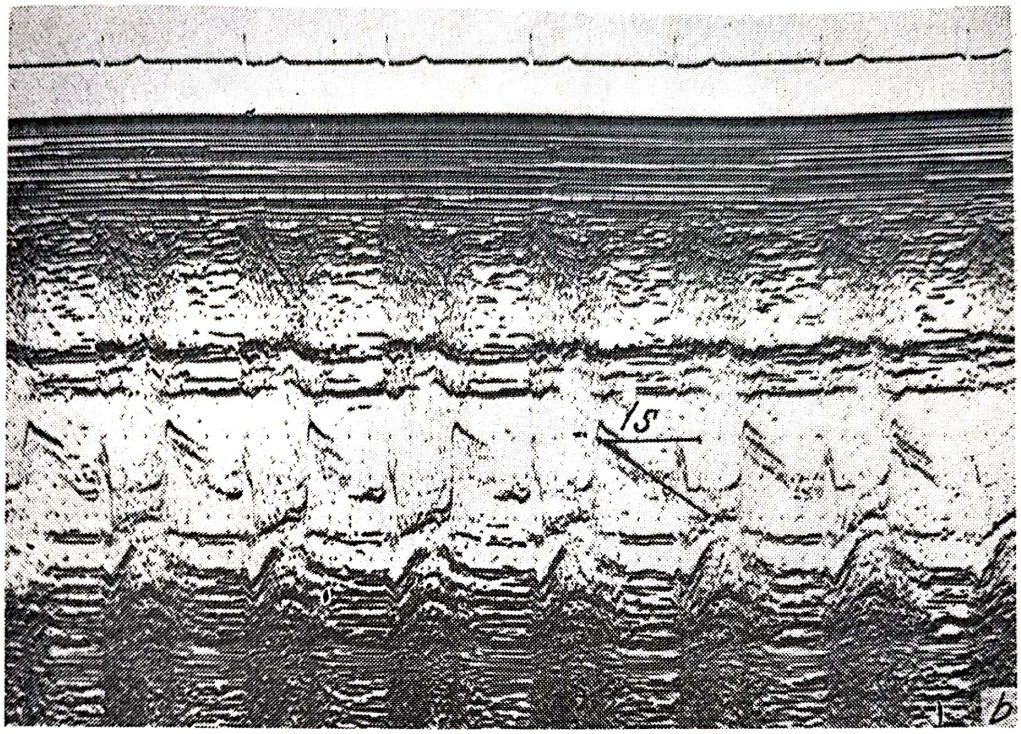

Fig. III.10

B — panta *EF* lentă la un bolnav cu complianţă ventriculară scăzută, prin hipertrofie, fără stenoză mitrală (valvele mitrale se mişcă, în diastolă, în opoziţie) ;

Panta EF este, în general, abruptă, cu o viteză de închidere de peste 35 mm/s (20) sau chiar de peste 55 mm/s (21) la indivizii normali. Acest lucru reflectă faptul că, după o umplere rapidă şi masivă protodiastolică, printr-un orificiu mitral larg, fluxul sanguin transmitral devine mult mai lent în mezodiastolă. Dacă însă complianţa ventriculară este scăzută, atunci umplerea rapidă protodiastolică este înlocuită cu o umplere continuă, dar lentă. În acest caz, valva mitrală va sta mai mult timp deschisă, rezultînd o scădere a pantei EF. O astfel de imagine apare de obicei în insuficienţa cardiacă globală, în supraîncărcarea ventriculară dreaptă, care scade complianţa septică, sau chiar în hipertrofiile concentrice importante care reduc complianţa fără să existe o creştere a presiunii telediastolice (fig. III.10-B). Cînd există, unda A este de obicei amplă, deoarece consecinţele hemodinamice ale constracţiei atriale sporesc. În cazul absenţei undei A, imaginea se poate de asemenea confunda cu stenoza mitrală, în care panta EF este lentă, dar foiţele se mişcă paralel şi nu în oglindă. Deşi s-a dovedit că panta EF reflectă cantitatea fluxului total din protodiastolă (22), nu există relaţii cantitative între panta EF şi totalitatea fluxului transmitral. De asemenea nici amploarea separării celor două foiţe în diastolă, deşi oarecum proporţională cu debitul transmitral, nu poate furniza informaţii cantitative asupra acestui fenomen.

Segmentul AC. În cazul unei presiuni telediastolice crescute, care coincide de obicei cu o slabă contractilitate, valva mitrală se va închide cu dificultate. Pe panta AC, care de-

vine lentă, apare chiar un accident sub forma unui *umăr*, foarte caracteristic pentru presiunea telediastolică mare (fig. III.10-C). A fost propusă o cuantificare a acestui fenomen, prin măsurarea indexului AC, obținut prin scăderea duratei AC din durata PR de pe ECG, operație făcută cu scopul de a contracara influența unei eventuale tulburări de conducere atrioventriculare (20, 22). Un interval PR—AC mai mic de 0,05 ar indica o presiune telediastolică mai mare de 20 mmHg, dar și această cuantificare este limitată (în cazul cînd PR este mai mic de 0,14 s, în cazul în care presiunea telediastolică este de ordinul 14—20 mmHg etc.).

Celelalte măsurători ale valvei mitrale propuse pentru aprecierea cordului, care nu dau un aspect calitativ evident, vor fi discutate la subcapitolul despre explorarea funcțională.

STENOZA MITRALĂ

Aspectul valvei în stenoza mitrală, descris de Edler în 1955—1956, a constituit prima aplicație practică a ecocardiografiei în patologie (20, 22, 26). Într-un sfert de secol, caracteristicile ecografice ale bolii au fost pe rînd absolutizate, apoi negate și din nou reevaluate. Astfel s-a ajuns ca în 1981 valoarea explorării ecografice în această boală să fie atît de evidentă, încît se sugerează posibilitatea de a se permite operarea bolnavilor cu stenoză mitrală numai după evaluarea ecocardiografică, renunțîndu-se la cateterism.

Aspectul ecocardiografic în stenoza mitrală rezultă din faptul că cele două foițe, care nu se separă suficient în diastolă, sînt nevoite să rămînă permanent la deschiderea maximă permisă, generată de un flux transmitral continuu. De aici se pot deduce și caracteristicile ecogramei

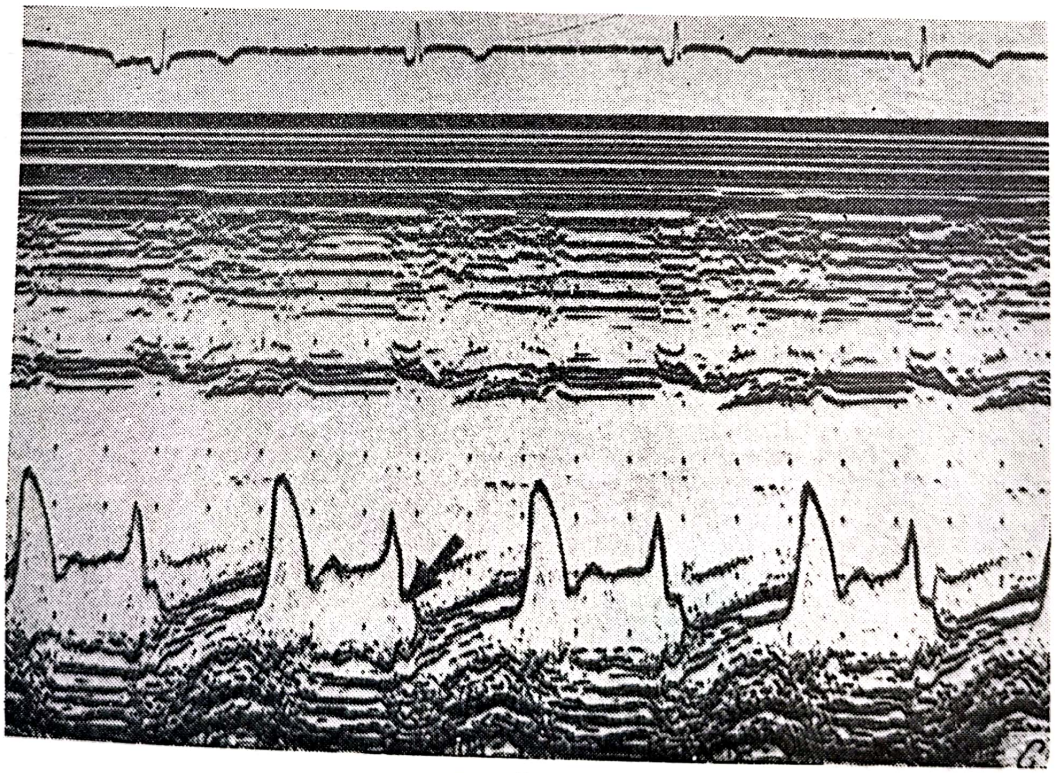

Fig. III.10

C — accident pe panta AC a valvei mitrale anterioare (săgeata), caracteristic unei presiuni telediastolice ventriculare ridicate.

Scanned with OKEN Scanner

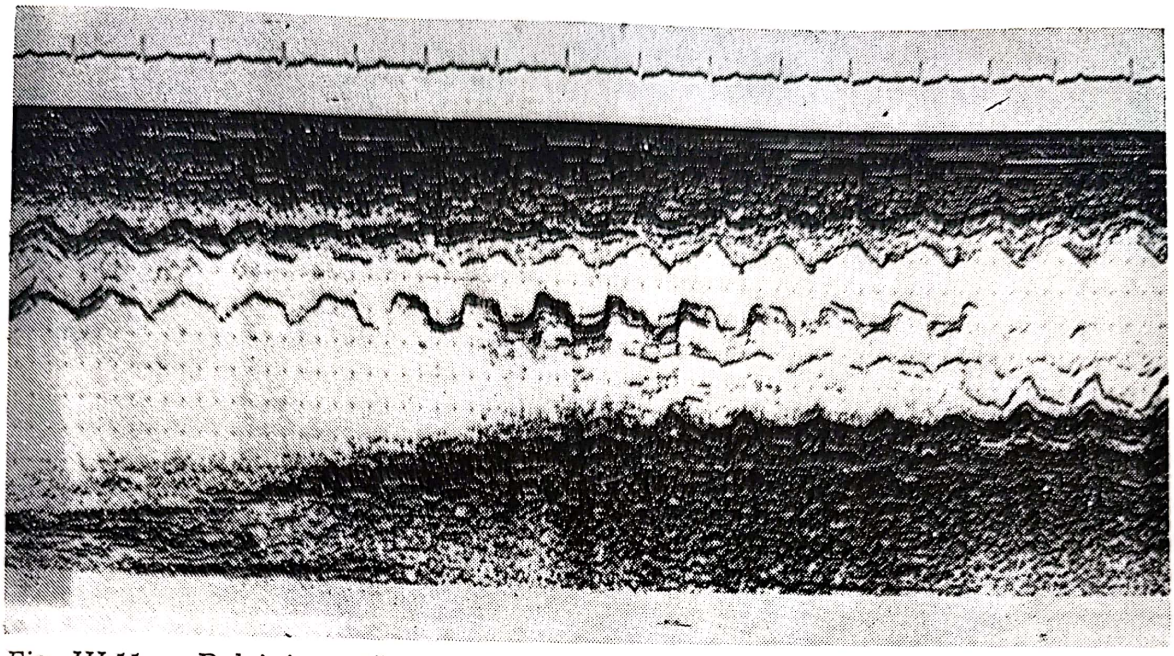

Fig. III.11 — Baleiaj aortă-mitrală-ventricul stîng la un bolnav cu valvulopatie mitrală reumatismală tipică : se observă atriul stîng extrem de dilatat (peste 6 cm), valve mitrale îngroşate, cu mişcarea sinergică în diastolă, cînd sînt permanent paralele. Amplitudinea de deschidere a valvei anterioare este mică (sub 2 cm), iar unda *A* practic lipseşte, deşi ritmul este sinusal. Pentru coexistenţa insuficienţei mitrale pledează excursia sistolică anterioară viguroasă a pereţilor aortici şi dimensiunile ventriculului stîng, aproape de limita superioară a normalului.

în stenoza mitrală, şi anume (20, 26) (fig. III.11) :

— separarea valvelor care fuzionează la comisuri este micşorată, iar foiţa posterioară este nevoită să urmeze excursia celei anterioare (care este anatomic mai mare ca dimensiuni) ;

— amplitudinea excursiei valvei anterioare este micşorată, tot datorită fuziunii comisurale ;

— unda A este minimă sau dispare, chiar în absenţa fibrilaţiei atriale, căci contracţia atrială nu poate deschide mai mult o valvă deschisă la maximum ;

— calcificarea valvei mitrale poate fi identificată ecografic.

Fiecare caracteristică a fost cercetată amănunţit în decursul anilor atît în vederea stabilirii specificităţii, cît şi a capacităţii de a cuantifica stenoza.

Panta EF. Scăderea acestei pante sub 35 mm/s, în absenţa unei cauze de complianţă ventriculară redusă, a fost considerată caracteristică pentru stenoza mitrală. Mai mult, o stenoză moderată ar fi caracterizată de o pantă de 15—25 mm/s, iar una severă, de o pantă sub 15 mm/s (20).

Observaţiile iniţiale au fost infirmate în ceea ce priveşte aspectul cantitativ de toate studiile făcute în ultimii ani. Aceasta se datoreşte faptului că, odată cu instalarea stenozei mitrale, se manifestă frecvent şi alţi factori care influenţează panta EF, în special creşterea presiunii în ventriculul drept, gradul de calcificare, prezenţa ritmului sinusal etc. (22). Există stenoze mitrale largi, cu pantă EF de 35—55 mm/s (21). De regulă se consideră totuşi că o pantă sub 15 mm/s, în prezenţa ritmului sinusal şi absenţa calcificării, indică o stenoză mitrală strînsă (22). Nu s-au descris stenoze mitrale cu pantă EF strict normală.

Scanned with OKEN Scanner

Separarea diastolică a foiţelor. Iniţial s-a considerat că excursia foiţei posterioare trebuie să urmeze obligatoriu excursia foiţei anterioare pentru a se putea afirma diagnosticul de stenoză mitrală. Ulterior s-au descris cazuri rare de stenoză mitrală largă, în care foiţa posterioară se mişcă în opoziţie cu cea anterioară. DeMaria şi colab. (22) consideră totuşi că acest aspect ecografic este caracteristic numai pentru porţiuni limitate din suprafaţa unei foiţe posterioare suficient de flexibilă. De aceea, înclinînd transductorul în diferite incidenţe, s-ar putea totdeauna descoperi o zonă de paralelism sinergic al foiţelor (fig. III.12). În orice caz, o mişcare paralelă a valvelor nu mai apare în nici o altă afecţiune. Singura confuzie posibilă ar fi în cazul valvei mitrale balante (cu cordaje rupte), dar ea se elimină uşor, căci foiţa superioară execută doar o mişcare anterioară, fără a rămîne paralelă cu foiţa anterioară.

Gradul de separare a celor două foiţe nu se corelează cu severitatea stenozei, probabil datorită dependenţei prea mari de incidenţa fasciculului ultrasonic şi de porţiunea „tunelului" mitral pe care o străbate acesta (22) (fig. III.13).

Amplitudinea deschiderii mitralei. Distanţa CE (21, 22) sau DE (20), care reflectă amplitudinea mişcării valvei mitrale anterioare, este scăzută în stenoza mitrală, dar din nou limita dintre normal şi patologic sau paralelismul cu severitatea stenozei nu au putut fi dovedite. Faptul se datorează variaţiei parametrului în funcţie de incidenţă şi nu a putut fi rezolvat nici cînd s-a luat în consi-

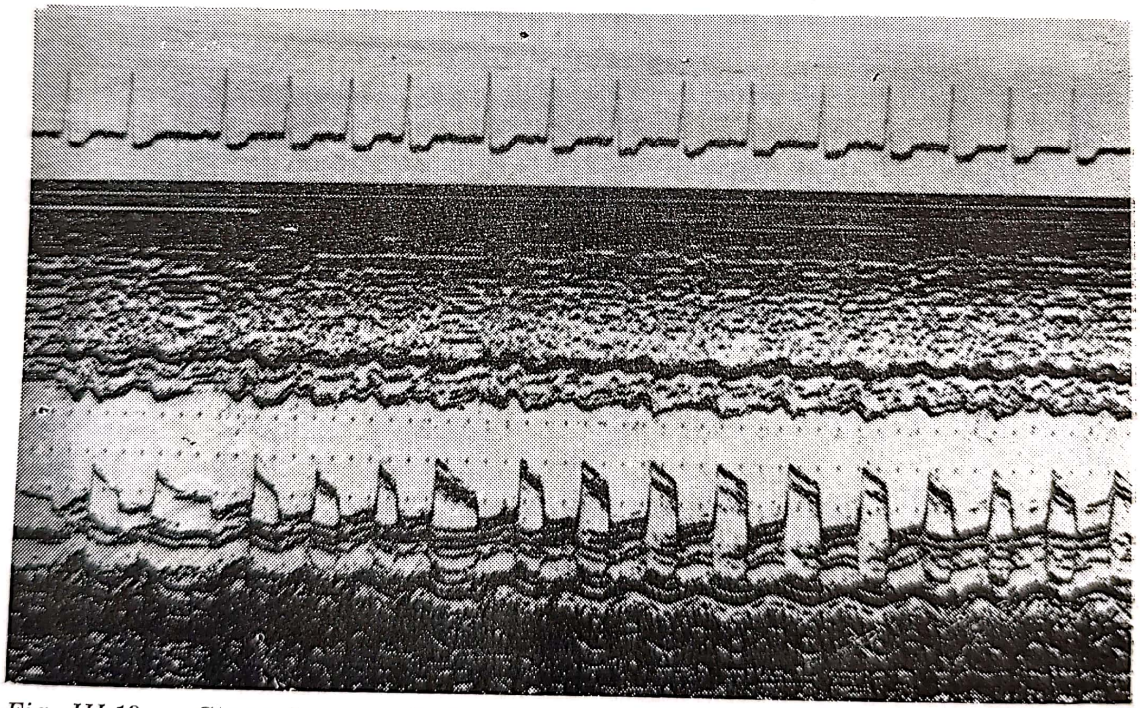

Fig. III.12 — Stenoză mitrală largă cu valva în poziţie : în dreapta şi în centrul imaginii se observă cele două valve mitrale în poziţie în timpul diastolei, dar ele se menţin în permanenţă paralele. Valva mitrală dă impresia că este deschisă permanent în diastolă la amplitudinea maximă posibilă. În centrul imaginii se observă valve mitrale îngroşate, tipice pentru atingerea mitrală reumatică. Schimbînd incidenţa transductorului (stînga imaginii), se obţine aspectul tipic de stenoză mitrală cu cele două valve mişcîndu-se sinergic în diastolă ; anamneza şi examenul clinic sînt tipice pentru stenoza mitrală.

Scanned with OKEN Scanner

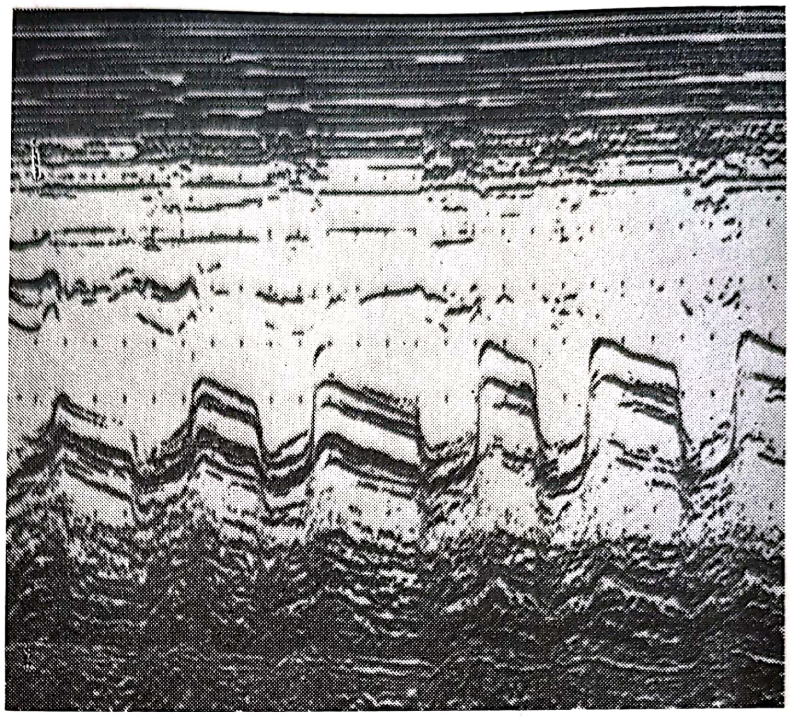

Fig. III.13 — Dependența amplitudinii de deschidere și de gradul de separare a foițelor mitrale de incidența fasciculului ultrasonic : în stînga imaginii, amplitudinea de deschidere și separare a foițelor sînt de aproape trei ori mai mici decît în dreapta imaginii, unde valva mitrală a fost înregistrată cu transductorul înclinat.

derație amplitudinea maximă care se poate identifica (nu se poate stabili pragul prin care amplitudinea devine fals mare datorită unui fascicul ultrasonic prea oblic) (fig. III.13). Totuși, o distanță DE mai mare de 20 mm arată de regulă o valvă pliabilă, parametru important pentru stabilirea indicației de comisurotomie (20). Amplitudinea CE sub 16 mm ar reflecta o stenoză strînsă (22).

Calcificarea valvei mitrale. O stenoză cu valve suple generează 1—2 ecouri valvulare fine. Pe măsura accentuării fibrozării, se identifică multiple ecouri paralele, dar încă fine. Calcificarea valvei duce la un singur ecou lat și intens (20, 22). Nanda consideră că fibroza și calcificarea merg paralel și demonstrează că ecourile dense și multistratificate reprezintă calcificare și nu numai fibroză (21). Pentru evaluarea exactă a acestui fenomen este necesară însă reglarea corectă a intensității ecourilor ; aceasta se face astfel, încît să se identifice clar endocardul septal stîng, nu însă și ecouri slabe din conul de ejecție ventricular. Alți autori consideră că pragul dintre fibroza severă și calcificare nu poate fi precis delimitat ecografic (20, 22).

Recapitulînd caracteristicile stenozei mitrale în ecografia unidimensională, observăm că diagnosticul se poate afirma cu certitudine dacă cele două foițe nu se separă prea mult în diastolă (sub 15 mm) (26) și dacă mișcarea lor este strict paralelă pe toată durata diastolei (chiar dacă aceasta include o undă A minimă sau dacă, ocazional, foița posterioară se mișcă în opoziție). Celelalte criterii utile (scăderea pantei EP, amploarea deschiderii, prezența calcificării) dau informații suplimentare care întăresc diagnosticul, dar nu pot aprecia decît cu aproximație severitatea stenozei (fig. III.14).

Există și alte încercări de cuantificare a stenozei mitrale cu ajutorul ecografiei în modul M, care analizează viteza mișcării peretelui posterior aortic (care coincide cu peretele atrial anterior), viteza destinderii peretelui ventricular în diastolă etc., care vor fi discutate în subcapitolul referitor la explorarea funcțio-

Scanned with OKEN Scanner

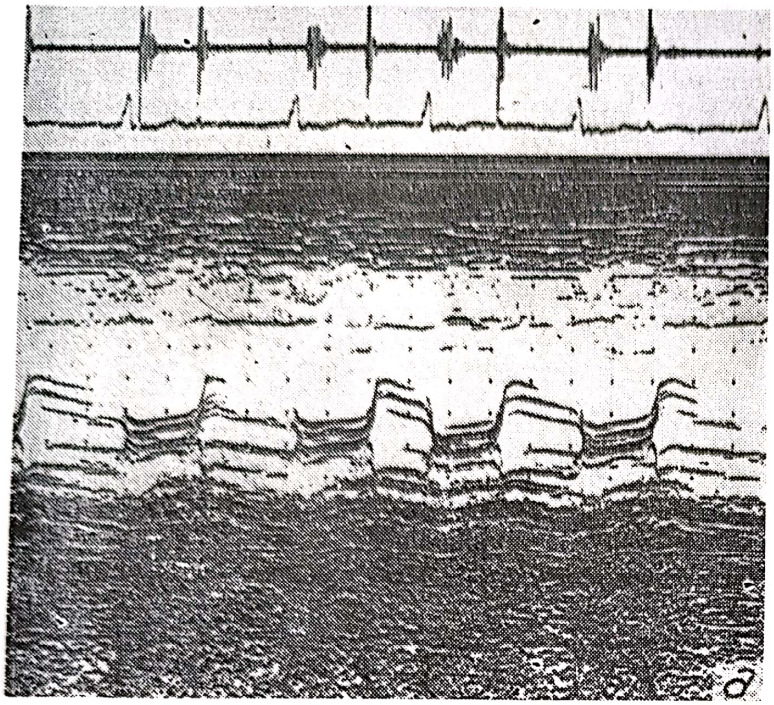

Fig. III.14 — Imagini tipice de stenoze mitrale cu diverse grade de severitate :

A — stenoză mitrală largă, cu valve mitrale suple, care în diastolă se mişcă în opoziţie. Valvele sînt permanent paralele şi se menţin deschise la maximum (ca şi în cazul bolnavei prezentate în fig. III.12, istoricul şi examenul clinic au fost tipice pentru stenoză mitrală reumatismală) ;

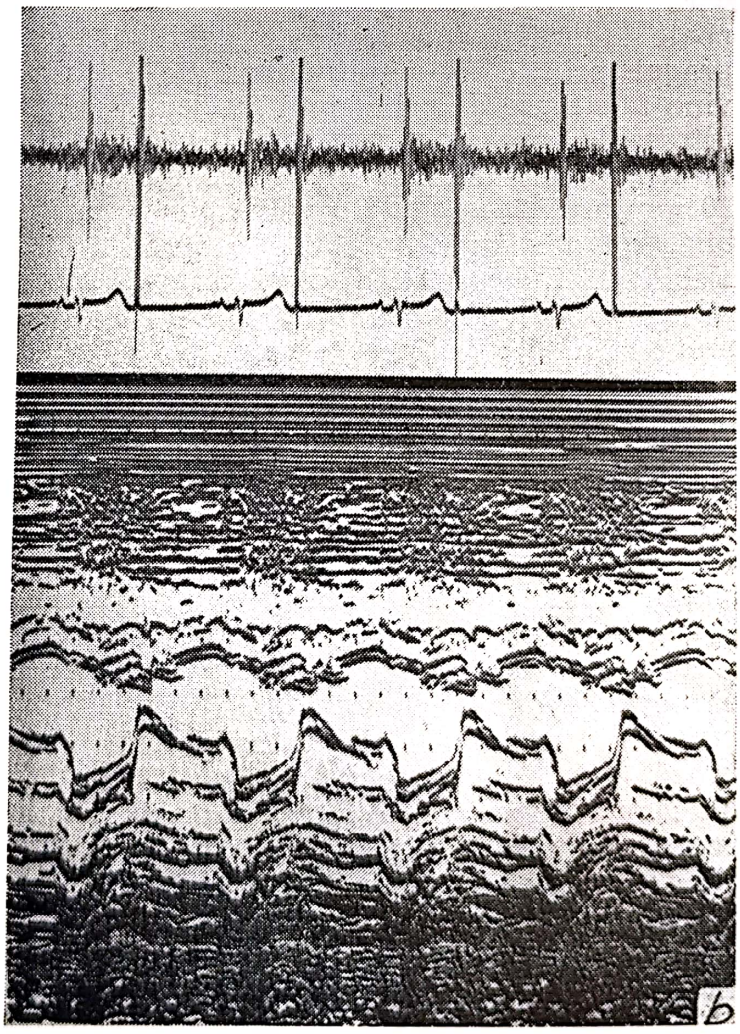

Fig. III.14

B — stenoză mitrală largă, cu valve suple, ce se mişcă paralel şi sinergic. Prezenţa undei *A* (pe ambele foiţe) dovedeşte că valva poate fi deschisă suplimentar de către contracţia atrială ;

Scanned with OKEN Scanner

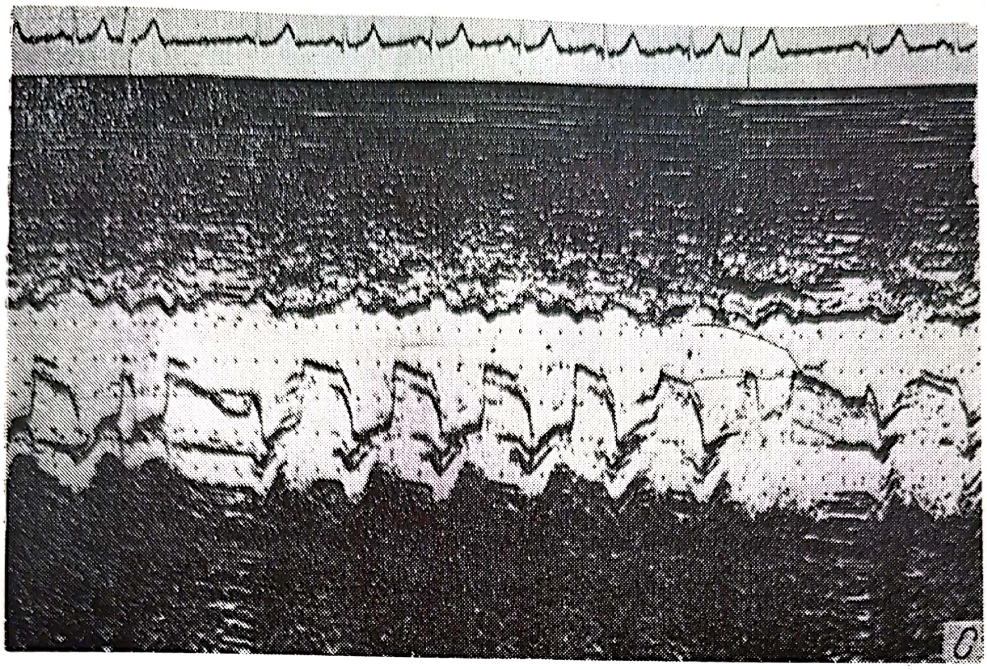

Fig. III.14

C — stenoză mitrală medie, cu valve suple. Deşi ritmul este sinusal, unda *A* lipseşte. Ea reapare însă în diastolele lungi după extrasistole, cînd intervalul prelungit a permis închiderea parţială a valvelor în mezodiastolă;

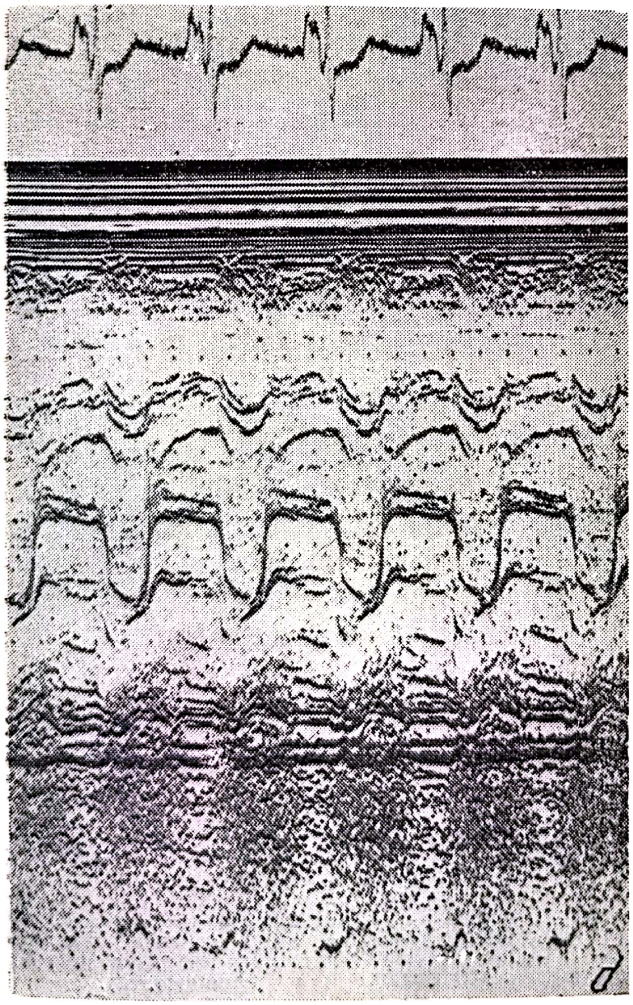

Fig. III.14

D — stenoză mitrală strînsă cu valve suple. Deşi atriul stîng este hipertrofiat (vezi ECG), nu apare nici o schiţă de undă *A*. Panta EF este sub 10 mm/s;

Scanned with OKEN Scanner

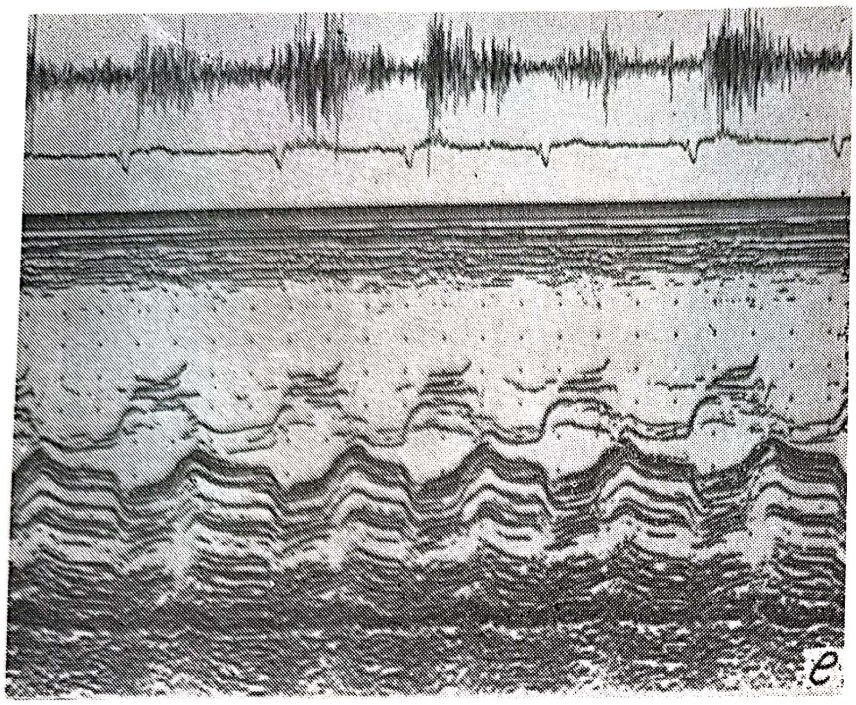

Fig. III.14
E — stenoză mitrală strînsă, probabil calcificată. Panta *EF* măsoară totuşi peste 30 mm/s;

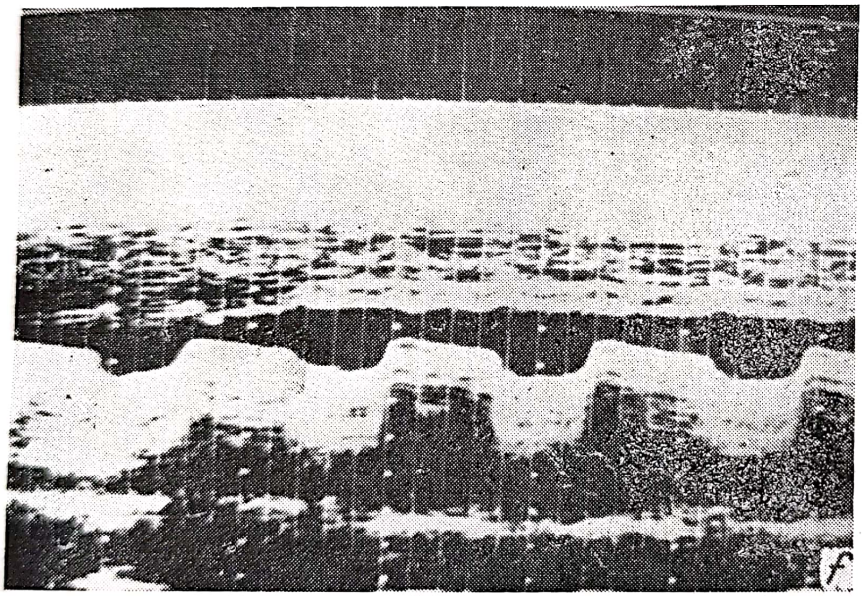

Fig. III.14
F — stenoză mitrală calcificată severă;



Fig. III.14
G — stenoză mitrală cu calcifierea importantă a valvei anterioare, în vedere bidimensională (*v.ma* — valva mitrală anterioară; *v.mp* — valva mitrală posterioară).

Scanned with OKEN Scanner

nală. Se mai pot aprecia dimensiunile atriului stîng, ale ventriculului drept şi prezenţa hipertensiunii pulmonare prin analiza mişcării valvei pulmonare. De asemenea, ecografia Doppler poate aprecia severitatea stenozei.

Ecografia bidimensională evidenţiază foarte bine valva mitrală şi orificiul mitral în mai multe incidenţe (13, 21, 22, 26) (fig. III.14). Se observă îngroşarea valvelor mitrale şi restricţia mişcării foiţelor numai la vîrf sau cu extensia restricţiei pînă la baze, în funcţie de severitate (27). Mai mult, ecografia bidimensională permite măsurarea precisă a suprafeţei orificiului stenozat (22, 26, 28). Confruntarea cu cateterismul a permis corelarea aproape perfectă a ariilor obţinute prin cele două metode ($r>0,90$) (20, 22, 26, 28). Reproductibilitatea metodei a fost de asemenea foarte bună (28). Ecografia bidimensională a început de aceea să concureze cateterismul în ceea ce priveşte estimarea ariei orificiului mitral stenotic (26, 28).

Stenoza mitrală valvulară congenitală are caracteristici asemănătoare cu cea postreumatică (29). Uneori se poate dovedi originea extravalvulară a stenozei (în anomalii ale muşchilor papilari sau cordajelor, membrană supravalvulară etc.).

Evaluarea ecografică a indicaţiei operatorii. Ecografia bidimensională măsoară corect suprafaţa stenozată şi deci selectează bolnavii cu stenoză strînsă. În schimb, ecografia în modul M identifică mai corect calcificarea. Ea poate de asemenea furniza date suplimentare despre mărimea atriului stîng, despre o eventuală valvulopatie aortică asociată. Nanda consideră că măsurarea lărgimii conului de ejecţie al ventriculului stîng (distanţa maximă C-sept) conferă o informaţie indispensabilă în alegerea tipului de proteză : un con de ejecţie sub 20 mm necesită o proteză cu profil îngust (disc), căci o proteză cu bilă ar produce în acest caz obstrucţia conului de ejecţie (21). Alţi cercetători nu confirmă acest punct de vedere (30). În ce priveşte decelarea unei insuficienţe mitrale asociate, ecografia unidimensională are limite, dar ele par depăşite de ecografia Doppler şi de cea bidimensională. În orice caz, în 1978 se considera că există mari categorii de bolnavi la care se poate lua o decizie operatorie justă numai cu ajutorul ecografiei. Actualmente se consideră chiar că bolnavii cu stenoză mitrală ar trebui operaţi doar după explorarea ecografică, căci cateterismul nu numai că nu oferă informaţii esenţiale în plus, dar, pe lîngă dezavantajele obişnuite, poate declanşa şi ruperea trombilor atriali ignoraţi, cu embolizare (31).

INSUFICIENŢA MITRALĂ

Ca o regulă generală, ecocardiografia unidimensională nu poate evidenţia direct nici o insuficienţă valvulară. Ocazional, se poate întîmpla ca în insuficienţa mitrală, insuficienţa aortică etc., valvele să nu se alipească în sistolă sau, după caz, în diastolă. Fenomenul nu este însă nici frecvent, nici specific. Incidenţa fasciculului ultrasonic poate face ca două valve care anatomic nu se alipesc, să se suprapună în momentul vizualizării pe ecran, dînd o singură linie, sau, invers : două valve alipite pot fi străbătute oblic de un fascicul ultrasonic proporţional prea lat, care întretaie o valvă şi apoi inserţia unui cordaj, generînd două ecouri distincte, paralele. De aceea ecografia bidimensională poate doar căuta semne indirecte generate de fluxul regurgitant.

Scanned with OKEN Scanner

Pentru insuficiența mitrală au fost descrise, indiferent de etiologia acesteia, cîteva aspecte ecografice sugestive (fig. III.15) :

— Motilitatea exagerată a peretelui atrial posterior. Porțiunea postero-superioară a atriului stîng, care se vizualizează în spatele aortei, este de regulă imobilă, fiind fixată de structurile mediastinale adiacente. Rareori, ea suferă o expansiune sistolică posterioară în marile insuficiențe mitrale. În schimb, porțiunea postero-inferioară, situată în spatele valvei mitrale anterioare, și care se vizualizează în porțiunea de trecere dintre mitrală și peretele aortic posterior (fig. III.15-A), suferă o discretă expansiune sistolică chiar în mod normal, dar mai mică de 1 cm. În insuficiența mitrală expansiunea este mai mare (32), oarecum proporțională cu amploarea regurgitației ; fenomenul este diminuat cînd atriul stîng este mult mărit.

— A fost descrisă existența unei poziții foarte coborîte (adică o deplasare posterioară a punctului C de închidere a valvelor mitrale, în raport cu poziția peretelui posterior aortic) (24). În concepția descoperitorilor ei, această caracteristică, cu o explicație neclară, ar fi foarte frecventă și specifică insuficienței mitrale (fig. III.15-B și C).

— Valva aortică poate prezenta o apropiere treptată a foițelor în mezo- și telesistolă, datorită faptului că o parte din debitul/bătaie regurgitează. Același fenomen se regăsește însă în toate situațiile de debit ventricular stîng anterograd scăzut (fig. III.15-D).

— Septul interventricular și peretele posterior au o amplitudine de mișcare sistolică mare, datorită debitului/bătaie crescut. Fenomenul apare în orice situație de debit/bătaie crescut și este atenuat cînd ventriculul este dilatat (fig. III.15-E).

— Datorită debitului transmitral ridicat, foițele mitrale se separă larg și apoi se închid cu o pantă EF abruptă ; fenomenul este nespecific și contracarat cu o eventuală asociere cu o fibrozare a valvelor sau cu o stenoză mitrală.

— Uneori, întărind mult intensitatea imaginii, în interiorul cavității atriale stîngi, juxtaaortic, apar ecouri slabe, generate de un flux retrograd turbulent (fig. III.15-F) ; acest fenomen apare la indivizii normali numai în presistolă, datorită contracției atriale. Alteori, a putut fi demonstrată vibrația unor structuri adiacente peretelui aortic posterior, generate de asemenea de fluxul regurgitant și care, clinic, mimau o stenoză aortică asociată (33).

— Atriul stîng și ventriculul stîng pot apărea dilatate în funcție de vechimea și amploarea regurgitației, fenomen care pierde din importanța diagnostică dacă există și alte cauze de dilatare a cavității stîngi.

Nici unul dintre aspectele descrise nu este patognomonic pentru insuficiența mitrală și de aceea ecografia unidimensională nu poate diagnostica cu precizie această afecțiune. În schimb, ea poate furniza informații valoroase despre etiologia insuficienței mitrale. Etiologia reumatică se recunoaște prin îngroșarea sau calcificarea valvelor și prin existența unei eventuale stenoze mitrale asociate. Prolapsul de valvă mitrală, ruptura de valvă, ruptura de cordaj dau imagini ecografice caracteristice, care vor fi descrise puțin mai departe.

Ecografia bidimensională poate identifica direct existența unei regurgitări mitrale reumatice. Astfel, vizualizînd orificiul în incidența transversă, lipsa de alipire centrală sau lipsa de alipire a ambelor comi-

Scanned with OKEN Scanner

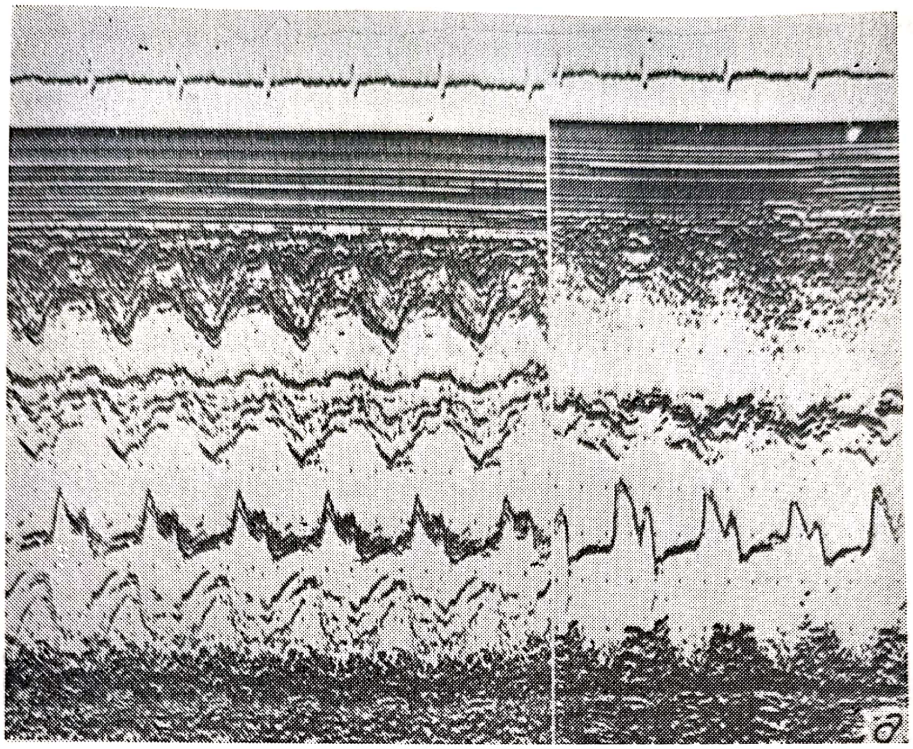

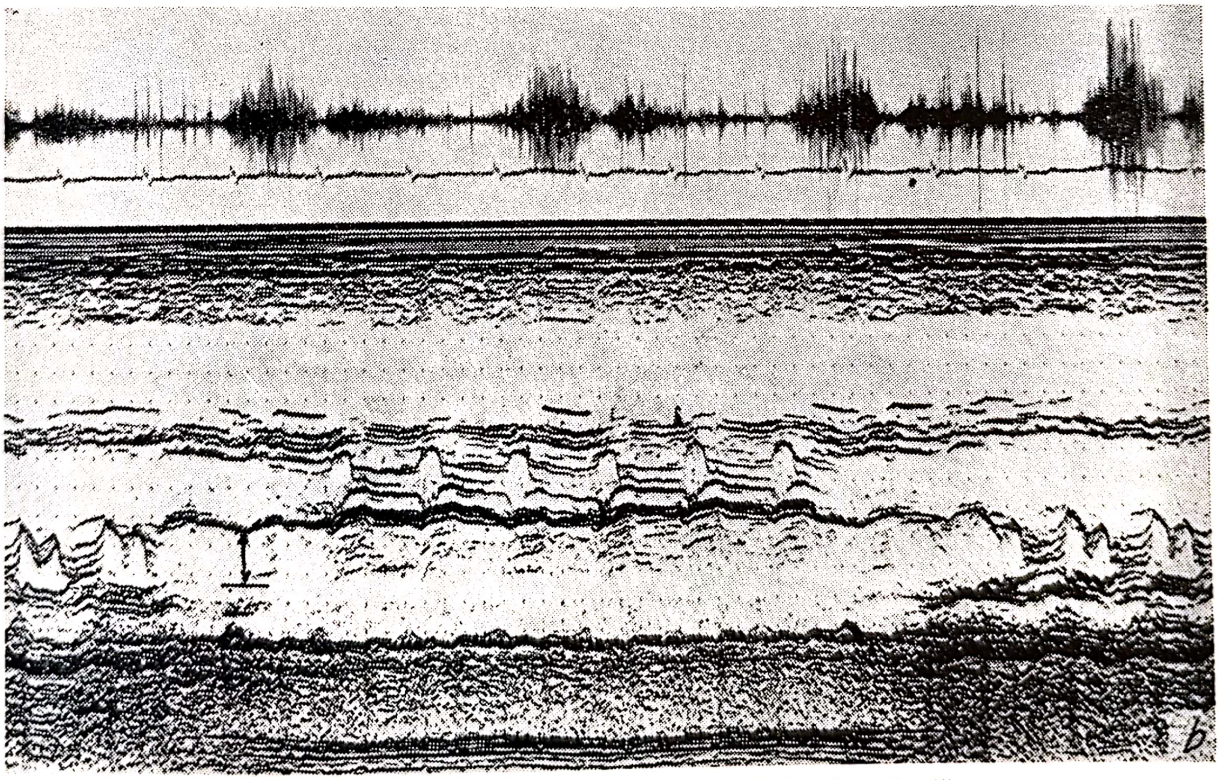

Fig. III.15. Semne indirecte de insuficienţă mitrală:

A — expansiune sistolică a peretelui atrial postero-inferior de peste 1 cm (dreapta imaginii); *B* — distanţă mărită (15 mm) între punctul *C* de închidere a mitralei şi peretele inferior aortic, dovedind dilatarea inelului cu insuficienţă mitrală organo-funcţională consecutivă. Pe valva aortică se observă semne de debit mic anterograd. Bolnavul prezintă suflu mitral de regurgitaţie;

Scanned with OKEN Scanner

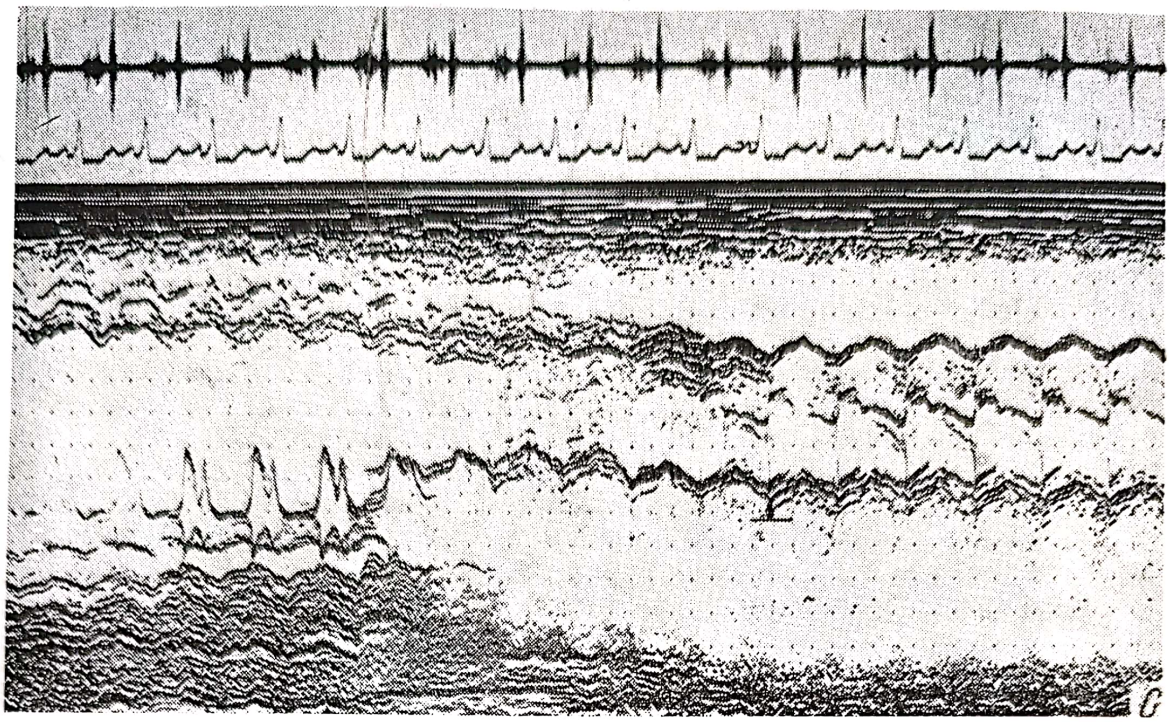

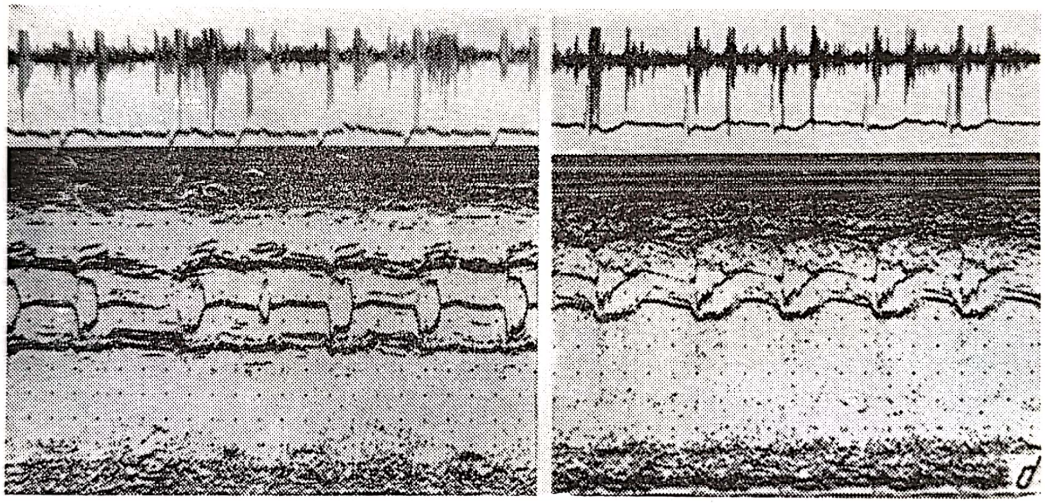

Fig. III.15

C — spre deosebire de imaginea III.15-B, în această ecogramă, deşi ventriculul stîng este mult mai dilatat (9 cm), distanţa între punctul *C* şi aortă este sub limita de 8 mm (săgeata), sugerînd lipsa unei dilatări de inel. Acest bolnav, cu cardiomiopatie congestivă, nu prezenta clinic insuficienţă mitrală;
D — două imagini de valve aortice prezentînd semne de debit anterograd scăzut. Se observă fluturare sistolică a valvelor sugerînd că acestea se deschid numai parţial în timpul sistolei. În telesistolă ele suferă o apropiere treptată înainte de sfîrşitul ejecţiei. Insuficienţa mitrală a fost prezentă numai la bolnavul din dreapta imaginii, la care mişcarea sistolică viguroasă a peretelui aortic posterior sugerează debit transmitral crescut;

suri, identificate în protosistolă, s-a putut măsura aria ecografică de insuficienţă cu o corelare bună cu cateterismul (34). Insuficienţa mitrală de alte cauze poate fi mai greu vizualizată direct (35), dar informaţiile etiologice şi hemodinamice care se pot obţine sînt valoroase.

Cu ajutorul ecografiei Doppler se poate recunoaşte regurgitaţia mitrală ; în acest sens s-au făcut chiar încercări de cuantificare.

Scanned with OKEN Scanner

Fig. III.15

E — mișcare sistolică viguroasă a septului și peretelui posterior la un bolnav cu insuficiență cardiacă severă și cu regurgitație mitrală importantă. Debitul/bătaie este crescut pe seama debitului de regurgitație;

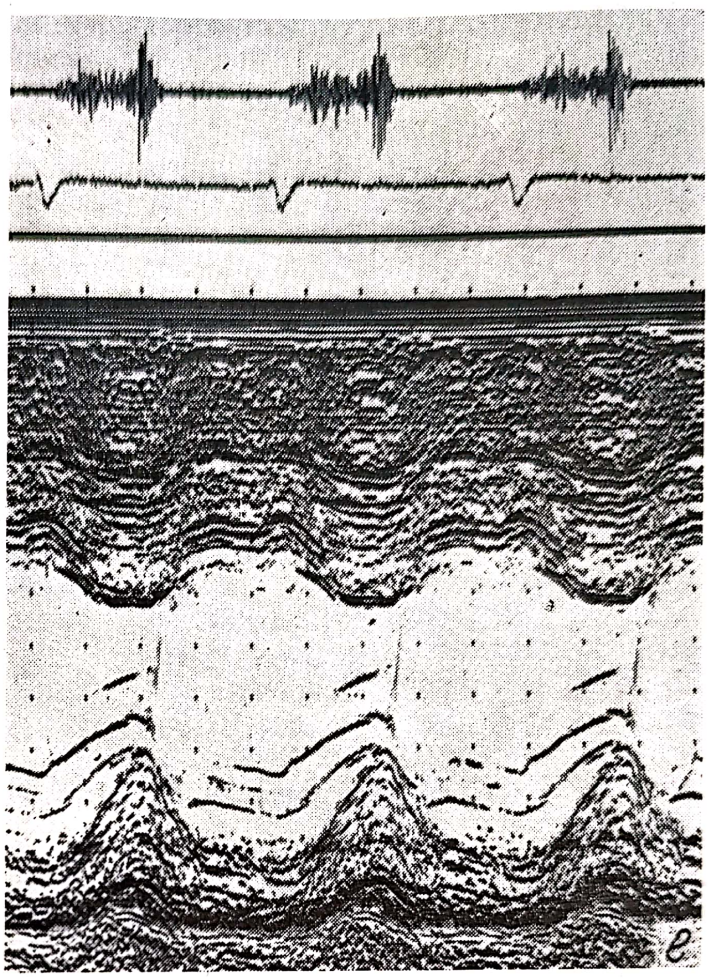

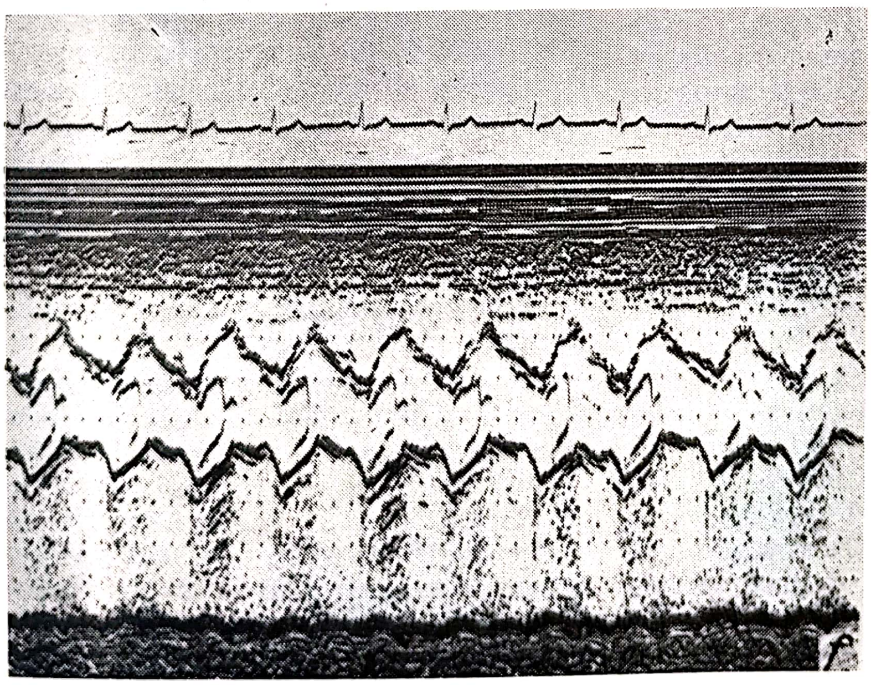

Fig. III.15

F — ecouri sistolice în cavitatea atrială la un bolnav cu insuficiență mitrală importantă. Ele ar putea fi generate de fluxul sanguin turbulent de regurgitație, dar nu se pot exclude în acest caz și fenomene de reverberație.

Scanned with OKEN Scanner

PROLAPSUL VALVEI MITRALE

Această ciudată anomalie a valvei mitrale, ale cărei semnificaţie prognostică şi evoluţie sînt adesea foarte greu de anticipat clinic, a beneficiat substanţial de pe urma investigării cu ultrasunete dar, în acelaşi timp, a şi „suferit" din cauza ecocardiografiei : aspectele ecografice care sugerau boala au fost descrise, ocazional, pînă la 17% dintre femeile considerate sănătoase (37), ceea ce constituie, fără îndoială, o supradiagnosticare a bolii. Fenomenul se datorează, pe de o parte, lipsei unor criterii suficient de riguroase de diagnostic ultrasonic, cel puţin la începuturile ecocardiografiei şi, pe de altă parte, lipsei unui standard „de aur" diagnostic, căci şi diagnosticul angiografic se bazează în această boală tot pe unele criterii nesigure (37).

Diagnosticul ecografic se pune pe evidenţierea unor anomalii legate de segmentul sistolic (CD). La indivizii normali, segmentul CD este constituit dintr-o linie practic rectilinie şi continuu ascendentă (fig. III.9), fenomen datorat mişcării anterioare şi uşor caudale a inelului mitral în timpul sistolei, mişcare generată de golirea ventriculară şi de umplerea atrială. De aceea valvele mitrale situate în opoziţie se apropie continuu de transductorul aşezat perpendicular pe peretele toracic.

Dacă însă transductorul este plasat într-un spaţiu intercostal prea înalt, el va înregistra o fugă a inelului de transductor în protosistolă, deci linia CD va căpăta un aspect „în hamac", adică de falsă imagine de prolaps. Invers, un transductor plasat într-un spaţiu intercostal prea jos, nu va identifica existenţa prolapsului, chiar cînd acesta există. Rezultă că prolapsul mitral nu poate fi diagnosticat corect decît dacă valva mitrală poate fi examinată cu transductorul perpendicular pe peretele toracic.

Din experienţa noastră, în această poziţie, în cazul indivizilor tineri, cu ventriculul stîng mic, valva posterioară şi segmentul CD interferează adeseori cu ecourile peretelui posterior ventricular şi ale joncţiunii cu atriul. În acest context trebuie insistat numai prin mici modificări ale angulaţiei, mici variaţii ale poziţiei de decubit şi variaţii moderate ale amplitudinii mişcării respiratorii. Deoarece schimbarea poziţiei într-un alt spaţiu intercostal trebuie, pe cît posibil, evitată, afirmarea sau infirmarea diagnosticului de prolaps mitral devine o operaţie care necesită deosebit de multă răbdare.

O altă particularitate este constituită de faptul că anomalia poate să fie evidenţiată pe o anumită porţiune a valvei mitrale şi poate fi complet absentă într-o altă porţiune. De aceea este necesară întotdeauna examinarea întregii valve mitrale (bază, corp, vîrf). În mod ideal, deoarece prolapsul este mai totdeauna expresia unei eversii sistolice a cuspidei posterioare în atriul stîng, poziţia ideală pentru decelarea ei ar fi aceea în care ambele foiţe ale mitralei se vizualizează deasupra cavităţii atriului stîng. Această incidenţă particulară, diferită de cele două incidenţe fundamentale de examinare a mitralei descrise, este mai dificil de obţinut.

Principalele caracteristici ale prolapsului de valvă mitrală sînt :

a — Excursia sistolică posterioară a valvei. Deşi, de regulă, foiţa posterioară este cea care execută această mişcare, în practică este greu de identificat care din structurile care compun segmentul CD prolabează. Fenomenul se datorează faptului că în prolapsul de valvă mitrală, segmentul CD poate fi constituit din

Scanned with OKEN Scanner

multiple ecouri, iar excursia posterioară poate fi executată de unul sau mai multe dintre ele. Există două modalităţi principale de excursie posterioară :

— *bucla* posterioară mezotelesistolică (fig. III.16.4) ; aceasta se produce după ce segmentul CD a debutat în mod normal, ascendent ; ar fi prezentă la 2/3 din cazurile dovedite de prolaps (37) ;

— o excursie pansistolică posterioară, în *hamac* cu maximum excursiei situat în mezotelesistolă. Mişcarea segmentului CD este în acest caz de la început posterioară ; se întîlneşte la o treime din cazurile de prolaps (fig. III.16-B).

O formă intermediară ar fi constituită de debutul posterior al mişcării segmentului CD care, în mezotelesistolă, se curbează mai accentuat în jos.

De regulă momentul inflexiunii maxime în jos coincide cu clicul fonocardiografic, iar *bucla* sau *hamacul* corespund suflului sistolic. Uneori fenomenele ecografice şi fonocardiografice pot fi divergente în prolapsuri dovedite (37) datorîndu-se probabil incidenţei fasciculului ultrasonic, care evidenţiază o porţiune limitată a prolabării. S-au descris, de exemplu, cazuri în care la acelaşi bolnav o incidenţă arăta un aspect în *buclă* telesistolică, iar altă incidenţă arăta prolaps în *hamac* (37).

b — În diastolă şi îndeosebi în sistolă, valva mitrală apare constituită din mai multe ecouri (de regulă cel puţin trei) (21, 22, 37). Fenomenul s-ar datora frecvenţei degenerării mixomatoase a valvei, care devine mai groasă.

c — Excursia protodiastolică a valvei este largă (peste 25 mm sau peste 35 mm) (21), punctul E fiind adeseori lipit de sept. Fenomenul s-ar datora prezenţei unei valve mari şi foarte mobile şi, eventual, unui debit transmitral crescut, datorită prezenţei unei regurgitări mitrale.

Ultimele două caracteristici (b şi c) nu sînt specifice, dar sînt deosebit de frecvente în prolapsul mitral, lipsa asocierii lor la imaginea de excursie posterioară necesitînd precauţie în afirmarea diagnosticului de prolaps (37).

d — În cazul unui prolaps deosebit de amplu, în cavitatea atrială stîngă, retroaortic, se pot evidenţia ecouri sistolice ale valvei prolabante. Prolapsul tricuspidian este uneori asociat celui mitral şi trebuie căutat. Mai rar, din segmentul CD se desprinde o porţiune a valvei care execută o mişcare sistolică anterioară (21), cu semnificaţie necesară.

Diagnosticul diferenţial ecografic cuprinde :

— Diferenţierea de o imagine de pseudoprolaps la indivizi normali. Cel mai des o imagine falsă este constituită dintr-o excursie protosistolică posterioară a segmentului CD, urmată de o mişcare mezotelesistolică ascendentă. Adevăratul prolaps atinge maximum excursiei posterioare în mezo- şi telesistolă, amplitudinea acestei mişcări fiind peste 2 mm faţă de dreapta *CD* (21). Unii autori consideră că şi imaginea în *hamac* sugerează prolapsul numai dacă are o amplitudine de cel puţin 3 mm sub dreapta CD (21). Alţii dovedesc că o limită cantitativă a amplitudinii mişcării nu poate fi stabilită (22, 37). O altă confuzie ce se face frecvent în practică este generată de suprapunerea imaginii peretelui atrial peste segmentul CD. Se ştie că peretele atrial execută normal o mişcare sistolică posterioară.

— Diferenţierea de valva mitrală ruptă. Aceasta execută în sistolă o excursie pansistolică în *hamac*, dar în diastolă are o mişcare eratică.

Scanned with OKEN Scanner

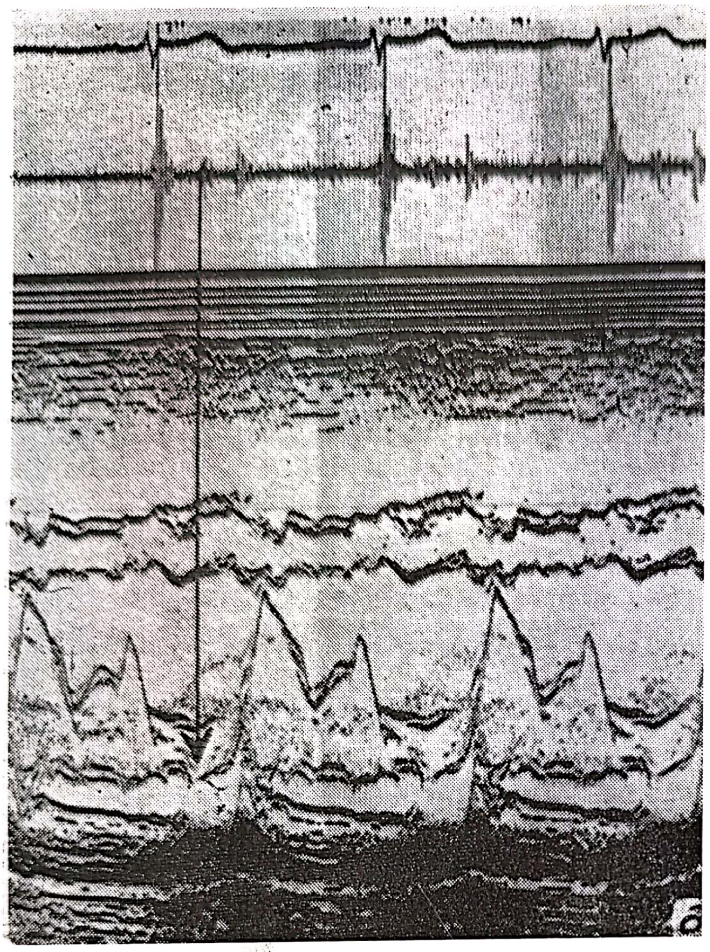

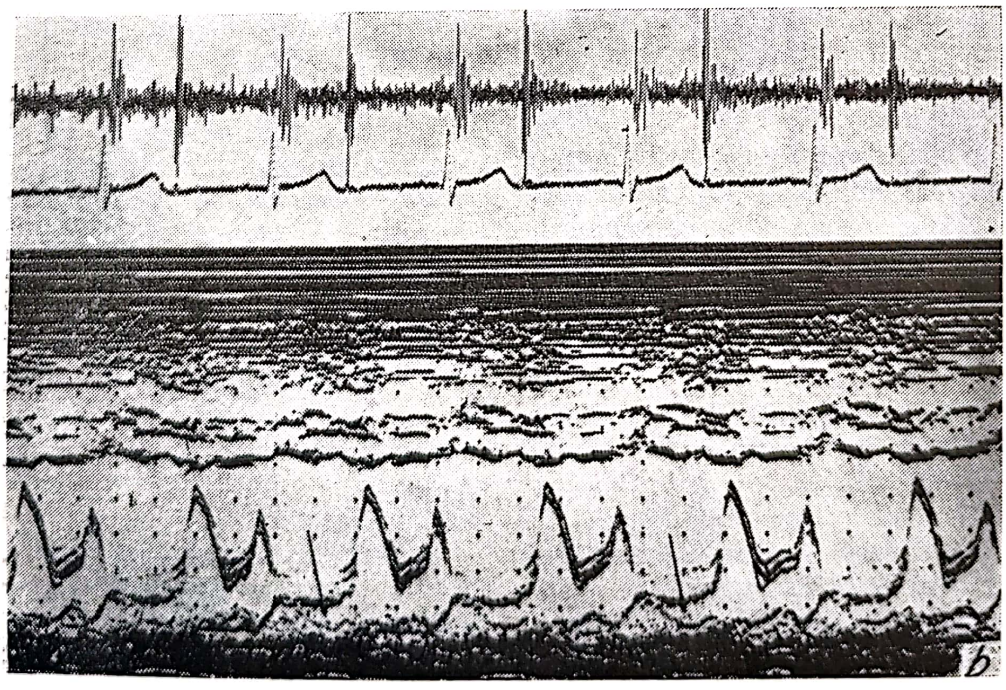

Fig. III.16 — Imagini de prolaps al valvei mitrale :

A — prolaps mezotelesistolic. Maximum excursiei posterioare coincide cu debutul ciclului ; *B* — prolaps pansistolic *în hamac* (săgeţile). În ambele imagini se observă că transductorul a fost îndreptat astfel încît să străbată amîndouă foiţele mitrale şi apoi joncţiunea ventriculo-atrială. Excursia protodiastolică este amplă în ambele cazuri, dar numai al doilea bolnav prezintă multiple ecouri fine ale valvei mitrale în diastolă ;

Scanned with OKEN Scanner

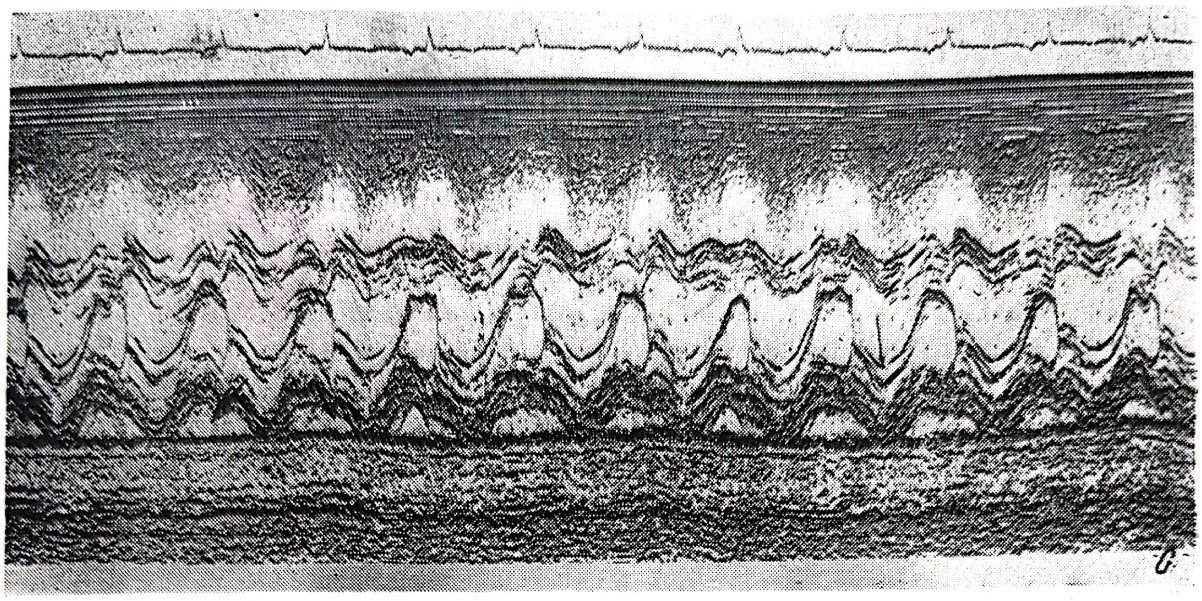

Fig. III.16

C — fals prolaps mitral (săgeata subțire) la un bolnav cu pericardită lichidiană (săgeata groasă). Mișcarea „în hamac" se datorează deplasării întregului ventricul în raport cu transductorul în interiorul masei de lichid (se observă că însuși peretele ventricular posterior se depărtează de transductor în sistolă).

— În pericardita lichidiană, segmentul CD poate avea aspect în *hamac,* datorat probabil fie unei mișcări anormale a întregului cord în lichid, fie discordanței dintre volumul ventriculului stîng, care se micșorează, și lungimea cordajelor mitrale (fig. III.16-C).

Toate precauțiile fiind luate, se consideră că în 8—9 cazuri din 10 ecografia poate evidenția existența prolapsului (21). Un prolaps semnificativ nu poate fi omis, dacă se face o examinare atentă. Incidența reală a rezultatelor fals-pozitive nu a putut fi încă stabilită, în parte și datorită lipsei unei modalități diagnostice de referință (37). Confruntarea cu examenul clinic și cu fonocardiografia este totdeauna utilă.

Ecografia bidimensională poate evidenția existența și tipul de excursie sistolică posterioară a valvei mitrale, fără să se fi dovedit deocamdată superioară ecografiei unidimensionale ca specificitate și sensibilitate.

RUPTURA APARATULUI MITRAL

Ruptura completă a suportului uneia dintre foițe dă aspectul de valvă balantă. Există și posibilitatea rupturii izolate a unor cordaje, valva mitrală putînd fi încă susținută de celelalte cordaje care încă nu s-au rupt.

Criteriile ecografice sugestive pentru valva mitrală balantă sînt (20, 21, 22, 39, 40) :

— existența unei mișcări haotice diastolice a uneia dintre valve în cavitatea ventriculului stîng, astfel că numai cealaltă valvă poate fi corect identificată ;

— excursia abruptă posterioară a valvei rupte la debutul sistolei. Uneori această excursie poate lua aspect în *hamac,* identic cu cel al prolapsului pansistolic ;

— existența unor ecouri lineare sistolice în cavitatea atrială stîngă retroaortică, datorate eversiei sistolice posterioare a valvei rupte ;

— existența unei fluturări *(flutter)* neregulate și inexplicabile a

uneia din valve în diastolă sau în sistolă.

Ruptura valvei mitrale poate fi produsă de endocardită ; în acest caz se asociază existența imaginii vegetațiilor. Alteori poziția particulară a valvei rupte față de fasciculul ultrasonic poate mima un mixom.

Ruptura izolată a unor cordaje produce imagini lineare haotice în cavitatea ventriculară, în sistolă sau în diastolă, în condițiile în care se evidențiază și o imagine relativ normală a celor două foițe mitrale (fig. III.17). În sistolă, coarda ruptă poate executa o mișcare posterioară abruptă, pătrunzînd chiar în atriul stîng.

Imaginea ecografică a rupturii izolate de cordaj trebuie diferențiată în special de ecourile lineare fantomă intracavitare, imaginare, datorate probabil unor reverberații. Aceste ecouri fine se mișcă însă paralel cu o structură intens ecogenă, vizibilă de regulă cu foița mitrală anterioară.

Deși existența mai multor criterii asociate este foarte semnificativă pentru diagnosticul valvei mitrale balante (40), sensibilitatea și specificitatea ecografiei unidimensionale nu sînt foarte mari (39).

Ecografia bidimensională evidențiază, în cazul valvei mitrale balante, o lipsă de coaptare sistolică și o deplasare sistolică intraatrială care apropie sensibilitatea și specificitatea metodei de 100% (39, 40).

PROTEZE VALVULARE MITRALE

Ecografia evidențiază imagini diferite ale diverselor tipuri de proteze, urmărește funcționalitatea acestora și poate decela apariția complicațiilor.

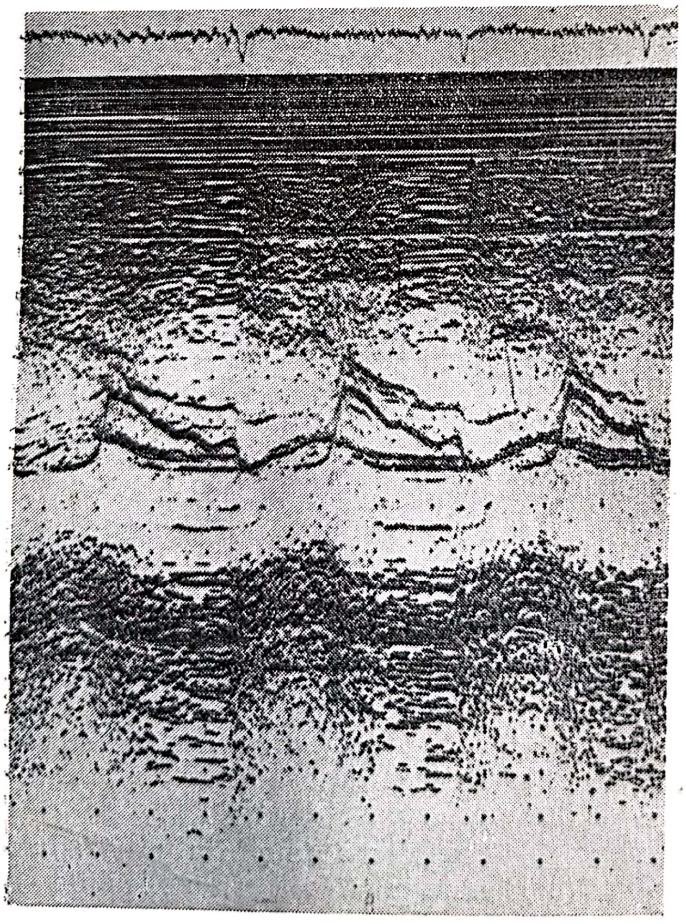

Fig. III.17 — Imaginea sugerează ruptură de cordaj ; în diastolă se observă două ecouri distincte neparalele, care nu pot fi explicate prin fenomene de reverberație sau interferențe. Bolnavul prezenta un suflu sistolic muzical la mitrală.

Scanned with OKEN Scanner

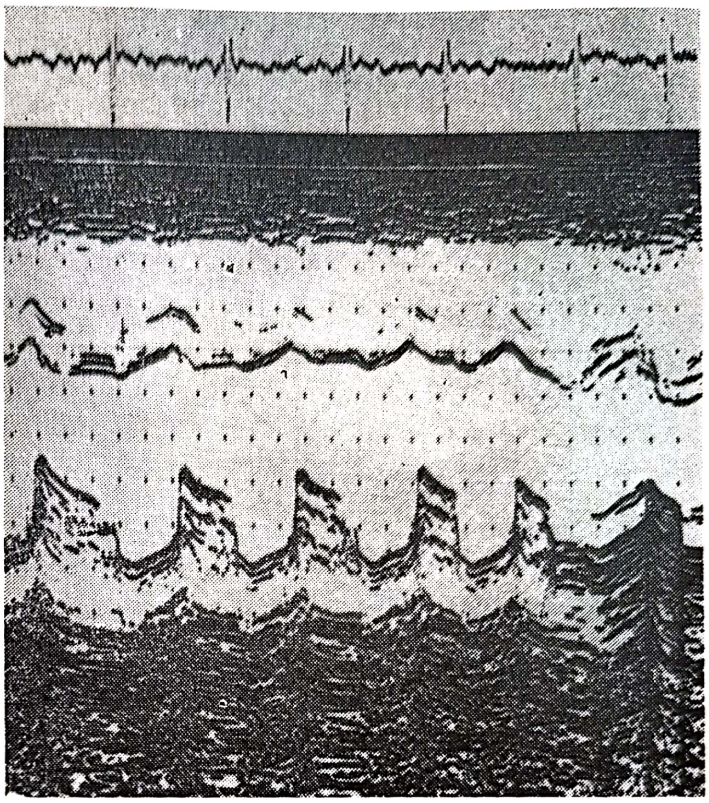

Fig. III.18 — Imagine de proteză valvulară mitrală cu disc : de remarcat mișcarea sistolică anterioară a septului, care se instalează după orice protezare mitrală.

Există numeroase tipuri de proteze artificiale și biologice. În principiu, imaginea unei proteze cu bilă evidențiază ecourile paralele ale cuștii metalice, în care ecourile produse de bilă execută o mișcare periodică. La o valvă cu disc excentric, imaginea discului se detașează în diastolă de ecoul continuu al cuștii metalice (fig. III.18).

În principiu, o imagine ecografică completă se obține plasînd transductorul către apex (42). Principalul rol al ecografiei constă însă în evidențierea amplitudinii maxime de mișcare, necesară urmăririi funcționalității protezei. De aceea, pentru a alege în final incidența în care amplitudinea de mișcare diastolică este maximă, trebuie încercate multiple poziții ale transductorului (41, 42).

Funcționarea corectă a valvei se manifestă printr-o amplitudine de deschidere suficientă, printr-o viteză de deschidere și închidere mare și printr-o pantă EF cît mai abruptă. Pentru fiecare tip și pentru fiecare mărime de proteză au fost evaluate valorile normale ale acestor parametri ecografici, dar enumerarea valorilor normale depășește cadrul acestei lucrări. Dealtfel, limita peste care amplitudinea de deschidere prea mică, viteza de deschidere sau de închidere redusă sau panta EF lentă semnifică instalarea unei disfuncții de proteză (trombozare), este uneori greu de stabilit cînd se examinează pentru prima dată un bolnav. Ideal este ca fiecare purtător al unei proteze să fie luat în evidență ecografică imediat după operație, pentru ca parametrii lui individuali să fie notați și urmăriți seriat.

Un alt parametru ce se modifică în cazul instalării unei tromboze de proteză este alungirea intervalului dintre zgomotul II (închiderea aortei) și deschiderea protezei (intervalul A_2DP). Acest parametru variabil cu tipul protezei trebuie urmărit și de asemenea seriat.

Scanned with OKEN Scanner

Ecografia bidimensională evidenţiază şi ea imaginea protezei, fără să fie superioară ecografiei în modul M în aprecierea funcţionalităţii valvei.

MODIFICĂRI ALE VALVEI MITRALE ÎN ALTE AFECŢIUNI

În disfuncţia muşchilor papilari, de regulă, cavitatea ventriculară stîngă este largă. Valva mitrală capătă o poziţie centrală şi, datorită prezenţei regurgitării mitrale, debitul transmitral ridicat lărgeşte excursia ambelor foiţe, în special a celei posterioare. Această distanţare a valvelor, ca şi panta EF abruptă, contrastează cu imaginea de dilatare ventriculară, la care, în absenţa regurgitării mitrale, ne-am fi aşteptat să producă semne de debit cardiac scăzut (panta EF şi separarea mitrală redusă). În caz de ritm sinusal, simetria deschiderii celor două foiţe generează aspectul de *dublu cristal rombic de diamant* (22).

Alte modificări, detaliate în alte subcapitole, vor fi aici doar enumerate :

— vegetaţiile valvulare generează multiple ecouri ataşate valvei în diastolă sau în sistolă ;

— mixomul atrial generează ecouri relativ dense în spaţiul dintre valvele mitrale deschise în diastolă, lăsînd un interval liber imediat la începutul deschiderii mitrale ;

— în insuficienţa aortică, în diastolă, valva mitrală anterioară prezintă un *flutter* cu frecvenţă foarte mare, între punctele E şi A ;

— în miocardopatia hipertrofică obstructivă, valva mitrală execută o mişcare sistolică anterioară care, în obstrucţiile severe, duce la alipirea sistolică a foiţei anterioare de sept.

Inelul mitral a fost studiat ecografic în scopul înţelegerii funcţionalităţii valvei mitrale şi a întregii inimi.

Imaginea ecografică a calcificării inelului mitral este relativ specifică şi constă în evidenţierea unei structuri intens ecogene, situată între valva mitrală şi peretele ventricular posterior. Baleind fasciculul ultrasonic spre aortă, această structură ecodensă dispare în dreptul atriului, pierzîndu-se după localizarea calcificării, spre atriul stîng (calcificare de inel), spre peretele atrial (calcificare subvalvulară) sau spre rădăcina aortică (43).

La bătrîni, evidenţierea acestei calcificări subvalvulare mitrale elucidează originea unor sufluri sistolice (chiar de regurgitaţie) sau a unor tulburări de conducere.

PATOLOGIA AORTICĂ

Aspectul ecografic normal al aortei a fost descris în subcapitolul anterior. Examenul complet cuprinde evidenţierea aortei supravalvulare şi a celei valvulare, cu urmărirea mişcărilor sigmoidiene. Calitatea tehnică a examenului este evidenţiată de obţinerea unei intensităţi ecografice egale a ambilor pereţi aortici şi înregistrarea completă a ecoului sigmoidian.

Datele examenului ecografic aortic ne informează despre patologia valvulară aortică, patologia aortei şi modificările funcţionale datorate altor afecţiuni cardiace.

STENOZA AORTICĂ

Aspectul ecocardiografic al stenozei aortice este întotdeauna patologic, trăsăturile caracteristice fiind : ecouri dense ale valvelor sigmoidiene în rădăcina aortei şi deschidere sigmoidiană mică.

Scanned with OKEN Scanner

Existența unei valve sigmoide fibrozate, îngroșate și deformate duce la apariția în interiorul rădăcinii aortei a multiple ecouri lineare, paralele cu pereții aortici. Între aceste ecouri este greu să identificăm valvele și deschiderea valvulară, dar uneori aceasta apare mult diminuată sau de forma unei butoniere (fig. III.19).

Calcificările de la nivelul valvelor aortice, foarte frecvente la indivizii mai în vîrstă de 40 de ani, duc

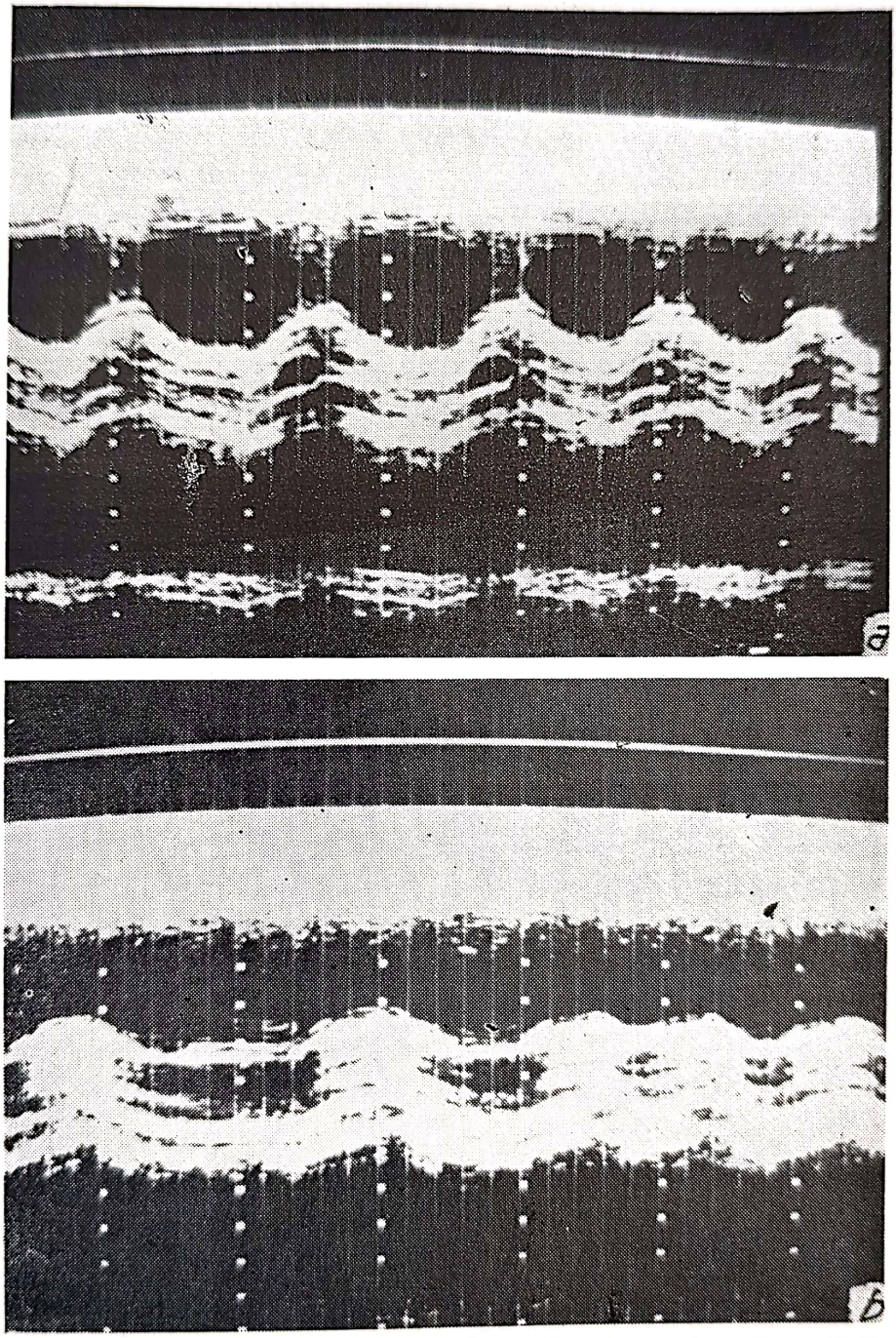

Fig. III.19 — Ecocardiogramele a doi bolnavi cu stenoză aortică, pe care se evidențiază ecourile dense date de remanierea valvelor sigmoide :

A — se poate observa o deschidere sigmoidală ; *B* — nu se mai poate identifica deschiderea sistolică a valvelor.

Scanned with OKEN Scanner

la apariţia unor ecouri dense, fine, paralele, cu totul caracteristice (47, 48).

Din nefericire, densitatea ecourilor valvulare nu este proporţională cu gradul stenozei aortice şi nu poate, deci, da indicaţii despre severitatea leziunii aortice.

Încercările de a deduce severitatea stenozei aortice din gradul de deschidere a sigmoidelor observat ecografic se lovesc de dificultatea de a evidenţia sigmoidele şi deschiderea lor într-o aortă cuprinzînd numeroase ecouri şi de faptul că gradul de deschidere valvulară depinde şi de factorii funcţionali (debit cardiac), nu numai de mărimea stenozei.

Strădaniile de a cuantifica gradul stenozei aortice au pornit de la observaţia că în hipertrofiile ventriculare de presiune există o proporţionalitate între grosimea pereţilor şi dilatarea cavităţii care menţine relativ constantă tensiunea parietală. (Formula de apreciere a gradientului transvalvular derivată din această relaţie este detaliată în subcapitolul de explorări funcţionale.)

Stenoza aortică valvulară congenitală pune probleme diferite de diagnostic ecografic, deoarece în această afecţiune valvele sînt suple şi deci fără particularităţi ecogene deosebite. De aceea, înregistrarea poate apărea normală, dar la baza valvelor se pot observa şi mişcări de deschidere relativ ample. Trebuie să suspectăm acest diagnostic în contextul clinic, bazîndu-ne pe semne indirecte, ca: hipertrofia ventriculară, dilataţia poststenotică a aortei sau aspectul de bicuspidie (53).

Examenul bidimensional al stenozelor dobîndite evidenţiază sigmoide îngroşate, eventual cu calcificări, şi care au o deschidere sistolică limitată, realizînd un aspect de dom cu vîrful către aortă.

INSUFICIENŢA AORTICĂ

Diagnosticul ecocardiografic al insuficienţei aortice se bazează pe date indirecte. Leziunile proprii aortice sînt necaracteristice, iar modificările valvei dau aspecte similare celor din stenoza aortică.

Semnul caracteristic al acestei leziuni aortice se întîlneşte la nivelul mitralei la care, în diastolă, apare un aspect caracteristic, ecoul prezentînd o vibraţie fină şi de frecvenţă înaltă, cunoscută sub denumirea de *flutter*, localizată mai ales în protodiastolă (pe panta E—F) (fig. III.20) (54, 55). Această vibraţie nu trebuie confundată cu ondulaţiile mai mari ale valvei cu frecvenţa joasă întîlnită în fibrilaţia atrială (fig. III.20-c).

Flutter-ul mitral nu este un semn obligatoriu al insuficienţei aortice, fiind descris în circa 80—90% din cazuri, dar nici absenţa lui nu poate infirma diagnosticul. El este greu de evidenţiat în stenoza mitrală, unde valva îngroşată intră mai greu sau nu poate intra în vibraţie. Uneori se poate observa un *flutter* similar la nivelul septului interventricular.

Mecanismul de apariţie a *flutter*-ului este următorul : jetul de sînge regurgitant din aortă loveşte valva mare a mitralei, iar prezenţa lui depinde de direcţia jetului şi supleţea mitralei, şi nu de mărimea regurgitaţiei.

De asemenea el nu trebuie corelat cu suflul Austin-Flint, care este presistolic, deci cu altă localizare în timp, şi determinat de închiderea parţială a mitralei în diastola terminală (56).

Severitatea insuficienţei aortice poate fi determinată indirect, prin alte semne, şi anume gradul de dilataţie a ventriculului stîng şi închiderea presistolică a mitralei.

În insuficienţa aortică, ventriculul stîng apare dilatat şi cu hiper-

Scanned with OKEN Scanner

kinezie a pereţilor, semne de suprasolicitare de volum, iar dilatarea este proporţională cu gravitatea şi durata regurgitaţiei. În cazurile în care a apărut insuficienţa ventriculară stîngă, se poate observa şi dilataţia atriului stîng.

Închiderea presistolică a mitralei a fost descrisă în cazurile de insuficienţă aortică ca un semn de gravi-

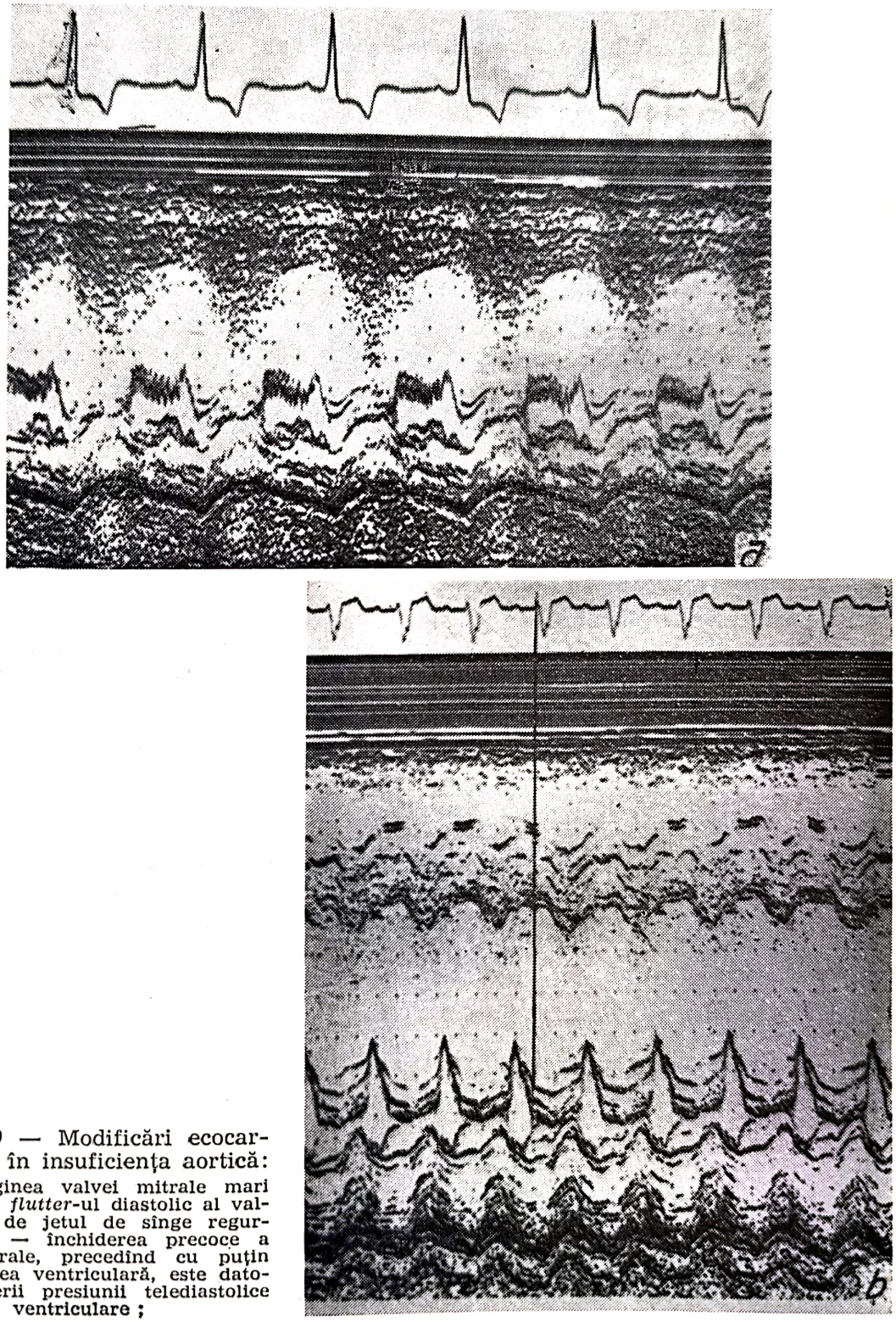

Fig. III.20 — Modificări ecocardiografice în insuficienţa aortică: *A* — imaginea valvei mitrale mari evidenţiază *flutter*-ul diastolic al valvei lovită de jetul de sînge regurgitant ; *B* — închiderea precoce a valvei mitrale, precedînd cu puţin depolarizarea ventriculară, este datorată creşterii presiunii telediastolice ventriculare ;

Scanned with OKEN Scanner

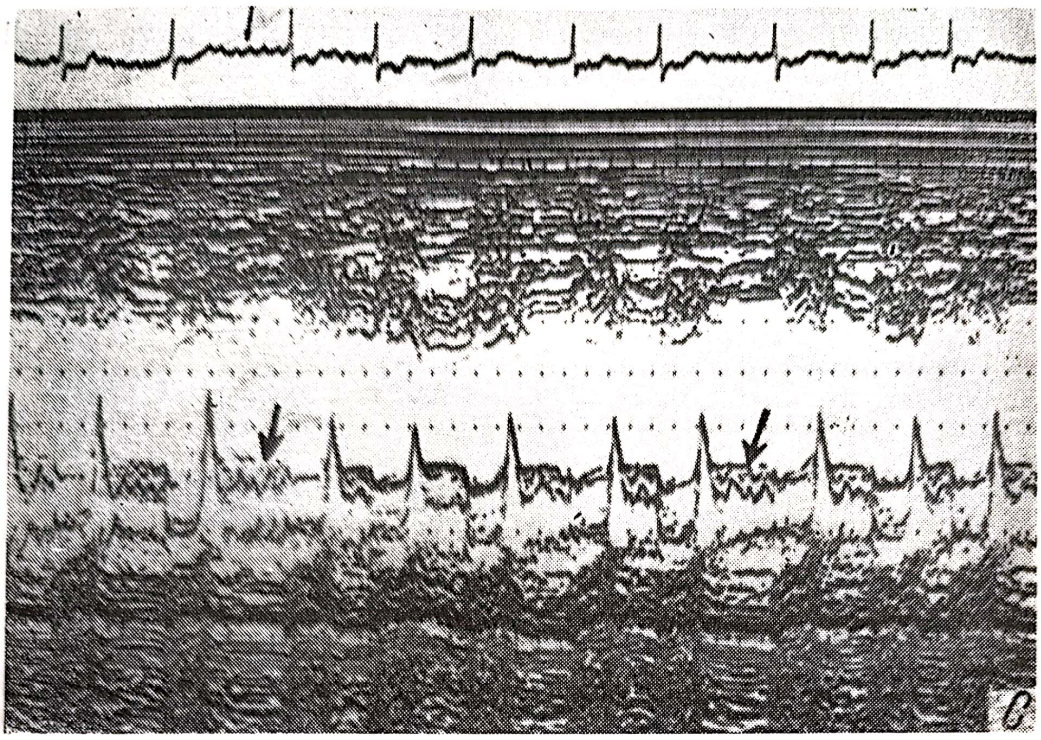

Fig. III.20

C — *flutter* diastolic pe valvele mitrale produs de undele mari ale fibrilației atriale (diagnostic diferențial).

tate care ar impune tratament chirurgical (44, 55) (fig. III.20). Ea se datorează creșterii rapide și brutale a presiunii diastolice din ventriculul stîng, care, depășind presiunea diastolică atrială, determină închiderea valvei. Se întîlnește în insuficiențele acute severe.

În ceea ce privește etiologia, uneori pot fi puse în evidență vegetații (în endocardite) (46, 47) sau vibrații diastolice ce sugerează ruptura unei valve sigmoidiene.

Important prin contribuția la investigația ultrasonică a insuficienței aortice este examenul cu tehnica Doppler puls-ecou, care poate evidenția și semicuantifica jetul regurgitant diastolic.

BICUSPIDIA AORTICĂ

Bicuspidia aortică este o malformație congenitală a cărei descoperire este posibilă ecocardiografic ; un examen ecografic normal nu infirmă însă afecțiunea.

Bicuspidia la vîrstnici se însoțește de regulă de fibrozarea și calcificarea valvelor sigmoide, fiind una din cauzele stenozei aortice calcificate ; aspectul ecocardiografic nu se deosebește în acest caz de cel al stenozei aortice.

La tineri, valvele fiind suple și fine, au o capacitate ecogenă și o mobilitate relativ normale. Existența a numai două valve se întovărășește de regulă de asimetrie valvulară, una din sigmoide fiind mai mare decît cealaltă.

Aceasta face ca în diastolă ele să nu se mai unească pe linia mediană a aortei, ci excentric. Atunci cînd valvele sînt egale, lungimea lor trebuie să fie mai mare decît diametrul aortic pentru a permite deschiderea sistolică. În acest caz, la închidere apar o serie de pliuri.

Aceste considerente anatomice explică criteriile ecografice descrise

Scanned with OKEN Scanner

de bicuspidii. Cea mai constantă este excentricitatea ecoului valvular în diastolă (57) (fig. III.21).

În legătură cu acest aspect se poate calcula și un indice de excentricitate (I.E.), după formula propusă de Nanda și colab. ; ei au împărțit jumătate din diametrul aortic la distanța minimă ecou sistolic-perete aortic. Dacă acest indice este mai mare sau egal cu 1,5, diagnosticul de bicuspidie se consideră cert.

Alte aspecte descrise sînt : ecoul diastolic inițial excentric, care devine central în decursul diastolei, sau multiple ecouri diastolice „în trăsătură de pensulă“ (fig. III.22).

În cursul sistolei aspectul ecografic este normal.

Trebuie subliniat că examenul nu dă informații directe despre valoarea funcțională a bicuspidiei, în sensul existenței unei valve continente stenotice sau insuficiente.

Ca semne indirecte se pot observa efectele ventriculare (dilatația și/sau hipertrofia pereților) și aortice (dilatația poststenotică) a valvulopatiei aortice coexistente.

S-au descris și cazuri rare (58) de valvă unicuspidică cu aspecte ecografice similare cu bicuspidia.

ECTAZIA AORTEI ASCENDENTE

Determinarea diametrului aortei ascendente prin metoda ecocardiografică în modul M este exactă și valorile maximale acceptate se situează la cca 40 mm. Ectazia aortei poate fi acceptată ca diagnostic la valori mai mari decît acestea. Uneori dilatația poate interesa numai aorta inițială, intrapericardică, și în acest caz diagnosticul se pune pe datele ecografice, deoarece imaginea radiologică este normală. Alteori, cînd ectazia se dezvoltă în porțiunea supravalvulară, se obține o imagine normală a aortei inițiale din zona valvulară ; modificînd direcția fasciculului de ultrasunete în sus și spre dreapta, adică baleind aorta în continuare, se observă creșterea bruscă a diametrului ei, odată cu dezvoltarea anevrismului (fig. III.23). Din acest motiv se impune ca manevra descrisă să se efectueze în cadrul

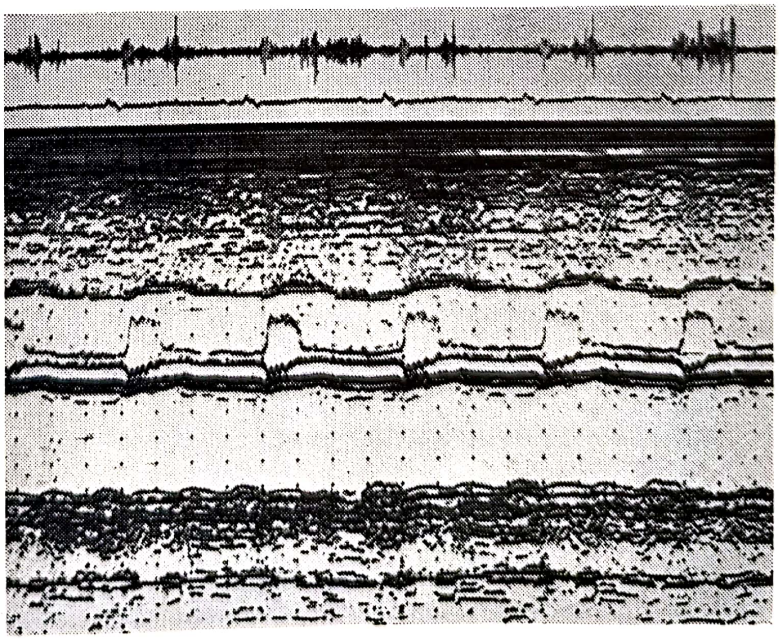

Fig. III.21 — Ecocardiograma unui bolnav cu bicuspidie aortică: se observă ecoul sigmoidian diastolic în poziție excentrică în lumenul aortei.

Scanned with OKEN Scanner

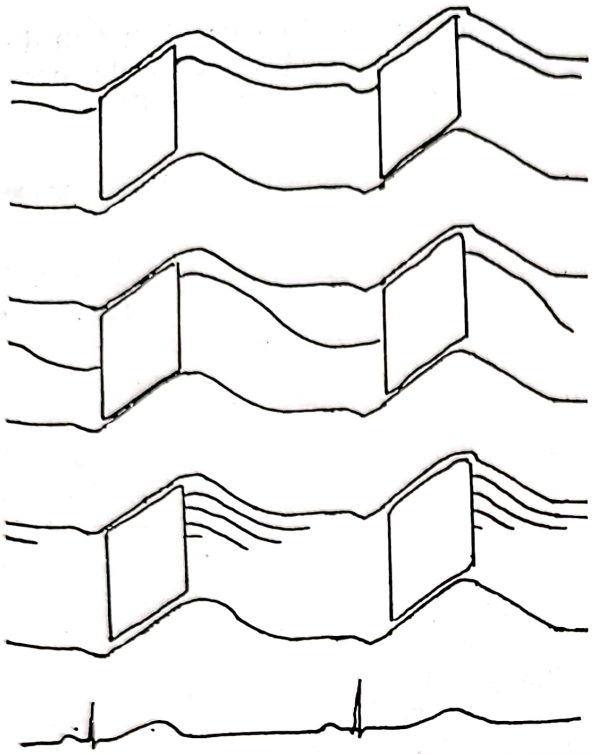

Fig. III.22 — Ecocardiograma unei bolnave cu ectazie a aortei supravalvulare : se observă dilatația relativ bruscă a lumenului aortic.



Fig. III.23 — Ecocardiograma unei bolnave cu ectazie a aortei supravalvulare : se observă dilatația relativ bruscă a lumenului aortic.

Scanned with OKEN Scanner

examenului „de rutină", urmărindu-se cît mai mult posibil din traiectul vasului.

În ceea ce privește etiologia ectaziei — aterosclerotică, luetică sau prin medionecroză chistică —, metoda nu poate da informații, aspectele ei fiind asemănătoare în toate cazurile.

Datorită dezvoltării deseori asimetrice a anevrismelor, mai ales aterosclerotice, există un număr important de examene fals-negative, iar leziunile situate mai distal nu pot fi explorate ecografic.

Examenul bidimensional, prin precizările suplimentare pe care le aduce, micșorează numărul rezultatelor fals-negative.

Trebuie remarcat că se mai adaugă și dificultăți tehnice, date de micșorarea ferestrei ecografice prin calcificări sternocostale și emfizem la vîrstnici și de deplasarea cordului în anevrismele de dimensiuni mari.

Un caz aparte este acela al anevrismelor de sinus Valsalva ; s-au descris însă puține, ceea ce nu a permis codificarea imaginilor.

ANEVRISMUL DISECANT DE AORTĂ

În anevrismul disecant al aortei proximale (tipul I) există posibilitatea stabilirii unui diagnostic ecografic corect în majoritatea cazurilor ; alteori se obțin rezultate fals-pozitive chiar la un examen tehnic corect, dar mai important și mai rar, cu posibilitatea unor rezultate fals-negative. Această posibilitate este dată de disecțiile parțiale, al căror traiect poate scăpa fasciculului de ultrasunete.

Criteriile de diagnostic cuprind evidențierea modificării diametrului vasului și a existenței neocanalului de disecție. Ele cuprind o dilatare a aortei, al cărei diametru exterior trebuie să depășească 42 mm și îngroșarea pereților aortici de peste 16 mm pentru cel anterior și 10 mm pentru cel posterior (59, 60—62).

În interiorul aortei se observă valvele sigmoide cu motilitate normală.

Pereții îngroșați reprezintă canalul de disecție ; între limitele lor poate exista un spațiu lipsit de ecouri, creînd imaginea a trei sau patru structuri suprapuse cu mișcări similare (trei pentru disecțiile limitate la un perete, patru pentru disecțiile complete). Uneori, în neocanal pot exista ecouri date probabil de trombușii care se dezvoltă și atunci apare aspectul unei îngroșări a peretelui peste dimensiunile menționate.

Se pot evidenția și semne ale suferințelor secundare disecției, ca prezența de lichid în pericard, dilatație ventriculară stîngă și *flutter* diastolic mitral — cînd coexistă insuficiențe aortice.

Rezultatele fals-pozitive se pot datora unor defecte de tehnică (poziția prea joasă a transductorului cu angulare importantă în sus a fasciculului de ultrasunete, ceea ce face să se suprapună septul peste imaginea aortică) sau altor afecțiuni ale rădăcinii aortei (ateroscleroza sau calcificarea inelului, care poate mima la o examinare mai puțin minuțioasă, îngroșările de perete ale disecției).

Examenul bidimensional indicînd spațiul disecat și uneori locul de ruptură proximală a endocardului, contribuie la stabilirea precisă a diagnosticului.

PROTEZELE VALVULARE AORTICE

Ecocardiografia reprezintă o metodă de elecție pentru urmărirea funcționalității unei valve protetice atît în cazul aortei, cît și al mitralei.

Scanned with OKEN Scanner

Din poziţia clasică, discul bilei valvei se mişcă oblic sau perpendicular pe direcţia fasciculului de ultrasunete. De aceea nu se poate aprecia exact amplitudinea de mişcare sau se observă numai dispariţia ritmică a ecoului dens din imagine. Aceasta a determinat alegerea altor incidenţe de electie (48, 63), şi anume zona suprasternală, fosa supraclaviculară dreaptă, parasternal drept, spaţiul II intercostal sau apical. Din aceste poziţii piesa mobilă a valvei se mişcă paralel cu fasciculul de ultrasunete şi deci se poate aprecia amplitudinea mişcării sale (fig. III.24).

Ecocardiografia evidenţiază colmatarea valvei, apariţia vegetaţiilor pe valvă, ca şi a unor eventuale desprinderi ale punctelor de fixare a inelului valvular de perete, cu insuficienţă secundară.

ALTE ASPECTE

În investigarea completă ecografică este necesară şi urmărirea continuităţii structurilor. Examenul aortei trebuie să evidenţieze continuitatea aortei prin peretele anterior cu septul intraventricular şi prin peretele posterior cu valva mare mitrală.

Un exemplu de importanţă diagnostică a acestei continuităţi îl reprezintă tetralogia Fallot, în care peretele anterior aortic nu se con-

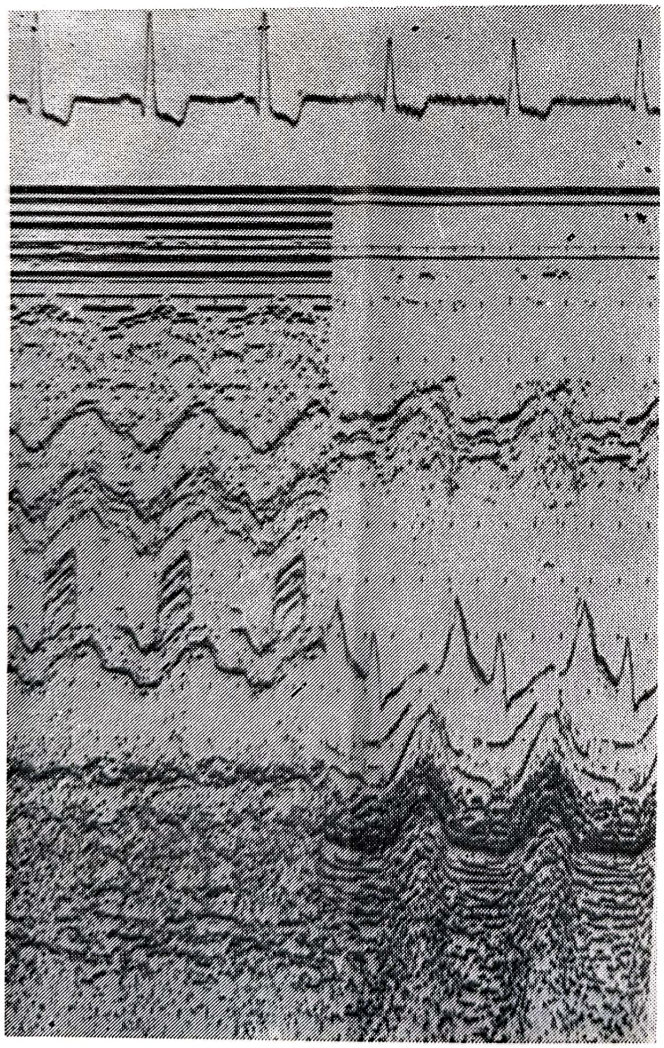

Fig. III.24 — Ecograma unei proteze valvulare în poziţie aortică, evidenţiind mişcarea piesei mobile a valvei.

Scanned with OKEN Scanner

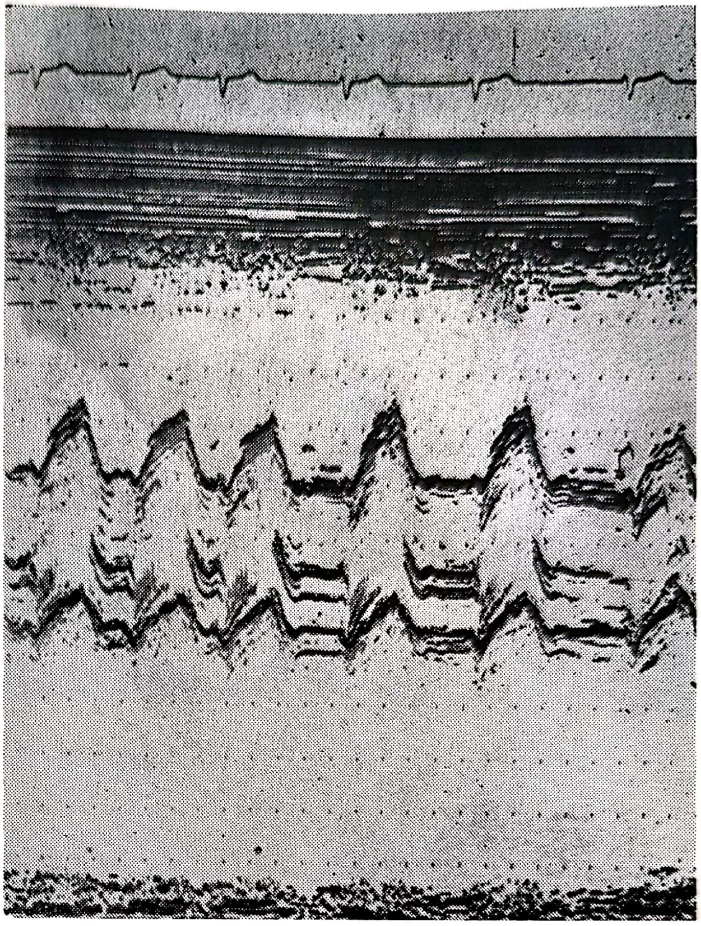

Fig. III.25 — *Flutter* sistolic al valvelor sigmoide aortice observat la un individ sănătos.

tinuă cu septul, ci imaginea acestuia apare în interiorul lumenului, aorta fiind „călare" pe sept.

În afara datelor de morfologie prezentate, ecograma aortică orientează diagnosticul grație unor elemente funcționale, referitoare la motilitatea sigmoidiană (determinată de mărimea debitului cardiac).

Debitul cardiac scăzut se caracterizează prin deschiderea mică sistolică a sigmoidelor, însă cu formă normală și valve de aspect normal. În insuficiența mitrală, valvele se deschid normal, dar ulterior se închid progresiv, odată cu scăderea debitului anterograd, datorită fluxului retrograd mitral.

Un aspect deosebit și foarte important pentru diagnostic îl constituie deschiderea sistolică sigmoidiană în stenozele subaortice. În stenoza subaortică musculară din miocardopatia hipertrofică obstructivă, valva are o mișcare de închidere mezosistolică, urmată de o redeschidere telesistolică, în timp ce în stenoza membranoasă subaortică, apare o mișcare rapidă de închidere parțială la începutul sistolei. Aceste mișcări apar în urma modificării debitului prin orificiul aortic, datorită blocării căii de ejecție a ventriculului stîng (64, 65).

Vibrația valvelor sigmoide este un aspect ce poate fi observat în sistolă atît la indivizii normali (fig. III.25), cît și în diverse suferințe, mai ales în cele obstructive ventriculare stîngi supra- sau subvalvulare.

Flutter-ul diastolic (al valvelor închise) se întîlnește în rupturile sau dezinserțiile de valve sigmoide fie secundare endocarditei, fie traumatice sau de altă natură.

Scanned with OKEN Scanner

ECOCARDIOGRAFIA VALVELOR TRICUSPIDE ŞI PULMONARE

Spre deosebire de valvele inimii stîngi, ambele valve ale inimii drepte nu se pot înregistra ecografic la majoritatea indivizilor normali. În cazuri patologice, în special în dilatările ventriculare drepte, structurile inimii drepte sînt deplasate de sub stern către ferestrele ecografice parasternale stîngi. Valvele tricuspidă şi pulmonară pot fi în aceste cazuri mai uşor vizualizate, oferind unele informaţii utile.

VALVA TRICUSPIDĂ

La subcapitolul care tratează ecograma normală s-a arătat că valva tricuspidă poate fi evidenţiată uneori numai în sistolă şi protodiastolă (imagine în *aripă de pescăruş*), datorită situării ei retrosternale şi că, alteori, cînd ventriculul drept este dilatat, se obţine imaginea întregii foiţe anterioare şi uneori a celei septale (fig. III.26).

Important de reţinut este faptul că fasciculul ultrasonic poate evidenţia valva în incidenţe variate. Recunoaşterea structurilor situate posterior de valvă în fiecare incidenţă este importantă, căci astfel se pot localiza şi evidenţia suferinţe la oricare din acele niveluri. Înaintea valvei tricuspide se găsesc totdeauna peretele şi cavitatea ventriculară dreaptă. În spatele foiţei tricuspidiene anterioare se pot evidenţia (fig. III.27) :

— cavitatea atrială dreaptă şi peretele atrial posterior ; acest perete este linear şi imobil ; uneori în in-

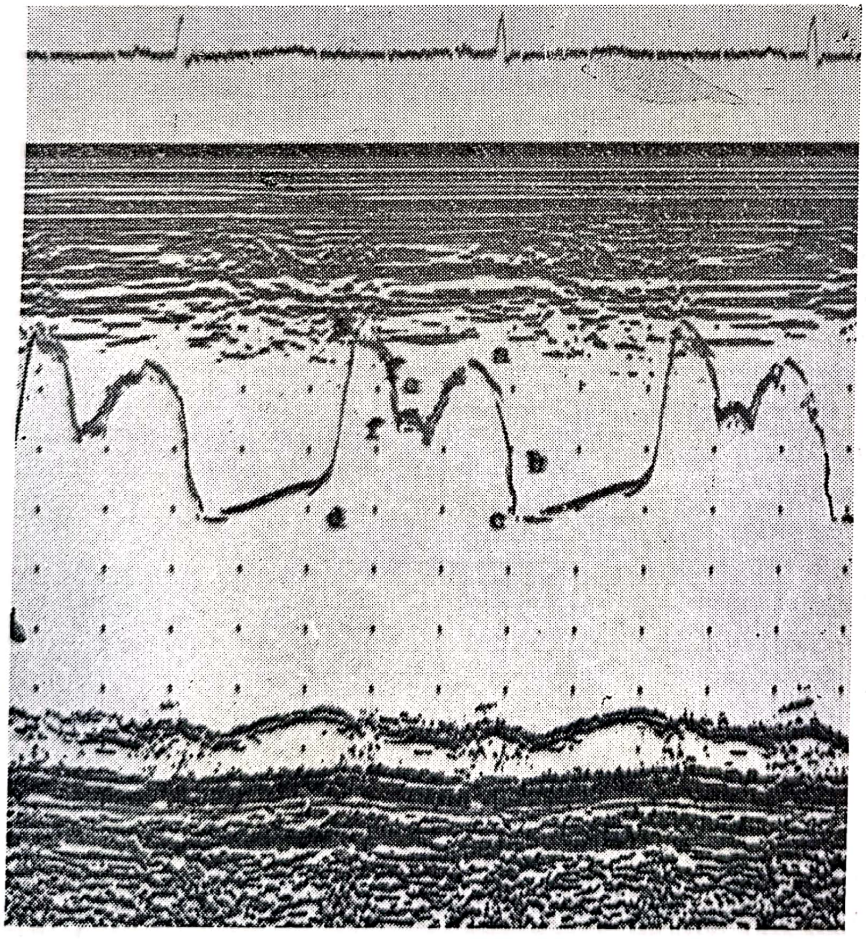

Fig. III.26 — Nomenclatura valvei tricuspidiene : notaţiile se fac pe valva tricuspidă anterioară ; literele au aceeaşi semnificaţie ca şi în cazul valvei mitrale.

Scanned with OKEN Scanner

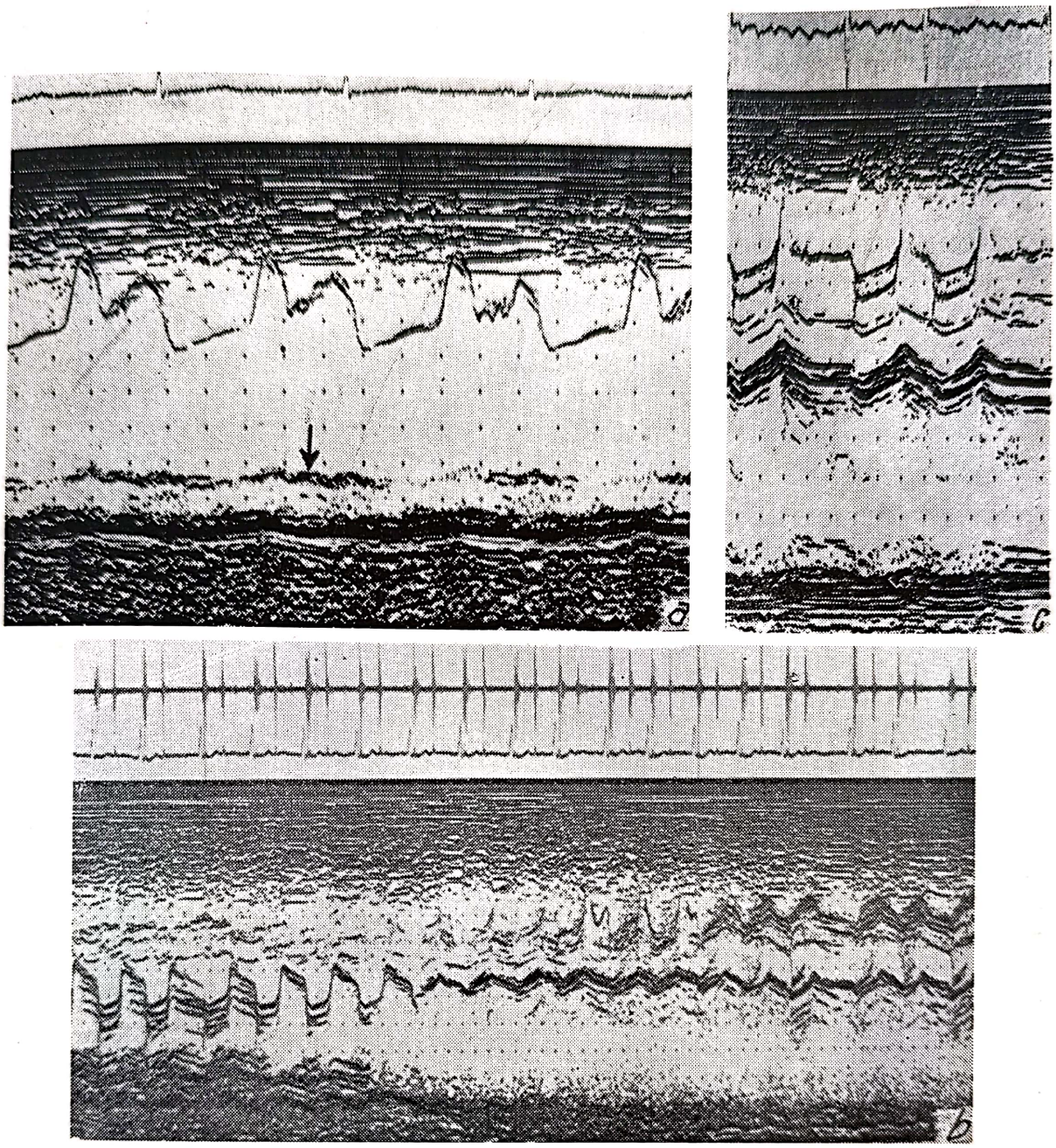

Fig. III.27 — Diferite poziţii de înregistrare a valvei tricuspide (înaintea septului interatrial, a peretelui atrial drept posterior, a septului interventricular şi a peretelui ventricular drept posterior) :

A — valva tricuspidă anterioară înregistrată în faţa cavităţii atriului drept. Ecourile dense, în faţa peretelui atrial drept posterior, reprezintă probabil deschiderea venei cave inferioare (valva Eustachio) ; *B* — baleiaj mitrală-tricuspidă-aortă. Se observă că peretele posterior aortic continuă ecoul dens situat posterior de tricuspidă, care se continuă la rîndul lui cu mitrala. Acest ecou dens reprezintă septul interatrial, ale cărui excursii sînt influenţate probabil de continuitatea cu peretele aortic. În spatele septului se află cavitatea atrială stîngă ; *C* — valvele tricuspidiene anterioare şi septale înregistrate înaintea septului interventricular ;

teriorul cavităţii atriale drepte se găseşte un ecou ondulant, generat probabil de vărsarea venei cave sau a sinusului coronarian (67) (fig. III.27-A) ;

— cavitatea atrială dreaptă, septul atrial şi cavitatea atrială stîngă; septul interatrial execută o mişcare sistolică continuă anterioară şi o mişcare continuă diastolică posteri-

oară, întocmai ca și peretele posterior aortic, de care se pare că este legat funcțional (fig. III.27-B) ;

— septul interventricular și, în spatele lui, ventriculul stîng (fig. III.27-C) ;

— peretele posterior al ventriculului drept, identic ca aspect cu cel al ventriculului stîng (fig. III.27-D) ;

— conul de ejecție al pulmonarei și rădăcina aortei (fig. III.27-E).

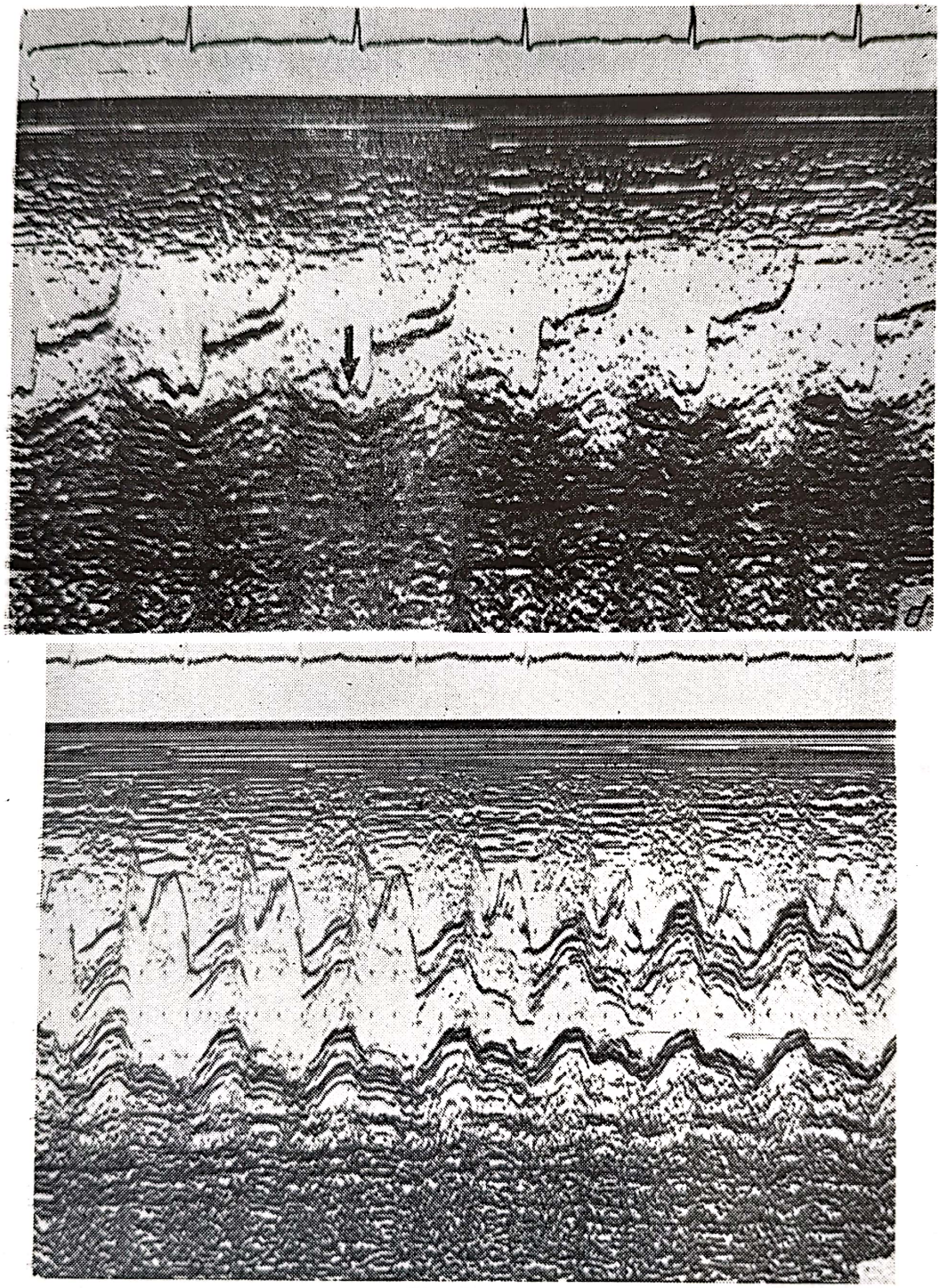

Fig. III.27

D — valva tricuspidă inferioară (posterioară), identificată anterior de peretele posterior al ventriculului drept ; *E* — valva tricuspidă înregistrată în conul de ejecție al arterei pulmonare, anterior de aortă (dreapta imaginii).

Scanned with OKEN Scanner

Cînd se înregistrează întreaga foiță anterioară, punctele ei principale de inflexiune se notează cu *a, b, c, d, e, f*, fiecare punct avînd o semnificație identică cu cele de la valva mitrală. Deși inițial aceste puncte au fost notate cu majuscule, în ultimul timp unii autori preferă literele mici (68).

În spatele cuspidei anterioare se poate evidenția cuspida septală. Cuspida posterioară se evidențiază numai într-o incidență inferioară, în care valva anterioară nu se poate vizualiza ; ea este situată aproape de peretele ventricular posterior drept.

Ecografia bidimensională evidențiază valva tricuspidă în mai multe incidențe.

Informații funcționale. Acestea sînt asemănătoare cu cele obținute de la valva mitrală :

— prelungirea intervalului *ac*, cu apariția punctului *b*, sugerează presiunea telediastolică crescută ;

— deschiderea întîrziată a valvulei, însoțită de o undă *a* proeminentă și chiar mai mare decît unda *e* sugerează un obstacol în calea ejecției (hipertensiune pulmonară, stenoză pulmonară, miocardopatie congestivă) (fig. III.28-A) ;

— o excursie diastolică largă, eventual mai largă decît a mitralei, ar sugera un debit transtricuspidian crescut (de exemplu, în defectul septal atrial cu *shunt* stînga-dreapta).

Nici una din informațiile funcționale de mai sus nu poate furniza date cantitative.

Stenoza tricuspidiană. Caracteristică este scăderea pantei *ef* sub 35 mm/s, o pantă mai mare excluzînd existența unei boli. Pante *ef* reduse apar însă și în orice condiții de complianță ventriculară dreaptă scăzută. Excursia sinergică a celor două valve, dispariția undei *a*, existența calcificărilor asemănătoare cu cele din stenoza mitrală sînt rareori prezente în stenoza tricuspidiană. Orificiul stenozat poate fi evidențiat în ecografia bidimensională.

Insuficiența tricuspidiană. Diagnosticul ecografic al acestei boli beneficiază de posibilitatea folosirii unor substanțe de contrast ultrasonic, care se injectează cu ușurință în cavitățile drepte. Astfel, folosind o cantitate cunoscută de verde de indocianină, o substanță intens ecodensă, se poate aprecia existența insuficienței tricuspidiene prin întîrzierea eliminării substanței din zona tricuspidei (67, 68).

Mai recent s-a descris o modalitate și mai simplă de diagnostic : injectarea a 10 cm^3 de ser fiziologic într-o venă antecubitală, care produce vezicule ecodense în cavitățile drepte, duce, în cazul insuficienței tricuspide, la apariția acestor vezicule și în vena cavă, și în venele hepatice identificate prin abord bidimensional subxifoidian. În acest fel insuficiența tricuspidiană a putut fi identificată precis atît în insuficiența valvulară, cît și în prolapsul de tricuspidă (69).

Prolapsul valvei tricuspide se caracterizează prin excursia posterioară largă mezo- și telesistolică a segmentului *cd*, identică cu cea din prolapsul valvei mitrale. Excursia pansistolică posterioară nu este însă specifică în cazul tricuspidei, fiind prezentă în dilatările ventriculare drepte mari (67, 68). Prolapsul poate fi identificat și bidimensional (69).

Flutter-ul diastolic al valvei tricuspide. Flutter-ul cu frecvența înaltă poate apărea în insuficiența valvulară pulmonară (fig. III.28-B). De asemenea, el poate însoți un debit transtricuspidian crescut (de exemplu în defectul septal atrial cu *shunt* voluminos). În ruptura de cordaj sau de mușchi papilar se observă fluturări asemănătoare cu cele ale valvei mitrale rupte.

Scanned with OKEN Scanner

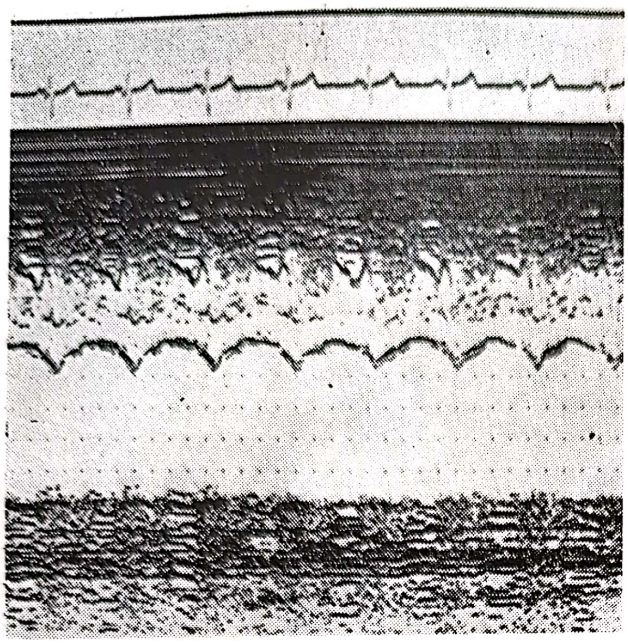

Fig. III.28 — Influența fenomenelor din circulația pulmonară asupra valvei tricuspide :

A — panta *ef* lentă și unda *a* amplă și mai înaltă decît unda *e*, sugerînd complianță ventriculară scăzută cu umplerea ventriculară generată în special de sistola atrială ; (bolnavul avea stenoză mitrală, hipertensiune pulmonară și hipertrofie ventriculară dreaptă fără dilatație) ; *B* — *flutter* diastolic pe valva septală tricuspidă (săgeți subțiri), generat de o regurgitație sigmoidiană pulmonară importantă (bolnavul avea stenoză mitrală calcificată — săgeata groasă cu suflu Graham-Steel).

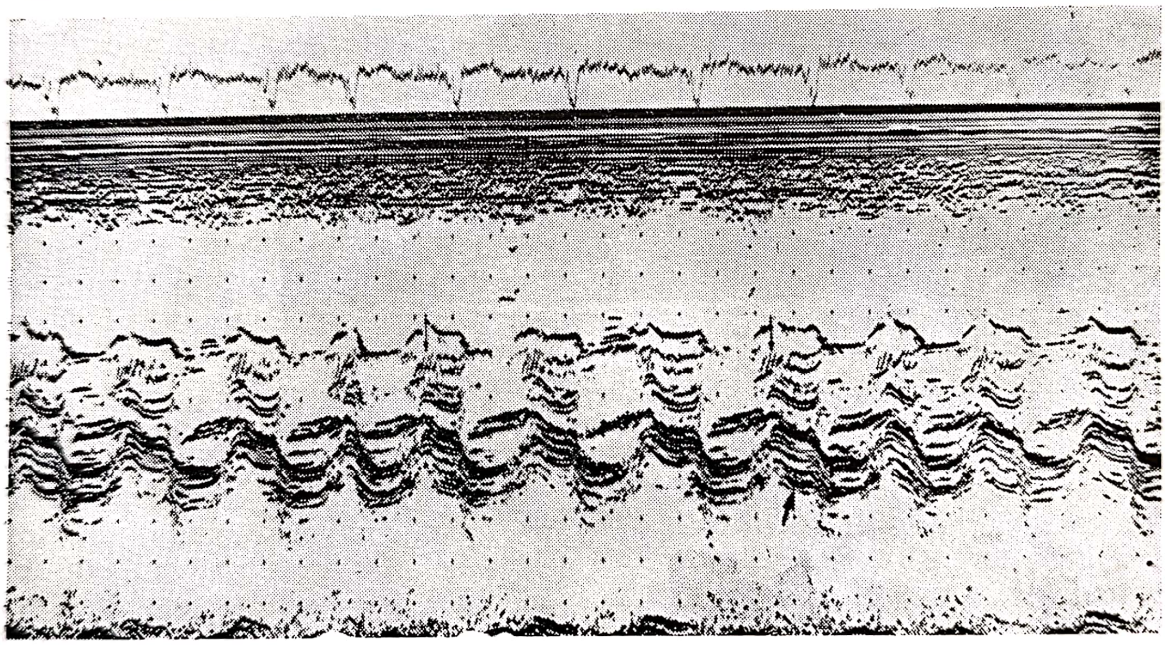

Cateterele-stimulatoare ale inimii drepte apar ca unul sau mai multe ecouri dense situate aproximativ în zona tricuspidei, supraiacent, subiacent sau interferînd tricuspida, după cum se vizualizează porțiunea atrială sau ventriculară a cateterului (67, 68, 70). Ele execută o mișcare lentă anterioară în diastolă și o mișcare posterioară în sistolă, diferențiindu-se de valvă prin lentoarea mișcării și intensitatea mai mare a ecourilor.

Alte modificări ale tricuspidei. Se pot evidenția vegetații valvulare, mixoame în cavitățile drepte, și modificări ale valvei în cazul maladiilor congenitale, ce vor fi descrise în capitolele respective.

VALVA PULMONARĂ

Valva pulmonară este cel mai dificil de înregistrat, datorită situării ei, în mod normal, în spatele unei

Scanned with OKEN Scanner

porţiuni de ţesut pulmonar. De aceea poate fi vizualizată numai prin înclinarea extremă a transductorului, aşezat deasupra uneia dintre ferestrele ecografice obişnuite. Ca şi în cazul valvei tricuspide, bolile care afectează valva pulmonară şi implicit inima dreaptă, provoacă de obicei la o dilatare a ventriculului drept, care aduce după ea şi o poziţionare mai avantajoasă a valvei pulmonare faţă de ferestrele ecografice.

La subcapitolul despre ecograma normală au fost descrise manevrele care duc la localizarea ecografică a valvei pulmonare. Reamintim aici că esenţială este identificarea unei structuri ecodense situată cam la acelaşi nivel de profunzime cu lumenul aortei, care se identifică prin rotirea şi înclinarea laterală a transductorului, după ce s-a identificat aorta. Această structură reprezintă şanţul atriopulmonar. Insistînd în această poziţie, prin reglarea intensităţii ecourilor, prin mici rotări ale transductorului şi prin variaţii ale fazelor inspiratorii, valva pulmonară este identificată înaintea şanţului pulmonar, deci mai puţin profund decît nivelul aortei. Spaţiul ecoliber dinaintea valvei reprezintă conul de ejecţie al ventriculului drept, iar în spatele şanţului atriopulmonar se poate identifica atriul stîng. În această incidenţă, cu excepţia valvei pulmonare, celelalte structuri nu au importanţă diagnostică.

Valva pulmonară se poate identifica şi prin plasarea suprasternală a transductorului (74).

Aspectul normal şi nomenclatura propusă sînt reprezentate în fig. III.29-A. Reamintim că la adultul fără anomalii congenitale nu se poate identifica decît foiţa posterioară a valvei.

Datorită înclinării transductorului, în sistolă, foiţa care se deschide va fugi în raport cu acesta. De aceea mişcarea sistolică a valvei apare pe ecogramă îndreptată posterior (panta *bc*).

În presistolă, după contracţia atrială, panta *bc* este precedată de o undă negativă notată *a*. Avînd acelaşi sens de mişcare cu mişcarea sistolică, ea reprezintă de fapt o „predeschidere" a valvei consecutiv sistolei atriale. Explicaţia existenţei ei la individul normal este dată de jocul presiunilor în mica circulaţie (66, 71, 73). Gradientul dintre presiunea diastolică în artera pulmonară (aproximativ 9 mmHg) şi presiunea diastolică din ventriculul drept (aproximativ 5 mmHg) este mic. Contracţia atrială creşte şi mai mult presiunea telediastolică pulmonară, ceea ce are drept consecinţă tendinţa valvei pulmonare de a se deschide (unda *a*), chiar înainte de începutul sistolei.

Unda *a* este precedată de mişcarea diastolică a valvei, notată *ef*; această mişcare posterioară lentă este explicată probabil de mişcarea posterioară a întregii artere pulmonare în timpul diastolei (72, 73). Panta *ef* este influenţată de frecvenţa şi fluxul transpulmonar a căror creştere o accentuează (71).

Deoarece presiunea diastolică în ventriculul drept creşte în timpul inspiraţiei, amplitudinea undei *a* va fi maximă teleinspirator. Această valoare maximă se ia în considerare cînd se apreciază ecografic hemodinamica transpulmonară. Reamintim că unda *a* maximă măsoară normal 4,4 mm (limita 3—12 mm), iar panta *bc* este de aproximativ 200 mm/s (72, 73). Rareori, unda *a* poate lipsi la sfîrşitul expiraţiei.

În practică, în majoritatea cazurilor, traseul valvei pulmonare posterioare nu poate fi înregistrat continuu, pe toată durata ciclului cardiac. De regulă, se vizualizează

Scanned with OKEN Scanner



Fig. III.29 — Aspecte ecografice ale valvei pulmonare :

A — nomenclatura valvei pulmonare normale ; *B* — două imagini de valve pulmonare la un pacient cu hipertensiune pulmonară importantă. În stînga imaginii, în condiții de ritm sinusal, unde *a* practic lipsește. În dreapta imaginii, în condiții de fibrilație atrială, absența undei *a* nu mai are aceeași semnificație ; în schimb se observă incizura sistolică tipică de hipertensiune pulmonară. În ambele cazuri, panta *bc* este abruptă.

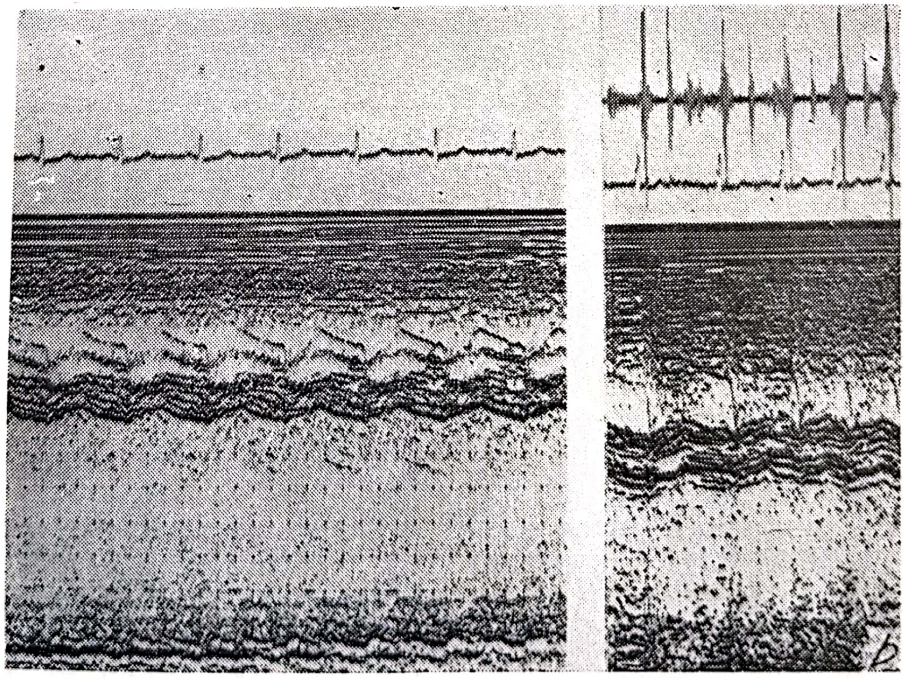

Scanned with OKEN Scanner

sfîrşitul pantei *ef*, unda *a* şi începutul pantei *bc* — elemente de cele mai multe ori suficiente pentru aprecierea afecţiunilor care modifică mişcarea valvei.

Înregistrarea concomitentă a ECG permite calcularea timpilor sistolici ai ventriculului drept.

Hipertensiunea arterială pulmonară. Indiferent de cauza ei (secundară creşterii presiunii în atriul stîng — de exemplu, stenoza mitrală —, creşterii debitului transpulmonar — de exemplu, defect septal atrial, boală primitivă — etc.), hipertensiunea arterială pulmonară produce următoarele modificări hemodinamice în mica circulaţie : gradientul transpulmonar diastolic creşte, valva pulmonară fiind tensionată tot timpul diastolei ; artera pulmonară este uşor dilatată, ceea ce duce la o excursie mai largă şi mai rapidă a valvelor odată cu începutul sistolei ; mişcarea posterioară diastolică este atenuată, fenomen mai puţin clar explicat. Odată cu agravarea bolii şi creşterea presiunii telediastolice în ventriculul drept, gradientul diastolic transpulmonar se reduce din nou, ceea ce readuce valva pulmonară la o tensionare scăzută, păstrîndu-se însă celelalte caracteristici hemodinamice. Ele servesc la deducerea aspectului ecografic al valvei pulmonare în hipertensiunea din mica circulaţie (66, 71, 73).

În hipertensiunea pulmonară fără decompensare cardiacă dreaptă apar următoarele modificări :

— micşorarea amplitudinii undei *a* maxime (sub 2 mm) sau dispariţia ei ; fenomenul se datorează faptului că gradientul transpulmonar rămîne ridicat chiar şi după contracţia atrială, ceea ce anulează „predeschiderea" valvei ;

— panta *bc* devine abruptă (peste 300 mm/s), iar amplitudinea deschiderii, atunci cînd se poate identifica punctul *c*, este crescută ; fenomenul se datorează creşterii rapide a presiunii în ventriculul drept şi unei uşoare dilatări a arterei pulmonare ;

— panta *ef* tinde să se anuleze (linia *ef* tinde spre orizontală) ;

— preejecţia ventriculară dreaptă creşte, ca şi intervalul dintre închiderea valvei tricuspide (care apare precoce) şi deschiderea valvei pulmonare ;

— în mijlocul deschiderii sistolice a valvei apare o semiînchidere urmată de o redeschidere telesistolică ; fenomenul, cu explicaţie neclară, pare foarte specific unei hipertensiuni pulmonare ridicate ;

— au fost descrise şi semne mai subtile ca (71) : repartiţia undei *a* după intervale diastolice mai lungi, existenţa unei unde *a* pozitive, creşterea duratei preejecţiei drepte după intervale diastolice scurte etc. Valoarea acestor semne necesită confirmarea prin noi studii. Aspecte de valvă pulmonară în hipertensiunea pulmonară sînt prezentate în fig. III.29-B.

În hipertensiunea pulmonară avansată, complicată cu insuficienţă ventriculară dreaptă, gradientul transpulmonar diastolic, redevenit scăzut prin creşterea presiunii intraventriculare, duce la reapariţia undei *a*. Confuzia cu o situaţie normală, în care lipseşte hipertensiunea în mica circulaţie, se poate evita prin recunoaşterea tuturor celorlalte semne de hipertensiune pulmonare descrise, care rămîn prezente.

Discuţiile privind capacitatea acestor semne de a estima cantitativ hipertensiunea pulmonară vor fi reluate în subcapitolul de explorare.

Mai remarcăm că unii autori au putut să aprecieze corect evoluţia fenomenelor hemodinamice în embolia pulmonară complicată cu hipertensiunea pulmonară acută (74). Ei

Scanned with OKEN Scanner

au examinat artera pulmonară atît prin abord precordial, cît şi suprasternal ; s-a constatat, în afara altor semne cunoscute, creşterea diametrului arterei pulmonare drepte, vizualizată în incidenţă suprasternală, creştere care s-a corelat foarte bine cu presiunea pulmonară medie (r = =0,84).

Stenoza valvulară pulmonară. Datorită creşterii marcate a presiunii ventriculare, concomitent cu o presiune scăzută în artera pulmonară, gradientul transpulmonar diastolic se reduce pînă aproape de dispariţie. De aceea valva se poate deschide odată cu contracţia atrială, sau, în cazuri severe, se poate deschide chiar în mezodiastolă. Rezultă următoarele aspecte ecografice :

— creşterea marcată a amplitudinii undei *a* (6—10 mm) persistentă în expiraţie ;

— tendinţa la deschiderea completă mezo- sau telediastolică a valvei ;

— întîrzierea deschiderii şi închiderii valvei pulmonare faţă de deschiderea, respectiv, închiderea valvei aortice.

Deschiderea mezodiastolică a valvei se poate întîlni şi în alte entităţi nosologice. Pe de altă parte, unda *a* poate să nu apară lărgită în stenoza pulmonară cu valve îngroşate şi puţin mobile, care răspund mai greu la creşterea presiunii intraventriculare, consecutivă contracţiei atriale.

Aceste limite au putut fi depăşite de ecografia bidimensională, care vizualizează direct mărimea orificiului pulmonar stenozat (71).

Deschiderea prematură a valvei pulmonare. În afara stenozei pulmonare, deschiderea mezo- sau telediastolică a valvei pulmonare a mai fost descrisă în (71, 75) :

— boli cu complianţă dreaptă scăzută, în care presiunea diastolică creşte precoce (pericardita constrictivă, endocardită Loeffler) ;

— boli cu debit mare în ventriculul drept, fenomen care duce de asemenea la creşterea precoce a presiunii diastolice intraventriculare (insuficienţa tricuspidiană, defectul septal atrial cu insuficienţă valvulară pulmonară, boala Ebstein etc.).

Stenoza pulmonară infundibulară (subvalvulară) se caracterizează prin două semne ecografice :

— apariţia unui *flutter* fin sistolic al valvei, datorat unui flux sanguin turbulent, imediat distal de stenoză ;

— micşorarea sau absenţa undei *a*, în absenţa altor semne de hipertensiune pulmonară ; fenomenul se datorează protejării valvei contra fenomenelor hemodinamice din ventriculul drept de către stenoza subvalvulară.

Modificările valvei pulmonare în bolile cardiace congenitale sînt descrise în subcapitolul respectiv.

CARDIOPATIILE CONGENITALE

Examinarea, ca şi diagnosticul ecografic al bolilor congenitale, pun probleme cu totul speciale. Pe de o parte, majoritatea bolnavilor investigaţi sînt copii, uneori nou-născuţi, la care examenul este mai uşor, deoarece fereastra ecocardiografică este mult mai mare, sternul şi coastele nefiind osificate, ceea ce permite o vizualizare mai bună a structurilor. Pe de altă parte, este necesară o cunoaştere perfectă a anatomiei ecocardiografice şi o urmărire foarte atentă a continuităţii structurilor pentru a identifica abaterile de la normal.

Scanned with OKEN Scanner

Foarte multe malformaţii nu pot fi vizualizate direct prin examenul în modul *M*, care pune în evidenţă numai răsunetul funcţional. În această privinţă, examenul bidimensional are o valoare deosebită, deoarece permite identificarea mult mai exactă a diverselor formaţiuni anatomice şi urmărirea mai riguroasă şi în planuri diferite a raporturilor lor — deci un diagnostic mai complet şi mai sigur al malformaţiilor.

Interpretarea datelor obţinute presupune cunoaşterea valorilor normale pentru copii şi nou-născuţi, care variază cu vîrsta (tabelul III.2).

Vom prezenta criteriile ecografice de diagnostic pornind de la modificarea fiziopatologică sau de la aspectul ecocardiografic cel mai important sau caracteristic malformaţiei respective.

Trebuie precizat că în unele afecţiuni (de exemplu, boala Ebstein), diagnosticul ecocardiografic poate fi sigur, în altele însă el poate fi incomplet sau dă date fals-negative.

TABELUL III.2

DIMENSIUNILE ECOCARDIOGRAFIEI NORMALE LA COPII ÎN FUNCŢIE DE VÎRSTĂ
(după R. Mayer, 1977)

Vîrsta	Dimensiuni (mm)					
	ventricul drept	ventricul stîng	aortă	atriu stîng	septe i.v.	perete post.
sub 3 luni	10 ±1,9	18,6±3,1	10,1±1,5	13 ±2,7	3,6±0,6	3,4±0,8
3—12 luni	11,2±1,8	22,8±3,6	12,1±1,4	15,9±3,3	3,8±0,8	3,8±0,8
1—2 ani	11,2±2,2	28,2±2,6	13,8±1,5	16,2±3	4,7±0,9	4,5±0,9
3—5 ani	12,6±2,6	32,8±3,1	16,6±2	17,2±3,8	4,9±0,8	4,9±1,2
6—10 ani	14,5±3	36,2±3,5	18,7±1,9	20,6±2,8	5,8±1,2	6,1±1,2
11—15 ani	17,1±3,2	42,2±4,1	21±3,1	23,8±4,4	7,1±1,7	7,3±1,5
peste 15 ani	17,8±4,9	43,9±3,8	24,6±3,6	27,8±5,3	7,9±2	7,9±1,8

SINDROMUL DE HIPOPLAZIE A CORDULUI STÎNG

Acest sindrom se întîlneşte la nou-născuţii cu un deficit major de perfuzie periferică caracterizat prin hipoxie, coloraţie cenuşiu-cianotică a tegumentelor, cardiomegalie, hepatomegalie, puls mic, filiform şi, în cazurile grave, şoc.

Malformaţiile responsabile de acest sindrom sînt atrezia aortică, stenoza aortică severă şi atrezia mitrală.

Atrezia aortică se caracterizează prin existenţa unei ecograme aortice mici sau reduse la un singur ecou cu absenţa unei mitrale normale şi existenţa unui ventricul anterior mare, cu un ventricul posterior mic (76, 79).

Valva atrio-ventriculară, pe care examenul o evidenţiază, este tricuspida ; diagnosticul de structură se pune pe localizarea ei anterior de septul interventricular, în spatele septului existînd o mică cavitate stîngă. În cazurile în care coexistă o comunicaţie interventriculară, se poate remarca că ventriculul stîng are dimensiuni apropiate de normal sau chiar mai mari.

Scanned with OKEN Scanner

Stenoza aortică congenitală severă se deosebeşte de atrezie prin existenţa unei rădăcini aortice de dimensiuni aproape normale, care se continuă cu un ventricul cu pereţi hipertrofici (76).

Atrezia mitrală se caracterizează prin identificarea unei aorte normale, fără a se putea pune în evidenţă mitrala, şi cu o cavitate ventriculară stîngă foarte mică.

DEXTROPOZIŢIA AORTICĂ (DISCONTINUITATEA AORTO-SEPTALĂ)

Din punct de vedere anatomic, o serie de malformaţii congenitale sînt anomalii uşor detectabile ecografic prin deplasarea aortei spre dreapta — dextropoziţia aortei —, vasul fiind „călare" pe septul atrio-ventricular. Această modificare se evidenţiază efectuînd baleierea ventriculului stîng şi observînd că peretele anterior aortic nu continuă septul atrio-ventricular, că acesta din urmă se pierde undeva în interiorul lumenului aortic. Pentru această modificare s-a folosit şi termenul de „discontinuitate aorto-septală", mai puţin fericit, deoarece nu este vorba numai de o lipsă de continuitate, ci de o pierdere a raportului normal prin situarea mai anterior a aortei.

Dealtfel, deplasarea poate fi măsurată apreciind distanţa dintre peretele anterior al aortei în diastolă şi faţa stîngă a septului (77, 78).

Ca o sursă de eroare posibilă menţionăm faptul că poziţia prea joasă a transductorului poate măsura deplasarea aortei, dînd un rezultat fals-negativ, ceea ce impune ca în toate cazurile în care se bănuieşte o malformaţie din această categorie, să se efectueze baleiaje din mai multe poziţii.

Dextropoziţia aortei este anomalia ecocardiografică tipică pentru : tetralogia Fallot, comunicaţia interventriculară, trunchiul arterial, ventriculul drept cu dublă cale de evacuare.

Tetralogia Fallot se caracterizează, pe lîngă această dextropoziţie a aortei, prin existenţa unei cavităţi stîngi (atriu şi ventricul) mici şi prin imposibilitatea sau dificultatea de înregistrare a arterei pulmonare (fig. III.30).

În comunicaţia interventriculară anterioară, spre deosebire de tetralogie, se evidenţiază o dilataţie a cavităţilor stîngi cu o arteră pulmonară uşor detectabilă. Această diferenţă este uşor de explicat hemodinamic deoarece în tetralogie, stenoza pulmonară duce la o încărcare mică a cavităţilor stîngi, în timp ce în defectul septal anterior, *shunt*-ul stînga-dreapta încarcă circulaţia pulmonară şi duce la dilatarea atriului şi ventriculului stîng.

Trunchiul arterial este greu de deosebit ecocardiografic de o tetralogie Fallot, deoarece nu poate fi pusă în evidenţă artera pulmonară ; el trebuie însă bănuit cînd în acest context se găseşte un atriu stîng dilatat (83).

Ventriculul drept cu dublă cale de evacuare are ca specific diagnostic punerea în evidenţă a unei discontinuităţi între peretele posterior aortic şi valva mitrală (83).

SUPRASOLICITAREA DIASTOLICĂ A VENTRICULULUI DREPT

Malformaţiile cardiace cu *shunt* stînga-dreapta la nivelul cordului, ca şi insuficienţa pulmonară şi tricuspidă, se caracterizează prin creşterea debitului ventriculului drept şi deci suprasolicitarea sa diastolică sau de volum.

Ecocardiografic, solicitarea diastolică ventriculară dreaptă se traduce prin dilatarea ventriculului drept şi mişcarea paradoxală a septului in-

Scanned with OKEN Scanner

Fig. III.30 — Ecocardiograma unui bolnav cu tetralogie Fallot : se observă aorta foarte dilatată, al cărei perete anterior nu se continuă cu septul intraventricular; acesta apare din interiorul lumenului aortic („aortă călare pe sept"). Peretele posterior al aortei se continuă normal cu valva mare mitrală.

terventricular (84). Acestea se evidenţiază în incidenţa ventriculară stîngă. După reglarea corectă a amplificării ecourilor anterioare apropiate se poate evidenţia marginea epicardică a peretelui ventriculului drept, marginea endocardică fiind greu de urmărit, poate şi din cauza neregularităţilor limitei interne a peretelui. În telediastolă, la nivelul undei R se măsoară diametrul ventriculului drept (cuprinzînd şi grosimea peretelui anterior) între ecoul epicardic şi marginea dreaptă a septului. În suprasolicitările de volum se observă o mărire a acestei dimensiuni (pentru valorile normale vezi tabelul III.2), ca şi a dimensiunii infundibulului pulmonar evidenţiat în faţa aortei.

Mişcarea paradoxală a septului în sistolă constă în apropierea lui de transductor, deci spre anterior, spre cavitatea ventriculară dreaptă şi nu spre posterior, spre ventriculul stîng, cum ar fi normal. Aceeaşi valoare o are şi imobilitatea septului.

Trebuie menţionat că o asemenea comportare a kineticii septale se poate întîlni şi la bolnavii coronarieni cu afectare septală, în blocul de ramură stîngă, uneori în pericarditele constrictive, după operaţii pe cord şi în hipertensiunea pulmonară. Deci interpretarea datelor trebuie făcută în contextul clinic.

Malformaţiile în care există suprasolicitare diastolică a ventriculului drept sînt : defectele septale atriale de tip ostium primar şi secundar, canalul atrioventricular, anomaliile de întoarcere venoasă pulmonară, comunicaţiile interventriculare mari, insuficienţele tricuspide şi pulmonare.

Defectul septal atrial de tip *ostium secundum* dă numai aspectul de

Scanned with OKEN Scanner

suprasolicitare de volum a ventriculului drept (fig. III.31). Defectul însuși nu poate fi vizualizat prin ecocardiografie în modul N. Din punct de vedere ecografic, el nu poate fi deosebit de insuficiența tricuspidă sau de cea pulmonară. În insuficiența pulmonară a fost descris *flutter*-ul diastolic al tricuspidei. Ecoul mitral, ca și baleiajul mitroaortic în aceste entități au aspect normal, chiar dacă valva mitrală este mai greu de înregistrat din cauza rotației cordului.

În canalul atrioventricular, ca și în defectele septale atriale de tip *ostium primum*, valva mitrală are un ecou deformat, care apare în contact cu septul interventricular în camera de evacuare a ventriculului stîng.

În canalul atrioventricular, ecoul septal pare fragmentat și valva mitrală depășește în diastolă nivelul septului.

În drenajele venoase pulmonare anormale, ecograma cavităților stîngi (ventricul, valvă mitrală, aortă) este normală, dar dimensiunile lor apar mai mici decît normal.

SUPRASOLICITAREA DIASTOLICĂ A VENTRICULULUI STÎNG

Suprasolicitarea diastolică sau de volum a ventriculului stîng se caracterizează prin dilatarea importantă a cavității ventriculare stîngi cu mișcări ample ale ambilor pereți (sept și perete posterior).

Exemple tipice de suprasolicitări de volum ale ventriculului stîng apar în insuficiențele aortică sau mitrală.

Dintre cardiopatiile congenitale, acest tablou ecografic îl dau persistența canalului arterial și defectul septal ventricular. Ambele malformații dau dilatații mari ale cavităților stîngi.

În cazul canalului arterial s-a încercat o cuantificare nesîngerîndă a

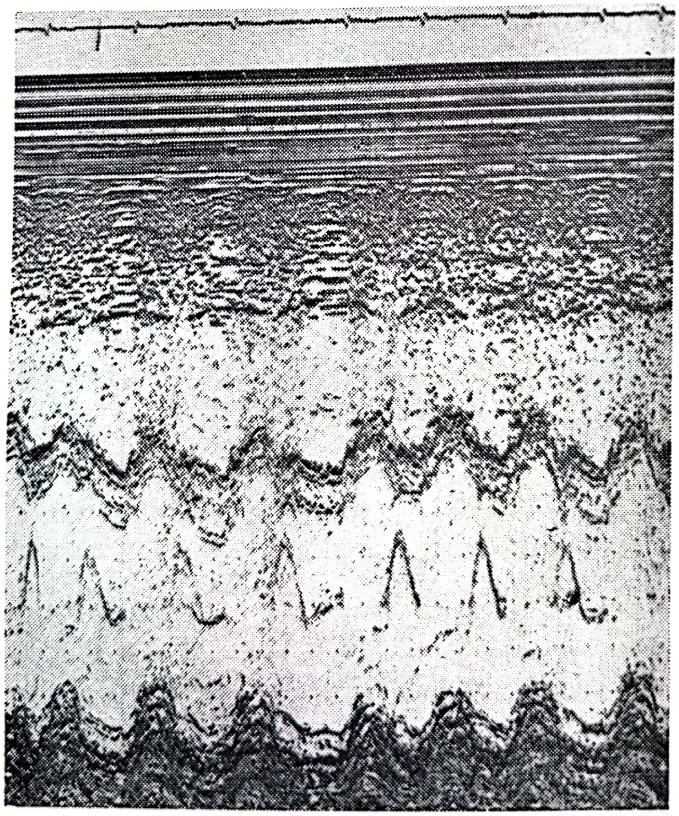

Fig. III.31. — Ecocardiograma unei bolnave cu defect septal atrial : se observă dilatația ventriculului drept și mișcarea paradoxală a septului interventricular — semne de suprasolicitare diastolică a ventriculului drept.

Scanned with OKEN Scanner

debitului *shunt*-ului stînga-dreapta din raportul de mărime între aortă și atriul stîng (85).

În comunicațiile interventriculare se descrie uneori un *flutter* al valvei mitrale asemănător celui din insuficiența aortică, fără să existe alte elemente de diagnostic. Defectul însuși poate fi vizualizat numai în cazul cînd este mare.

TULBURĂRILE DE UMPLERE A VENTRICULULUI STÎNG

Două leziuni congenitale rare — cordul triatrial și inelul supravalvular atrial — fac imposibil fluxul diastolic normal atrioventricular stîng. Diagnosticul ecocardiografic se poate stabili, dar fără certitudine, pe prezența unui ecou linear anormal în interiorul atriului stîng, mai aproape de peretele posterior atrial în cordul triatrial sau de peretele posterior aortic în inelul supravalvular (86).

MALPOZIȚII ALE CORDULUI ȘI VASELOR MARI

În cele ce urmează ne vom referi la malformațiile congenitale caracterizate prin poziția anormală a cordului sau prin originea anormală a vaselor mari (aorta și artera pulmonară).

Diagnosticarea lor nu se face numai pe o modificare a aspectului ecocardiogramei, ci și prin urmărirea poziției transductorului folosită pentru a evidenția diferitele formațiuni și prin analiza ferestrei ecografice. Malpozițiile simple, fără malformații intracardiace, se caracterizează mai ales prin criteriile privind dispoziția spațiată, în timp ce asocierea altor leziuni duce la modificări foarte mari ale ecogramei, uneori foarte dificil de interpretat.

În toate cazurile, ecografia poate da imagini orientative, dar nu un diagnostic de certitudine. Astfel, în dextrocardie se obține printr-o fereastră parasternală dreaptă o ecogramă care este imaginea în oglindă a unui traseu normal, iar în dextroversie, valva mitrală se află anterior și tricuspida, posterior. În transpoziția vaselor mari, prin fereastra obișnuită artera pulmonară se află lateral și posterior, iar aorta median și anterior.

ALTE MALFORMAȚII CARDIACE

Dintre malformațiile cardiace care nu pot fi încadrate în tablourile descrise, dar care au anomalii ecocardiografice caracteristice, fac parte boala Ebstein și ventriculul unic.

În *boala Ebstein* (inserția joasă a tricuspidei cu atrializarea unei porțiuni a ventriculului drept), anomaliile ecocardiografice întîlnite sînt: detectarea tricuspidei pe o întindere mare, deseori concomitent cu mitrala, și întîrzierea de închidere a tricuspidei față de mitrală (87, 90, 91).

Identificarea punctelor C mitral și tricuspidian arată o întîrziere a punctului C tricuspidian cu peste 40 ms (fig. III.32). Această întîrziere este caracteristică dacă se elimină blocul major de ramură dreaptă (care însă dă întîrzieri pînă la 30 ms) și ventriculul drept papiraceu (anomalia Uhl).

Ventriculul unic se caracterizează anatomic și ecografic prin absența septului interventricular. Uneori se pot înregistra ambele valve atrioventriculare în aceeași cavitate, neseparate de septul interventricular, sau se poate identifica numai o valvă atrioventriculară cu mișcări foarte ample.

Diagnosticul prin ecocardiografie în modul *M* în malformațiile complexe este uneori sigur, de cele mai

Scanned with OKEN Scanner

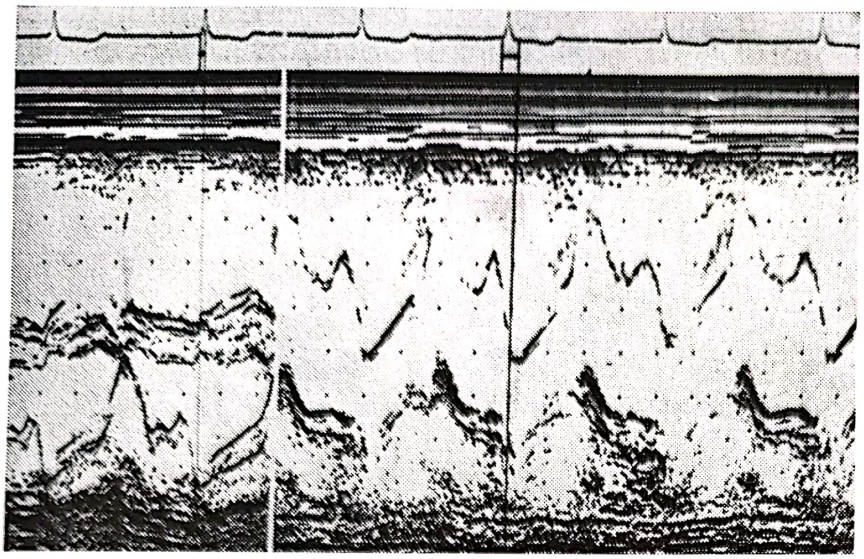

Fig. III.32 — Ecocardiograma unui pacient cu boală Ebstein : apare evident întîrzierea de închidere a valvei tricuspide.

multe ori probabil, dar aduce întotdeauna date care, interpretate în contextul clinic, îi conferă certitudine.

Ecocardiografia bidimensională are o pondere mult mai mare în acest domeniu, deoarece permite evidenţierea foarte exactă a structurilor şi defectelor congenitale. Diagnosticul prin această metodă este uneori competitiv cu cel angiografic.

ECOCARDIOGRAFIA CARDIOPATIEI ISCHEMICE

Examinarea cordului în cardiopatia ischemică este probabil domeniul cel mai pretenţios al ecocardiografiei. Dificultăţile sînt legate în primul rînd de faptul că aceasta este o boală segmentară, ce se poate manifesta uneori numai în zone limitate ale miocardului, greu accesibile explorării ultrasonice corecte. În al doilea rînd, boala fiind detectată indirect, prin evidenţierea alterării kineticii ventriculare, ecogramele trebuie să fie de o foarte bună calitate tehnică, pentru ca pe ele să se poată face măsurători de finețe. Astfel de ecograme se obţin cu dificultate la bolnavii obezi sau emfizematoşi, care reprezintă un important procent în rîndul populaţiei cu cardiopatie ischemică. În al treilea rînd, măsurătorile ecografice funcţionale obişnuite, care se bazează pe ipoteza unei kinetici ventriculare uniforme, nu se pot efectua în cazul acestei boli segmentare. De aceea, pentru a furniza informaţii utile clinicii, este necesar ca ecografii foarte bune din punct de vedere tehnic, să fie foarte corect interpretate (94).

PARTICULARITĂŢI ÎN EXAMINAREA ECOGRAFICĂ A BOLNAVULUI CU CARDIOPATIE ISCHEMICĂ

Particularităţile rezultă din obligaţia de a se identifica cît mai multe, dacă nu chiar toate segmentele contractile ventriculare, în special stîngi. Pentru aceasta este necesar :

— să se folosească multiple poziţionări ale transductorului ; există două poziţii particulare (fig. III.33) : translatarea laterală a transductorului, de-a lungul spaţiului intercostal cu cea mai bună fereastră ultrasonică, pentru ca, depăşind limita ventriculului drept, să se poată examina peretele anterior al ventriculului stîng ; poziţionarea transductorului

Scanned with OKEN Scanner

în dreptul şocului apexian, în vederea înregistrării apexului (92, 93, 94, 95) ; în plus, trebuie folosit abordul subxifoidian, care evidenţiază un segment strict posterior al ventriculului stîng, precum şi toate ferestrele ultrasonice abordabile în spaţiile intercostale stîngi ;

— să se folosească multiple poziţii de decubit al bolnavului, în vederea multiplicării segmentelor detectabile.

De aceea „tenacitatea în urmărirea perfecţiunii", calitatea cea mai de preţ pe care o recunosc Nanda şi Gramiaka la cei mai buni ecocardiografişti, trebuie să se manifeste din plin în acest domeniu. Numai examinînd fiecare bolnav timp de 20—60 minute, Corya şi Rasmussen, liderii de necontestat ai ecocardiografiştilor care studiază cardiopatia ischemică, au reuşit să obţină la peste 90% din bolnavii studiaţi, ecografii

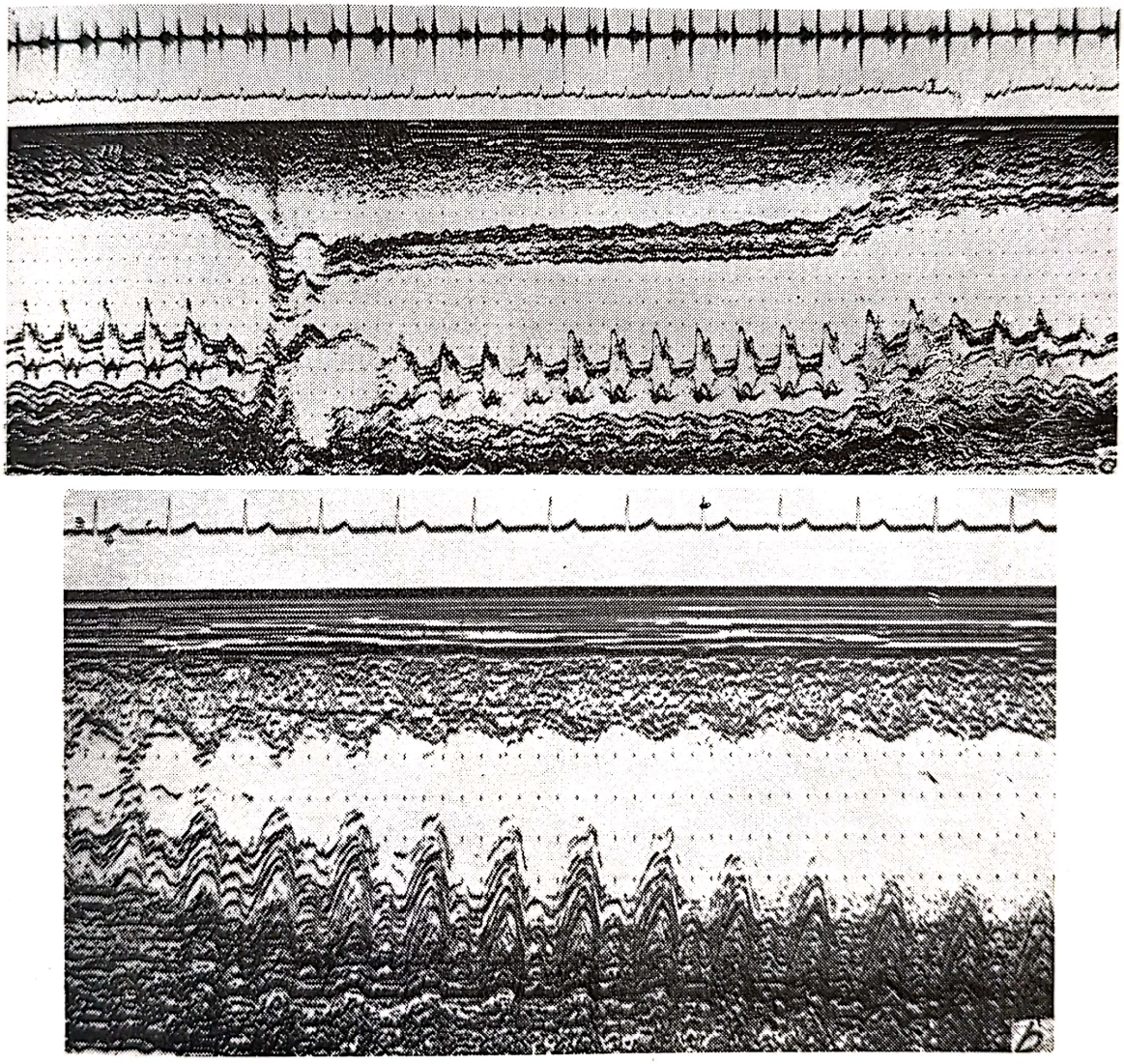

Fig. III.33 — Poziţii particulare de abordare ecocardiografică în cardiopatia ischemică :

A — înregistrarea mişcărilor peretelui ventricular stîng anterior (stînga imaginii), prin transplantarea laterală a transductorului, în afara zonei ventriculului drept. Se observă mişcarea sistolică posterioară a peretelui. Poziţionînd transductorul parasternal (centrul imaginii) se traversează şi ventriculul drept şi septul, care este akinetic. Repoziţionînd lateral transductorul (dreapta) se revine la imaginea iniţială. *B* — abord apical al ventriculului stîng, obţinut prin poziţionarea transductorului pe apex, la un individ normal; se observă o kinetică bună a peretelui atît la apex (stînga imaginii), cît şi în interiorul cavităţii ventriculare stîngi.

Scanned with OKEN Scanner

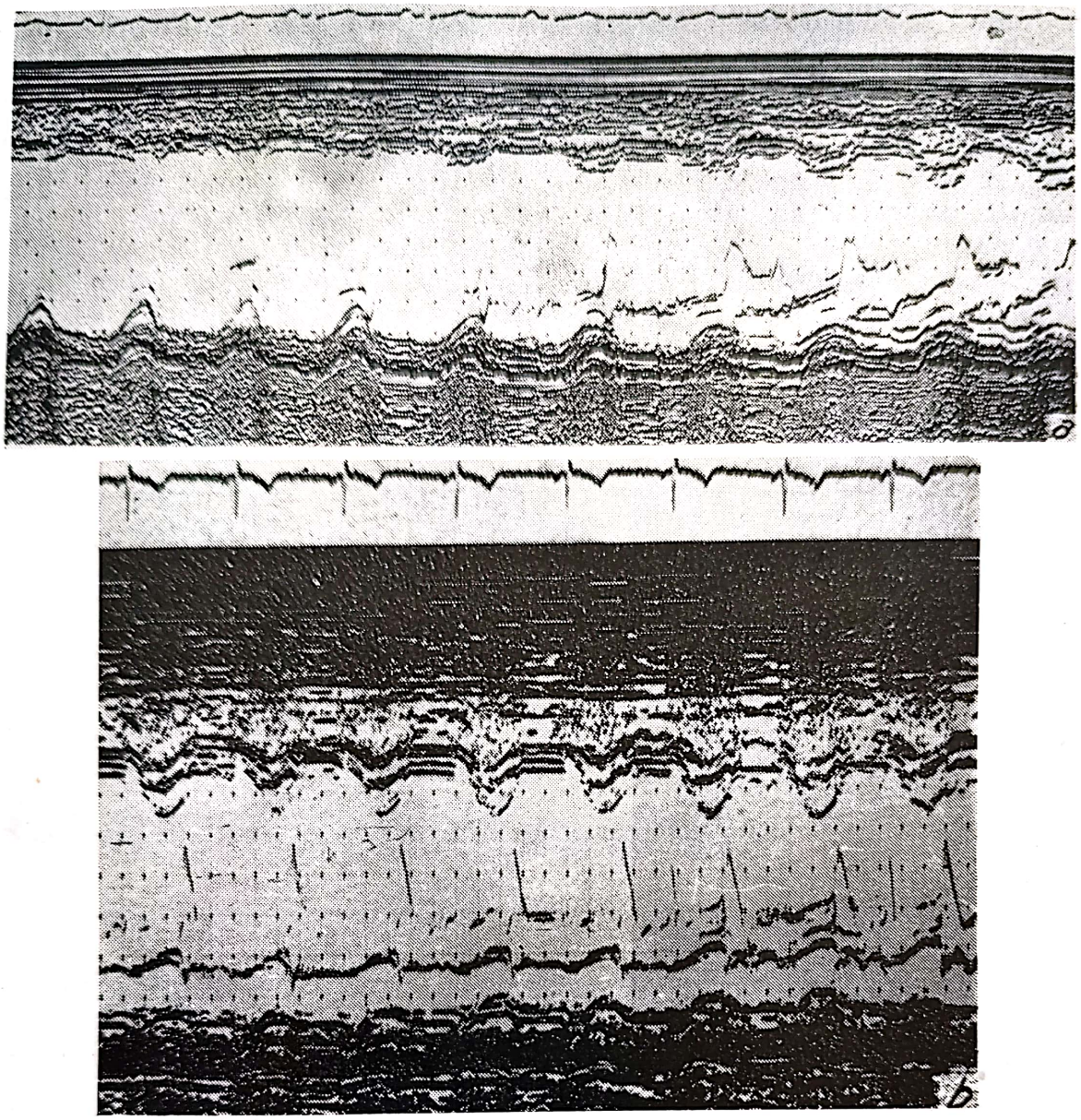

Fig. III.34 — Aspecte de hipoakinezie ventriculară :
A — hipokinezie septală în zona mijlocie a cavității ventriculare stîngi (stînga imaginii). Septul se cotractă viguros (probabil compensator) în dreptul mitralei ; *B* — imagine similară de akinezie a peretelui posterior în zona mijlocie a ventriculului stîng.

interpretabile asupra calității contracției și la peste 80%, ecografii care au permis măsurători corecte.

CARDIOPATIA ISCHEMICĂ CRONICĂ (FĂRĂ NECROZĂ SECHELARĂ)

Lipsa irigării corespunzătoare duce la anomalii funcționale de contracție ventriculară, care pot fi identificate calitativ și cantitativ pe ecografie.

Mișcări anormale ale peretelui. În funcție de gradul ischemiei, în segmentele afectate corespunzătoare se pot identifica din punct de vedere al kineticii ventriculare (fig. III.34 și III.35-A) :

— hipokinezie, adică deplasarea sistolică corectă ca sens, dar mai puțin amplă decît este normal pentru acea zonă ;

Scanned with OKEN Scanner

— akinezie, adică lipsă de deplasare sistolică ;

— diskinezie, adică deplasarea sistolică în sens opus celui normal pentru acea zonă (mișcare paradoxală).

Toate aceste mișcări denotă o contracție anormală, redusă. Uneori se poate observa un al patrulea tip de mișcare anormală, o hiperkinezie, decelabilă în zone adiacente celor cu mișcare redusă. Ea ar reprezenta o

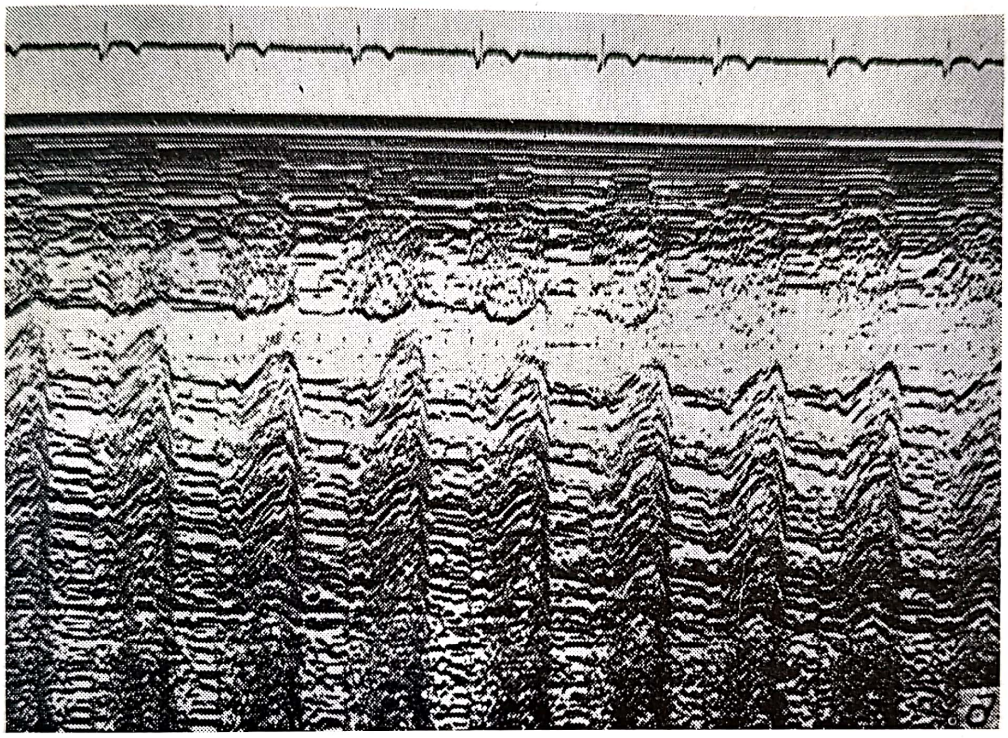

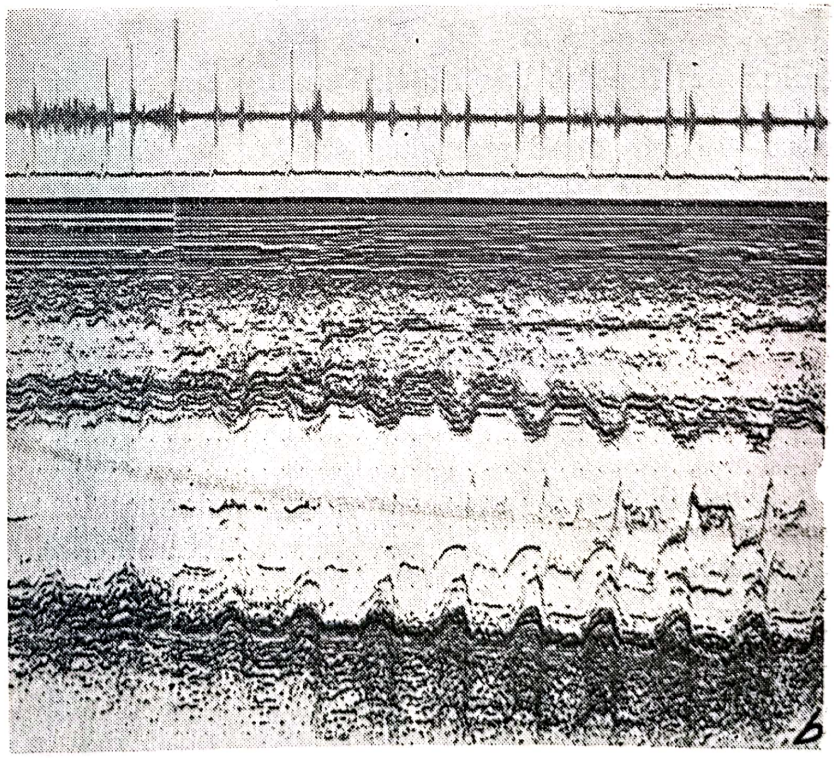

Fig. III.35 — Patologie ischemică a vîrfului ventriculului :

A — diskinezie a peretelui anterior al apexului decelată prin abord apical (stînga imaginii). Contracția medio-ventriculară a peretelui este normală ; *B* — anevrism apical ventricular stîng. Deși transductorul este îndreptat spre zona apicală, pereții nu au tendință să se apropie (stînga imaginii).

Scanned with OKEN Scanner

modalitate de adaptare a ventriculului în scopul menţinerii funcţiei contractile globale normale.

Calitativ, akinezia şi diskinezia se identifică fără dificultate. Akinezia are practic totdeauna origine ischemică. Interpretarea diskineziei ca fiind de natură ischemică se face dacă se pot exclude alte cauze de diskinezie ca : blocul major de ramură stîngă şi sindromul Wolf—Parkinson—White (WPW) (acestea produc o mişcare abruptă posterioară a septului la debutul sistolei, urmată imediat de o mişcare anterioară) ; supraîncărcarea ventriculară dreaptă, ca şi defectul septal atrial (acestea produc o deplasare anterioară rapidă a septului la debutul sistolei, urmată de o deplasare sistolică posterioară) ; insuficienţa aortică ; şi chiar mişcarea paradoxală a septului în zona strictă a bazei, în momentul trecerii către peretele aortic anterior.

În ceea ce priveşte hipokinezia, ea poate fi apreciată ca prezentă numai dacă se cunoaşte amploarea normală de mişcare sistolică pentru zonele respective. Pentru sept, amplitudinea normală este de 3—9 mm (minimum fiind la bază) (94). Pentru peretele ventricular posterior, ea este de 9—16 mm, fiind mai mică atît la bază, cît şi la vîrf, în momentul suprapunerii muşchilor papilari. Amplitudinea normală de mişcare pentru celelalte segmente nu a fost stabilită. Hipokinezia mai poate apărea în miocardopatii congestive, în miocardopatia hipertrofică obstructivă, miocardite şi insuficienţă cardiacă severă.

Sensibilitatea şi specificitatea ecografiei unidimensionale în decelarea anomaliilor de contracţie în cardiopatia ischemică cronică este încă controversată (95). Acest fapt se explică, pe de o parte, prin aceea că multe colective nu folosesc toate poziţiile de examinare descrise şi, pe de altă parte, prin faptul că angiografia de contrast, folosită ca metodă de referinţă, are unele imperfecţiuni în decelarea acestor anomalii (95). De regulă, în lipsa unui infarct în antecedente, Corya decelează anomalii la peste 60% dintre bolnavii cu afectarea peretelui anteroseptal şi la mai puţin 50% dintre cei cu afectarea peretelui diafragmatic (95).

Îngroşarea sistolică redusă a peretelui. Această informaţie semicantitativă adiţională constă în decelarea unei îngroşări sistolice deficitare a peretelui ventricular, independentă de tipul de mişcare a acelui segment. Sensibilitatea acestui indicator este controversată, deoarece şi valorile îngroşării sistolice normale sînt discutate [pentru sept, mai mare de 30% din valoarea diastolică pentru Motta şi colab. (citaţi de Cohn) ; între 14—57% pentru Corya (Cohn)]. De regulă, sensibilitatea îngroşării sistolice reduse este mai mică decît sensibilitatea mişcărilor anormale de perete. Ea mai apare în miocardopatii, miocardite, intoxicaţie acută cu oxid de carbon.

În cardiopatia ischemică cronică s-a mai descris existenţa unui nor fin de ecouri intracavitare situate lîngă un segment cu mişcare anormală (92). Sensibilitatea şi specificitatea acestui indicator, martor posibil al unor mase de sînge stagnant, nu au fost dovedite.

INFARCTUL MIOCARDIC ACUT

În infarctul miocardic acut se pot decela aceleaşi modificări de kinetică segmentară ca şi în cardiopatia ischemică cronică. Nu există deosebiri calitative sau cantitative din acest punct de vedere, care să diferenţieze cele două boli. Totuşi, frecvenţa decelării anomaliilor de contracţie este mult mai mare, independent de lo-

Scanned with OKEN Scanner

calizarea infarctului (mai mult de 80%) (92, 93, 95) și chiar mai mult de 90% (94).

O modificare specifică necrozei miocardice acute este constituită de subțierea peretelui afectat în timpul sistolei (92, 93, 94, 95). Ea se identifică însă rar și în cardiopatia ischemică cronică (în cazul anevrismelor). În infarctul acut septal se poate decela cam la jumătate din bolnavi, pe cînd în cel diafragmatic, mult mai rar (95).

Ecografia bidimensională este folosită din ce în ce mai mult și cu succes în studiul infarctului miocardic acut (95, 98, 99, 100). Majoritatea autorilor identifică patru segmente bazale, patru segmente medioventriculare și un segment apical, cărora li se studiază motilitatea în secțiune ecografică transversală și longitudinală. Corelația cu modificările de kinetică în angiografia de contrast a fost foarte bună (95, 98, 99), stabilindu-se de asemenea corelații bune cu coronarografia cu taliu sau cu electrocardiograma.

Ecocardiografia poate identifica în timp util complicațiile infarctului de miocard, cum ar fi ruptura de sept, ruptura de valvă mitrală, pericardita etc.

Explorarea funcțională ecocardiografică se face cu ajutorul unor indicatori independenți de kinetica pereților ventriculari. Se pot folosi kinetica valvelor, a aortei sau dimensiunile cavităților (vezi subcapitolul respectiv). Ea permite urmărirea seriată a recuperării funcției miocardice după episodul acut (93, 94, 95). Uneori se constată dispariția mișcărilor anormale, ca în cazul infarctelor subendocardice și, uneori, posterioare. De cele mai multe ori, deși se ameliorează, mișcările anormale persistă. Noi am constatat ameliorarea calității contracției și a unor indicatori funcționali în primele luni după necrozare, la majoritatea bolnavilor studiați, care nu au prezentat insuficiență ventriculară în timpul episodului acut. Acești indicatori au precedat uneori evoluția clinică favorabilă. Informațiile prognostice căpătate din studiul indicatorilor ecografici sînt valoroase (94, 103), întrucît atrag atenția asupra bolnavilor cu risc mare de mortalitate în rîndul celor cu semne de insuficiență de pompă (94) sau cu diskinezie extinsă. De asemenea, explorarea ecocardiografică poate fi folosită ca *screening* în vederea indicației de explorare invazivă făcută în scopul unei intervenții chirurgicale de urgență (94, 95).

SECHELELE INFARCTULUI MIOCARDIC

Toate modificările descrise la cardiopatia ischemică cronică se întîlnesc și la bolnavii cu sechele de infarct miocardic, dar frecvența lor este mai mare (89% din bolnavii cu unde Q de necroză (94, 95).

Caracteristică este identificarea unei zone subțiri (sub 7 mm), fără contractilitate, intens ecogenă (fig. III.36). Aceste zone reprezintă cicatrice fibroase, ele fiind regăsite totdeauna ca atare la operație sau la necropsie (92, 93, 94, 95).

Zonele cu mișcare anormală, date de ischemie, se diferențiază uneori de o zonă cicatriceală cu ajutorul unor probe farmacodinamice. Astfel, nitroglicerina ameliorează contractilitatea unei zone ischemice și nu pe cea a unei zone cicatriceale.

Ecocardiografia poate diferenția un infarct miocardic diafragmatic sechelar de o miocardopatie hipertrofică obstructivă (104), care se pot confunda la prima vedere datorită raportului crescut dintre grosimea

Scanned with OKEN Scanner

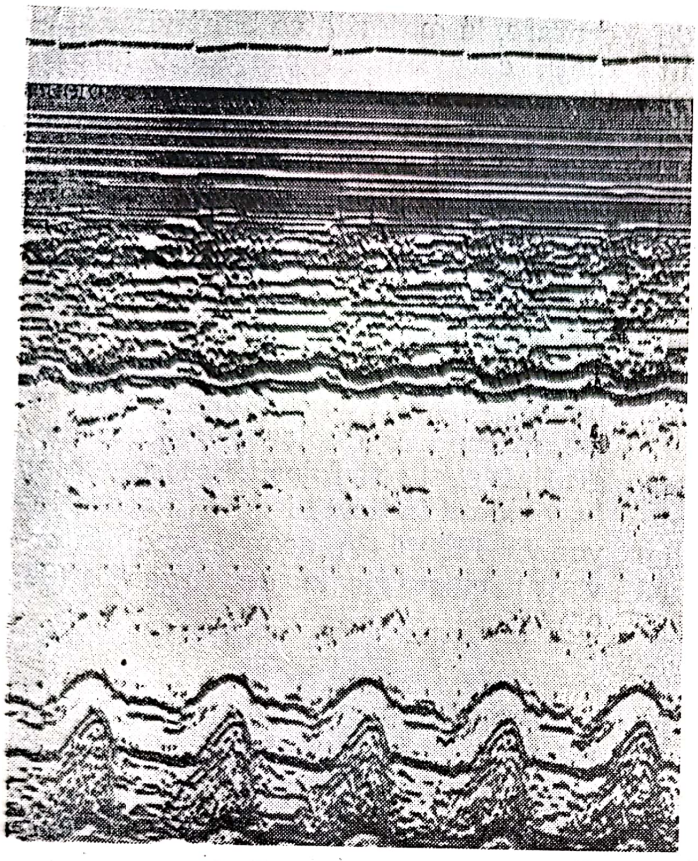

Fig. III.36 — Aspect de sept cicatriceal, fibrozat, cu ecouri mai dense decît restul ecourilor de pe ecogramă, la un bolnav cu necroză sechelară supraapicală vizibilă electrocardiografic.

septului și a peretelui posterior, în ambele cazuri. De asemenea se poate diferenția sechela de infarct posterovertebral (folosind abord subxifoidian) de o hipertrofie ventriculară dreaptă, cu care ea se poate confunda electrocardiografic (105).

Unul din meritele importante ale ecocardiografiei constă în decelarea anevrismelor ventriculare, cu o precizie similară angiografiei de contrast (91, 94, 106). În ecografia în modul M se pot identifica anevrismele apicale, de regulă prin folosirea pozițiilor suplimentare de studiu, inclusiv a abordului apical (92, 95). Deplasînd sonda de la bază spre vîrf, în locul micșorării dimensiunilor și creșterii contractilității se observă menținerea sau creșterea distanței dintre pereți, cu anomalii de contracție uni- sau bilaterale (fig. III.35-B). Ecografia bidimensională localizează precis anevrismele situate în oricare altă regiune (92, 95), diferențiindu-le de pseudoanevrisme, fapt de maximă importanță din punct de vedere chirurgical.

IDENTIFICAREA ECOGRAFICĂ A CORONARELOR

În ultimii doi ani mai multe grupe de cercetători au reușit să identifice, cu ajutorul ecografelor bidimensionale, originea și bifurcația arterei principale coronare stîngi (111, 112). Astfel, s-a putut identifica corect prezența sau obstrucția la acest nivel la peste 95% din cazuri (111). O astfel de informație poate fi utilă pentru stabilirea cît mai precoce a indicației operatorii, dată fiind gravitatea localizării obstrucției la acest nivel.

De asemenea, ecocardiografia a putut identifica, în varianta bidimensională, existența calcificărilor coronariene aterosclerotice (113).

ECOCARDIOGRAFIA DE EFORT ŞI FARMACODINAMIA ÎN CARDIOPATIA ISCHEMICĂ

Studiul ecografic al contracţiei segmentare, înainte şi după un protocol de efort clasic, a permis unor cercetători să obţină informaţii valoroase referitoare la diagnosticul precoce al cardiopatiei ischemice. Astfel, Mason şi colab. obţin, cu ajutorul ecografiei în modul M, informaţii decisive în caz de efort, care erau echivoce pentru proba ECG, în caz de bloc de ramură stîngă, hipertrofie ventriculară etc. (114). Alţi autori, folosind atît un protocol izometric, cît şi unul izotonic, au demonstrat repetabilitatea corectă a probei de efort ecografic (115). S-a efectuat chiar, cu succes, un protocol de efort ecocardiografic bidimensional (116). Deocamdată, valoarea acestor probe comparativ cu a celor electrocardiografice sau angionucleare nu a fost stabilită, dificultăţile tehnice în proba de efort ecografică fiind evidente.

Ecocardiografia a devenit un instrument important de lucru în studiul experimental al cardiopatiei ischemice (117, 118, 119). Avantajul consta în faptul că, pentru prima oară, se puteau urmări seriat şi precis dimensiunile ventriculelor şi modificările mişcărilor peretelui atît în momentul instalării necrozei, cît şi în timpul aplicării diverselor tratamente conservatoare sau curative.

Rolul ecocardiografiei în studiul cardiopatiei ischemice nu este încă cert datorită direcţiilor de studiu noi şi neaşteptate ce se întrevăd în ultimii 2—3 ani. Este adevărat că există doi concurenţi redutabili în ceea ce priveşte explorarea neinvazivă : angiocardiografia nucleară (inclusiv coronarografia cu taliu) şi electrocardiografia — ambele furnizează informaţii inferioare ecocardiografiei în oricare alt domeniu al cardiologiei, cu excepţia cardiopatiei ischemice. Totuşi, cîteva direcţii de dezvoltare ale tehnicii ultrasonice par că vor permite ecografiei să ţină pasul şi poate chiar să depăşească celelalte tehnici neinvazive şi în acest domeniu : studiul spectral al frecvenţei ultrasonice în vederea decelării bolnavilor cu infarct miocardic acut, studiul computerizat al ecogramelor bidimensionale, care permite o rezoluţie net superioară şi eliminarea zgomotului de fond, şi ecografia tridimensională (121). De aceea, de la atitudinea rezervată, în scurt timp ecocardiografia a ajuns să fie privită cu entuziasm în diagnosticul cardiopatiei ischemice, sperîndu-se că, şi în acest domeniu, ea ar putea contribui în viitor la demodarea cateterismului ca mijloc de explorare a funcţiei cordului (121).

ECOCARDIOGRAFIA CARDIOMIOPATIILOR

Cardiomiopatiile, adică „bolile muşchiului inimii de cauză necunoscută" se clasifică din punct de vedere anatomoclinic în : congestive, hipertrofice (simetrice sau asimetrice), restrictive sau obliterative. Din punct de vedere ecocardiografic, se poate vorbi despre „sindroame" cardiomiopatice (123), deoarece aspectul ecografic al unor afecţiuni miocardice de cauze cunoscute se suprapune aspectului dat de bolile primitive ale miocardului corespunzătoare anatomofuncţional. Ecografia poate furniza însă date funcţionale valoroase ; unele dintre aceste caracteristici funcţionale pot fi uneori folositoare şi în diferenţierea bolilor primitive de cele secundare.

Scanned with OKEN Scanner

CARDIOMIOPATIILE CONGESTIVE

Majoritatea caracteristicilor acestor boli se pot constata la analiza aspectului şi funcţiei ventriculului stîng. Celelalte cavităţi, valvele şi orificiile, sînt afectate, de regulă, secundar. Excepţie face ventriculul drept, care este afectat direct în forma primitivă, dar analiza ei ecografică este mai greu de efectuat.

Din punct de vedere ecografic, cardiomiopatiile congestive se caracterizează prin dilatare ventriculară însoţită de alterarea contractilităţii (123) (fig. III.37).

Alterarea contractilităţii este difuză în forma primitivă, ca şi în faze avansate de evoluţie ale valvulopatiilor aortice, în boala difuză coronariană etc. Alterarea contractilităţii pereţilor ventriculari este inegală în dilatarea ventriculară produsă de cardiopatia ischemică segmentară severă (în special după infarctul de miocard).

Diagnosticul diferenţial trebuie făcut în primul rînd cu dilatările ventriculare produse prin încărcare de volum (124) ; în aceste situaţii (regurgitare mitrală sau aortică, boli însoţite de *shunt*), contractilitatea pereţilor este păstrată sau chiar crescută. Şi în condiţii fiziologice cordul poate fi moderat dilatat şi cu funcţie păstrată — de exemplu, cordul sportivilor sau al gravidelor.

Principalele caracteristici ecografice ale „sindromului cardiomiopatiei congestive“ sînt :

— dilatarea ventriculului stîng (creşterea diametrului diastolic). Această creştere este de obicei importantă faţă de limita normală de 57 mm, fără a se putea stabili un prag diagnostic ;

— grosimea normală a pereţilor ;

— îngroşarea sistolică (contractilitatea) redusă uniform atît pentru peretele posterior, cît şi pentru sept ;

— valva mitrală de regulă uşor evidenţiabilă, cu ambele sale foiţe şi

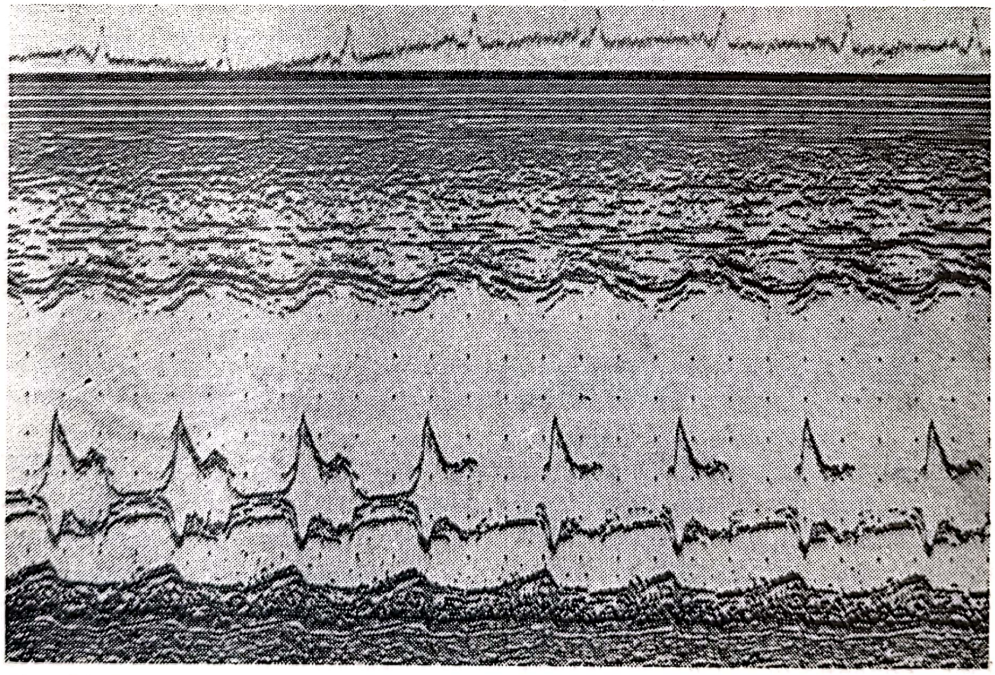

Fig. III.37 — Aspect ecografic în cardiomiopatia congestivă : se observă hipokinezie septală şi posterioară şi dilatarea ventriculară stîngă ; valva mitrală este situată posterior, evidenţiindu-se cu uşurinţă ambele foiţe; panta *EF* este crescută.

Scanned with OKEN Scanner

plasată spre regiunea posterioară a cavității dilatate ;

— panta EF a valvei mitrale normală, deși presiunea telediastolică este de regulă ridicată. Fenomenul se datorează probabil unei suprafețe suficient de mari a orificiului mitral dilatat și scăderii relativ mici a complianței ventriculare (pereții nefiind îngroșați). De aceea umplerea protodiastolică poate fi suficient de mare în raport cu umplerea mezotelediastolică ;

— atriul stîng dilatat, hipokinezia peretelui posterior aortic și aspectul valvei pulmonare sugerînd hipertensiune în mica circulație sînt semne care indică staza retrogradă produsă de insuficiența ventriculară stîngă. Ventriculul drept apare dilatat, fără a se putea ști dacă fenomenul este primar sau secundar modificărilor hemodinamice.

În cazul în care dilatarea ventriculară este secundară unei boli coronariene segmentare, fie septul, fie peretele posterior vor prezenta o lipsă completă sau aproape completă de îngroșare sistolică.

Dilatările ventriculare secundare încărcării de volum evidențiază contractilitatea crescută a septului și a peretelui posterior, care permit un debit/bătaie ridicat.

O problemă interesantă de diagnostic diferențial ecografic este aceea a asocierii unei insuficiențe mitrale organofuncționale semnificative la dilatarea ventriculară din cardiomiopatia congestivă. În acest caz, septul are o mișcare sistolică anterioară viguroasă, dar neînsoțită de o îngroșare sistolică corespunzătoare, ci mai mult ondulantă, pasivă (123). În plus, punctul C, de închidere a valvei mitrale, este situat net posterior față de peretele posterior aortic (24), panta EF este crescută (debit transmitral mare) și valvele aortice se închid incomplet în mezotelediastolă (debit anterograd redus). Aceste semne nu se regăsesc nici în infarctul posterior cu funcție septală păstrată, nici în cordul dilatat prin volum, în regurgitarea aortică, în *shunt*-uri, în sarcină sau la sportivi.

CARDIOMIOPATIILE HIPERTROFICE

Aceste boli sînt caracterizate prin îngroșarea marcată a pereților ventriculari, fără creșterea diametrului diastolic. În cazuri foarte rare, îngroșarea cuprinde septul, peretele posterior al ventriculului stîng și peretele anterior al ventriculului drept. Uneori ventriculul drept nu este afectat și apare o îngroșare importantă și simetrică a septului și peretelui posterior al ventriculului stîng. Ambele situații pot fi recunoscute ecografic, diagnosticul de cardiomiopatie primitivă punîndu-se în special prin excluderea clinică a unor cauze care duc la îngroșarea pereților.

Cea mai frecventă situație este însă aceea în care există o îngroșare asimetrică a septului față de peretele posterior al ventriculului stîng, ultimul fiind normal sau doar ușor îngroșat. Această cardiomiopatie hipertrofică asimetrică a beneficiat foarte mult de examenul ecografic și va fi detaliată în cele ce urmează.

În afară de măsurarea dimensiunilor pereților, există două caracteristici ecografice în această boală : prima este generată de complianța extrem de scăzută ventriculară, cu implicație în special asupra mișcării diastolice a mitralei ; a doua este reprezentată de obstrucția dinamică la ejecția ventriculului stîng.

Din experiența mai multor colective medicale a reieșit că : obstrucția apare la peste trei sferturi din bolnavii cu cardiomiopatie hipertrofică asimetrică (126, 127). (Boala a fost descrisă în 1958 și este cunos-

Scanned with OKEN Scanner

cută sub numele de „miocardopatie hipertrofică obstructivă", „stenoză subaortică hipertrofică idiopatică", „stenoză musculară aortică" etc.) Modificarea anatomică principală constă, aşadar, în îngustarea conului de ejecţie de către septul hipertrofiat ; acesteia i se suprapune însă un fenomen funcţional, cu pondere însemnată în generarea obstrucţiei, şi anume mişcarea anterioară mezosistolică a valvei mitrale anterioare, produsă fie de tracţiunea anormală a muşchilor papilari septali, fie de „sucţiunea" valvei mitrale anterioare într-o poziţie sistolică semideschisă, de către jetul sanguin sistolic foarte rapid, care străbate conul de ejecţie îngustat (efect Bernoulli). Rezultă o obstrucţie mezosistolică dinamică suprapusă peste obstrucţia anatomică de bază. Toate aceste fenomene, importante pentru diagnostic şi prognostic, pot fi recunoscute ecografic.

Caracteristicile ecografice ale cardiomiopatiei hipertrofice obstructive sînt :

a — Îngroşarea importantă şi disproporţionată a septului (fig. III.38 A). Această caracteristică, fundamentală şi independentă de prezenţa sau absenţa obstrucţiei, este însoţită de un diametru diastolic ventricular normal sau mic. Iniţial s-a considerat că raportul grosime sept/grosimea peretelui posterior mai mare de 1,3 ar fi tipic bolii. Deoarece fenomenul poate să apară la unul din zece indivizi cu alte boli cardiace (130), s-a convenit că un raport mai mare sau egal cu 1,5 este mult mai specific pentru cardiomiopatia hipertrofică asimetrică (123, 126, 129). O precauţie importantă ţine de tehnica măsurătorii ecografice : o vom face respectînd unele particularităţi faţă de individul normal (123), şi anume : în diastolă, înainte de contracţia atrială, deoarece complianţa ventriculară scăzută duce la o contracţie atrială viguroasă, cu o dilatare anormală ventriculară, care poate falsifica rezultatele ; măsurătorile trebuie efectuate la nivelul valvelor mitrale, căci acestea corespund porţiunii septale mijlocii, care are de obicei grosimea maximă.

O interesantă problemă de diagnostic diferenţial o pune infarctul miocardic inferior, în care raportul dintre sept şi peretele posterior poate fi net mai mare de 1,3, iar asocierea cu o boală hipertensivă, cu o afecţiune valvulară aortică etc., poate produce concomitent hipertrofia septului. În infarctul inferior, îngroşarea sistolică a peretelui posterior este însă minimă, net mai mică decît a septului, iar raportul grosimilor sept/perete posterior creşte în sistolă (131), ceea ce nu se întîmplă în cardiomiopatia hipertrofică asimetrică.

b — Îngroşarea sistolică septală şi amplitudinea mişcării sistolice septale reduse (126, 128). Această particularitate, nu totdeauna prezentă, pare să reflecte dezorganizarea fibrelor musculare septale şi fibroza septală.

c — Îngustarea conului de ejecţie al ventriculului stîng. Mărimea conului de ejecţie, care se determină între punctul C de închidere a mitralei şi sept, este de regulă sub 20 mm la indivizii cu obstrucţie (123). Nu s-a putut stabili însă un prag diagnostic pentru obstrucţie corespunzător acestei distanţe. Îngustarea conului de ejecţie mai poate apărea în stenoza mitrală, defectul septal atrial şi chiar hipertrofia ventriculară secundară (126).

d — Evidenţierea obstrucţiei dinamice a conului de ejecţie (mişcarea sistolică anterioară a valvei mitrale) (fig. III.38-B) este una dintre caracteristicile ecografice cele mai importante. Constă în deplasarea valvei mitrale anterioare către sept, care

Scanned with OKEN Scanner

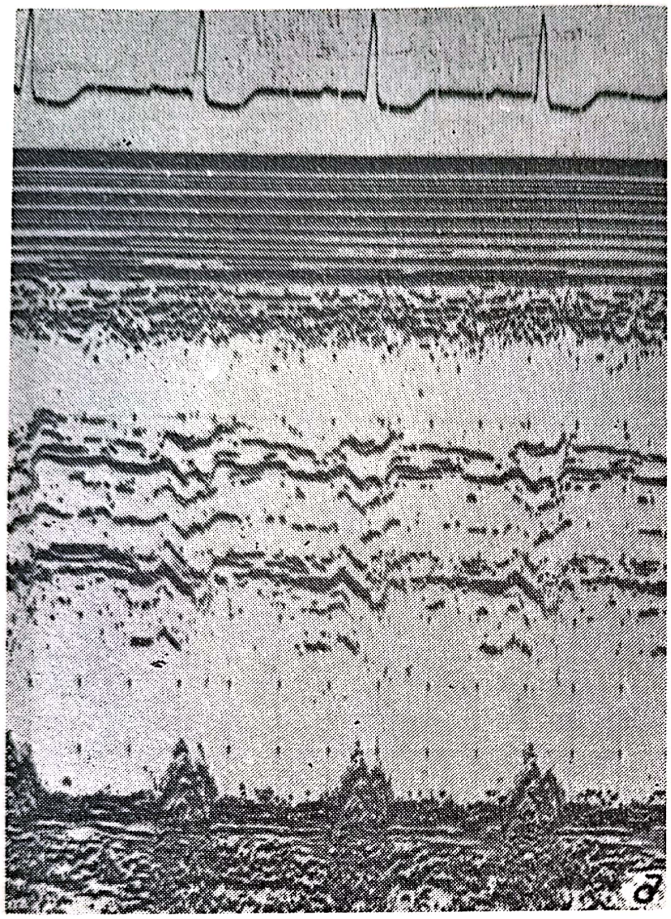

Fig. III.38 — Aspecte ecografice la o bolnavă cu cardiomiopatie hipertrofică obstructivă :

A — sept cu grosimea mai mare de 2 cm, hipokinetic, contrastînd cu aspectul normal al peretelui posterior ; *B* — mitrala lipsită de sept în diastolă, cu panta *EF* redusă, cu unda *A* proeminentă. Valva posterioară se mișcă în opoziție. În sistolă se observă mișcarea sistolică anterioară a mitralei, care se apropie de sept la mai puțin de 1 cm ;

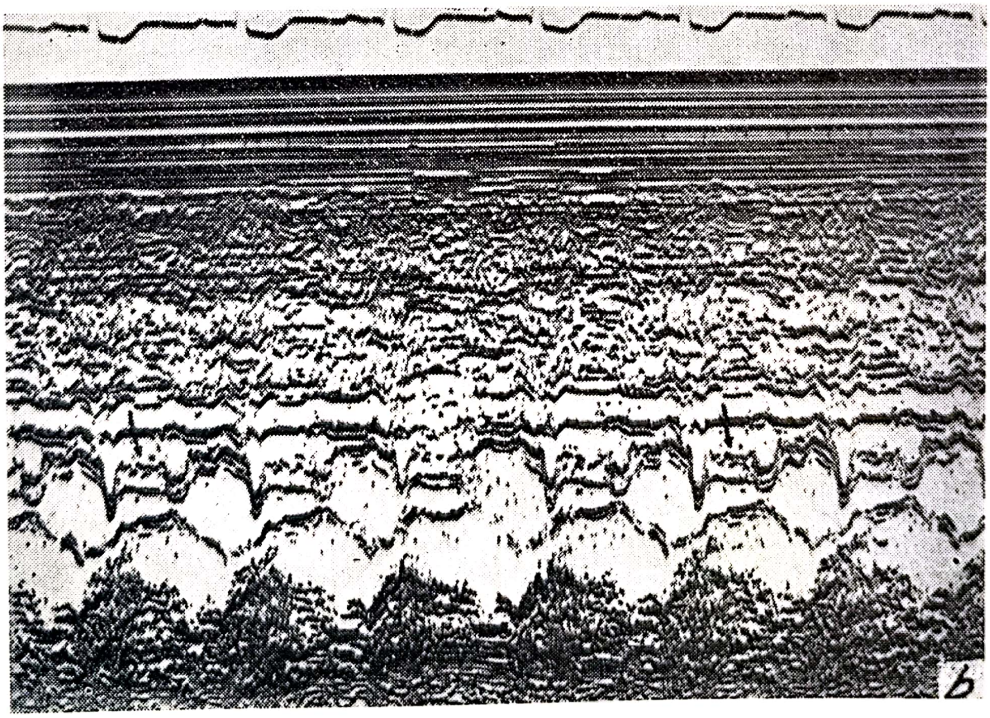

succedă punctului C și se termină înainte de punctul D. În principiu, amplitudinea și durata acestei mișcări sînt proporționale cu gradul obstrucției dinamice (123). Astfel, Gilbert și colab. (127) constată că alipirea sistolică a mitralei și septului pe o durată ce depășește o treime din sistolă, indică obstrucție severă, cu o sensibilitate și o specificitate de 100%. Alipirea cu durată mai mică de o treime sau distanța minimă sistolică între mitrală și sept mai mică de 10 mm, apare în caz de obstrucție moderată sau latentă, dar nici aici nu a fost posibilă o cuantificare.

O importanță particulară are urmărirea parametrului după administrarea de nitrit de amil sau isoproterenol în perfuzie.

Mișcarea sistolică anterioară (MSAM) a valvei mitrale sau o imagine ecografică mimînd această mișcare se pot întîlni în numeroase alte situații (21), (123, 126, 127, 132). Vom încerca să le sistematizăm în felul următor :

— *MSAM* asociată cu hipertrofie ventriculară stîngă (fig. III.38-E) ; poate apărea în glicogenoze, ataxia Friedreich și chiar în hipertrofia ventriculară concentrică și poate semnifica eventual o obstrucție moderată) ;

— *MSAM* fără hipertrofie ventriculară, asociată unor stări de hipercontractilitate, fiind produsă probabil de efectul Bernoulli ;

— *pseudo-MSAM,* mișcarea anterioară nefiind a valvei mitrale, ci a unor cordaje prea lungi față de dimensiunile ventriculare (fig. III.38-F) ; aspectul se întîlnește în prolapsul mitralei, în hipovolemie, în stări de șoc, în pericardită și chiar la indivizii normali ; a putut fi demonstrat în ecografie bidimensională (102) ;

— *falsă MSAM,* mișcarea fiind generată de alte structuri (vegetații mitrale, proteza aortică sau rădăcina aortică ce apare în reflexie laterală ultrasonică).

Toate aceste situații pot fi diferențiate de miocardopatia hipertrofică obstructivă prin analiza celorlalte structuri ecografice, prin manevre ecografice atente și prin corelare cu datele clinice.

e — Semiînchiderea mezosistolică a valvelor aortice (fig. III.38-C). Această mișcare reflectă obstrucția dinamică a ejecției, iar imaginea sistolică a valvelor aortice este foarte asemănătoare cu a pulsului carotidian (fig. III.38-D). De regulă, în telesistolă, valvele aortice se îndepărtează din nou. Prezența semiînchiderii este evidențiată la toți bolnavii cu obstrucție manifestă (123, 127) ; la cei cu obstrucție latentă se poate evidenția după probe farmacodinamice. O semiînchidere sistolică a valvelor aortice poate apărea și în insuficiența mitrală (fără a fi însoțită de o redeschidere telesistolică) sau în stenoza membranoasă subaortică (123, 127).

f — Panta EF a valvei mitrale este redusă, iar unda A poate avea amplitudine mare — ambele, consecință a complianței ventriculare extrem de scăzute. De regulă, datorită dimensiunilor ventriculare mici, mitrala atinge septul în protodiastolă.

g — Atriul stîng poate fi mărit, semnificînd consecințe hemodinamice importante, fie consecutiv unei complianțe ventriculare scăzute și a unei obstrucții severe, fie consecutiv unei insuficiențe mitrale importante, datorată dezlipirii sistolice a valvelor mitrale.

Aspecte caracteristice pentru cardiomiopatia hipertrofică obstructivă sînt prezentate în figura III.38.

Ecografia bidimensională deși dă o imagine mai completă a septului, evidențiind distanța și amploarea în-

Scanned with OKEN Scanner

groşării, nu s-a dovedit superioară ecografiei unidimensionale în stabilirea diagnosticului şi funcţionalităţii.

Ecografia este foarte utilă pentru urmărirea evoluţiei în timp a bolnavilor şi pentru conducerea tratamentului. Uneori se poate evidenţia ameliorarea obstrucţiei dinamice după beta-blocare (126). Alţi cercetători au putut evidenţia scăderea grosimii septului şi reducerea semnelor de obstrucţie dinamică la toţi bolnavii în observaţie, care fuseseră operaţi (miectomie) (135).

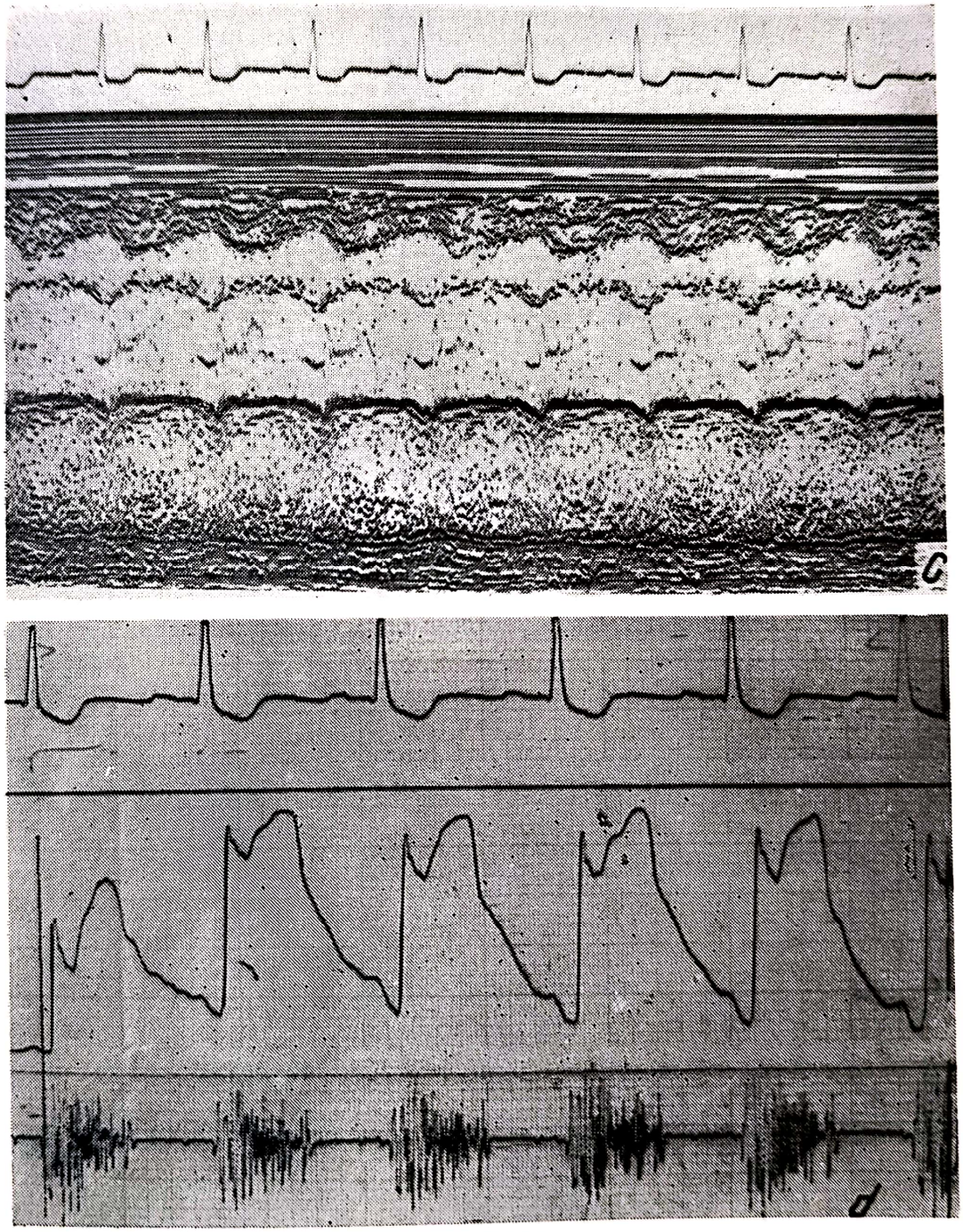

Fig. III.38

C — valva aortică în cardiomiopatie obstructivă prezintă închidere mezosistolică, urmată de deschidere telesistolică ; D — pulsul carotidian arată imagini asemănătoare cu cea a sigmoidei aortice ;

Scanned with OKEN Scanner



Fig. III.38

E — mișcarea sistolică anterioară la o bolnavă cu hipertrofie ventriculară concentrică prin hipertensiune arterială ; *F* — pseudomișcare sistolică anterioară la un bolnav cu stenoză mitrală.



Importanţa ecografiei în diagnosticul şi urmărirea în timp a bolnavilor cu cardiomiopatie hipertrofică obstructivă este de necontestat, cu condiţia să se ia în considerare o asociere de semne şi nu semne izolate. Recent, o serie de autori au constatat o contradicţie între diagnosticul ecografic pozitiv al acestei boli şi realitatea anatomo-patologică (134). Lotul lor se limitează la numai 9 cazuri, studiul este retrospectiv, iar criteriile ecografice de pozitivitate nu sînt detaliate. Totuşi, acest studiu arată că diagnosticul diferenţial al tuturor parametrilor trebuie atent analizat fără să neglijeze confruntarea cu clinica. Dealtfel, însăşi cardiomiopatia hipertrofică este o boală încă „în căutarea propriei sale identităţi" (Goodwin, 1980) (133).

CARDIOMIOPATIILE RESTRICTIVE

Experienţa ecografică se bazează în special pe cazurile de amiloidoză cu infiltrare miocardică (123). Caracteristicile ecografice principale sînt (123, 136, 137) :

— îngroşarea moderată şi simetrică a pereţilor ventriculului stîng, cu diametrul diastolic ventricular normal (nespecifică) ;

— îngroşarea peretelui anterior al ventriculului drept (evidenţierea sa elimină hipertrofiile ventriculare stîngi hemodinamice) ;

— îngroşarea sistolică a septului şi a ventriculului posterior mai puţin exprimată (sub normalul de +30%) (în hipertrofia de presiune, mişcarea este normală) ;

— evidenţierea, în ecografia bidimensională, a unor „scînteieri granulare", specifice bolii în concepţia descoperitorilor lor (137) şi probabil datorate depozitelor miocardice de amiloid ;

— în evoluţie, apar consecinţe hemodinamice retrograde, fără ca ventriculul stîng să se dilate.

Ecografia are marele merit de a permite diferenţierea acestei entităţi de pericardita constrictivă, cu care clinic, radiologic şi electrocardiografic, se confundă cu uşurinţă.

Ecocardiografia furnizează date anatomice şi funcţionale importante în miocardopatiile secundare de cauză cunoscută (metabolice, infecţioase, endocrine, din bolile de colagen etc.). Parametrii ecocardiografici au putut evidenţia, de exemplu, scăderea importantă a masei ventriculare şi ameliorarea netă a funcţiei la un lot de bolnavi cu tireotoxicoză, corect trataţi (138).

MASELE INTRACARDIACE

Ecocardiografia oferă posibilitatea de a diagnostica diferitele mase intracardiace. Exceptînd detectarea sondelor-cateter intraventriculare, care este mai degrabă o problemă de diagnostic diferenţial, posibilitatea de a evidenţia şi localiza diferite formaţiuni intracardiace, ca vegetaţii, trombuşi şi tumori, reprezintă pentru diagnostic un progres spectaculos şi de utilitate practică imediată deosebită.

Pînă la dezvoltarea metodei de diagnostic cu ultrasunete aceste formaţiuni puteau fi recunoscute fie deductiv, după efectele lor, fie prin ventriculo-angiografie.

Diagnosticul deductiv este desigur lipsit de riscuri, dar are multe incertitudini şi se stabileşte uneori tardiv ; de exemplu, diagnosticul unei tromboze intracardiace se pune după apariţia emboliei periferice.

Scanned with OKEN Scanner

Diagnosticul prin cateterism și ventriculografie este sigur, dar comportă un mare risc în aceste afecțiuni, dat fiind pericolul de fragmentare și mobilizare a formațiunilor la introducerea cateterului, cu embolie secundară pulmonară sau sistemică. Dealtfel, din acest motiv cateterismul trebuie pe cît posibil evitat.

În aceste condiții, ecocardiografia permite un diagnostic la fel de sigur, dar lipsit de risc.

Ecocardiografia în modul M evidențiază grupe de ecouri libere în interiorul cavității sau legate de pereții cordului ori de valve, pe aspectul și motilitatea cărora se poate stabili diagnosticul.

Metoda bidimensională evidențiază înseși formațiunile și oferă un plus de certitudine și informație topografică, importantă în primul rînd pentru abordul chirurgical terapeutic.

Criteriile de diagnostic sînt deci: aspectul ecourilor suplimentare, localizarea și kinetica lor în raport cu alte structuri mobile din cord.

VEGETAȚIILE

Vegetațiile endocarditice pot fi identificate prin ecocardiograma în modul M. Ele apar ca mase de ecouri mici, cu contur neregulat, atașate valvelor, ale căror mișcări nu le limitează. Ele sînt vizibile în sistolă și diastolă, urmărind îndeaproape mișcările valvelor pe care se află (139—142) (fig. III.39).

Senzitivitatea ecocardiografică în diagnosticul vegetațiilor este însă relativ limitată, deoarece la majoritatea bolnavilor cu endocardită dovedită, examenul ecografic apare neconcludent. Aceasta deoarece pot fi evidențiate numai vegetațiile cu diametrul mai mare de 2 mm (143) ; o altă cauză care scade sensibilitatea metodei o constituie faptul că endocardita dezvoltîndu-se de regulă pe valve alterate, fibrozate, este foarte dificil să se diferențieze ecourile relativ fine ale vegetațiilor de ecourile groase, multiple ale unei stenoze mitrale sau valvulopatii aortice.

Așa cum am menționat, prezența vegetațiilor nu limitează motilitatea valvulară, dar ca efect al rupturii de valvă sau cordaje secundar endocarditei pot să apară mișcări anormale. Astfel, ruptura sigmoidelor aortice duce la apariția unui *flutter* sistolic al ecoului valvular, iar ruptura de cordaje tendinoase, la mișcări neregulate ale valvei mitrale.

Ecocardiografia bidimensională a mărit precizia, permițînd să se identifice mai ușor și mai sigur existența vegetațiilor, fără dificultățile metodei de examinare în modul M.

Dacă ecocardiografia nu este o metodă deosebit de sensibilă în detectarea vegetațiilor, majoritatea autorilor sînt de acord că ea permite identificarea unui subgrup de bolnavi la care riscul de complicații este deosebit de mare (accidente embolice, insuficiență cardiacă, moarte), subgrup care necesită un tratament foarte activ și deseori impune intervenția chirurgicală (139, 140, 144).

Această observație este ușor de explicat deoarece o endocardită cu vegetații mari și distrugeri valvulare va avea un prognostic mai sever decît una cu vegetații mici și fără afectarea aparentă a mișcărilor valvelor, deci cu kinetică ecocardiografică normală.

Au fost semnalate și vegetații tricuspidiene în endocarditele drepte, frecvente la toxicomani care își administrează droguri intravenos (145).

Vegetațiile trebuie diferențiate de alte formațiuni intracardiace, diagnosticul bazîndu-se pe motilitatea grupului de ecouri și a valvei cu care este solidar. La un examen superficial, ele pot fi confundate cu *flutter*-ul valvular, dar acesta apare

Scanned with OKEN Scanner

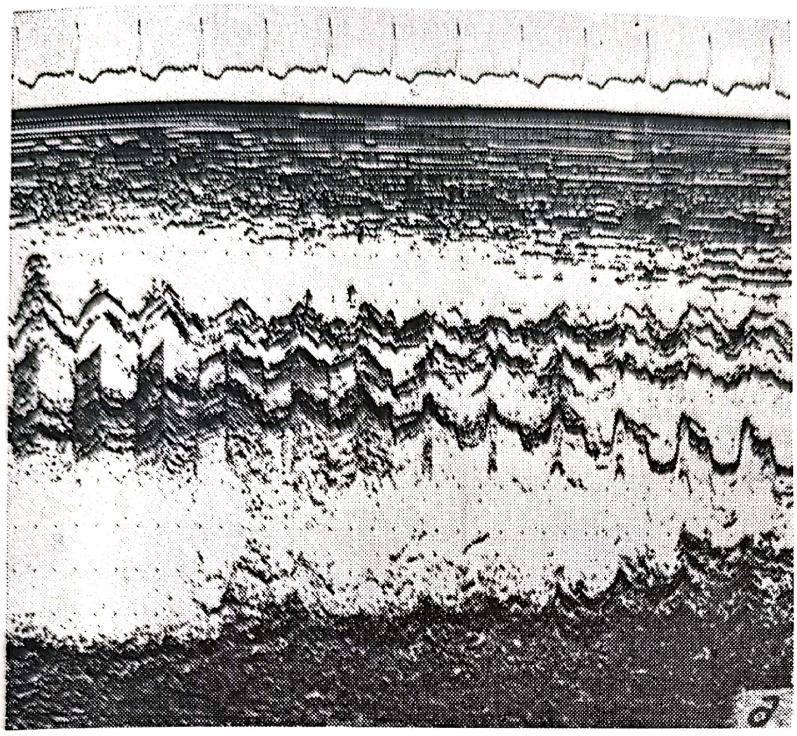

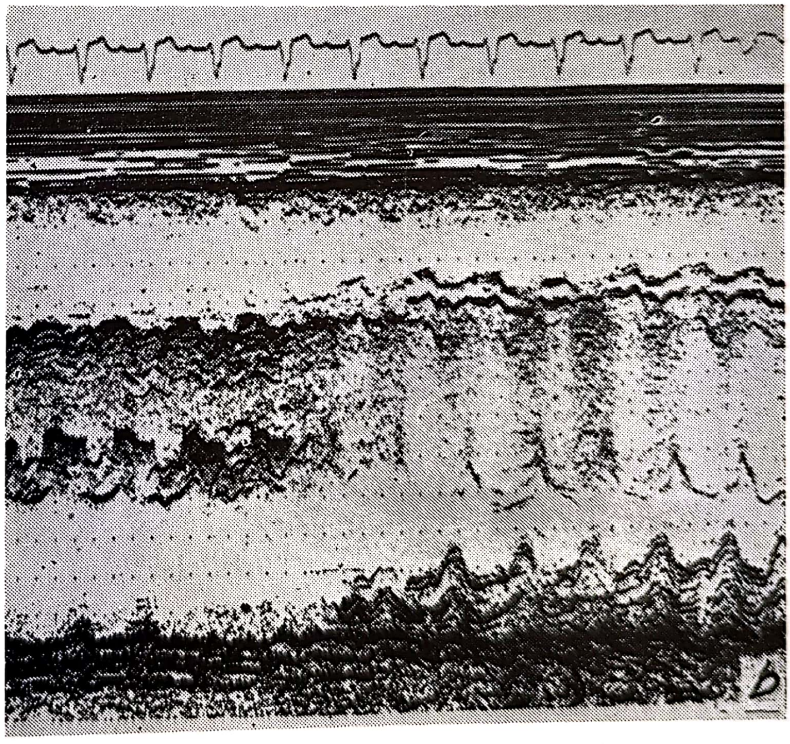

Fig. III.39:
A — Baleiaj mitro-aortic la o bolnavă cu insuficienţă aortică şi vegetaţii pe valvele sigmoide aortice: se observă ecourile determinate de vegetaţii, evidenţiate în diastolă în spatele ecoului sigmoidian median în aorta proximală şi apărînd în sistolă în aorta supravalvulară; *B* — ecouri date de vegetaţiile valvei mitrale la o bolnavă cu endocardită bacteriană.

de obicei într-un singur timp al revoluţiei cardiace şi reprezintă vibraţia unui ecou al foiţei valvulare, nu un grup supraadăugat de ecouri.

TUMORILE INTRACARDIACE

Cele mai frecvente tumori cardiace primitive sînt mixoamele. Acestea sînt localizate în atriul stîng (în 75% din cazuri), în atriul drept (20—25%) şi în ventricul (sub 5%) (140).

Diagnosticul clinic este de obicei foarte dificil, iar cel ventriculografic comportă un risc embolic foarte grav.

Scanned with OKEN Scanner

În aceste condiţii, ecocardiografia, care oferă o posibilitate sigură de diagnostic, de mare sensibilitate şi fără risc, reprezintă metoda de elecţie (140). Diagnosticul corect este foarte important, deoarece aplicarea tratamentului chirurgical poate duce la vindecare.

De obicei tumorile se prezintă ca formaţiuni pedunculate, cu mobilitate pendulară, determinată de curentul sanguin. Punctul de inserţie este situat cel mai frecvent pe septul interatrial.

La ecocardiografie, mixomul atrial stîng apare ca o masă de ecouri situată în atriul stîng ; în diastolă ea se deplasează în orificiul mitral, apărînd în spatele valvei mari, căreia îi modifică astfel motilitatea (140, 146, 147, 148).

Modificarea motilităţii valvulare mimează aspectul unei stenoze mitrale, iar ecourile din spatele valvei sugerează o remaniere importantă a ei. Diferenţierea se face însă relativ uşor, deoarece în stenoza mitrală nu se descoperă ecouri patologice în atriul stîng datorate tumorii, iar în mixom se poate evidenţia valva posterioară, a cărei mişcare este de deschidere (spre posterior), şi nu îndreptată anterior. De asemenea, în cazul mixomului, există în spatele ecoului mitral un interval liber în dreptul ascensiunii DE. Grupul de ecouri ale tumorii apare în orificiul mitral după punctul E. Aceasta se explică prin latenţa tumorii, care trebuie antrenată de fluxul sanguin (fig. III.40).

Mixoamele atriale drepte au un comportament asemănător, cu diferenţa că sînt localizate în spatele valvei tricuspide (149).

Au fost descrise şi cazuri rare de mixoame ventriculare (140).

Subliniem necesitatea de a se investiga cît mai complet cordul în cazul descoperirii unui mixom, deoarece există posibilitatea existenţei tumorilor multiple.

Ecocardiografia bidimensională permite identificarea simplă a tumorii, care poate fi apreciată ca dimensiuni. Din mişcările formaţiunii în două planuri se poate deduce cu uşurinţă punctul de inserţie a pe-

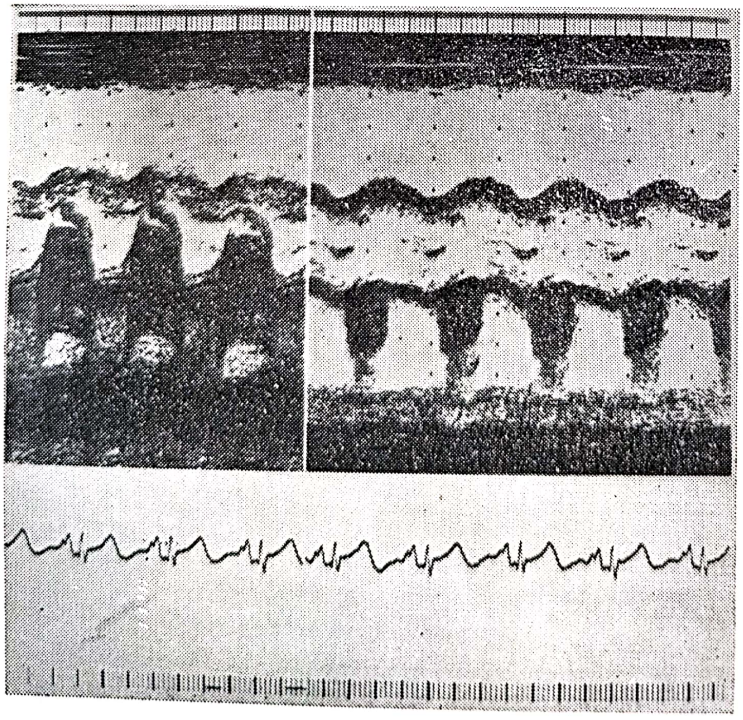

Fig. III.40. Ecocardiograma unui bolnav cu mixom atrial stîng: apar ecourile de tumoare la nivelul atriului în sistolă şi pătrunderea acesteia în orificiul mitral în diastolă, evidente ca un grup de ecouri în spatele valvei mari a mitralei.

Scanned with OKEN Scanner

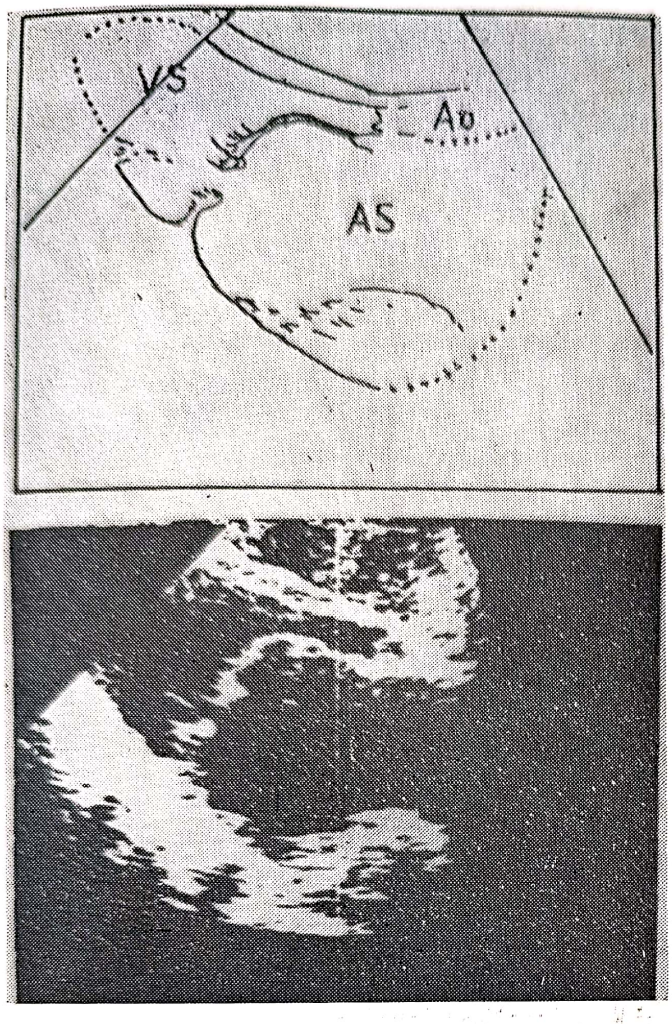

Fig. III. 41. Imaginea bidimensională în secțiune longitudinală la un bolnav cu stenoză mitrală și tromboză parietală în atriul stîng, fixată la peretele posterior:
VS — ventriculul stîng; *AS* — atriul stîng; *Ao* — aorta.

diculului. De asemenea, explorarea cordului drept este mai completă prin această metodă.

Problema de diagnostic diferențial cea mai dificilă, uneori chiar imposibil de elucidat, este aceea de a deosebi mixomul de trombușii pediculați, „în zurgălău" ; aceștia sînt de regulă caracteristici stenozei mitrale.

A mai fost descris diagnosticul ecocardiografic al altor tumori rare ale cordului, tumori parietale, care apar ca îngroșări ale pereților respectivi.

TROMBUȘII INTRACARDIACI

Trombozele intracardiace pot fi diagnosticate ecocardiografic, în primul rînd prin tehnica bidimensională.

Trombușii proaspeți nu pot fi detectați prin ecocardiografia în modul M, deoarece nu se deosebesc foarte mult de sîngele înconjurător ca putere de reflexie a ultrasunetelor. În ecocardiogramele bidimensionale apar ca formațiuni puțin dense, animate de mișcări neregulate.

Trombușii organizați apar ca grupuri de ecouri dense, care în modul M pot da false dimensiuni, mai mici ale atriului în stenoza mitrală. În secțiunile bidimensionale apar ca formațiuni dense, atașate la perete și relativ imobile (140, 148) (fig. III.41).

Scanned with OKEN Scanner

De la începuturile ei, ecocardiografia s-a afirmat ca una dintre metodele cele mai utile în diagnosticul bolilor pericardice, în primul rînd al revărsatelor lichidiene pericardice (150, 151).

Proba timpului a dovedit valoarea examenului, așa încît astăzi ecografia este considerată metoda de elecție în diagnosticul pericarditelor lichidiene.

REVĂRSATUL LICHIDIAN PERICARDIC

În mod normal interfața formată de poziția pericardului visceral (epicardul) și a celui parietal realizează una din cele mai reflectorizante structuri cardiace pentru ultrasunete. Ecoul pericardiac este astfel deosebit de intens. Cantitatea mică de lichid existent fiziologic (sub 20 ml) realizează o peliculă fără expresie ecocardiografică. Ecoul pericardic este animat de mișcări de același sens cu peretele posterior ventricular, cu care face corp comun, amplitudinea mișcărilor fiind însă mai mică.

Acumularea de lichid în sacul pericardic, chiar în cantități mici, transformă cavitatea pericardică, virtuală, într-o cavitate reală, plină cu un mediu neecogen. De aici rezultă semnul principal al revărsatului lichidian pericardic — decolarea peretelui posterior al ventriculului de ecoul interfeței pericard parietal-plămîn, cu apariția unui spațiu lipsit de ecouri, corespunzător acumulării de lichid (fig. III.42) (152, 153). Acest spațiu poate fi evidențiat retroventricular, dar nu și retroarterial, deoarece pericardul se reflectă la nivelul venelor pulmonare (fundul de sac Haller).

Din punct de vedere tehnic, pentru evidențierea revărsatului pericardic în poziție ventriculară se recurge la scăderea amplificării totale, ceea ce permite evidențierea clară a limitelor cavității pericardice, mai ales atunci cînd în lichid există particule (exsudat) care pot da mici ecouri.

Un alt semn important este pierderea motilității ecoului pericardic parietal, care devine plat, imobil.

Distribuția lichidului pericardic variază în funcție de cantitatea sa ; în cazul revărsatelor mici, lichidul se adună predominant posterior și apical.

Creșterea cantității de lichid duce la acumularea sa în regiunea apicală și la apariția lichidului anterior.

S-au încercat diverse metode de apreciere ecografică a cantității de lichid din spațiul pericardic. Unii autori fac o aproximare semicantitativă după aspectul general al ecogramei (154). Astfel, în revărsatele foarte mici (50—75 ml), se produce numai o decolare sistolică între cele două foițe pericardice, care apar ca un ecou unic în diastolă. În revărsatele medii (200—700 ml), se formează un spațiu retrocardiac de aproximativ 10 mm și uneori se poate observa și lichidul anterior.

În revărsatele mari, spațiul retrocardiac este mult mai larg (20 mm) și uneori se poate înregistra lichidul apical ca o zonă imobilă, liberă de ecouri ; rareori se poate dovedi existența de lichid în sinusul transvers Theille, retroaortic, ca un spațiu lipsit de ecouri între peretele posterior aortic și atriul stîng.

Alți autori (155) au încercat o cuantificare mai exactă pornind de la calcularea volumului sacului pericardic și al cordului, considerate ca elipsoide cu diametrul mic cunoscut. S-au obținut rezultate concor-

Scanned with OKEN Scanner



Fig. III.42. Ecocardiograma a doi bolnavi cu pericardită lichidiană :
A — revărsat mediu care determină numai decolarea peretelui posterior şi formarea unui spaţiu clar între acesta şi pericardul parietal. Prin scăderea intensităţii se identifică ecoul pericardic imobil; *B* — revărsat abundent care determină un spaţiu mare, clar pre- şi retrocardiac şi apariţia unor mişcări ample *(swinging)* ale cordului (săgeţi lungi) ; se observă lichid intrapleural (săgeată groasă); mişcarea valvei mitrale este anormală (săgeata din dreapta) ; *Ao* — aorta.

dante cu volumul măsurat chirurgical, dar acumularea predominant în regiunea apicală poate genera erori.

Ecografic, pericarditele au ca particularitate mişcările ample ale cordului în interiorul sacului pericardic. Aceste mişcări apar ca excursii foarte ample ale pereţilor cardiaci, dar pot să dea şi diverse aspecte ce pun probleme de diagnostic privind motilitatea valvulară. Astfel, se observă aspecte de falsă mişcare sistolică anterioară sau false mişcări posterioare ale valvei mitrale, care trebuie diferenţiate de cardiomiopatia obstructivă sau de prolapsul mi-

Scanned with OKEN Scanner

tral. Dealtfel, aceste diagnostice nu trebuie puse cu uşurinţă în prezenţa unei pericardite.

Un spaţiu clar retrocardiac poate să apară şi în alte condiţii decît pericardita. De regulă, diagnosticul este uşor, dar circumstanţele şi modul de diferenţiere trebuie cunoscute.

Un revărsat important pleural poate să dea un spaţiu clar retrocardiac, care nu apare niciodată în spatele atriilor, ce sînt în raport cu structuri mediastinale înăuntrul fundului de sac pleural. Revărsatul pleural poate fi însă observat şi cu transductorul situat foarte lateral, pînă în axilă.

După pneumectomii sau în sindroamele de condensare retrocardiacă, în spatele peretelui posterior pot apărea spaţii fără ecouri. Ca şi în pleurezii, asemenea imagini nu se însoţesc niciodată de existenţa unui aspect de lichid pericardic anterior.

Rareori venele pulmonare pot da un spaţiu posterior fără ecouri, dar el apare retroatrial şi dispare în spatele ventriculilor. În obezitate sau în chisturile de pericard pot apărea spaţii lipsite de ecouri antecardiace care mimează un revărsat pericardic, dar ele nu sînt întovărăşite de aspectul de lichid posterior, obligatoriu în pericarditele lichidiene.

Tamponamentul cardiac nu poate fi diagnosticat cu certitudine prin ecocardiografie, dar s-a observat în asemenea circumstanţe o variaţie importantă respiratorie a dimensiunilor cavităţilor drepte şi micşorarea diametrului ventriculului drept. Urmărirea secvenţială a apariţiei şi accentuării acestor semne poate fi folosită ca mijloc de diagnostic al pericolului de tamponament (154).

Evident, ecocardiografia nu poate da indicaţii privind natura unui revărsat pericardic.

Ecografia bidimensională permite un studiu mai complet şi o apreciere mai exactă a volumului de lichid pericardic.

PERICARDITA CONSTRICTIVĂ

Aportul ecocardiografiei în pericardita constrictivă şi în îngroşările pericardice este mai modest.

Existenţa unor calcificări pericardice în dreptul ferestrei ecografice poate face imposibil examenul. De regulă, însă, acesta este posibil şi evidenţiază modificări ale motilităţii septului şi peretelui posterior.

Modificarea de mişcare a peretelui posterior interesează în special diastola, prin pierderea mişcării posterioare din faza de umplere lentă, în care ecoul peretelui posterior apare orizontal, şi prin absenţa micii mişcări datorate sistolei atriale.

În sistolă, septul poate să prezinte mişcări anormale spre anterior (154) (fig. III.43).

Au fost remarcate şi îngroşări ale ecoului pericardic, mai ales anterior, a căror valoare este însă speculativă.

EXPLORAREA ECOCARDIOGRAFICĂ A FUNCŢIEI CORDULUI

Calităţile unice ale ecocardiografiei, şi anume posibilitatea de a vizualiza în dinamică structurile intracardiace şi de a repeta practic nelimitat examenul, ca şi completa lui inocuitate, au recomandat-o ca pe o metodă ideală de explorare funcţională în cardiologie. De aceea, încercările de a identifica cei mai valoroşi indicatori funcţionali ecocardiografici au fost şi sînt numeroase. Domeniul este în plină dezvoltare. În viitor,

Scanned with OKEN Scanner

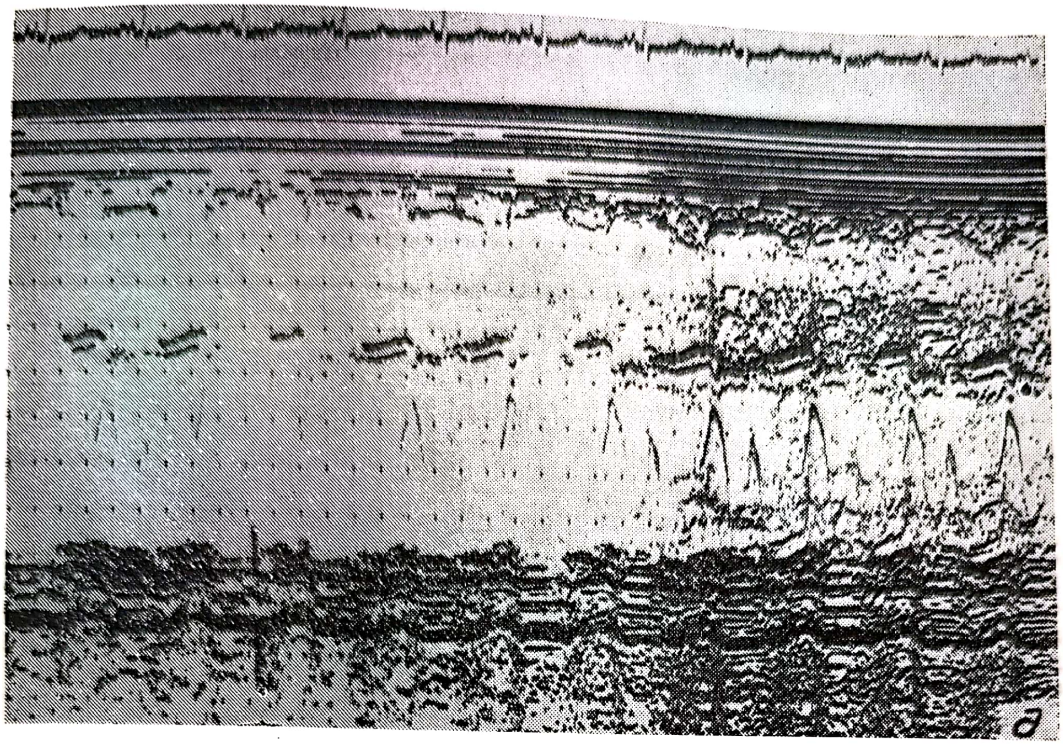

Fig. III.43 .

A — ecocardiograma unei bolnave cu pericardită constrictivă calcificată: se observă ecouri pericardice persistente după scăderea intensității, dovedind grosimea de peste 1 cm a pericardului; *B* — aspectul radiologic al pericardului la aceeași bolnavă.

Scanned with OKEN Scanner

această evoluție va duce fără îndoială la maturizarea unei metode de explorare care se anunță fără egal atît ca precizie, cît și ca posibilitate de aplicare în masă.

INFORMAȚII OBȚINUTE DIN MĂSURĂTORI STATICE ALE CAVITĂȚILOR

Numeroase studii au arătat că măsurătorile ecocardiografice sînt perfect reproductibile și variațiile între observatori sînt neglijabile (156—161). Condiția necesară este de a standardiza metodologia acestor măsurători.

Particularități în executarea măsurătorilor ecocardiografice. Prima problemă este constituită de standardizarea plasării transductorului. Un fascicul ultrasonic oblic va evidenția diametre „diagonale" anormal crescute. De aceea, pentru a putea efectua corect orice măsurătoare ecocardiografică, s-a convenit să se pornească de la obținerea imaginii valvei mitrale cu transductorul perpendicular pe peretele toracic, cel mult cu înclinare mediană minimă, dar fără înclinare cranială sau caudală (16). După obținerea acestei imagini standard (pacientul fiind în decubit dorsal), pot fi identificate celelalte structuri, prin înclinarea corespunzătoare a transductorului. În cazul în care imaginea inițială standard nu se poate obține (iar mitrala se identifică cu transductorul așezat oblic), informațiile ecocardiografice nu pot fi interpretate decît calitativ, valoarea lor cantitativă fiind nesigură.

A doua problemă este constituită de limita anatomică pînă la care se fac anumite măsurători (fig. III.44-A). În 1978, Societatea Americană de Ecocardiografie a propus standardizarea măsurătorilor, pornind de la principiul limitelor ecocardiografice cele mai nete și mai reproductibile (13). Potrivit acestui principiu, o structură ecogenă are un contur mai net spre limita care privește transductorul, în timp ce suprafața opusă acestuia generează un ecou mai difuz, care se identifică cu mai mult subiectivism. De aceea, în măsurarea dimensiunilor cavităților și pereților se propune includerea întotdeauna în acea dimensiune a grosimii ecoului care mărginește anterior structura (ecoul plasat spre transductor). În schimb, ecoul posterior (opus transductorului) este exclus din măsurătoare și inclus în dimensiunea structurii subiacente (a cărei limită anterioară o constituie).

În anii următori, unele colective prestigioase de ecocardiografiști și-au exprimat dezacordul în legătură cu aceste recomandări (14, 161). Principala obiecție este constituită din faptul că, incluzînd în măsurători grosimea ecoului anterior al structurii, se supraestimează constant volumul cavităților (161). În schimb, se constată că și limita ecourilor opusă transductorului este suficient de netă și reproductibilă pentru principalele structuri cardiace (14).

În concluzie, standardizarea limitelor între care se fac principalele măsurători ecografice nu a fost încă unanim acceptată. Cei care au investigat valorile normale ale dimensiunilor ecocardiografice (11, 14), nu au inclus grosimea ecoului anterior în măsurarea diametrelor ventriculare stîngi și drepte.

Alte precauții care trebuie luate sînt : folosirea mediei obținute din măsurarea a 3—4 cicluri cardiace (13, 162) ; folosirea aceleiași derivații *ECG* pentru standardizarea debutului *QRS* (se propune D II sau o derivație extremă dreaptă precordială) ; efectuarea măsurătorilor în momentul pauzei postexpiratorii (13, 163),

Scanned with OKEN Scanner

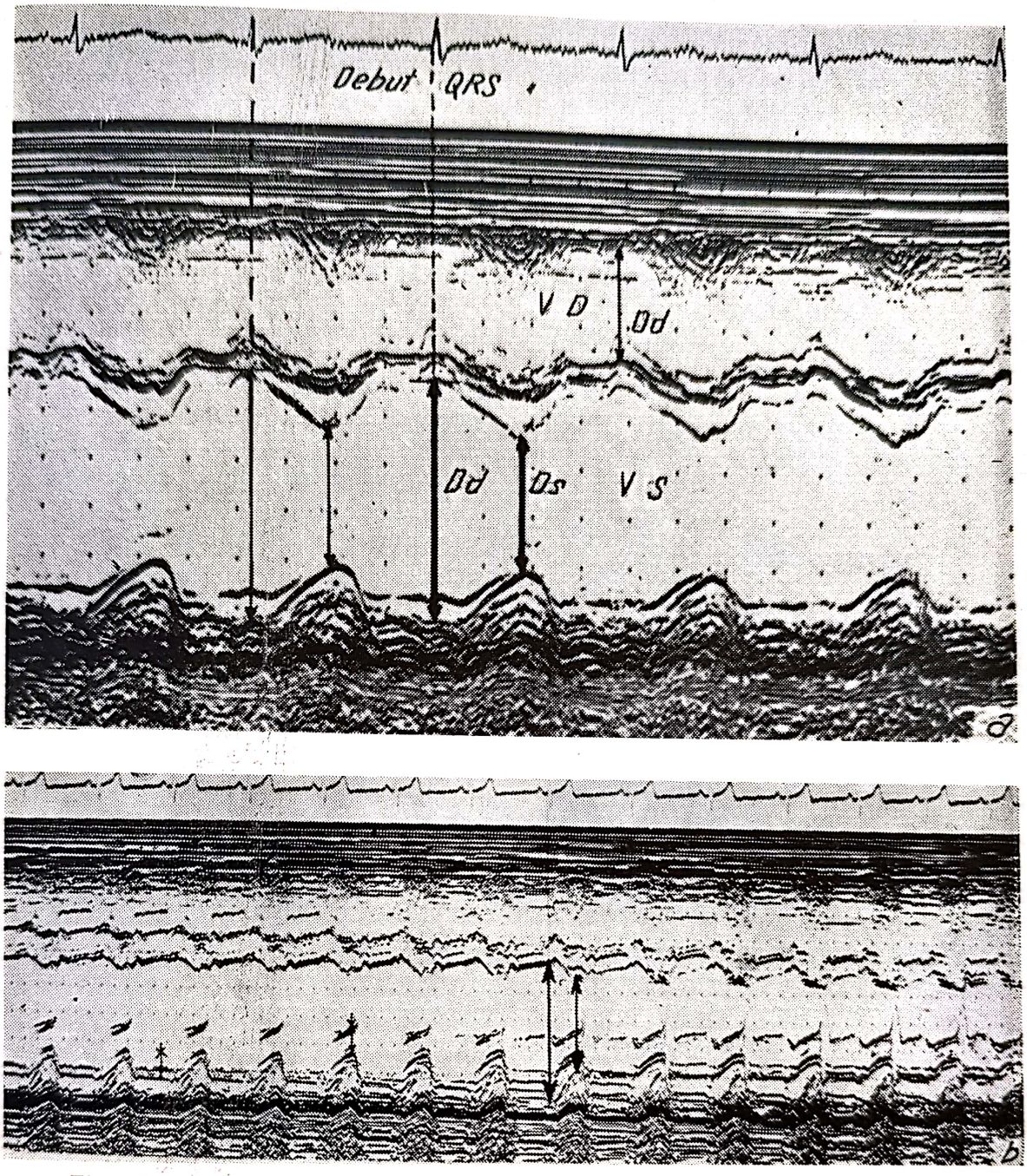

Fig. III.44. Criterii folosite pentru determinarea dimensiunilor ventriculare:
A — limitele măsurătorilor; cu linii subțiri sînt reprezentate recomandările Societății Americane de Ecocardiografie, care determină diametrul diastolic în dreptul vîrfului undei *R* și include în măsurători grosimea liniei endocardului septal (stînga imaginii) ; cu linii groase este reprezentată sinteza măsurătorilor propuse de alte colective, folosită și de noi (vezi textul); se folosește ca reper debutul *QRS* și nu se include grosimea liniei endocardice; *B* — *Dd, Ds* — diametrul diastolic, respectiv sistolic; *VD, VS* — ventriculul drept, respectiv stîng; poziționarea intraventriculară optimă a transductorului: poziția corectă este reprezentată de săgețile lungi (centrul imaginii); în stînga este reprezentată o falsă imagine de endocard dată de cordaj, iar intermediar, falsă îngroșare sistolică dată, de asemenea, de înmănunchierea cordajelor (săgeți tăiate).

deoarece s-a constatat că în inspirație crește volumul ecografic al cavităților drepte și scade cel al cavităților stîngi (163, 164).

O problemă importantă este aceea a utilizării judicioase a posibilităților aparatului de a elimina din imagine ecourile slabe (13, 165). Să re-

ţinem faptul că imaginea trebuie reglată în aşa fel, încît ecourile slabe ale cordajelor ventriculului stîng să fie limpede vizibile atît în diastolă, cît şi în sistolă (fig. III.44-B). În caz contrariu, cînd imaginea este prea mult curăţată, cordajele devin vizibile doar în sistole, cînd sînt mai intens ecogene, datorită înmănuncherii lor. Ecourile generate de ele pot, în acest caz, să falsifice diametrul ventricular sistolic care va fi apreciat ca mai mic decît în realitate (165). Aceleaşi precauţii trebuie luate şi la identificarea limitelor septului (156, 166).

VENTRICULUL STÎNG

Diametrele ventriculare. Volumul ventricular. Forma ventriculului stîng este asemănătoare cu a unui elipsoid. Diametrul ventricular, determinat în modul *M*, reprezintă axa mică a acestuia. Măsurarea lui se face imediat sub valva mitrală, în zona cordajelor. S-a constatat că, în mod normal, această axă este constantă în toate planurile (156—158). De aceea diametrul ventricular obţinut prin abord subxifoidian este identic cu cel obţinut prin abord parasternal (156, 168). Axul lung al elipsoidului este, la individul normal, dublul axului scurt. Calcule geometrice simple arată că volumul elipsoidului poate fi aproximat prin cubul axului mic (D^3). O formulă de regresie mai exactă a fost stabilită de Teichholz şi colab. (167) (tabelul III.3). Volumul ventricular astfel comparat s-a dovedit a se corela bine cu realitatea angiografică ($r \approx 0{,}80$) (156, 167). În mod absolut însă, volumul calculat prin această metodă supraestimează realitatea, în special pentru ventriculele mari, care tind să devină sferice. De acea volumul/bătaie, calculat în acest mod, nu este conform cu realitatea.

Fracţia de ejecţie. Acest indicator, care evaluează procentul din volumul diastolic ce este expulzat de ventricul în timpul unei contracţii, s-a dovedit a fi unul dintre cei mai valoroşi indicatori ai performanţei ventriculare. Fracţia de ejecţie (FE) se calculează raportînd diferenţa dintre volumul diastolic şi cel sistolic la volumul diastolic iniţial (tabelul III.3). Deşi am arătat că volumele sînt supraestimate prin calculele ecografice, în cazul FE, supraestimarea apărînd atît la numărător, cît şi la numitor, se anulează. Fracţia de ejecţie ecografică s-a dovedit, din această cauză, foarte apropiată de fracţia de ejecţie calculată prin cateterism ($r = 0{,}80—0{,}90$) (157, 164), constituind unul dintre indicatorii funcţionali ecocardiografici cei mai valoroşi. Ea este independentă de frecvenţă pentru limite largi ale alurii ventriculare (169, 170). Singura limitare este dată de faptul că FE este falsificată de bolile segmentare (cardiopatia ischemică). În acest caz, ea trebuie luată în considerare numai dacă în zona de elecţie (imediat sub valva mitrală) nu există zone diskinetice (173).

Grosimea pereţilor. Masa ventriculară. Din calcularea volumului ventricular extern, incluzînd grosimea septului şi a peretelui posterior, se poate deduce cu aproximaţie masa musculară a ventriculului stîng. Acest parametru s-a dovedit valoros mai cu seamă pentru urmărirea evoluţiei naturale sau cu tratament a diverselor maladii cu afectare miocardică.

Măsurători în ecocardiografia bidimensională. Aria ventriculului stîng se poate obţine prin această tehnică atît în axul lung, cît şi în axul scurt, la diferite niveluri. Tehnicile de calculare a volumelor, plecînd de la aceste arii, obişnuite pentru angiografia de contrast, au putut fi apli-

Scanned with OKEN Scanner

cate și în cazul ecocardiografiei bidimensionale. Deși s-a considerat că, datorită rezoluției mai slabe, volumul calculat în acest mod este subestimat (174), numeroase studii au arătat o corelare excelentă a volumelor ecografice bidimensionale cu cele angiografice ($r \approx 0{,}90$) (164, 174, 176, 177). Același lucru se constată și în cazul fracției de ejecție corespunzătoare. Măsurătorile sînt valabile și în cazul asimetriilor ventriculare din cardiopatia ischemică (178, 179). Studii experimentale recente țin să demonstreze că volumele ventriculare măsurate prin ecografia bidimensională sînt mai apropiate de realitate decît cele obținute prin angiografia de contrast (180—182).

ALTE CAVITĂȚI

Măsurarea diametrului ventriculului drept prin ecografia în modul M s-a corelat satisfăcător cu angiografia de contrast (183). Ventriculele dilatate au putut fi corect identificate. Principalul inconvenient constă în identificarea mai dificilă a endocardului septal drept (166, 185).

Măsurarea diametrului atriului stîng s-a corelat excelent cu angiografia de contrast ($r \approx 0{,}90$) (184) și s-a dovedit unul din indicatorii ecografici valoroși. Unii autori corectează acest diametru în funcție de suprafața corporală (162, 184).

INFORMAȚII OBȚINUTE DIN APRECIEREA CALITATIVĂ A CONTRACȚIEI PEREȚILOR CAVITARI

Informații deosebit de valoroase se pot obține prin urmărirea aspectului contracției septului interventricular (185). În mod normal, în sistolă, el suferă o mișcare posterioară, în opoziție cu peretele posterior al ventriculului stîng. În caz de supraîncărcare de volum a ventriculului drept, el se deplasează în sus în timpul protomezosistolei. Endocardul septal drept execută o mișcare mai amplă decît cel stîng, în sensul arătat, și septul contribuie astfel la golirea ventriculului drept supraîncărcat. Fenomenul nu se întîlnește în caz de rezistență la ejecția ventriculară dreaptă.

O mișcare paradoxală anterioară sistolică se întîlnește și în cazul blocului major de ramură stîngă sau sindromului WPW, dar ea este precedată de o foarte scurtă excursie posterioară protosistolică. În caz de cardiopatie ischemică septală, dacă apare diskinezia de sept, mișcarea anterioară sistolică nu este sistematizată ca mai sus.

Septul execută o mișcare sistolică anterioară amplă în caz de debit/bătaie crescut (de exemplu, în regurgitații) sau în caz de hiperkinezie compensatorie pentru zone adiacente akinetice.

În perioada constrictivă, sistola atrială produce o deplasare anterioară a septului, deoarece peretele posterior ventricular nu se poate deplasa, datorită constricției.

Mișcările septului interatrial, care au putut fi evidențiate în ecografia bidimensională, au un aspect caracteristic pentru stenoza mitrală, insuficiența mitrală acută, insuficiența mitrală cronică, insuficiența tricuspidă etc. (186).

Peretele posteroinferior al atriului stîng suferă o expansiune sistolică de 1 cm în caz de insuficiență mitrală; ea se reduce cînd atriul stîng e dilatat.

Mișcarea diastolică posterioară a rădăcinii aortice este cu atît mai viguroasă, cu cît debitul transmitral este mai mare (peretele posterior al aortei se identifică cu peretele anterior al atriului stîng).

Închiderea treptată a valvelor aortice în timpul sistolei este martora unui debit/bătaie anterograd

Scanned with OKEN Scanner

scăzut (insuficienţă cardiacă sau insuficienţă mitrală).

O undă A amplă atît la valva mitrală, cît şi la valva tricuspidă, este martora unei complianţe scăzute a cavităţii ventriculare respective, care face ca debitul transvalvular să fie maxim în timpul contracţiei atriale.

Unii autori consideră că o creştere a distanţei maxime dintre sept şi punctul E al deschiderii mitrale peste 5,5 mm ar indica o fracţie de ejecţie scăzută.

Despre semnificaţiile funcţionale ale modificărilor pantei EF a valvelor atrioventriculare, undei A şi pantei bc a valvei pulmonare, care de asemenea implică unele măsurători, se va reveni în subcapitolele respective.

INFORMAŢII OBŢINUTE DIN CALCULE EFECTUATE ASUPRA MIŞCĂRII UNOR STRUCTURI ECOCARDIOGRAFICE

Amplitudinea de mişcare normală a septului şi a peretelui posterior şi procentul îngroşării sistolice a pereţilor sînt abordate în subcapitolul referitor la cardiopatia ischemică. Ele sînt reduse în caz de disfuncţie ischemică segmentară. În acest caz, scade şi viteza mişcării sistolice a pereţilor respectivi, reprezentată prin panta maximă a tangentei la endocardul ventricular. Toţi aceşti parametri se modifică şi în caz de disfuncţie ventriculară globală.

Viteza de scurtare circumferenţială a ventriculului stîng, calculată în ecografia unidimensională (tabelul III.3), conferă informaţii asemănătoare parametrului similar obţinut la angiografia de contrast, numai în absenţa anomaliilor de contracţie segmentară (informaţiile sînt false în cardiopatia ischemică).

Debitul/bătaie a fost estimat cu mai mult sau mai puţin succes prin diverse metode ecocardiografice.

Metodele care se bazează pe modificările volumelor ventriculare în modul M nu dau satisfacţie, pe de o parte, deoarece volumele sînt supraestimate în modul M şi pe de alta, deoarece nu se pot aplica în cazul cardiopatiei ischemice.

Metodele iniţiale, care se bazau pe studiul mişcării valvei mitrale sau valvei aortice, s-au dovedit de asemenea necorespunzătoare (188). Studii mai recente reevaluează posibilitatea de a estima debitul/bătaie prin mărimea şi durata deschiderii foiţelor mitrale (se pleacă de la premisa că ventriculul expulzează în sistolă acelaşi volum de sînge pe care îl primeşte în diastolă) (tabelul III.3). Co-

TABELUL III.3

FORMULE DE CALCUL FOLOSITE ÎN EXPLORAREA FUNCŢIONALĂ ECOCARDIOGRAFICĂ UNIDIMENSIONALĂ

Parametrul calculat	Formula de calcul	Indice de corelaţie cu cateterismul	Indice bibliografic
Volumul ventriculului stîng (V) (cm^3)	$V = \frac{4}{3} \times \pi \times \frac{l_1}{2} \times \frac{l_2}{2} \times \frac{L}{2}$ dar $l_1 = l_2 = L/2 = D$; deci $V = \frac{4}{3} \times \pi \times \frac{D^3}{4}$ sau V D^3 $V = \frac{7,0}{2,4 + D} \times D^3$	r = 0,90	156 167

TABELUL III.3 (CONTINUARE)

Parametrul calculat	Formula de calcul	Indice de corelație cu cateterismul	Indice bibliografic
Fracția de ejecție a ventriculului stîng (FE%)	$FE = \frac{Vd - Vs}{Vd}$ sau $FE = \frac{D_d^3 - D_s^3}{D_d^3}$	r = 0,79 — 0,93 (citați de 174)	156 157 158 160 174 ș.a.
Masa ventriculului stîng (g)	Masa = Volum perete mușchi × densitate sau Masa = $[(D + G_{pp} + G_S)^3 - D^3] \times 1,05$		156
Viteza de scurtare circumferențială (Vsc) (circ./s)	$Vsc = \frac{Dd - Ds}{Dd \times PEVS}$	r = 0,84 (156)	156 157 158 160 ș.a.
Volumul bătaie al ventriculului stîng (Vbvs) (cm^3)	$Vbvs = \left(\frac{EE\ (mm)}{frecv.\ (b/min)} + PR\right) \times 100 + \frac{2 \times panta\ DE\ (mm/s)}{frecv.\ (b/min)}$	r = 0,90	189
	$Vbvs = 0,5 \times \pi \times (EE)^2_{cm} \times panta_{cm/s}\ DE \times dist.\ DC_s$	r = 0,80	190
Tensiunea parietală	$\frac{R}{G} = \frac{1}{0,0027} \times$ pres. în VS = constant	Normal = 3,0±0,7	200
Gradient transvalvular aortic (în stenoza aortică) (Gr) (mmHg)	Gr. = pres. VS (calculată) — TA brahială sistolică (tensiometru)	r = 0,75	200
	pres. VS = $6 + 298 \times Gd/R$	r = 0,82	201
	pres. VS = $366 \times \frac{Gd + Gs}{Dd + Ds}$	r = 0,90	202
	pres. VS = $225 \times Gs/R$		
Presiune telediastolică a VS (PTDVS) (mmHg)	$PTDVS = 21,6 \times \frac{QC}{AE} + 1,1$	r = 0,82	196 197
Presiune telediastolică arterială pulmonară (PTDAP) (mmHg)	$PTDAP = 23,8 - 0,02 \times RR + 0,26 \times TCIVD$	r = 0,63	208

Legenda:

l_1, l_2, L — axele scurte, respectiv axa lungă ale elipsoidului ventricular ; D, D_d, D_S — diametrul ventricular (diastolic, sistolic) ; V_d, V_S — volumul diastolic, respectiv sistolic ; G, G_{pp}, G_S — grosimea peretelui ventricular (respectiv posterior și septal) ; *PEVS* — perioadă de ejecție a ventriculului stîng ; *EE* — distanța între deschiderile maxime protodiastolice ale foițelor mitrale (mm la 189 ; cm la 190) ; *PR*, *RR* — intervalul *PR* (respectiv *RR*) pe *ECS* ; *DE* — panta de deschidere a foiței mitrale anterioare ; *DC* — distanța dintre punctele de deschidere și închidere a mitralei (s) ; *R* — raza ventriculară = D/2 ; *VS* — ventricul stîng; G_d, G_S — grosimea peretelui, diastolică, respectiv sistolică ; *QC* — distanța dintre debutul undei *Q* (*ECG*) și punctul *C* ecografic (închidere mitrală) ; *AE* — distanța dintre zgomotul II aortic (pe fonocardiogramă) și punctul *E* ecografic (deschidere protodiastolică mitrală) ; *TCIVD* — timpul de contracție izovolumetrică a ventriculului drept (determinat electro-ecocardiografic).

Scanned with OKEN Scanner

relaţia cu debitul cardiac determinat în mod invaziv a fost foarte bună (r = 0,80—0,90) (189—190).

Debitul transmitral a fost apreciat iniţial din panta diastolică a rădăcinii posterioare aortice, care este lipită de peretele atrial stîng anterior (191). Valoarea acestui parametru este încă în discuţie (192, 193). O altă categorie de metode apreciază acest debit din studiul deschiderii valvei mitrale (189, 190, 194).

În cazul stenozei mitrale, umplerea ventriculară, care este proporţională cu gradul stenozei, a putut fi apreciată prin panta mişcării protodiastolice de destindere a peretelui ventricular stîng posterior (193).

Presiunea telediastolică în ventriculul stîng a putut fi estimată din mişcarea de închidere a valvei mitrale (fig. III.45). Studiile iniţiale au apreciat că intervalul AC prelungit (corectat şi în funcţie de intervalul PR de pe ECG) poate prezice corect presiunea telediastolică crescută (20). Studii efectuate mai recent nu au putut stabili o corelaţie lineară între cele două fenomene (195).

Alţi autori găsesc o bună corelaţie între prima derivată a curbei AC şi creşterea maximă a presiunii intraventriculare (198).

A fost propusă o modalitate deosebit de interesantă de estimare a presiunii telediastolice ventriculare stîngi, prin măsurători efectuate pe curbele ecocardiografice, fonocardiografice şi electrocardiografice înregistrate concomitent (196, 197) (tabelul III.3). Indicii de corelare cu cateterismul au fost foarte buni (r = = 0,80—0,90).

Tensiunea intraparietală a putut fi apreciată din raportul dintre grosimea peretelui şi raza ventriculară

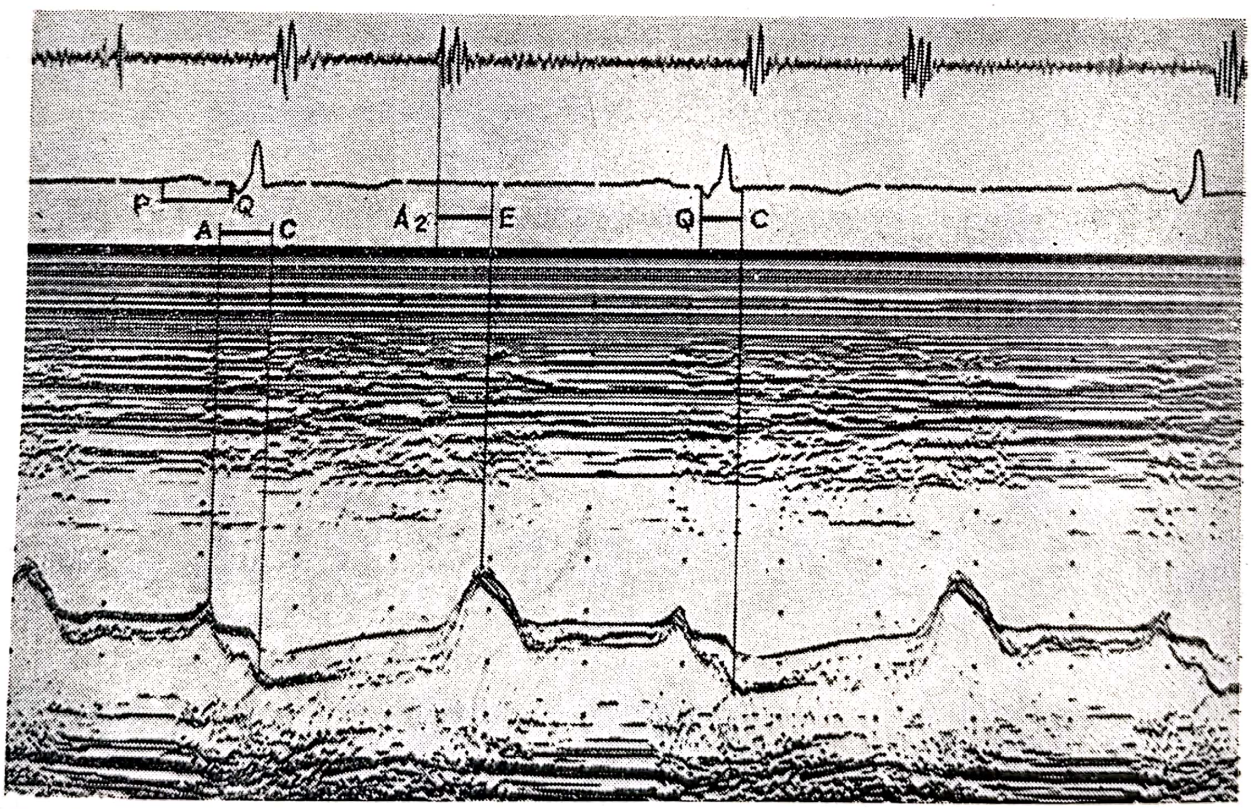

Fig. III.45. Măsurătorile efectuate în vederea estimării presiunii telediastolice ventriculare: în stînga sînt evidenţiate segmentele folosite pentru calcularea indexului *AC* (20); în mijloc sînt evidenţiate segmentele folosite pentru estimarea presiunii telediastolice prin formula Palmo (196, 197) (vezi textul şi tabelul III.3); ambele metode indică în acest caz o presiune crescută.

Scanned with OKEN Scanner

(jumătatea diametrului ventricular) (200, 201). Acest parametru a putut fi valorificat în următoarele două direcţii :

S-a plecat de la premisa că tensiunea în perete, conform legii Laplace, este o constantă :

$$\text{Tensiunea peretelui} = \frac{\text{Presiunea intracavitară} \times \text{raza}}{\text{Grosimea peretelui}}$$

În acest caz, s-au putut identifica fie hipertrofii ale peretelui nejustificate de presiuni intracavitare crescute (miocardopatii), fie adaptări neadecvate ale ventriculului la creşterea presiunii (dilatarea ventriculului martoră a decompensării cardiace) (200).

O altă aplicaţie o reprezintă calcularea presiunii sistolice intracavitare în funcţie de raza şi grosimea peretelui determinate ecografic, conform unor formule de regresie derivate din ecuaţia redată în tabelul III.3 (200—202). Comparînd această valoare cu presiunea sistolică brahială măsurată cu tensiometrul, s-a putut calcula gradientul transvalvular în stenoza aortică.

Complianţa ventriculară a putut fi obţinută din înregistrarea concomitentă a ecogramei şi a presiunilor intracavitare determinate sîngerînd (157, 203). Au existat şi încercări de estimare a complianţei prin combinarea curbelor ecografice cu cele apexografice.

Determinarea presiunii în circulaţia pulmonară. Studii mai vechi au arătat că o undă *a* pulmonară sub 2 mm şi o pantă de deschidere a pulmonarei peste 400 mm/s ar fi caracteristice unei presiuni medii în artera pulmonară de peste 20 mmHg. Alte studii, mai recente, nu au putut stabili o corelaţie foarte bună a acestor parametri (204, 205). Se pare că fenomenul este datorat faptului că, prin vecinătatea cu atriul stîng, mişcarea valvei pulmonare este influenţată, ca şi peretele aortic, şi de fenomenele intraatriale stîngi (206).

În schimb, ecografia a putut aprecia funcţia ventriculară dreaptă şi presiunea în mica circulaţie prin determinarea timpilor sistolici ai ventriculului drept (67, 207, 208, 209).

Alte informaţii funcţionale. S-au putut efectua studii fiziologice care să identifice originea diferitelor fenomene auscultatorii în bolile cardiace (210).

Prin înregistrarea concomitentă a mişcării diferitelor structuri (211) s-au putut efectua studii electrofiziologice privind depolarizarea în diverse aritmii (212).

Ecocardiografia Doppler începe de asemenea să aducă informaţii funcţionale preţioase.

Explorarea funcţională ecocardiografică cunoaşte astăzi o epocă de diversificare şi reevaluare a posibilităţilor sale reale.

INFORMAŢII ASUPRA EVOLUŢIEI NATURALE ŞI POSTTERAPEUTICE A BOLILOR CARDIACE

Una din aplicaţiile cele mai importante ale ecocardiografiei a constituit-o aprecierea momentului oportun pentru intervenţia operatorie în diferite valvulopatii (213).

S-au putut urmări micşorarea diametrului atrial după operaţia valvulopatiilor mitrale (214) şi aprecia ameliorarea funcţiei ventriculare după protezarea valvulară aortică (215, 216), ţinîndu-se seama şi de particularităţile contracţiei ventriculare în această boală (217). Stenoza aortică şi diferitele maladii congenitale au beneficiat de asemenea pe larg de urmărirea ecografică seriată a evoluţiei postoperatorii.

Scanned with OKEN Scanner

Ecocardiografia transesofagiană a servit la monitorizarea continuă a funcției ventriculare în timpul operației pe cord deschis (218). A fost construit chiar un transductor transesofagian bidimensional (219).

La bolnavii hipertensivi au putut fi urmărite în mod seriat, ecocardiografic, evoluția bolii cardiace și eficacitatea tratamentului asupra funcției ventriculare (220—222).

O aplicație dosebit de importantă este studiul efectelor farmacodinamice ale diverselor medicamente cardiotrope (223, 224). Astfel, s-a putut aprecia ameliorarea contracției ventriculare după administrarea de tonicardiace, vasodilatatoare, diuretice și evidenția reversibilitatea diskineziei ischemice după medicamente coronarodilatatoare etc.

În laboratorul nostru am reușit să urmărim cu succes, prin această metodă, efectul pozitiv al unor vasodilatatoare administrate bolnavilor cu insuficiență cardiacă, dintre care unele (Minoxidil, Molsidomin) fuseseră folosite puțin sau deloc în acest scop pînă acum (225) (fig. III.46-A). De asemenea am putut constata importantul efect inotrop negativ al injecțiilor intravenoase cu Amiodaronă, în cazul administrării ei la bolnavi cu cord decompensat (226) (fig. III.46-B).

În concluzie, ecocardiografia este o metodă neinvazivă ideală de explorare a funcției cordului, cu posibilități în plină afirmare. Au fost descriși numeroși parametri funcționali care acoperă aproape toată gama parametrilor obținuți la cateterism. Chiar dacă valoarea lor absolută nu este încă identică cu realitatea, evoluția lor poate fi urmărită seriat, la același bolnav, în cursul diverselor intervenții, furnizînd informații de neînlocuit. În combinație cu alte metode nesîngerînde simple, ecocardiografia poate soluționa de pe acum, în întregime și pe cale neinvazivă, toate problemele de explorare a unor categorii de bolnavi cardiaci (237). Majoritatea autorilor susțin că, în viitor, ecocardiografia va contribui tot mai mult la restrîngerea ariei investigațiilor prin cateterism.

ECOCARDIOGRAFIA DOPPLER

Completarea ecocardiografiei unișibidimensionale cu ecocardiografia Doppler a făcut ca examinarea cardiacă cu ultrasunete să devină un instrument de lucru cu puține lacune. Principala lipsă a primelor două variante de ecocardiografie constă în cantitatea redusă de informație privitoare la regurgitație și *shunt*-uri. Ecocardiografia Doppler, care studiază direcția și amploarea fluxului sanguin în cavități și orificii, a permis obținerea unor informații precise și în aceste domenii, rezervate pînă atunci numai cateterismului.

Fără a intra în amănunte de ordin tehnic, notăm faptul că studiul fluxului sanguin prin ecocardiografia Doppler poate fi efectuată asupra unor volume intracavitare reduse (222, 227). Aceste volume, numite volume-țintă, au formă ovoidă cu dimensiuni de 4/2 mm. Localizarea lor precisă poate fi determinată cu ajutorul unui cursor, pe care observatorul îl fixează în poziția dorită fie pe imaginea ecografică în modul M, fie pe imaginea bidimensională.

Transductorul de ultrasunete trimite în acest volum de studiu pulsații ultrasonice, care sînt reflectate de

Scanned with OKEN Scanner

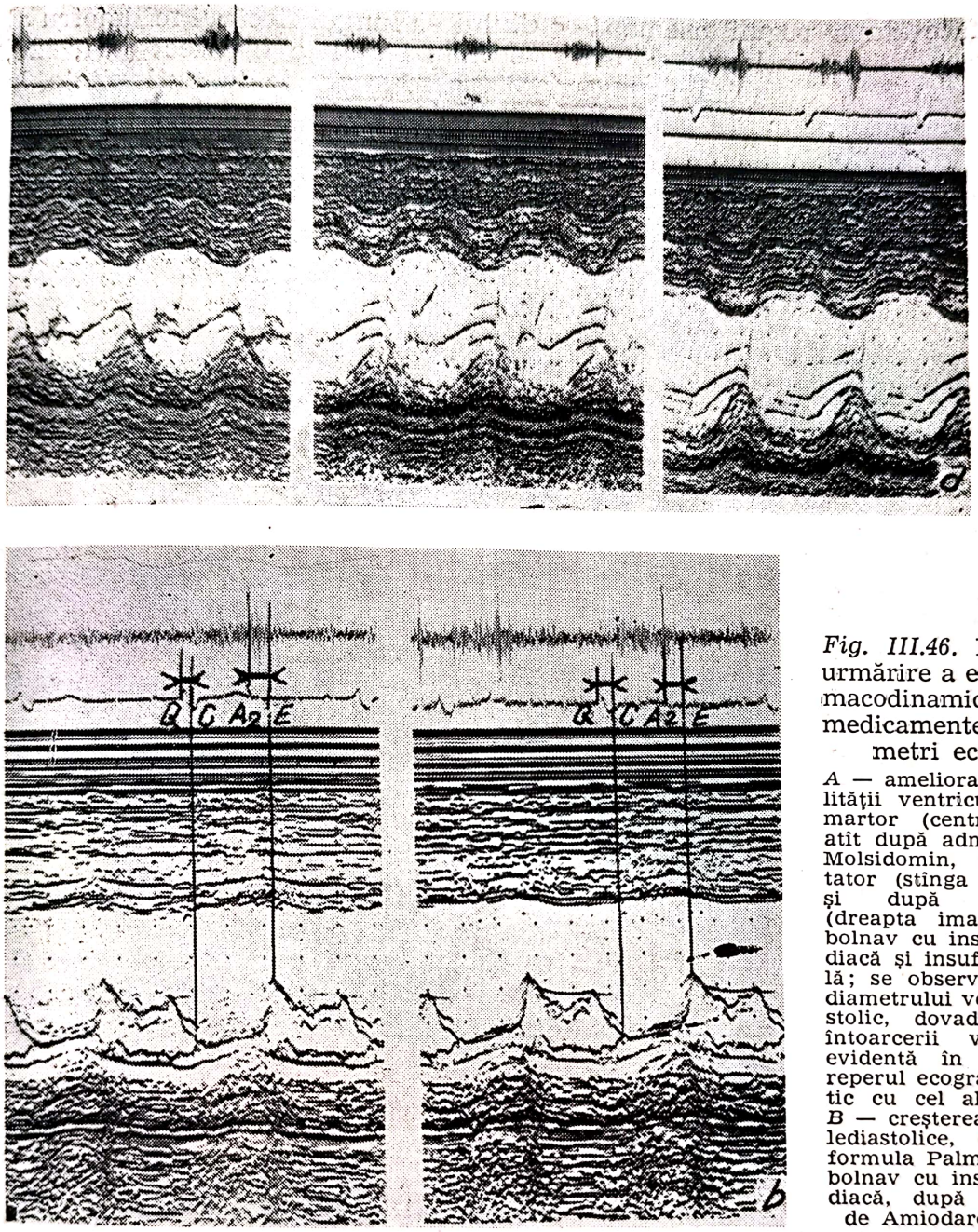

Fig. III.46. Exemple de urmărire a efectelor farmacodinamice ale unor medicamente prin parametri ecografici:
A — ameliorarea contractilității ventriculare față de martor (centrul imaginii), atît după administrarea de Molsidomin, un venodilatator (stinga imaginii), cît și după nitroglicerină (dreapta imaginii), la un bolnav cu insuficiență cardiacă și insuficiență mitrală; se observă și scăderea diametrului ventricular diastolic, dovadă a scăderii întoarcerii venoase (mai evidentă în stînga, unde reperul ecografic este identic cu cel al martorului); *B* — creșterea presiunii telediastolice, estimată prin formula Palmo (196), la un bolnav cu insuficiență cardiacă, după administrarea de Amiodaron injectabil.

celulele sanguine în mișcare și revin la transductor. Frecvența ecoului reflectat este modificată de direcția și viteza de mișcare a celulelor sanguine, deci implicit de direcția și viteza fluxului sanguin din acel volum. Un flux laminar normal va reflecta ultrasunete omogene cu o bandă îngustă de frecvență. Un flux turbulent, în care celulele sanguine se mișcă haotic în raport cu transductorul, va reflecta ultrasunete neomogene, cu o bandă largă de frecvență. Plasînd volumul-țintă în locuri de elecție, se vor percepe fluxuri sanguine într-un moment al ciclului cardiac în care ele ar trebui în mod normal să lipsească. Astfel se decelează fluxurile de regurgitație sau fluxurile de *shunt*.

Reprezentarea acestor date se poate face fie grafic, pe un canal separat al inscriptorului ecografic obișnuit, fie sonor ; analiza lor audi-

Scanned with OKEN Scanner

tivă se face după reguli asemănătoare auscultației clasice dar are avantajul cunoașterii precise a punctului intracardiac de unde sînt generate acele sunete.

Studiul fluxului transmitral, în vederea stabilirii existenței și gradului insuficienței mitrale, se face prin plasarea volumului-țintă juxtavalvular, în atriul stîng (227, 228, 229, 230). Aceasta a permis detectarea insuficienței mitrale cu o specificitate de 96% și o sensibilitate de 92%, gradul de mărime al regurgitației fiind de asemenea corect estimat (229). Studiul fluxului transmitral în diastolă a permis altor autori să stabilească existența și severitatea stenozei mitrale, cu o bună fidelitate față de cateterism (231).

Studiul regurgitației aortice și pulmonare se face plasînd volumul-țintă la nivelul valvelor respective și decelînd existența unui flux sanguin anormal în timpul diastolei (227, 228). De asemenea, în caz de stenoză asociată, în sistolă va fi decelat un flux turbulent, și nu laminar, cum este normal.

Studiul defectelor septale, atriale și ventriculare se face plasînd volumul-țintă juxtaseptal și repetînd studiul de-a lungul fiecărui milimetru al septului bănuit a fi defect (227, 228, 232, 233). În caz de discontinuitate, la nivelul leziunii se va decela un flux sanguin turbulent anormal. Astfel, defectul septal atrial a fost decelat la 13 din 14 copii purtători ai acestei leziuni de către ambii ecografiști ai colectivului Goldberg (232), iar defectul septal ventricular a fost decelat cu o sensibilitate de 90% și o specificitate de 98% de către alți autori (233).

Alte aplicații. Unii autori au reușit să studieze existența și mărimea fluxului sanguin prin grefele coronare (234) ; alții au putut diferenția suflurile sistolice „inocente" de suflurile organice (228). Există încercări interesante de cuantificare a debitului cardiac prin această metodă (235, 236).

Ecocardiografia Doppler este un domeniu nou, în plină căutare a posibilităților și limitelor sale. Se întrevede posibilitatea unei asocieri valoroase a informațiilor acestei variante cu cele ale ecocardiografiei uni- și bidimensionale, cu scopul de a se încerca suplinirea cît mai eficientă a informațiilor obținute pe cale invazivă.

BIBLIOGRAFIE SELECTIVĂ

INTRODUCERE

1. FORSSMANN W. — Die Sondirung des rechten Herzens, *Klin. Wschr.*, 1929, 8, 2 085.
2. EDLER I., HERTZ C. — The Use of Ultrasonic Reflectoscope for Continous Recording of Mouvements of Heart Valls, Kung. Fysiograf. Sallsk. Lund. Forhandl., 1954, 24, 40.
3. EDLER I. — Diagnostic Use of Ultrasound in Heart Disease, *Acta med. scand. (suppl.)*, 1955, 308, 32.
4. EDLER I., HERTZ C. — Ultrasound Cardiogram in Mitral Valvular Disease, *Acta chir. scand.*, 1956, 111, 230.
5. EDLER I., GUSTAFSIN A., KARLEFORS T., CHRISTENSSON B. — Ultrasound Cardiography, *Acta med. scand. (suppl.)*, 1961, 370, 68.
6. EFFERT S., ERKERUS H., GROSSEBROCKOFF F. — Über die Anwendung des Ultraschallechoverfahrens in der Herzdiagnostik, *Dtsch. med. Wschr.*, 1957, 82, 1 253.
7. FEIGENBAUM H., WALDHAUSER J., HYDE L. — Ultrasound Diagnosis of Pericardial Effusion, *J. Amer. med. Ass.*, 1965, 191, 107—111.
8. FEIGENBAUM H., POPP R., CHIP J., HAINE C. — Left Ventricular Wall thickness Measured by Ultrasound — *Arch. intern. Med.*, 1968, 121, 391—398.

Scanned with OKEN Scanner

Capitolul IV

OBSTETRICĂ ŞI GINECOLOGIE

Panait Sîrbu, Bogdan Marinescu, Mircea Crîngu, Tiberiu Pop şi Elisei Petcu

OBSTETRICĂ

INTRODUCERE

Ecografia constituie unul din cele mai mari progrese realizate în aceşti ultimi ani în investigaţia paraclinică obstetricală (1).

Examinarea uterului gravid a fost una din primele indicaţii ale folosirii ultrasunetelor în medicină, iar Ian Donald a fost cel care a introdus şi dezvoltat metoda sonică de investigaţie (2, 3, 4). Ecografia permite obţinerea, cu ajutorul ecoului undei sonore, a unei imagini asemănătoare radiografiei, fără folosirea mijloacelor de contrast (1). Desigur, ca orice metodă nouă de investigaţie, la început a înregistrat progrese remarcabile, dar şi eşecuri de interpretare inerente, datorită faptului că experienţa se acumula în timp (5), stabilind un echilibru între speranţele şi limitele acestei metode. Procentul de interpretări greşite ale imaginilor ecografice riscă să compromită această metodă, deosebit de utilă în practica obstetricală (5). Se impune astfel nu numai formarea unui specialist cu vastă experienţă, ci şi includerea unui serviciu de investigaţie ecografică în cadrul secţiilor de obstetrică-ginecologie, datele urmînd să fie interpretate în colaborare cu specialistul ginecolog-obstetrician ; astfel importanţa sa devine similară cu cea a investigaţiei cardio-tocografice (5).

Pe bună dreptate prof. Lepage (1977) afirmă că investigaţia cu ultrasunete — tehnică fiabilă, indoloră, cu perfectă inocuitate —, anunţă o revoluţie în diagnosticul obstetrical. Pentru a fi convingători este suficient să amintim fineţea, precocita-

Scanned with OKEN Scanner

tea şi precizia diagnosticului de vîrstă a sarcinii, anomaliile de implantare şi dezvoltare a oului, aprecierea cît mai exactă a dimensiunilor fetale şi vîrstei sarcinii, a viabilităţii fetale, precum şi a malformaţiilor fetale şi ovulare (4).

Explorarea cu ultrasunete furnizează în toate stadiile sarcinii o serie de date care completează examenul clinic, dar în nici un caz nu-l înlocuiesc (5) ; metoda permite însă dirijarea investigaţiilor complementare şi a conduitei terapeutice.

Dezvoltarea şi perfecţionarea aparaturii va permite în viitor evidenţierea mai precisă a detaliilor structurale ale binomului materno-fetal, pînă nu de mult misterios.

INDICAŢII

Datorită faptului că fătul este înconjurat de lichidul amniotic, posibilitatea de a fi evidenţiat cu ajutorul examenului ecografic (6) este ideală, avînd în vedere raportul ce se creează între zonele sonotransparente (lichidul amniotic) şi cele generatoare de ecouri sonice (structurile fetale, peretele uterin, placenta).

Astfel, ecografia poate evidenţia prezenţa sacului ovular în primele 4—5 săptămîni de la data menstruaţiei (Mac Vicar şi Donald — citaţi de 7), iar între săptămînile 7—11, apariţia ecourilor fetale animate de mişcări spontane (8). De asemenea, investigaţia ecografică devine utilă în aprecierea vîrstei gestaţionale atunci cînd apare o neconcordanţă în plus sau în minus între mărimea uterului şi data ultimei menstruaţii, în urmărirea dinamică a sarcinilor cu „risc crescut", precum şi în evoluţia normală sau patologică a lăuziei (9, 10).

Fleischer şi James (9) împart indicaţiile examenului ecografic în obstetrică în cîteva capitole distincte, şi anume :

În timpul sarcinii :

— confirmarea existenţei sarcinii intrauterine (coroborat cu investigaţiile de laborator) ;

— aprecierea vîrstei gestaţionale şi evaluarea neconcordanţei între mărimea uterului şi durata amenoreei ;

— confirmarea sau infirmarea sarcinii multiple ;

— localizarea şi evaluarea placentei ;

— aprecierea cantităţii lichidului amniotic ;

— confirmarea viabilităţii fetale (evidenţierea mişcărilor active fetale şi folosirea efectului Doppler).

Primul trimestru al sarcinii :

— confirmarea sarcinii molare ;

— confirmarea sarcinii ectopice ;

— confirmarea sarcinii oprite în evoluţie, ameninţării de avort sau avortului incomplet.

Trimestrul al doilea al sarcinii :

— localizarea placentei în vederea amniocentezei precoce ;

— evaluarea mărimii fetale.

Trimestrul al treilea al sarcinii :

— confirmarea sau excluderea existenţei placentei *praevia ;*

— depistarea anomaliilor congenitale ;

— cefalometria ; toracometria fetală.

Confirmarea diverselor afecţiuni concomitente sarcinii :

— colecistita ;

— pancreatita ;

— anevrismul vascular ;

— hidronefroza şi infecţia urinară.

Postpartum :

— depistarea resturilor placentare ;

— aprecierea întinderii şi gravităţii infecţiei postpartum (endometrita).

Scanned with OKEN Scanner

Pentru o mai bună sistematizare a datelor pe care le poate furniza examenul ecografic în obstetrică, am preferat prezentarea dinamică a acestora, în funcţie de perioadele evolutive ale produsului de concepţie.

PRIMUL TRIMESTRU AL SARCINII

În primul trimestru al sarcinii modificarea imaginilor ecografice este atît de rapidă şi de complexă, încît poate preciza vîrsta gestaţională în săptămîni (socotită de la data ultimei menstruaţii) (11).

Efectuarea unor ecografii repetate dă posibilitatea urmăririi evoluţiei sarcinii (5, 10, 11) şi a stabilirii parametrilor de dezvoltare normală sau patologică a produsului de concepţie (11, 12).

CONFIRMAREA EXISTENŢEI SARCINII ŞI EVOLUŢIEI EI NORMALE

În a 5-a săptămînă de gestaţie, sacul amniotic poate fi evidenţiat ecografic (2, 5, 7, 8, 9, 12), sacul ovular măsurînd ceva mai mult de 1 cm în diametru (14). Blackwell şi colab. (13) au evidenţiat prezenţa sacului gestaţional în procent de 95 între a 39-a şi a 42-a zi de amenoree. Acesta apare pe secţiune longitudinală ca o zonă circulară sonotransparentă, fără ecouri, cu contur net, situată în interiorul cavităţii uterine şi în prelungirea celor două ecouri paralele ale vaginului (8). Ecoul circular este reprezentarea ecografică a spaţiului anatomic dintre limita internă a cavităţii uterine, decidua parietală şi decidua capsulară (10) (fig. IV. 1).

La începutul celei de a 6-a săptămîni, sacul amniotic îşi măreşte dimensiunile, pereţii apar mai subţiaţi şi mai evidenţi, iar la sfîrşitul săptămînii forma sa devine ovoidală, ocupînd 2/3 din cavitatea uterină (8, 11). În această perioadă, uneori se pot evidenţia în interiorul sacului ovular, în apropierea peretelui sau în contact cu acesta, mici ecouri ce corespund structurilor embrionare, aşa-numitul pol fetal (10).

În a 7-a săptămînă, ecourile embrionare sînt evidente şi devine posi-

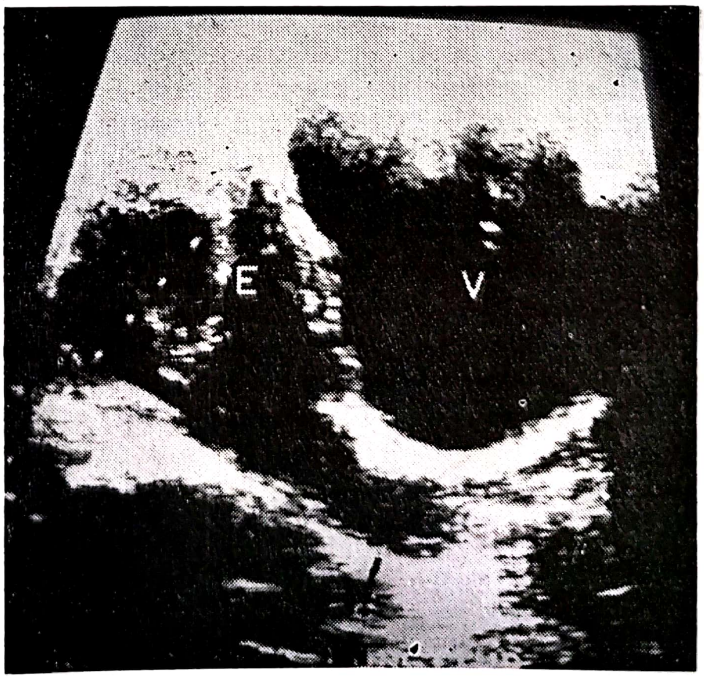

Fig. IV.1. Sac ovular; sarcină în săptămîna a 6-a; începe individualizarea butonului embrionar: V — vezică; E — sac ovular cu ecouri embrionare.

Scanned with OKEN Scanner

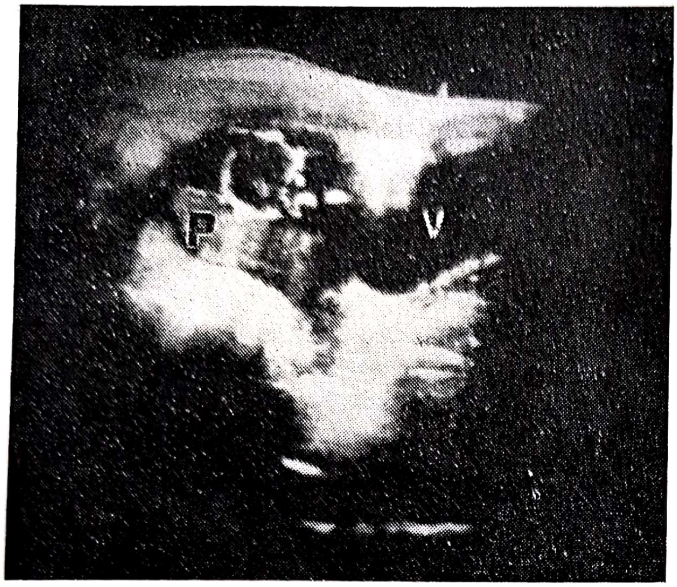

Fig. IV.2. Sarcină în săptămîna a 13-a; craniul fetal bine individualizat:
V — vezică; *P* — placentă.

bilă înregistrarea pulsaţiilor cordului fetal (5, 7, 8, 11, 12). În interiorul sacului amniotic apar ecouri fetale animate de mişcări spontane (8).

În a 8-a săptămînă, ecourile embrionare încep să capete aspecte morfologice distincte : ele apar ca o imagine alungită, ecogenică în interiorul cavităţii amniotice (11) (vezi fig. IV. 10 b). În cea de a 9-a săptămînă, cavitatea uterină este ocupată aproape în totalitate de sacul ovular.

La 10 săptămîni, dimensiunile şi structurile ovulare cresc, diferenţierea este mai netă şi uneori se pot identifica diverse segmente anatomice ale embrionului. Mişcările spontane apar mai ample şi mai intense.

În săptămîna a 11-a se pot evidenţia imaginea ecografică a craniului, ca un ecou circular fără ecouri centrale, în interiorul sacului amniotic, trunchiul şi membrele, iar mişcările fetale au caractere bine definite (torsiune, flexie şi extensie) (11).

Din a 12-a săptămînă se poate individualiza placenta, identificarea craniului fetal devenind facilă şi sigură (8, 11, 12). În a 13-a săptămînă de sarcină, măsurarea craniului fetal poate fi efectuată cu precizie — diametrul cefalic fiind 15—20 mm (14) — (fig. IV.2), trunchiul şi membrele sînt bine individualizate, iar mişcările spontane iau caractere particulare (apropierea mîinii de faţă).

CONFIRMAREA ACTIVITĂŢII FETALE

Certitudinea viabilităţii fetale *in utero* în primul trimestru al sarcinii reprezintă un suport psihologic deosebit de important pentru mamă şi oferă date importante clinicianului care urmăreşte evoluţia gravidei.

Investigaţia ecografică furnizează elemente deosebit de importante, certificînd aproape cu siguranţă prezenţa sau absenţa vieţii fetale în primele luni de sarcină, prin evidenţierea mişcărilor cordului şi segmentelor corpului fetal.

EVIDENŢIEREA MIŞCĂRILOR CORDULUI FETAL

Cel mai important element pentru aprecierea evoluţiei normale a sarcinii este reprezentat de prezenţa sau absenţa activităţii cardiace fetale. Datele din embriologie arată că activitatea cordului embrionar uman începe din a 21-a zi după concepţie, corespunzînd celei de-a 35-a zile de amenoree.

Scanned with OKEN Scanner

Ultrasunetele oferă posibilitatea tehnică de evidenţiere precoce a activităţii cardiace fetale.

TEHNICA DOPPLER

Reprezintă o metodă rapidă şi simplă de precizare a activităţii cardiace fetale (3, 5, 6, 10). Cu ajutorul sondei abdominale se pot evidenţia mişcările cordului fetal începînd din a 12-a săptămînă de gestaţie, ele fiind înregistrate acustic sau grafic (3, 6, 10). Jouppila (15), folosind un transductor subţire introdus în fundul vaginului, a reuşit să detecteze activitatea cardiacă fetală în a 8-a săptămînă. Rareori au fost citate cazuri cînd mişcările active fetale au fost depistate înainte de săptămîna a 8-a (10).

S-a stabilit astfel, că frecvenţa normală a cordului fetal este între 170—179 de bătăi pe minut între a 8-a şi a 11-a săptămînă de gestaţie, acestea scăzînd la o medie de 149 în a 16-a săptămînă (10) (fig. IV. 3).

Dificultăţile acestei tehnici sînt legate de ţinta mică spre care este îndreptat fasciculul ultrasonor (cordul fetal) în raport cu mărimea pelvisului. Astfel, în sarcinile mici, semnalul reflectat este de mică amplitudine, aşa încît poate fi acoperit de semnalele mai puternice ale structurilor vasculare materne sau pierdut în „zgomotul de fond" produs de însuşi echipamentul electronic (12).

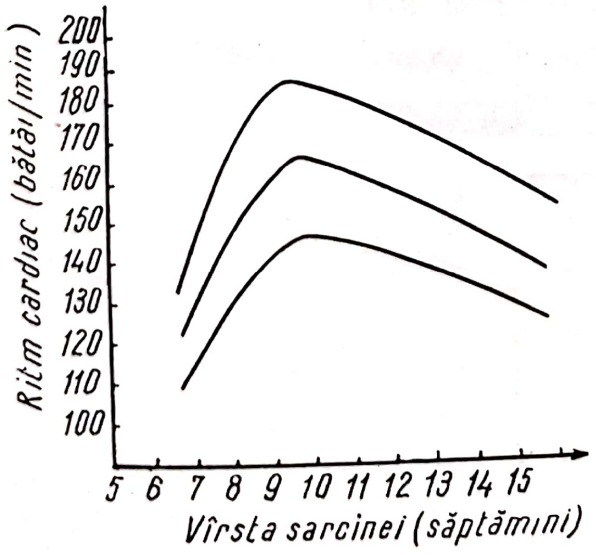

Fig. IV.3. Frecvenţa bătăilor cordului fetal în primul trimestru al sarcinii (după Robinson).

TEHNICA ECOURILOR PULSATILE

Kratochwil (12) a fost primul care a înregistrat activitatea cordului fetal, folosind tehnica ecourilor pulsatile, imaginată iniţial în *modul A*, folosind un transductor vaginal în sarcina precoce şi/sau unul abdominal, atunci cînd uterul devenea palpabil deasupra simfizei pubiene (10, 12). S-a putut evidenţia astfel activitatea cordului fetal în a 46-a zi de amenoree şi, cu oarecare precizie, după a 9-a săptămînă de gestaţie.

Pystynen (citat de 10, 12), folosind un echipament similar şi numai transductorul abdominal, confirmă prezenţa sau absenţa pulsaţiilor cordului fetal după a 14-a săptămînă de amenoree.

Robinson (16) descrie în 1972 un procedeu combinat, folosind modul B pentru localizarea prin ecotomografii seriate, la interval de 0,5—1 cm a embrionului, după care evidenţiază activitatea cordului fetal în modurile A şi M. Cu ajutorul acestei metode, posibilitatea de confirmare a activităţii cordului fetal în sarcinile cu mai mult de 49 de zile de amenoree este foarte mare (10, 12, 16).

TEHNICA COMBINATĂ (MODUL B ŞI DOPPLER)

A fost preconizată de Piiroinen (17), care a folosit localizarea fătului prin ecografia în modul B, iar apoi, cu ajutorul unei sonde Doppler de 5 MHz, a evidenţiat pulsaţiile cordului fetal. Cu această metodă, autorul a reuşit să confirme prezenţa vieţii fetale la 44 de zile de amenoree, precizia fiind de 100% după 8 săptămîni.

Scanned with OKEN Scanner

TEHNICA ÎN TIMP REAL

Folosind modul A sau ecografia în timp real se pot evidenţia cu uşurinţă mişcările fetale în primul trimestru de sarcină.

Se observă două tipuri de mişcări : mişcări violente ale întregului făt în interiorul sacului gestaţional, apărute ca urmare a schimbărilor de poziţie, şi mişcări de mai mică amplitudine, ale membrelor (12). Acestea pot fi observate cu dificultate înainte de 9 săptămîni (10). După cea de a 12-a săptămînă de gestaţie, la nivelul trunchiului fetal se evidenţiază mişcări active (5), iar în interiorul acestuia, pulsaţiile cordului şi/sau ale vaselor mari (1, 5, 8).

Haller şi colab. (5) au arătat că tipul şi frecvenţa mişcărilor fetale ar avea valoare prognostică, reducerea semnificativă a acestora fiind caracteristică sarcinilor terminate cu avort. Henner şi colab. (citaţi de 12) au încercat măsurarea acestora, găsind diferenţe semnificative între normal şi patologic.

Important este faptul că perioadele de activitate fetală alternează cu perioade de repaus de 15—20 minute (12). Lipsa mişcărilor fetale după 20 de minute poate fi considerată ca diagnostic cert de sarcină oprită în evoluţie şi făt mort (8, 12) (fig. IV. 4)

LOCALIZAREA PLACENTEI ÎN PRIMUL TRIMESTRU AL SARCINII

Localizarea placentei poate fi stabilită cu ajutorul examenului ecografic, cu oarecare aproximaţie în a 8-a—a 9-a săptămînă de amenoree (12) (fig. IV. 5).

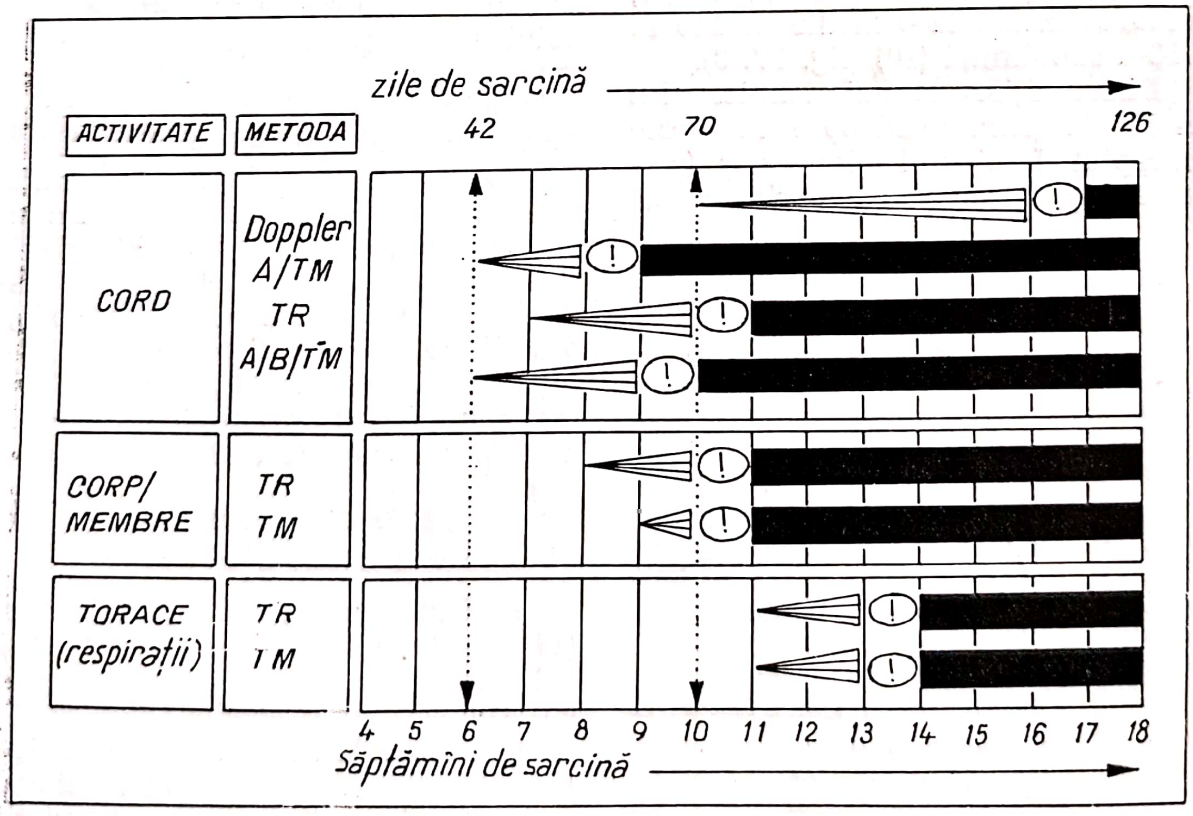

Fig. IV.4. Evidenţierea activităţii embriofetale cu ajutorul ultrasunetelor (după Haller şi colab., 1977):
A/TM — modul A/timp-mişcare; *TR* — timp real; *A/B/TM* — modul A, B şi în timp-mişcare.

Scanned with OKEN Scanner

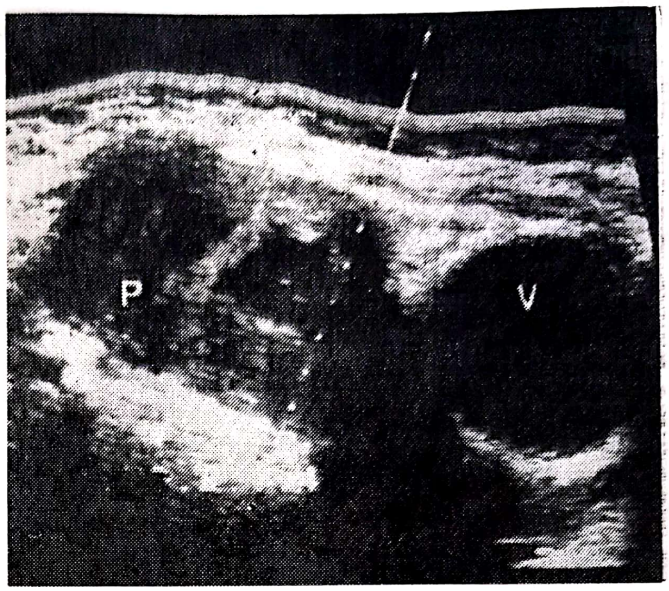

Fig. IV.5. Sarcină în săptămîna a 9-a; imaginea placentei şi sacului amniotic cu ecourile embrionare: *P* — placentă; *V* — vezică.

Uneori însă, situaţia placentei nu rămîne definitivă în cursul evoluţiei sarcinii. Astfel, în 50% din cazuri, în primul trimestru, placenta ocupă în totalitate sau parţial polul inferior al uterului (12), ascensionînd apoi odată cu dezvoltarea acestuia şi schimbarea raportului dintre suprafaţa placentară şi cea a cavităţii uterine (8, 12). Se poate deci afirma că în primul trimestru al sarcinii localizarea placentei poate fi considerată ca un exerciţiu de virtuozitate ecografică fără importanţă practică deosebită.

STABILIREA VÎRSTEI SARCINII

Stabilirea vîrstei sarcinii reprezintă un deziderat vital al obstetricii moderne, nu numai pentru momentul inducerii travaliului, ci şi pentru o corectă interpretare a investigaţiilor ce stau la baza „monitorizării antenatale" (12). Fără aceasta, urmărirea dinamică a gravidelor încadrate în categoria „sarcinilor cu risc crescut" devine anevoioasă, iar eventuala inducere electivă a naşterii (diabet matern, imunizare de RH şi/sau ABO, dismaturitate), hazardată (10).

Calcularea vîrstei gestaţionale în funcţie de data ultimei menstruaţii, incertitudinea ei, ciclurile neregulate sau sîngerările de nidaţie pot duce la un procent de eroare de pînă la 40 (12), iar examinarea bimanuală a uterului gravid în primul trimestru poate da variaţii de ± 2 săptămîni, în acelaşi procent (Beazley şi Underhill, citaţi de 10, 12).

Ecografia este potenţial cea mai precisă metodă de determinare a vîrstei gestaţionale, iar corectitudinea de apreciere este mai mare în primul trimestru. Aceasta datorită faptului că, creşterea procentuală a mărimii fătului şi a sacului gestaţional este mai mare în primele luni faţă de ultimele săptămîni de gestaţie (10, 12). Din punctul de vedere al interpretării, ecografia în primele 14 săptămîni de gestaţie poate fi împărţită în : tehnici subiective (descriptive) şi obiective (măsurarea uterului, sacului gestaţional şi fătului) (10, 12).

INTERPRETAREA DESCRIPTIVĂ

A fost prima metodă ecografică de precizare a vîrstei sarcinii în primele săptămîni de gestaţie (10). Me-

Scanned with OKEN Scanner

toda se bazează pe compararea imaginii ecografice cu înregistrări standard, dinamice, ale unor sarcini cunoscute (12), precum şi pe analiza mărimii sacului ovular şi a raportului acestuia cu uterul (10).

La 5 săptămîni de amenoree, sacul gestaţional apare ca un mic inel în interiorul cavităţii uterine (10, 11, 12), iar ecourile trofoblastice, difuze (14). La 6 săptămîni, sacul ovular aproape îşi dublează dimensiunile (12), iar ecourile trofoblastice sînt subţiate (14).

La 7 săptămîni, dimensiunile se dublează din nou, iar cu aparatele moderne, perfecţionate, se pot pune în evidenţă ecourile fetale (10, 11, 12, 14), precum şi pulsaţiile cordului fetal (14, 16, 17). Uterul ia aspect globulos (14).

La 8 săptămîni, sacul gestaţional ocupă 1/2 din cavitatea uterină, iar la 9 săptămîni, 2/3 din aceasta, în timp ce la 10 săptămîni, cavitatea uterină este ocupată în totalitate (10, 11, 12, 14).

Între săptămînile a 11-a şi a 13-a, se produce o „disoluţie ecografică" a sacului gestaţional ca urmare a apariţiei unei multitudini de ecouri ce fac imaginea greu interpretabilă (10, 12), datorită fuziunii caducii reflectate cu cea uterină, ce duce la o pierdere a ecourilor (8).

În săptămînile a 12-a—a 13-a, embrionul devine făt, iar toate elementele morfologiei fetale se evidenţiază ecografic (14). Craniul fetal devine evident, permiţînd măsurarea diametrului biparietal (10, 11, 12, 14).

La 14—15 săptămîni de gestaţie, în majoritatea cazurilor se poate evidenţia întregul contur al sacului amniotic (18).

Deşi această cale de apreciere a vîrstei gestaţionale este folosită de mulţi autori, Robinson (12) consideră că rămîne totuşi subiectivă, întrucît depinde de experienţa celui care efectuează investigaţia.

MĂSURAREA (BIOMETRIA) UTERULUI ŞI SACULUI GESTAŢIONAL

Dorinţa de a stabili criterii obiective pentru aprecierea vîrstei gestaţionale i-a făcut pe Hellman şi colab. (19) să încerce măsurarea uterului şi a sacului gestaţional ; ei au precizat totodată şi curbele de creştere ale acestor parametri în primul trimestru al sarcinii. Măsurătorile uterine erau reprezentate de lungimea maximă şi de diametrul maxim antero-posterior, iar cele ale sacului amniotic, de diametrul antero-posterior, longitudinal şi transvers (fig. IV. 6).

Aceste măsurători pot avea uneori un procent semnificativ de eroare din cauza variabilităţii formei sacului gestaţional la două sarcini de aceeaşi vîrstă sau chiar la aceeaşi sarcină, în funcţie de gradul de umplere a vezicii (10).

Pornind de la constatarea că sacul gestaţional îşi poate modifica dimensiunile lineare, dar volumul său rămîne constant, Robinson (18) a folosit tehnica planurilor paralele la mici intervale (0,5—1 cm), măsurînd dimensiunea fiecărei secţiuni. Prin introducerea datelor obţinute într-o

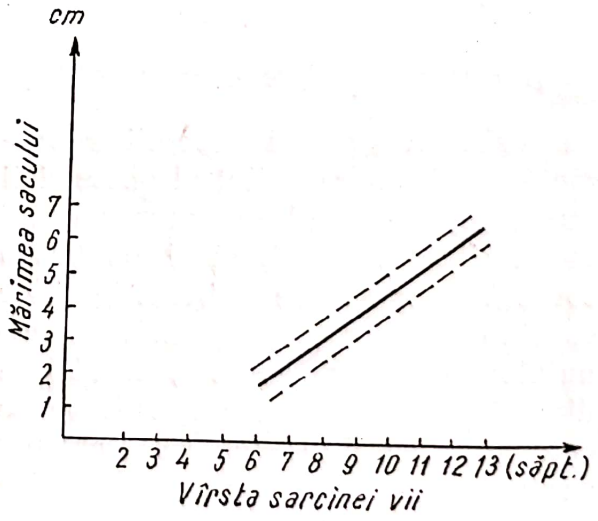

Fig. IV.6. Relaţia dintre diametrul sacului gestaţional şi vîrsta sarcinii (după Hellman, 1969).

Scanned with OKEN Scanner

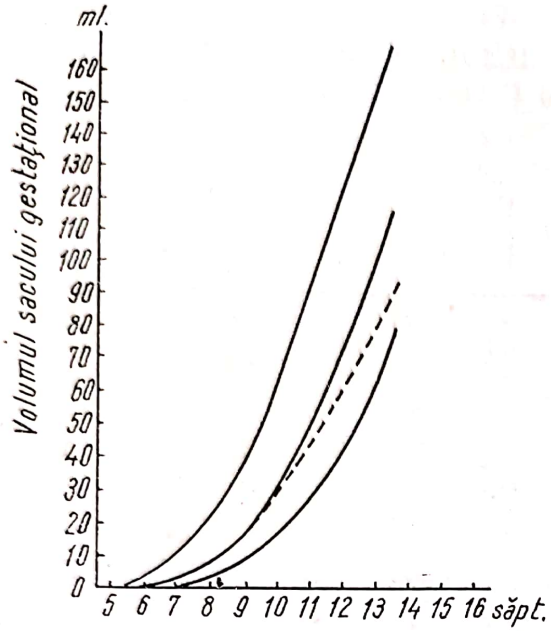

Fig. IV.7. Relația dintre volumul sacului gestațional și vîrsta sarcinii; linia întreruptă reprezintă volumul sacului gestațional din care a fost scăzut volumul fetal (după Robinson, 1975).

formulă matematică, se află volumul total al sacului amniotic cu un indice de eroare de ± 10% :

$$V = D\left(\frac{A_1}{2} + A_2 + A_3 \ldots + A_n\right),$$

unde : D reprezintă distanța dintre planurile de secțiune ;
A_1, $A_2 \ldots A_n$, suprafața fiecărei secțiuni.

Indicele de eroare în urma acestor măsurători este de ± 1,5 săptămîni (12) (fig. IV.7).

MĂSURAREA CRANIO-CAUDALĂ A FĂTULUI

Robinson (20) introduce în anul 1973 tehnica măsurătorii cranio-caudale a fătului în primul trimestru al sarcinii, ca parametru de stabilire a vîrstei gestaționale. Cifra obținută reprezintă lungimea maximă a fătului, excluzînd membrele (10).

Printr-o serie de planuri paralele se identifică cele două extremități fetale, care se marchează cu două puncte pe abdomenul gravidei, stabilindu-se astfel poziția fătului. Plimbînd transductorul pe linia ce unește cele două puncte și/sau paralel cu aceasta, se obține lungimea maximă a fătului. După săptămîna a 9-a, datorită mișcărilor fetale, acest lucru devine mai dificil și necesită răbdare pentru a putea „prinde" fătul într-o perioadă de „liniște" (fig. IV.8).

Indicele de eroare este de ±1,2 mm, iar examinările repetate au permis stabilirea curbei de creștere fetală de la 10 mm la 7 săptămîni, la 83 mm la 14 săptămîni. Vîrsta gestațională a fost apreciată în 95% din cazuri la limita a ±4,7 zile (10) (fig. IV.9, tabelul IV.1).

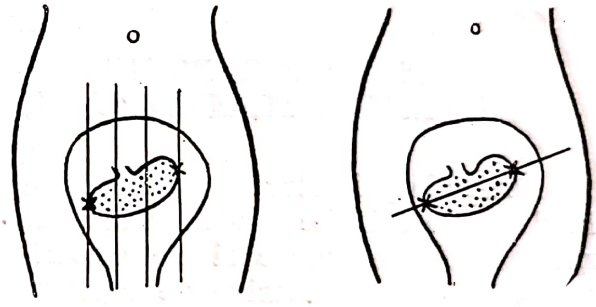

Fig. IV.8. Tehnica de măsurare cranio-caudală a fătului (după Robinson, 1975).

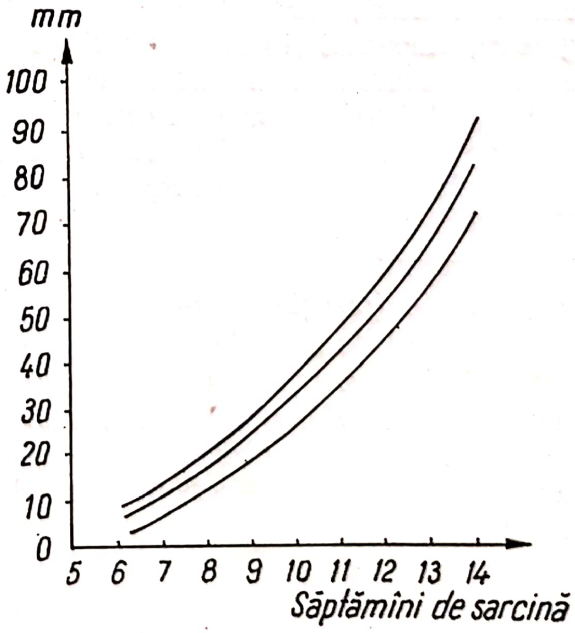

Fig. IV.9. Curba normală a creșterii cranio-caudale a fătului în primul trimestru al sarcinii (după Robinson, 1975).

Scanned with OKEN Scanner

TABELUL IV.1

PARAMETRII BIOMETRIEI FETALE ÎN PRIMUL TRIMESTRU AL SARCINII
(după Levy, Erbsman şi Robinson, 1978)

Vîrsta sarcinii (săptămîni de amenoree)	Cavitatea uterină		Diametrul mediu al sacului ovular (mm)	Lungimea cranio-caudală a embrionului (mm)
	Lungimea (mm)	Diametrul antero-posterior (mm)		
5	53	36	17	
6	59	40	21	
7	65	45	24	10
8	72	50	29	16
9	80	55	33	23
10	88	61	44	31,5
11	98	68	50	41,5
12	108	75	56	53

ANOMALIILE SARCINII ÎN PRIMUL TRIMESTRU

Perioada primelor 15 săptămîni de la data primei zile a ultimului ciclu menstrual este marcată de o serie de evenimente succesive deosebit de importante : ovulaţia urmată de fertilizare, transportul oului, diviziunea lui, implantarea blastocitului în decidua uterină, dezvoltarea corpului galben, placentei şi embrionului, precum şi trecerea de la stadiul embrionar la cel fetal. În oricare din aceste faze pot apărea devieri de la normal, care trebuie depistate cît mai precoce (12).

Examenul clinic oferă elemente insuficiente (poziţia şi mărimea uterului, gradul de închidere a canalului cervical şi prezenţa sau absenţa formaţiunilor pelviene), iar dozările hormonale au valoare interpretativă mai mică în această perioadă a sarcinii (10, 12).

Ecografia, datorită „ferestrei" pe care o creează, permite supravegherea modificărilor morfofuncţionale ce au loc în abdomenul femeii gravide : apariţia şi dezvoltarea sacului gestaţional, morfologia şi dimensiunile lui, trofoblastul şi embrionul atît în evoluţia lor normală cît şi patologică.

Explorarea ecografică oferă mult mai multe informaţii asupra modificărilor anormale legate de dezvoltarea sarcinii în primul trimestru decît identificarea acestora simptomatică, clinică şi/sau prin explorările paraclinice de rutină (12).

DEPISTAREA ECOGRAFICĂ A ANOMALIILOR ÎN PRIMUL TRIMESTRU AL SARCINII

ANOMALII ALE SACULUI GESTAŢIONAL

ANOMALII DE FORMĂ

Forma sacului gestaţional se modifică dinamic în cursul sarcinii : el este circular în secţiune longitudinală şi transversală între 4 şi 6 săptămîni, devine apoi oval la început pe axul longitudinal şi apoi pe cel transversal, odată cu umplerea cavităţii uterine (7, 10, 11, 12). Desigur sacul gestaţional poate îmbrăca o serie de

Scanned with OKEN Scanner

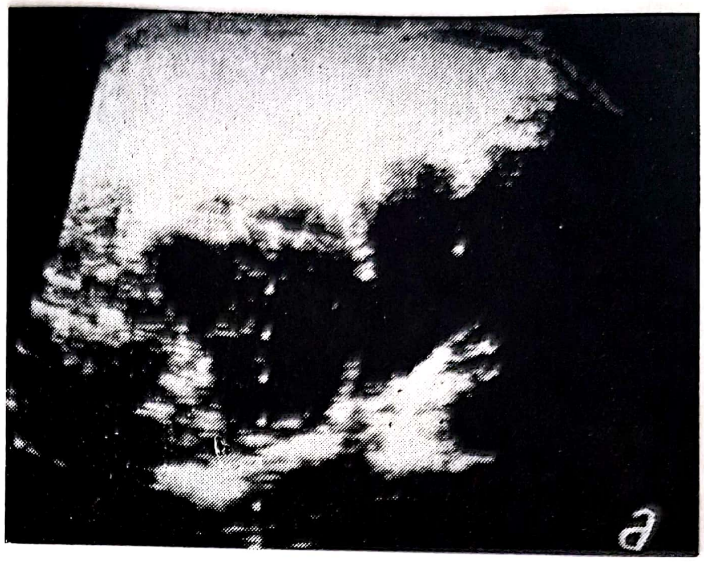

Fig. IV.10. Sarcină în săptămîna a 8-a:
a — sac ovular de formă rotundă;
b — acelaşi caz, sac ovular de formă ovală.

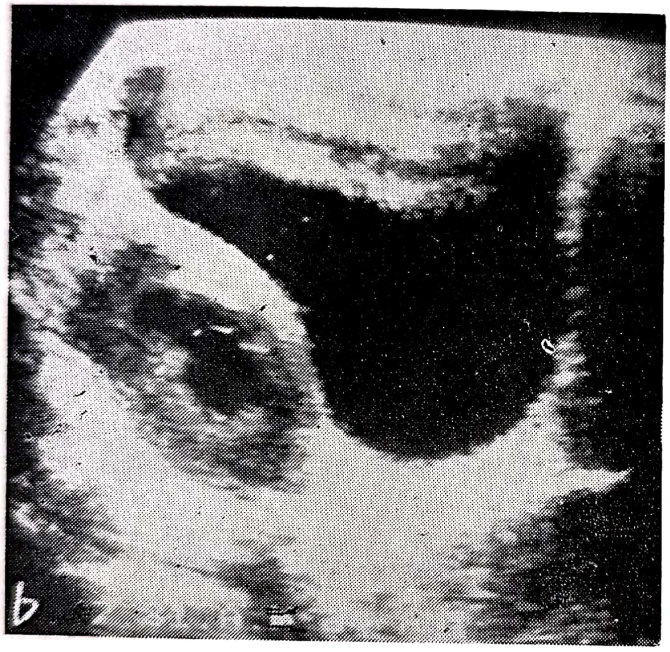

forme, între sferă şi ovoid, fără ca acestea să fie considerate anormale. Astfel, poate fi turtit sau alungit, atunci cînd vezica destinsă apasă asupra uterului şi indirect asupra sacului gestaţional (7, 10, 14, 16) (fig. IV. 10).

Sacul reniform poate apărea ca urmare a compresiunii submucoase a unui nodul fibromatos sau în urma decolării parţiale a oului (12), soldat de multe ori cu avort.

Întreruperea conturului regulat al sacului amniotic poate fi considerată patologică, tipică avortului (14, 21).

ANOMALII DE LOCALIZARE

Înainte de săptămîna a 8-a, sacul gestaţional se găseşte situat la nivelul fundului uterin, în porţiunea centrală a cavităţii uterine sau în apropierea orificiului intern al colului (21). Implantarea oului în 2/3 superioare ale cavităţii uterine nu constituie ca atare un factor de prognostic favorabil în evoluţia sarcinii, dar în localizările din porţiunea inferioară a cavităţii uterine, riscul avortului este crescut (12) (fig. IV. 11).

Scanned with OKEN Scanner

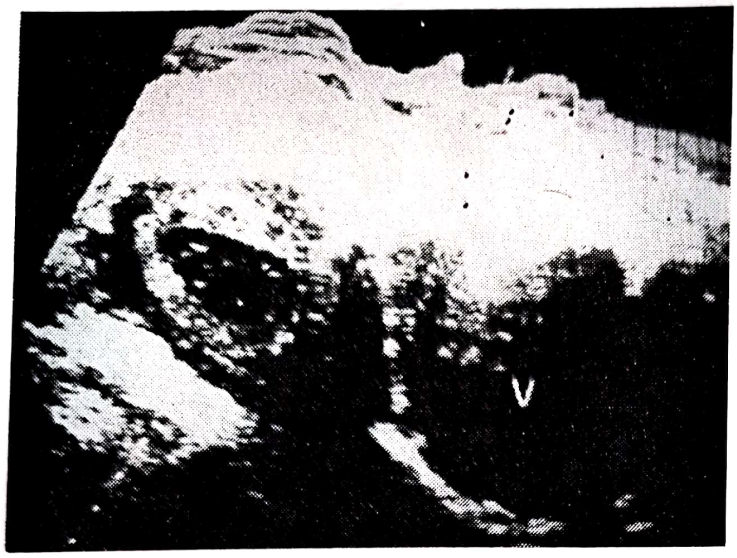

Fig. IV.11. Sarcină să săptămîna a 8-a; sacul ovular este situat în jumătatea medie a cavității uterine:
V — vezică.

ANOMALII DE MĂRIME

Dimensiunile sacului gestațional sînt strîns legate de vîrsta gestațională : ele cresc rapid odată cu aceasta (22). În primul trimestru de sarcină, anomaliile de mărime ale sacului gestațional sînt privite comparativ față de curba standard de creștere normală.

Devierile de la normal se referă la diferențele în minus față de dimensiunile normale la aceeași vîrstă de gestație (12). În această situație se pun două întrebări : sarcina este mai mică decît durata amenoreei (ovulație-nidație întîrziată) ori creșterea acesteia este încetinită sau oprită (12, 22) ?

Examinările ecografice succesive stabilesc evoluția normală sau anormală a sarcinii (22). Absența creșterii sacului gestațional atestă iminența avortului (21).

ANOMALII DE NUMĂR

Sarcina multiplă poate fi socotită anormală prin raritatea ei (12). Urmărirea ecografică dinamică evidențiază în săptămîna a 13-a apariția celor două cranii fetale și confirmă diagnosticul (fig. IV. 12).

Rareori se poate evidenția un sac gestațional dublu, care în final duce la nașterea unui făt (12, 19, 23, 24). În aceste situații există posibilitatea ca unul dintre cei doi feți să se resoarbă, de obicei în primele 8—9 săptămîni de gestație (7, 12, 24).

Nu a fost stabilită nici un fel de relație între prezența sacului dublu și incidența avortului spontan (7, 12).

ANOMALII ALE EMBRIONULUI ȘI FĂTULUI

ANOMALII DE FORMĂ

Ecourile embrionare sînt în mod normal identificate din a 7-a sau a 8-a săptămînă, contrastînd puternic cu zona sonotransparentă a lichidului amniotic. Acestea apar sub forma unei îngrămădiri circulare sau lineare de ecouri (12) (vezi fig. IV. 6).

În această perioadă, eventualele malformații nu pot fi evidențiate, dar din a 12-a săptămînă pot fi suspectate anencefalia sau acrania, deoarece craniul fetal devine vizibil [în mod normal, în această perioadă măsoară 2 cm (11, 12, 19)]. Examinările repetate în săptămînile a 14-a—a 15-a pot confirma diagnosticul (12).

Scanned with OKEN Scanner

ANOMALII DE MĂRIME

Anomaliile de dezvoltare ale sacului gestaţional se repercutează de obicei şi asupra embrionului ; ele pot fi evidenţiate ecografic din săptămîna a 8-a, cînd acesta poate fi măsurat (12, 19).

Absenţa ecourilor embrionare la 8 săptămîni este considerată anormală ; de cele mai multe ori examinarea efectuată peste 1—2 săptămîni confirmă diagnosticul de ou clar (7, 12).

ANOMALII FUNCŢIONALE

Manifestările funcţionale ale produsului de concepţie în primul trimestru al sarcinii reprezintă un element crucial în urmărirea evoluţiei acesteia. Criteriile obiective folosite pentru stabilirea prezenţei sau absenţei vieţii fetale (12) sînt :

— creşterea dinamică a embrionului impune repetarea ecografiei la minimum o săptămînă şi de aceea rămîne o metodă greoaie de confirmare a vieţii fetale ;

— prezenţa bătăilor cordului fetal ce pot fi decelate odată cu evidenţierea ecourilor embrionare ;

— prezenţa mişcărilor embrionare active.

Bătăile cordului fetal apar ca ecouri mobile, ritmice şi rapide (circa 160/minut), iar mişcările embrionare sînt brutale şi cu amplitudine mare (10, 11, 12).

Mişcările fetale pot avea caractere particulare, în funcţie de starea normală sau patologică a fătului ; absenţa bătăilor cordului fetal şi a mişcărilor fetale active după o perioadă de 10—20 de minute reprezintă un semn sigur de sarcină oprită în evoluţie, cu moartea produsului de concepţie (11).

ANOMALII PLACENTARE

Deşi din punct de vedere anatomic placenta este complet constituită în a 10-a săptămînă de gestaţie, ea nu poate fi bine evidenţiată ecografic înainte de 12 săptămîni (12). Imaginea ecografică apare sub forma unor ecouri împrăştiate, în diverse tonuri de gri, cuprinse între limita lineară, clară, dată de sonotransparenţa lichidului amniotic, şi cea mai puţin bine delimitată, concavă, la nivelul de aco-

Fig. IV.12. Sarcină gemelară, în săptămîna a 14-a: se observă cele două cranii fetale, iar în porţiunea inferioară a cavităţii uterine, trunchiul unuia dintre feţi.

Scanned with OKEN Scanner

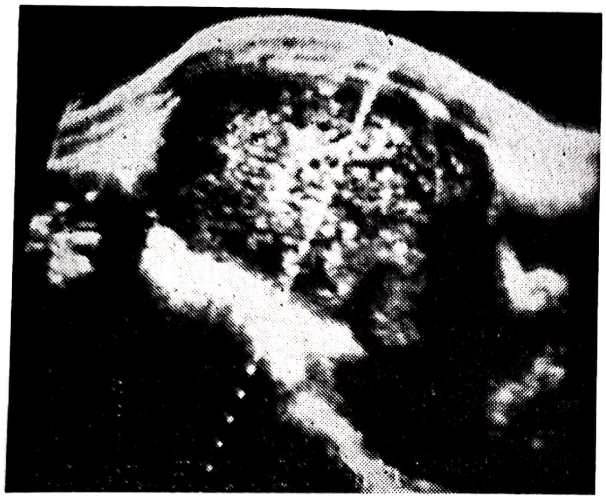

Fig. IV.13. Imaginea în „fulgi de zăpadă" datorată ecourilor heterogene ce ocupă în totalitate cavitatea uterină; molă hidatiformă.

lare la pereţii cavităţii uterine, uşor de confundat cu ecourile pereţilor uterini (12).

ANOMALII DE LOCALIZARE

Situarea placentei în apropierea orificiului cervical intern nu prezintă un element prognostic defavorabil, deoarece în timpul evoluţiei sarcinii, o placentă iniţial *praevia* poate ascensiona odată cu dezvoltarea uterului gravid, ocupînd în final porţiunea superioară a corpului uterin (8, 10, 12).

ANOMALII STRUCTURALE

Aspectul ecografic normal este reprezentat de numeroase ecouri cu caracter heterogen, delimitate de peretele uterin (aspect omogen) şi lichidul amniotic (sonotransparenţă) (10, 12).

Ecourile multiple, asemănătoare fulgilor de zăpadă, care ocupă parţial sau total cavitatea uterină, reprezintă imaginea ecografică tipică a molei hidatiforme (25, 26). De regulă, ecourile fetale lipsesc, iar uneori fătul poate coexista cu tumoarea placentară (12) (fig. IV. 13).

ANOMALII DE VOLUM ALE UTERULUI GRAVID

Aprecierea dinamică a mărimii uterului gravid reprezintă un parametru deosebit de important pentru urmărirea evoluţiei sarcinii (12). Anomaliile de dezvoltare uterină au multe cauze, dintre care o mare parte pot fi explicate cu ajutorul examenului ecografic, în special la femeile obeze, la care tactul vaginal are valoare relativă (7).

UTERUL MIC FAŢĂ DE VÎRSTA GESTAŢIONALĂ (după Levi, 12)

— Absenţa sarcinii evidenţiată prin aspectul ecografic normal, fără sac gestaţional şi absenţa ecourilor embriofetale.

— Oprirea creşterii sacului gestaţional, discordanţa dintre dimensiunile volumului său şi vîrsta gestaţională. Ecourile embrionare fără activitate. Examinarea repetată confirmă diagnosticul de sarcină oprită în evoluţie.

— Vîrsta menstruală (durata amenoreei) este incorectă, sarcina fiind mai mică în raport cu aceasta. Aspectul sacului gestaţional este normal, discordant cu durata amenoreei. Examinarea dinamică evidenţiază dezvoltarea normală a sarcinii, vîrsta acesteia urmînd a fi precizată în funcţie de criteriile ecografice.

— Implantarea ectopică a sacului ovular (vezi sarcina ectopică).

UTERUL MARE FAŢĂ DE VÎRSTA GESTAŢIONALĂ (după Levi, 12)

— Obezitatea excesivă poate crea imaginea clinică falsă a unui uter mai mare decît vîrsta gestaţională, eroare ce poate fi uşor corectată de examenul ecografic.

— Sarcina este mai avansată decît vîrsta gestaţională (falsă menstruaţie). Ecografia stabileşte vîrsta reală a sarcinii.

Scanned with OKEN Scanner

— Sarcina multiplă. Ecografia evidenţiază doi sau mai mulţi saci ovulari, iar după săptămîna a 12-a, imaginea craniilor fetale.

— Fibromul uterin, tumorile ovariene asociate sarcinii, malformaţiile uterine pot da impresia că uterul este mai mare decît vîrsta gestaţională.

Ecografia stabileşte dimensiunile şi/sau volumul sacului gestaţional în raport cu volumul uterului, precum şi prezenţa tumorilor uterine sau ovariene.

— Mola hidatiformă se caracterizează clinic prin discordanţa între volumul uterului şi durata amenoreei, iar ecografic, prin imaginea caracteristică.

AVORTUL SPONTAN

Diagnosticul ecografic al avortului este rapid şi uşor de pus după una sau două examinări (27).

AMENINŢAREA DE AVORT

Dacă sacul gestaţional nu apare complet circular, ci cu contur întrerupt, luînd aspectul literei „C" iar imaginea persistă la examinări succesive, poate fi formulat diagnosticul de ameninţare de avort (2, 27), diagnostic întărit de eventualitatea unei mici sîngerări vaginale. Aspectul ecografic se datorează deteriorării sacului gestaţional (2) (fig. IV. 14).

Urmărirea ecografică dinamică precizează evoluţia către degenerare sau din contra, completarea sacului gestaţional (2). Evoluţia normală în aceste cazuri va fi confirmată odată cu precizarea viabilităţii embrionare (27).

OUL MORT REŢINUT

Atunci cînd embrionul este mort, dar uterul nu a fost evacuat, ecografic se evidenţiază elementele morfologice ale sacului gestaţional, necorespunzătoare ca formă şi dimensiuni vîrstei gestaţionale (27). Absenţa mişcărilor fetale şi a bătăilor cordului fetal reprezintă un semn sigur, chiar în absenţa altor elemente de diagnostic (8, 10, 21, 27) (fig. IV. 15).

AVORTUL INCOMPLET

Retenţia totală sau parţială a elementelor trofoblastice după expulzarea embrionului apar sub forma unor ecouri heterogene în interiorul cavităţii uterine (12) (fig. IV. 16).

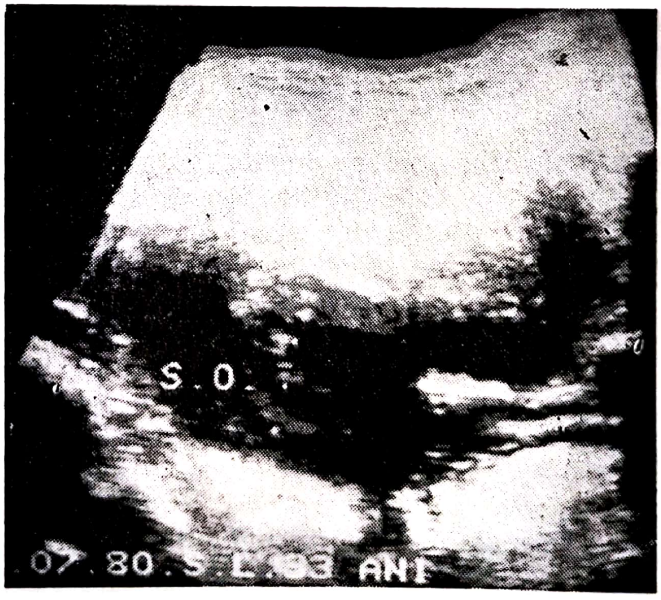

Fig. IV.14. Sarcină de 8 săptămîni; imagine incompletă a sacului ovular: *S.O.* — sac ovular.

Scanned with OKEN Scanner

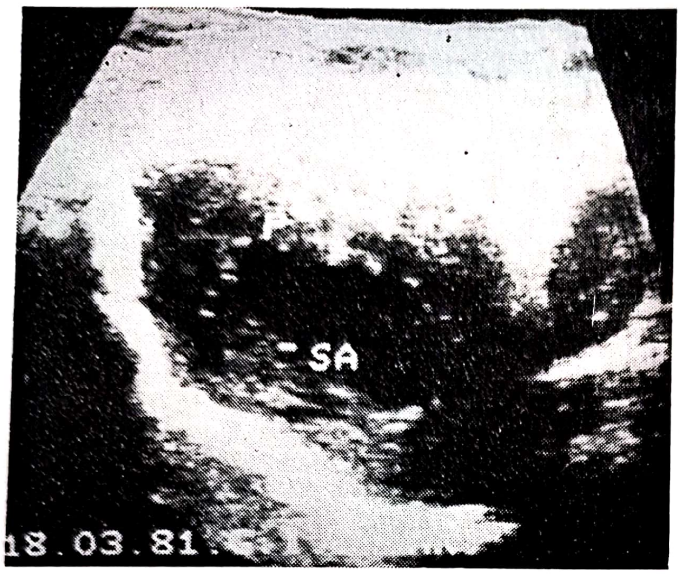

Fig. IV.15. Sarcină de 10 săptămîni: ou clar; sacul amniotic *(SA)* fără ecouri embrionare.

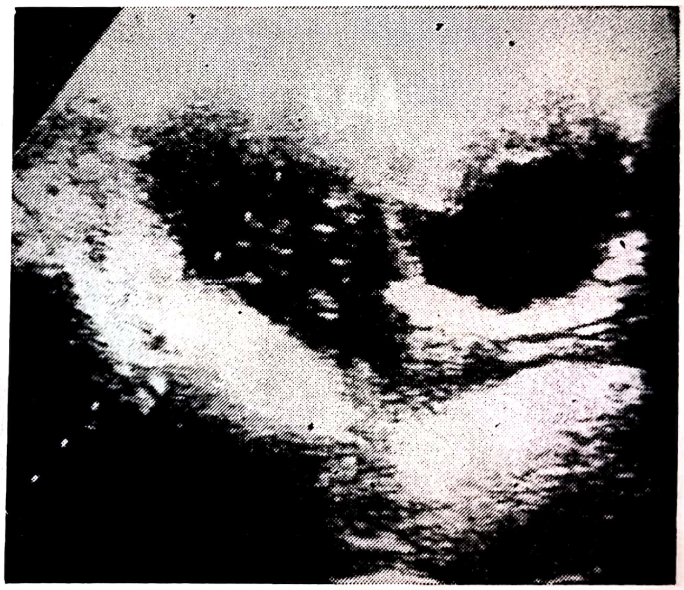

Fig. IV.16. Avort incomplet; resturi ovulare în interiorul cavității uterine, generatoare de ecouri heterogene.

AVORTUL COMPLET

Ecografia nu face decît să confirme vacuitatea uterului după expulzia produsului de concepție în întregime.

Bennassayag și colab. (14) adoptă o clasificare care diferențiază sarcinile cu risc de a fi întrerupte, de cele deja întrerupte, descriind trei grade de evoluție din punct de vedere ecografic.

1 — Amenințarea de avort (gradul I) :

a) Dezvoltarea uterină insuficientă :

— dimensiunile cavității uterine mai mici față de vîrsta sarcinii ;

— anomalii în dezvoltarea uterului la două examinări succesive.

b) Anomalii ale sacului gestațional :

— aplatizarea sacului amniotic asociată sau nu unei dezvoltări insuficiente ;

— mai rar — creșterea de volum a sacului amniotic ;

— localizarea sacului gestațional în porțiunea inferioară a cavității uterine.

Scanned with OKEN Scanner

c) Inserţia joasă a trofoblastului.

d) Vitalitate embrionară incertă :

— mişcări embrionare lente ;

— modificări accentuate şi durabile ale ritmului cardiac ;

— întîrzierea în creştere a embrionului.

2 — Sarcina oprită în evoluţie (gradul II) :

a) Semne ecografice caracteristice:

— stagnarea volumului uterin ;

— anomalii morfologice ale saculului ovular :

• sac aplatizat sau biconcav, neregulat, subţiat, de multe ori incomplet ;

• dimensiuni neconcordante (mai mici) cu vîrsta gestaţională ;

— absenţa mişcărilor embrionare şi/sau a pulsaţiilor cordului fetal ;

— dispariţia progresivă a ecourilor trofoblastice.

b) Sindromul de „ou clar" — morfologie ecografică normală din punctul de vedere al trofoblastului şi sacului gestaţional, asociată cu absenţa ecourilor embrionare după a 8-a săptămînă de amenoree (fig. IV.15).

3 — Distrugerea ovulară (gradul III), ca urmare a unui produs de concepţie mort de mai multă vreme, intrat în resorbţie. Ecografic structurile sacului gestaţional şi ale embrionului nu mai sînt identificabile.

BEANŢA CERVICO-ISTMICĂ

Investigaţia ecografică poate da relaţii asupra regiunii cervico-istmice în primele luni de sarcină (săptămînile a 8-a şi a 14-a) (28).

Canalul cervical este dificil de evidenţiat datorită faptului că nu are o ecogenitate caracteristică (28). Din această cauză, beanţa de col este sugerată de măsurarea grosimii istmului, perpendicular pe axul longitudinal. Grosimea istmului mai mare de 20 mm şi aspectul piriform al regiunii corporale juxta-istmice sînt considerate de Irondelle şi colab. (28) semne ecografice ale beanţei de col.

FORMAŢIUNI PELVIENE ASOCIATE SARCINII

Examenul vaginal evidenţiază în primul trimestru al sarcinii prezenţa formaţiunilor pelviene în procent de 5—8 (12). Ecografia vine în ajutorul clinicianului în aceste situaţii, precizînd natura solidă sau chistică, mărimea şi originea acestora.

FORMAŢIUNILE SOLIDE

RETROVERSIA UTERULUI GRAVID

Devine anormală cînd persistă după a 14-a săptămînă de gestaţie, punînd probleme de diagnostic diferenţial cu tumorile inclavate în sacul Douglas. Secţiunea ecografică longitudinală precizează diagnosticul.

FIBROMUL UTERIN ŞI SARCINA

Ecografia permite precizarea numărului, dimensiunilor şi localizării fibroamelor (14) (fig. IV. 17).

Fibroamele subseroase dau uterului gravid un contur boselat, fără a modifica aspectul cavităţii uterine. Fibroamele intramurale deformează mai mult sau mai puţin cavitatea uterină şi conturul uterului. Fibroamele submucoase nu modifică conturul uterului, dar deformează conturul cavităţii uterine.

Frecvent, datorită proceselor de necrobioză sau a degenerării fibromului, apar o serie întreagă de zone ecogene în interiorul acestor tumori.

TUMORILE OVARIENE SOLIDE ŞI SARCINA

Tumorile ovariene solide au acelaşi aspect ecografic ca şi fibromul uterin, separate fiind de conturul uterului în toate unghiurile de incidenţă (12) ; de aceea sînt greu de diferenţiat de fibromul subseros pediculat (fig. IV. 18).

Scanned with OKEN Scanner

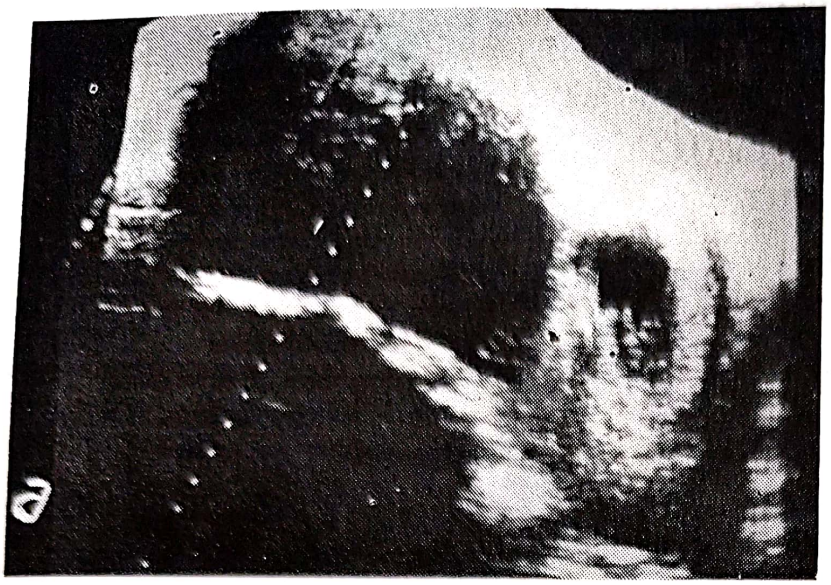

Fig. IV.17. Fibrom uterin: *a* — fibrom uterin voluminos asociat cu sarcină de 8 săptămîni; anterior se evidenţiază sacul amniotic şi ecourile embrionare, iar posterior — imaginea heterogenă a fibromului uterin, cu ecouri interne;

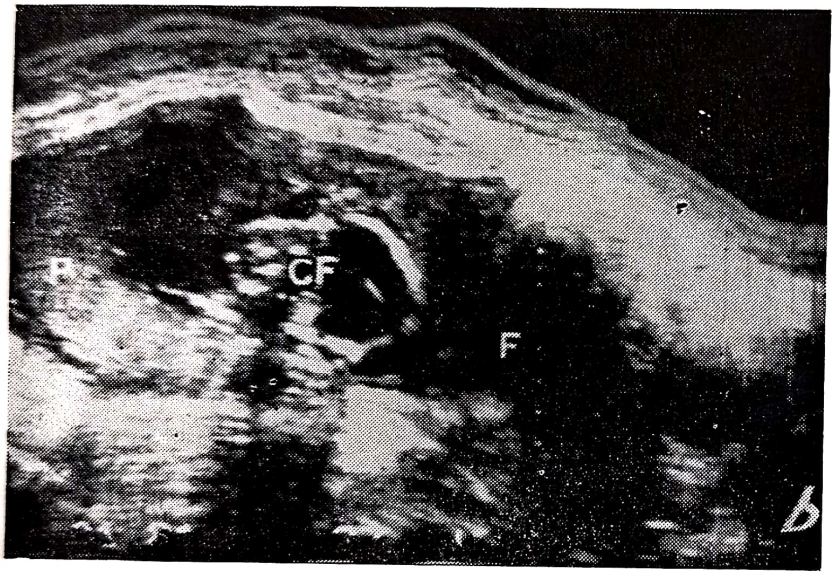

b — fibrom uterin *praevia*, asociat unei sarcini de 15 săptămîni; *F* — fibrom; *CF* — craniul fetal; *P* — placentă.

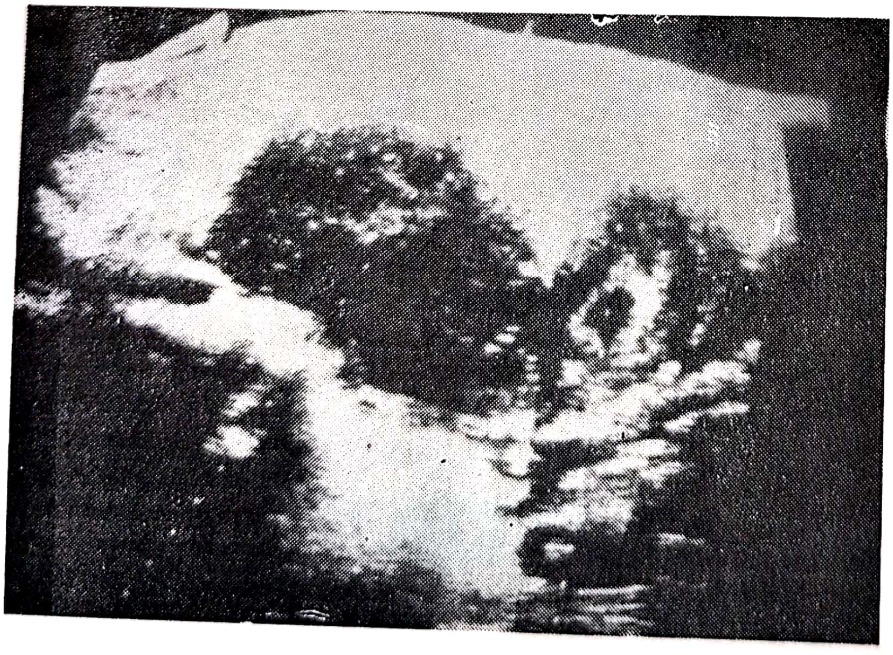

Fig. IV.18. Tumoare dură de ovar asociată cu sarcină de 7 săptămîni.

Scanned with OKEN Scanner

MALFORMAȚIILE UTERINE ȘI SARCINA

Cunoscute sau nu înainte de sarcină, malformațiile uterine dau din punct de vedere ecografic (14) o imagine :

— directă : alături de hemiuterul gravid apare cel de-al doilea corn, fără elementele sacului gestațional ;

— indirectă : vizualizarea unei singure cavități uterine, dar aspectul inserției trofoblastului relevă prezența septului intrauterin.

Imaginea ecografică a uterului malformat gravid poate fi confundată cu cea a sarcinii extrauterine (29, 30).

TUMORILE CHISTICE

CHISTUL OVARIAN

Este cea mai frecventă formațiune tumorală pelviană descoperită în primul trimestru al sarcinii. Conturul său este net, circular sau ovalar, reprezentat printr-o zonă sonotransparentă, fără ecouri centrale, cu excepția chistului dermoid, heterogen din punct de vedere ecografic (12, 31).

Atenție la confuzia vezicii pline cu o formațiune chistică pelviană ! Sondajul vezical stabilește diagnosticul.

Sarcina ectopică (hematocelul) — vezi sarcina ectopică în subcapitolul de ginecologie.

ECOGRAFIA ÎN TRIMESTRUL AL DOILEA ȘI AL TREILEA AL SARCINII

Condițiile particulare din trimestrul al doilea și al treilea ale sarcinii sînt deosebit de convenabile examinării ecografice. Aceasta datorită faptului că uterul mărit de volum depășește pelvisul și vine în contact direct cu peretele abdominal (7, 9, 10, 12). Fătul este înconjurat de lichidul amniotic, care are un înalt grad de conductibilitate a undei ultrasonice, acesta apărînd clar delimitat pe ecogramă (9, 10, 12).

În timpul sarcinii, raportul dintre făt și lichidul amniotic se schimbă progresiv în favoarea primului. La 20 de săptămîni, raportul este aproximativ 1/1 ; la 30 de săptămîni — 2/1, iar la 40 de săptămîni — 3/1 (12, 32), raport ce poate fi apreciat de un observator experimentat, care remarcă cu mare ușurință existența hidramniosului (12).

Diminuarea lamei de lichid (oligoamnios) face dificilă examinarea componentelor fetale datorită contactului direct cu peretele uterin și placenta. În această situație, conturul fetal nu mai este atît de bine reprezentat, iar toracometria devine foarte dificilă (12).

AMNIOCENTEZA PRECOCE

Trimestrul al doilea al sarcinii reprezintă momentul de elecție pentru practicarea amniocentezei în vederea stabilirii diagnosticului prenatal al afecțiunilor genetice (33, 34). Folosită inițial pentru localizarea craniului fetal, al corpului și/sau a placentei, ecografia în modul B a devenit metoda de elecție pentru stabilirea locului de plasare a acului în vederea puncției amniotice (2, 10).

După examinarea în sens longitudinal și apoi transversal, prin ecotomografii seriate, se evidențiază cu exactitate inserția placentei, poziția fătului, gradul de distensie a vezicii urinare și distribuirea lichidului amniotic (10). În localizările posterioare ale placentei, puncția amniotică poate fi efectuată fără riscuri ; pentru cele anterioare se delimitează pe abdomenul matern aria acesteia, amniocenteza urmînd să fie efectuată în afara limitelor ei (10).

Gradul de umplere a vezicii urinare are o mare importanță, deoa-

Scanned with OKEN Scanner

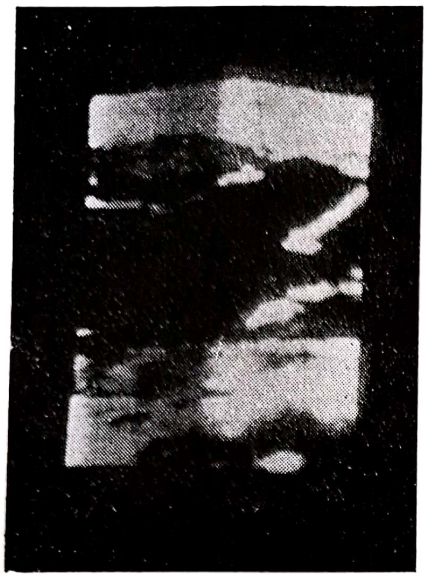

Fig. IV.19. Amniocenteză în trimestrul al doilea de sarcină: anterior se evidenţiază placenta, posterior — ecourile embrionare, iar acul de puncţie apare plasat în interiorul sacului amniotic (după R. Negulescu).

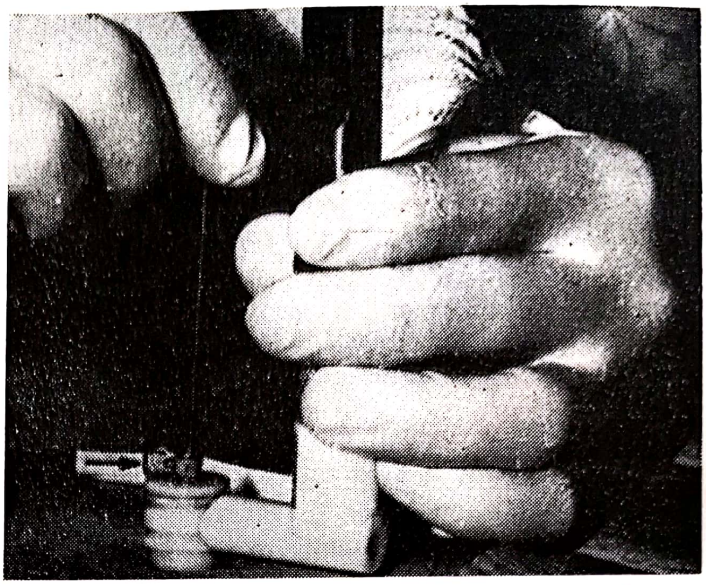

Fig. IV.20. Transductor ultrasonic pentru ghidarea acului de puncţie amniotică (după Goldberg, 1980).

rece în unele cazuri poate duce la rotaţia uterului, iar în altele, prin compresiunea pe segmentul inferior, poate da o falsă imagine de placentă *praevia* (10). Din aceste motive este de preferat amniocenteza după evacuarea parţială sau totală a vezicii urinare.

Identificarea poziţiei fătului, precum şi măsurarea exactă a distanţei de la nivelul pielii pînă la mijlocul zonei de sonotransparenţă reprezentată de lichidul amniotic evită lezarea acestuia în timpul puncţiei amniotice (2, 10, 34) (fig. IV. 19).

Acul de puncţie poate fi urmărit fie cu sonda obişnuită, fie folosind un transductor special prevăzut cu ghidaj pentru acul de amniocenteză (2, 10) (fig. IV. 20).

Acul se poate localiza combinînd explorarea în modul A cu cea în timp real a modului B (10) (fig. IV. 21).

AMNIOCENTEZA TARDIVĂ

Datorită cantităţii lichidului amniotic, în ultimul trimestru al sarcinii amniocenteza este mult mai uşor de executat. Desigur folosirea ecografiei pentru ghidarea acului de puncţie amniotică oferă elemente de siguranţă în plus, dar în practică este suficientă precizarea locului de inserţie a placentei. Absenţa ei de pe peretele anterior al segmentului inferior, locul de elecţie al amniocen-

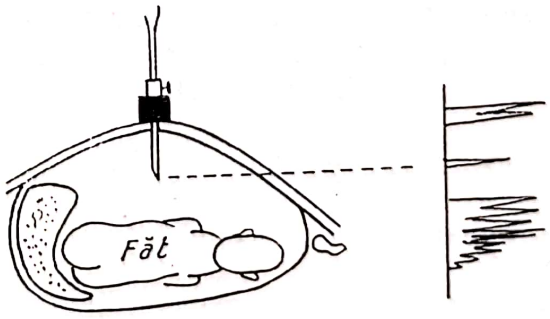

Fig. IV.21. Tehnica amniocentezei cu ghidarea ultrasonică în modul A a acului de puncţie (după Goldberg, 1980).

Scanned with OKEN Scanner

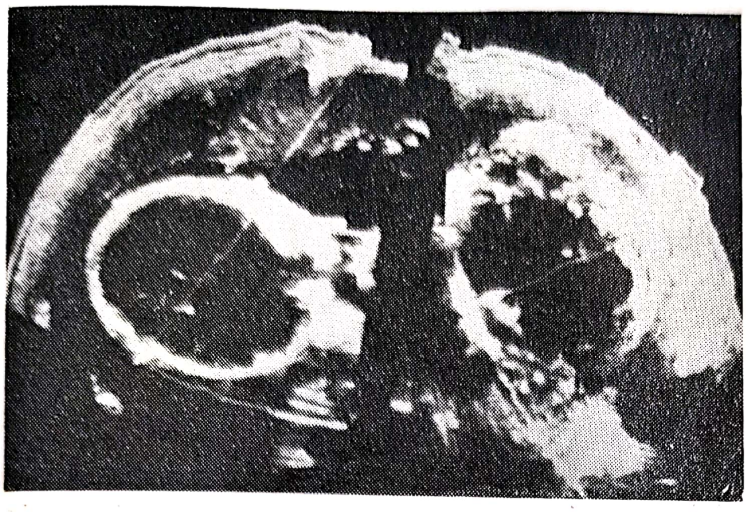

Fig. IV.22. Sarcină gemelară în săptămîna a 38-a cu măsurarea diametrelor biparietale ale celor două cranii fetale; diferența de 3 mm între cele două diametre biparietale sugerează posibilitatea sidromului transfuzat-transfuzor.

tezei în ultimul trimestru al sarcinii, permite efectuarea acesteia fără riscuri pentru mamă sau făt.

SARCINA GEMELARĂ

Sarcina gemelară poate fi în general ușor diagnosticată în al doilea și al treilea trimestru, prin evidențierea a două contururi craniene (10, 35) sau a două trunchiuri separate, fiecare cu pulsații cardiace caracteristice (12) (fig. IV. 22).

Dacă pe ecografie apar două trunchiuri, dar poate fi identificat un singur contur cranian, unul din feți este anencefal (36).

Uneori, în ultimele săptămîni de sarcină, unul din cranii se poate angaja și astfel devine foarte greu de evidențiat, diagnosticul de gemelaritate urmînd a fi dedus prin evidențierea celor două trunchiuri și corduri fetale active (12) ; tactul vaginal va exclude în aceste situații anencefalia.

Foarte rar, cu ajutorul ecografiilor efectuate dinamic se poate constata dispariția celui de-al doilea făt, ca urmare a proceselor de macerare, în ultimul trimestru al sarcinii (37).

Precizia diagnosticului depinde de experiența examinatorului, ea putînd ajunge la 98% în trimestrul al doilea și al treilea al sarcinii (38).

Sindromul „transfuzat-transfuzor" poate fi bănuit atunci cînd măsurătorile ecografice ale diametrului biparietal arată diferențe semnificative. Urmărită dinamic, ecografia precizează dezvoltarea favorabilă a „transfuzatului" în contrast cu rămînerea în urmă a transfuzorului, care riscă să moară „in utero" (12) (fig. IV.22).

BOALA HEMOLITICĂ PRIN IMUNIZARE Rh

Ecografia are o importanță deosebită în aceste cazuri pentru localizarea placentei în vederea amniocentezei, pentru stabilirea vîrstei gestaționale și stabilirea apariției simptomelor de afectare fetală (12).

Primul semn ecografic este îngroșarea placentei în decurs de cîteva zile, fapt ce precedă hidropsul fetal, stabilindu-se și o corelație între grosimea placentei și gradul de afectare fetală (12). În toate cazurile de hidrops fetal generalizat s-a constatat și hidropsul placentei, dar în majoritatea lor, îngroșarea placentei a putut fi evidențiată înainte de apariția hidropsului fetal (12). Atît timp cît grosimea placentei rămîne în limite normale, viața fătului nu este în pericol iminent.

Dacă îngroșarea placentei se asociază cu hidramniosul, apariția hi-

Scanned with OKEN Scanner

dropsului fetal este de prevăzut în evoluţia sarcinii (12).

Primul semn al hidropsului fetal în cazul izoimunizării Rh grave este ascita, care apare acustic ca o zonă omogenă semilunară între organele abdominale şi peretele abdominal fetal (10, 12). Odată cu evoluţia bolii, abdomenul fetal creşte considerabil datorită prezenţei ascitei. Splina şi ficatul apar mărite (12) (fig. IV.23).

Forma cea mai severă a bolii hemolitice, hidropsul generalizat, se evidenţiază ecografic prin dublarea conturului craniului fetal ca urmare a tumefierii scalpului (7, 10, 12).

Fătul, care prezintă toate semnele ecografice ale hidropsului generalizat, de obicei nu mai poate fi salvat, chiar dacă vîrsta gestaţională permite provocarea naşterii (Holländer, 12).

În imunizarea gravă Rh, ecografia oferă posibilitatea de a evalua starea fetală şi de a efectua „la vedere" transfuzia intrauterină, uşurînd plasarea cateterului în interiorul cavităţii peritoneale fetale.

MOARTEA FĂTULUI „IN UTERO"

TEHNICA DOPPLER

Aceasta este cea mai des folosită în stabilirea morţii fetale în trimestrul al doilea şi al treilea al sarcinii (6, 10), oferind siguranţă deplină cînd este efectuată de un medic experimentat (10). Uneori însă, diagnosticul poate fi incert şi greu de interpretat ; astfel se întîmplă în : obezitatea maternă, placentă situată anterior, lipsa de experienţă a examinatorului (10). Cîteodată ritmul bătăilor cordului fetal poate avea aceeaşi frecvenţă cu pulsul matern (suferinţă fetală) ; în aceste situaţii este greşit să se interpreteze că fătul a murit. Pentru confirmarea morţii fetale devin astfel necesare alte tehnici ultrasonice.

TEHNICA ÎN TIMP REAL

Reprezintă metoda preferenţială de diagnostic, în special pentru primul trimestru al sarcinii. Lipsa mişcărilor fetale după o perioadă de 15—20 de minute de examinare confirmă diagnosticul (1, 10, 12).

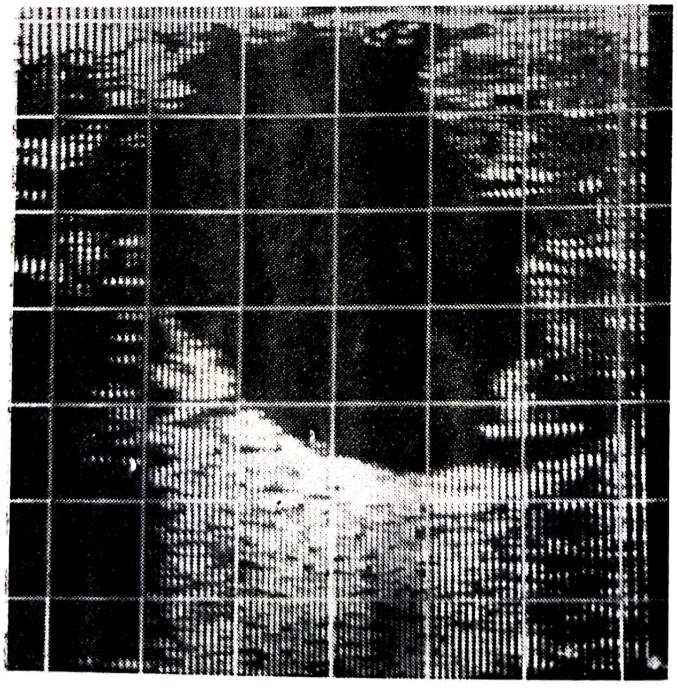

Fig. IV.23. Secţiunea transversală la nivelul etajului abdominal superior al fătului; hepato-splenomegalie cu ascită fetală (după R. Negulescu).

Scanned with OKEN Scanner

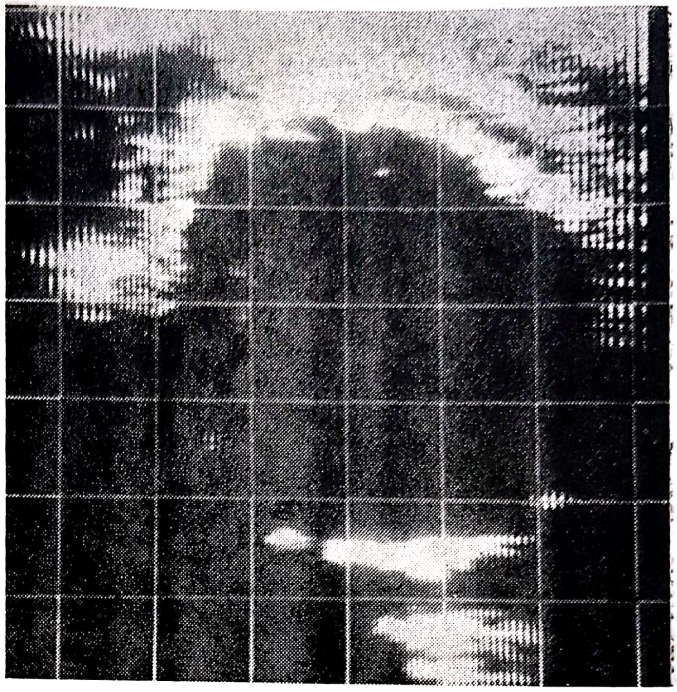

Fig. IV.24. Făt mort intrauterin: contur dublu al craniului fetal (după R. Negulescu).

În trimestrul al doilea și al treilea al sarcinii, prezența sau absența pulsațiilor cordului fetal și/sau a vaselor mari la nivelul secțiunii ecotomografice și toracelui stabilesc diagnosticul.

MODUL B

Scheer și colab. (39), plimbînd sonda foarte încet la nivelul cordului fetal, obțin în modul B, în cazul fătului viu, modificarea imaginii ca urmare a mișcărilor septului cardiac. Dacă fătul este mort, compartimentarea cordului fetal apare evidentă (39).

Polihidramniosul însoțește de multe ori moartea fetală, iar fătul se găsește situat pe peretele posterior al uterului datorită acțiunii forței gravitaționale (10).

Diametrul biparietal, măsurat dinamic la interval de o săptămînă, rămîne staționar sau poate descrește (10, 40).

Dublul contur al craniului apare cînd scalpul se detașează de pe craniul fetal, ca urmare a proceselor de autoliză instalate după moartea fătului (12, 40) (fig. IV.24).

De asemenea poate fi observată deformarea toracelui și abdomenului fetal (12).

Ecografia reprezintă o metodă de investigație practică pentru stabilirea morții fetale „in utero" dar importanța ei rămîne relativă, deoarece semnele caracteristice devin evidente după mai multe zile, odată cu apariția fenomenelor de autoliză (12).

PREZENTAȚIA ȘI POZIȚIA FĂTULUI

Examenul ecografic efectuat pentru determinarea prezentației și a poziției fătului în uter poate fi considerat ca o investigație inițială în vederea stabilirii diagnosticului, atunci cînd condițiile materne nu permit precizarea clinică a acestora (obezitate, exces de lichid).

Secțiunea ecografică longitudinală efectuată pe linia mediană, de la nivelul simfizei pubiene pînă la fundul uterului, este urmată de planuri paralele, la 1—2 cm de o parte și de cealaltă, care vor stabili prezentația și poziția fătului. Secțiunile transversale paralele confirmă diagnosticul (2, 7).

Scanned with OKEN Scanner

Prezentația craniană este cea mai frecventă și poate fi ușor precizată prin investigări ecografice în secțiunile longitudinale și transversale. Umplerea vezicii urinare facilitează evidențierea craniului fetal, situat în segmentul inferior (fig. IV.25).

Prezentația pelviană. Secțiunea ecografică longitudinală evidențiază craniul fetal la fundul uterului și pelvisului, în segmentul inferior (fig. IV.26). Planurile transversale paralele precizează diagnosticul stabilit de secțiunile longitudinale. Craniul fetal se găsește de obicei de o parte sau de alta a coloanei vertebrale materne, deci trebuie efectuate secțiuni ecografice paralele pentru obținerea unei imagini de ansamblu a cavității uterine (33).

Prezentația transversă, de multe ori greu de apreciat clinic, este ușor de precizat cu ajutorul ecografiei. Secțiunile longitudinale precizează lipsa polilor fetali (craniul sau pelvisul) la nivelul segmentului inferior (fig. IV.27).

Uneori, după investigarea secțiunilor longitudinale și transversale este necesară și dirijarea oblică a transductorului pentru obținerea unei imagini mai precise a craniului fetal (3, 7), cîteodată greu de obținut din cauza schimbării poziției fătului în timpul examinării (2).

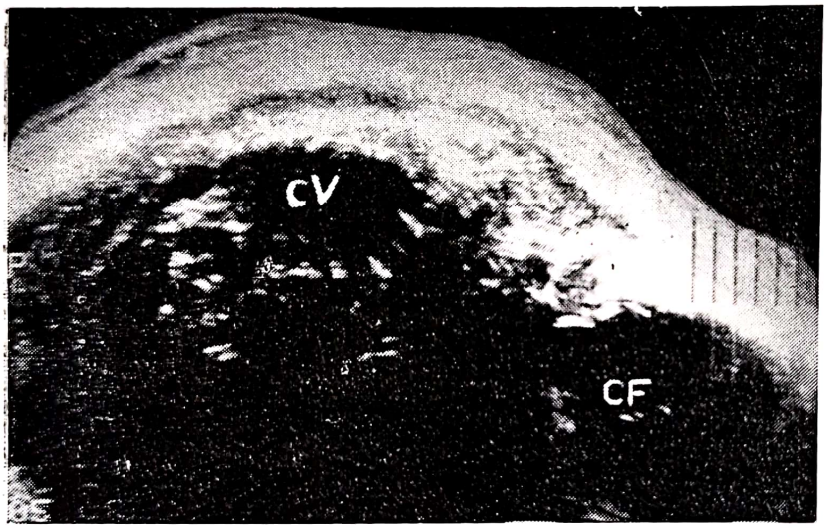

Fig. IV.25. Prezentația craniană: secțiune longitudinală prin uterul gravid (sarcină în săptămîna a 35-a);
CF — craniu fetal; *CV* — coloană vertebrală.

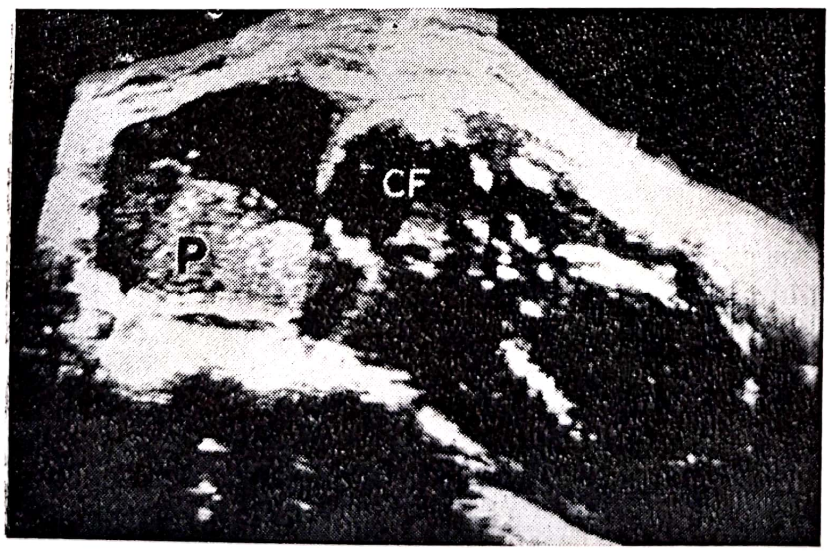

Fig. IV.26. Prezentație pelviană: secțiune longitudinală prin uterul gravid (sarcină în săptămîna a 34-a);
CF — craniu fetal; *P* — placenta.

Scanned with OKEN Scanner

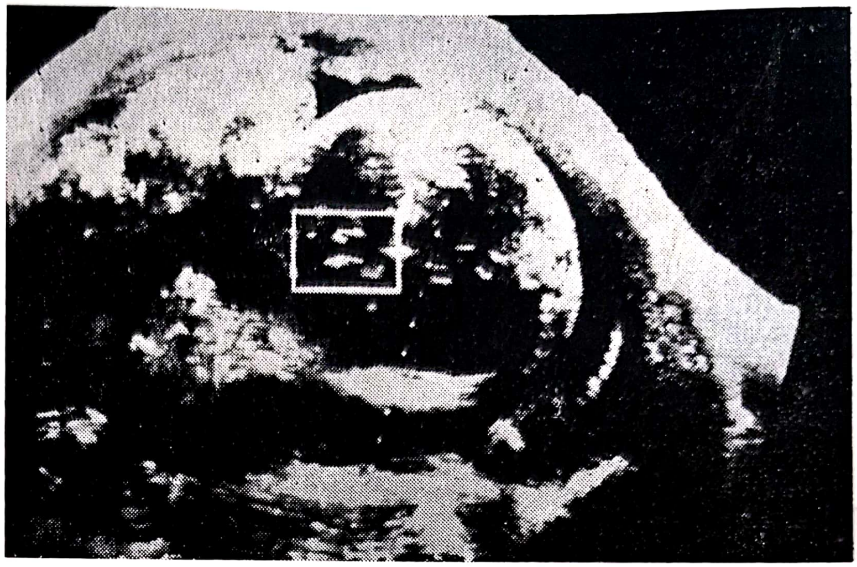

Fig. IV.27. Prezentaţie transversă : secţiune longitudinală prin uterul gravid la nivelul liniei albe; pe ecogramă apare imaginea abdomenului fetal, cu evidenţierea venei ombilicale şi ecourilor hepatice (în cartuş, vena ombilicală).

ANOMALIILE DE ANGAJARE ŞI POZIŢIONARE A CRANIULUI FETAL

Acestea pot fi evidenţiate ecografic odată cu pătrunderea craniului în micul bazin.

O prezentaţie în care sutura sagitală este verticală poate fi recunoscută după poziţia craniului şi coloanei fetale (12). Pe secţiunea ecografică transversală suprasimfizară, ovalul reprezentat de craniul fetal apare în sens vertical, iar coloana vertebrală a fătului este situată ventral sau dorsal, aproximativ paralel cu peretele abdominal anterior sau posterior (Holländer, 12), confirmînd acolo unde este cazul, anomaliile de angajare depistate clinic.

BIOMETRIA FETALĂ

Măsurarea în dinamică a evoluţiei produsului de concepţie cu ajutorul ultrasunetelor reprezintă una din cele mai acceptate metode de monitorizare a femeii gravide. Evaluarea ecografică a parametrilor dinamici de-a lungul celor trei trimestre ale sarcinii oferă informaţii despre vîrsta gestaţională, precum şi despre ritmul de creştere a fătului.

Indiferent de metoda folosită, există limite şi erori de interpretare a datelor oferite de examenul ecografic, care îl pot înşela pe clinician dacă nu sînt corect apreciate (Duncan, 12). Aceste limite ţin de multe ori de particularităţile fiecărui examinator ; de aceea gradul de corectitudine în aprecierea datelor obţinute va creşte odată cu experienţa (7, 10).

Parametrii ecografici cel mai des folosiţi sînt : dimensiunile şi volumul sacului gestaţional ; măsurarea cranio-caudală a fătului ; diametrul biparietal ; circumferinţa craniului fetal şi suprafaţa ei ; circumferinţa şi/sau suprafaţa secţiunii toracice şi/sau abdominale ; raportul dintre parametrii craniu-torace sau craniu-abdomen.

SURSE DE EROARE

Indiferent de tehnica ecografică folosită, interpretările pot fi influenţate de două tipuri de erori : constante şi accidentale.

ERORI CONSTANTE

Acest tip de erori aparţine unui factor constant, ce ţine de aparatura utilizată (7, 10, 12), şi sînt induse de toleranţa electrică sau mecanică (7). Cînd măsurătorile sînt obţinute direct pe ecranul catodic al aparatu-

lui, poate exista un coeficient de eroare dependent de posibilitățile de preluare și redare a imaginii ecografice (12).

Erorile pot fi reduse prin calibrarea regulată a aparatului folosind o țintă de dimensiuni cunoscute (7) : fiecare examinator are obligația de a-și cunoaște indicele de eroare al aparatului (12).

ERORI ACCIDENTALE

Lipsa de experiență a operatorului în interpretarea imaginilor, precum și în alegerea planurilor de secțiune ecografică poate duce la măsurători eronate (7). De asemenea, efectuarea măsurătorilor în perioadele de mișcare a fătului poate falsifica rezultatele (10) ; de obicei aceste erori nu au valori mai mari de ± 2 mm pentru majoritatea instalațiilor (7).

BIOMETRIA ÎN PRIMUL TRIMESTRU AL SARCINII

Este în general acceptată ideea că în privința stabilirii vîrstei gestaționale, biometria oferă elemente mai sigure în primul trimestru decît în sarcina avansată, cînd o serie întreagă de factori pot influența ritmul de creștere a fătului (12).

MĂSURAREA PARAMETRILOR SACULUI GESTAȚIONAL

Helman și colab. (19), Jouppila (15), Kossoff și colab. (citat de 12) au stabilit prin măsurători succesive curbele standard de creștere în urma măsurării diametrelor sacului gestațional. Desigur parametrii au valoare de necontestat, dar cum s-a mai arătat, interpretarea datelor obținute cu această metodă este limitată de modificările de formă ale sacului gestațional ca urmare a poziției uterului și gradului de umplere a vezicii (10).

Robinson (18), măsurînd volumul sacului amniotic, a încercat să stabilească unii parametri mai exacți de apreciere dinamică a dezvoltării sarcinii. Dificultatea de a stabili dimensiunile exacte ale fiecărei secțiuni a sacului amniotic, diferențele de măsurători ce pot apărea ca urmare a diferitelor frecvențe sonice folosite, determinarea de multe ori aproximativă a secțiunii cu suprafața maximă, precum și timpul necesar examinării, fac metoda greoaie, susceptibilă de interpretări eronate (Duncan, 12).

MĂSURAREA CRANIO-CAUDALĂ A FĂTULUI

Cu această metodă, introdusă de Robinson (20), s-a încercat stabilirea mai obiectivă a vîrstei gestaționale, exactitatea ei fiind în 95% din cazuri între ± 3 zile (41) și ± 7 zile (10), cu o medie de $\pm 4{,}7$ zile.

Și această metodă generează erori datorate sensibilității aparatului, precum și măsurătorilor efectuate în timpul mișcărilor fetale, care fac dificilă aprecierea lungimii maxime a fătului (10, 12). Creatorii metodei dau un indice de eroare de $\pm 1{,}2$ mm. De aceea este de preferat ca fiecare examinator să-și facă o curbă proprie de creștere, bazată pe măsurători numeroase, corectînd astfel factorii de eroare ce pot apărea, prin compararea rezultatelor proprii cu curbele stabilite de alți autori, cu aparatură deosebită (12).

BIOMETRIA ÎN TRIMESTRUL AL DOILEA ȘI AL TREILEA AL SARCINII

Măsurarea diametrului biparietal (DBP), efectuată pentru prima dată de Ian Donald în 1961, a constituit

Scanned with OKEN Scanner

timp de mulţi ani preocuparea principală a biometriei fetale (42). Valoarea acestei metode a fost criticată de diverşi autori, deoarece curbele de creştere stabilite de aceştia, deşi cu formă identică, erau rareori superpozabile (42). Cu toate că Levi (43) arată că o singură măsurătoare a DBP poate da indicaţii asupra maturităţii fetale, aceasta are o valoare limitată, cu atît mai mult dacă este comparată cu diagramele altor autori. Măsurătorile efectuate de mai mulţi ecografişti, cu acelaşi aparat, la acelaşi caz au arătat că indicele de eroare rămîne nesemnificativ cînd tehnica este corectă şi aparatul bine etalonat (44). Leroy (42) precizează că fiecare examinator trebuie să-şi stabilească parametrii ecografici proprii.

În ultima vreme, măsurătorile efectuate asupra toracelui şi abdomenului fetal, precum şi corelaţia dintre acestea şi DBP, par a aprecia mai exact greutatea fătului şi evoluţia lui dinamică (12).

Însă, cu cît tehnicile de măsurare ecografică sînt mai sofisticate, cu atît posibilităţile de eroare se înmulţesc (45).

MĂSURAREA DIAMETRULUI BIPARIETAL — CEFALOMETRIA

Dacă pentru primul trimestru al sarcinii, măsurarea cranio-caudală a fătului oferă o apreciere corectă a vîrstei gestaţionale, după săptămîna a 13-a de amenoree, cînd măsurarea este dificil de efectuat, determinarea ecografică a DBP devine o metodă rezonabilă de apreciere a fătului, cu o eroare de ±10 zile (10). După 30 de săptămîni, în ultimul trimestru al sarcinii, acurateţea acestei metode scade semnificativ. Datorită variabilităţii de dezvoltare a craniului fetal, aprecierea vîrstei fetale poate varia în limitele a ±2 săptămîni (10).

Tehnicile de obţinere a DBP sînt numeroase şi depind de echipamentul

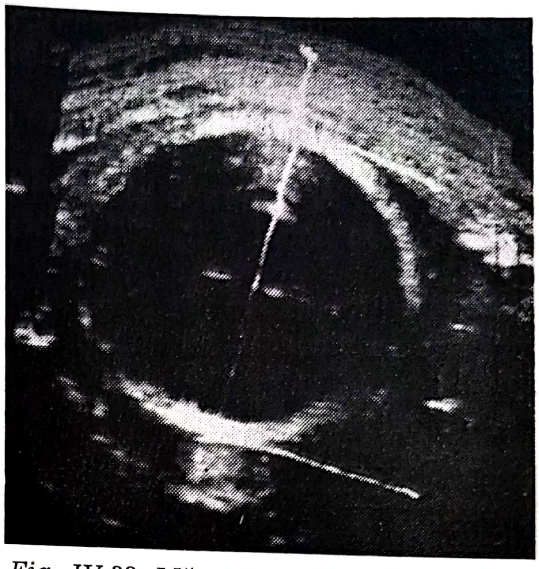

Fig. IV.28. Măsurarea digitală a diametrului biparietal.

de dotare. Iniţial, s-a folosit tehnica în modul A (46), DBP apărînd sub forma a două ecouri paralele, de înălţime egală (craniul fetal), cu un mic ecou plasat între acestea, ce reprezintă ventriculul III (7, 10). Ulterior, prin asocierea tehnicii în modul B, măsurătorile au devenit mult mai exacte, făcînd posibilă determinarea DBP cu o eroare de ±1,5—2,4 mm (47) ; exactitatea este mai mare între 20 şi 30 de săptămîni şi mai mică sub 20 de săptămîni şi peste 30 (10). Determinări ale DBP, efectuate înainte şi după naştere, au arătat că precizia este de 90%, indicele de eroare depăşind rareori ±3 mm (fig. IV. 28).

CLASIFICAREA DIAMETRELOR BIPARIETALE

Teoretic, se pot descrie un număr infinit de planuri de secţiune ecografică, dar în practică, pentru investigaţia ultrasonică se folosesc patru planuri distincte (12). Ele se deosebesc de celelalte şi sînt dispuse radiar în jurul eminenţei parietale. Mărimea lor diferă în funcţie de forma conturului cranian, iar lungimea liniei mediane este variabilă (12) (fig. IV. 29).

Scanned with OKEN Scanner

După aspectul ecografic, planurile biparietale se pot identifica și clasifica în patru tipuri :

— tipul 1 corespunde planului fronto-lambdoidian ;

— tipul 2 corespunde planului ce trece prin mijlocul vertexului-menton ;

— tipul 3 corespunde planului de trecere prin vertexul anterior-suboccipital ;

— tipul 4 corespunde planului bregmo-occipital.

Aceste secțiuni pot fi ușor identificate, date fiind caracterele lor ecografice distincte și corelația cu diagnosticul prezentației (fig. IV. 30). Astfel, dacă diagnosticul de prezentație este stabilit, iar ecografic se evidențiază unul din aceste planuri de secțiune, prin rotația lui se pot obține și celelalte planuri (12). Totodată, identificarea planurilor de secțiune reduce numărul erorilor de interpretare.

LIMITELE MĂSURĂTORILOR CEFALOMETRICE

Erorile care impietează asupra interpretării cefalometrice pot fi cauzate de :

— limitele aparaturii de explorare ;

— identificarea incorectă a parametrilor ce trebuie măsurați ;

— interpretarea greșită a imaginii ecografice.

Dacă erorile legate de aparatura folosită pentru examinarea ecografică sînt constante și depind de gradul de tehnicizare și/sau reglare a instalației, celelalte două scad ca frecvență odată cu acumularea experienței examinatorului (10).

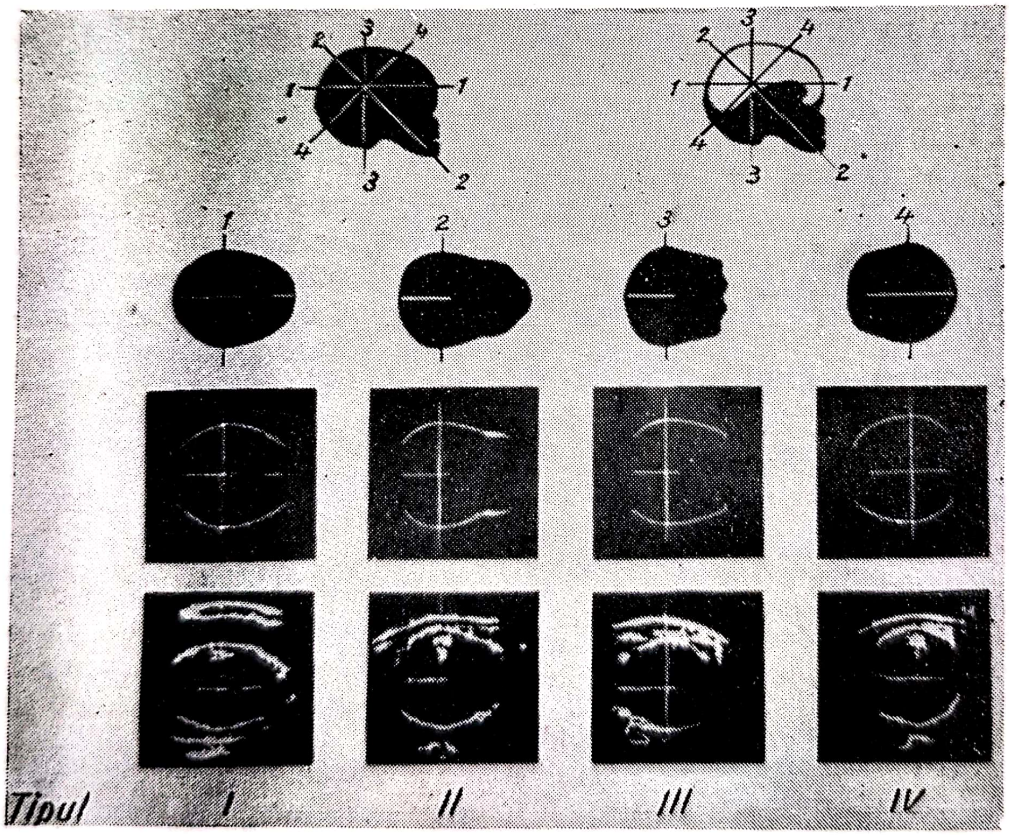

Fig. IV.29. Clasificarea tipurilor de secțiune în funcție de diametrul biparietal:
tipul I — planul lambdoidian; *tipul II* — planul mijlocului vertexului-menton; *tipul III* — planul vertex anterior-occiput; *tipul IV* — planul bregmo-occipital (după Duncan).

Scanned with OKEN Scanner

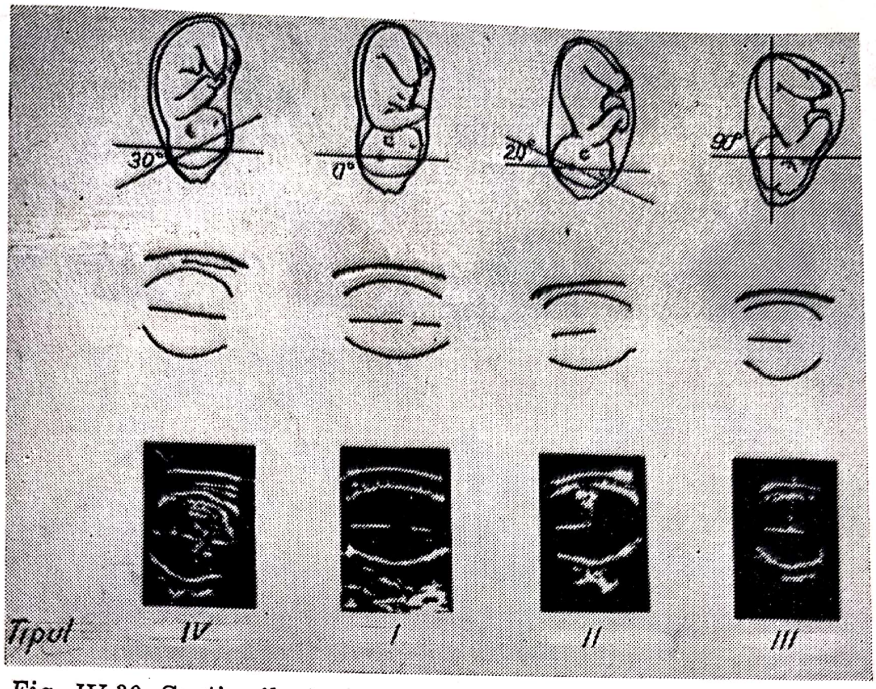

Fig. IV.30. Secțiunile transversale în prezentația craniană (după Duncan).

TEHNICA DE EXAMINARE

La pacienta în decubit dorsal, se determină pozițiile craniului fetal prin palpare și se stabilește localizarea eminenței parietale, la nivelul căreia se plasează transductorul (7). În modul A, apare pe scală ecoul caracteristic craniului fetal. Rotind transductorul se obține apoi cel de-al doilea ecou, al parietalului de partea opusă, și ecoul median, de mai mică amplitudine, corespunzînd ventriculului III, care pentru o corectă măsurare a DBP trebuie să se găsească la o egală distanță de ecourile laterale (7). Măsurîndu-se distanța dintre cele două ecouri laterale, direct sau după obținerea imaginii, se obține valoarea DBP.

În modul B, după localizarea craniului fetal se stabilește diametrul occipito-frontal, după care planul de secțiune ecografică este rotat pînă cînd secțiunea investigată este simetrică, ghidîndu-ne după ecoul central. Măsurătorile pot fi efectuate direct, pe ecranul osciloscopului, sau pe imagine (7).

În prezentația cefalică, craniul fetal are o înclinație posterioară față de axul orizontal, cu care formează un „unghi de asinclitism" ce trebuie corectat prin înclinarea sondei ; se obține astfel o secțiune biparietală corectă (10) (fig. IV. 31).

O secțiune incorectă, datorată „unghiului de asinclitism" prost ales, poate fi cauza unor greșeli de interpretare (fig. IV. 32) :

— distanța inegală, asimetrică dintre ecoul median și ecourile laterale (unghi oblic față de linia mediană) poate da la un DBP de 90 mm o eroare de ±5 mm (10) ;

— o secțiune ce trece parțial și la nivelul gîtului este evidențiată ecografic prin apariția ecoului median numai de o singură parte ;

— măsurarea unui DBP prea mic, deoarece nu au fost efectuate mai multe planuri pentru a determina DBP maxim ;

— imaginea prea rotundă a craniului arată că secțiunea nu a fost luată în axul transversal ;

Scanned with OKEN Scanner

— ecoul median continuu, neîntrerupt demonstrează că planul ecografic trece deasupra DBP maxim (10).

Se impune deci repetarea planurilor de secţiune ecografică, pentru a găsi unghiul corect în vederea determinării DBP maxim, evitîndu-se astfel posibilităţile de interpretare eronată (10).

Pentru aceasta, Duncan (12) propune un protocol de lucru simplu ce

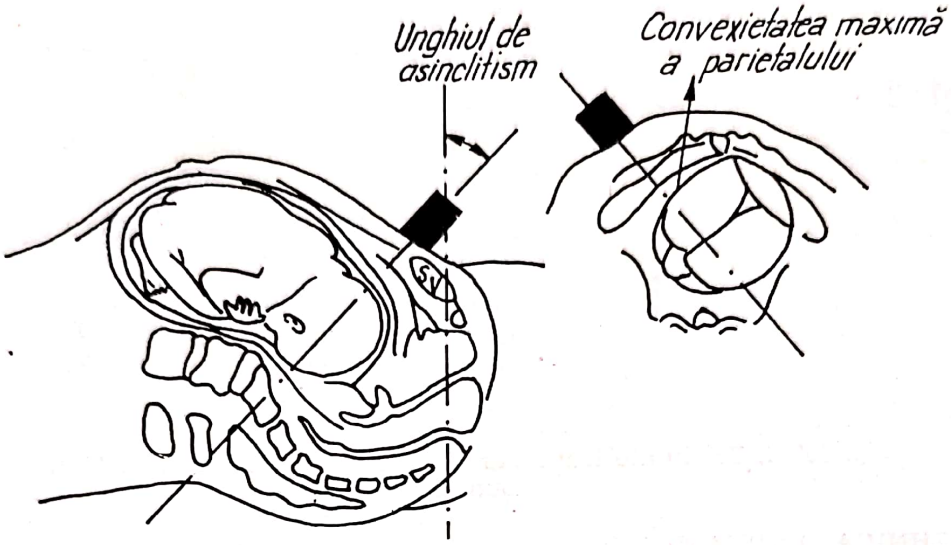

Fig. IV.31. Înclinarea corectă a transductorului sonic pentru obţinerea valorilor maxime ale diametrului biparietal:
Sp — simfiza pubiană (după Sanders, 1980).

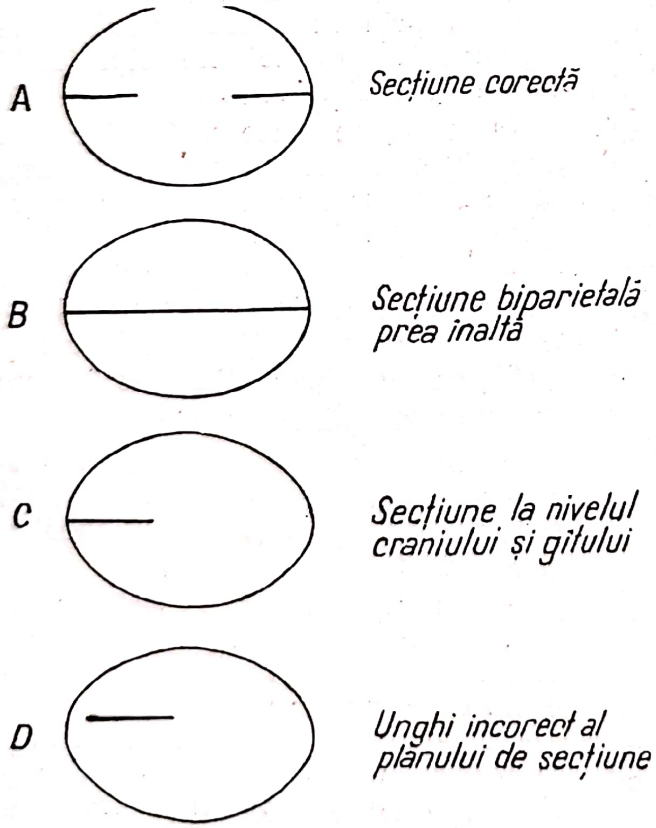

Fig. IV.32. Diverse planuri de secţiune ecografică în funcţie de aspectul ecoului median (după Sanders, 1980).

Scanned with OKEN Scanner

încearcă să evite erorile de măsurătoare :

— efectuarea primei măsurători a DBP în cel puţin două planuri ;

— a doua măsurătoare de control a DBP, efectuată mai tîrziu în aceeaşi zi sau în ziua următoare, avînd în vedere faptul că în acest interval de timp nu poate apărea o creştere a DBP ;

— a treia măsurare, efectuată la exact n-săptămîni după prima, în care n=3 dar nu mai mic de 2.

Această metodă prezintă trei aspecte caracteristice, şi anume : prima măsurătoare poate da uneori interpretări eronate ce pot fi corectate de cea de-a doua, aceasta din urmă fiind considerată ca un test de reproductibilitate între două măsurători efectuate de acelaşi operator, aceleiaşi gravide. Cea de-a treia măsurătoare indică ritmul de creştere a DBP pe o perioadă de timp cunoscută (20 de zile).

Pe un lot de 180 de cazuri, Duncan (12) obţine la prima măsurătoare un indice de eroare de ±0,8 mm, cu diferenţe neglijabile la înregistrarea efectuată după 24 de ore. Folosind o formulă matematică, obţinem pentru 21 de zile, un ritm de creştere de 3,5±0,25 mm/săptămînă în procent de 95.

Desigur intervalul de examinare poate fi scurtat în funcţie de abilitatea operatorului, dar în general el nu trebuie să fie mai mic de 8—10 zile (12).

Deşi curbele de creştere ale DBP în funcţie de vîrsta fătului au fost de mult stabilite, se impune pentru fiecare serviciu de ecografie determinarea parametrilor proprii de interpretare (42).

Astfel, Chart (citat de 2) stabileşte o curbă de creştere săptămînală a DBP care însă are limite largi de variaţie, lunîd totuşi aspectul general al unei curbe în „S", cu o perioadă de creştere rapidă, urmată de una cu dezvoltare lentă sau chiar staţionară (7) (fig. IV. 33).

Măsurătorile dinamice ale DBP dau desigur o mai bună imagine asupra ritmului de creştere a fătului. Thompson (7), cu ajutorul unor măsurători repetate, stabileşte o nomogramă a raportului dintre valoarea DBP şi greutatea fătului (fig. IV. 34).

MĂSURAREA TRUNCHIULUI FETAL

Estimarea greutăţii fetale prin măsurarea DBP s-a dovedit de multe ori relativă, mai ales in situaţiile patologice, cînd raporturile dintre dimensiunile craniului fetal şi greutate nu mai păstrează ritmul normal de creştere (48). Acestea au dus la căutarea altor parametri, mai exacţi, de apreciere a dezvoltării fetale (10).

Măsurătorile trunchiului fetal se referă la determinarea parametrilor toracici (diametrul antero-posterior, diametrul transvers sau circumferinţa) şi/sau abdominali (fig. IV.35). Pentru măsurarea parametrilor toracici, planul de secţiune ecografică va fi ghidat de evidenţierea cordului fetal (în timp real), iar pentru cei abdominali, de apariţia pe ecranul osciloscopului a imaginii venei ombilicale (49, 50, 51). O serie de autori (50, 52, 53) au măsurat circumferinţa toracelui sau abdomenului fetal, stabilind relaţii între valorile acestora, ritmul de creştere şi greutatea fătului. Recent, au fost folosite pentru calcularea curbei ponderale fetale valorile suprafeţei de secţiune ecografică toracică (49). Desigur, este greu de tras o concluzie asupra preciziei mai mari sau mai mici a uneia sau a alteia dintre aceste metode, deoarece rezultatele variază de la autor la autor. Astfel corelaţia dintre DBP şi diametrul toracic antero-posterior oferă un indice de eroare de ±290 g şi ±2 săptămîni (7), iar aprecierea

Scanned with OKEN Scanner

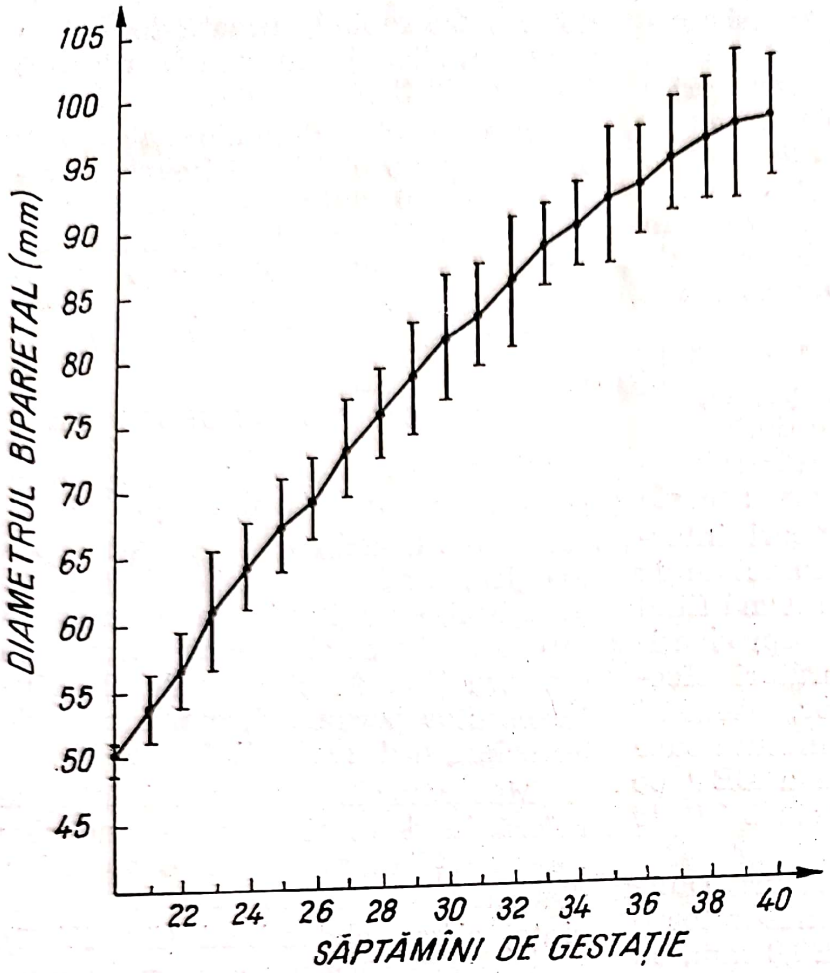

Fig. IV.33. Valoarea diametrului biparietal în trimestrul al doilea și al treilea al sarcinii (după Hellman, Kobayashi și colab., 1967).

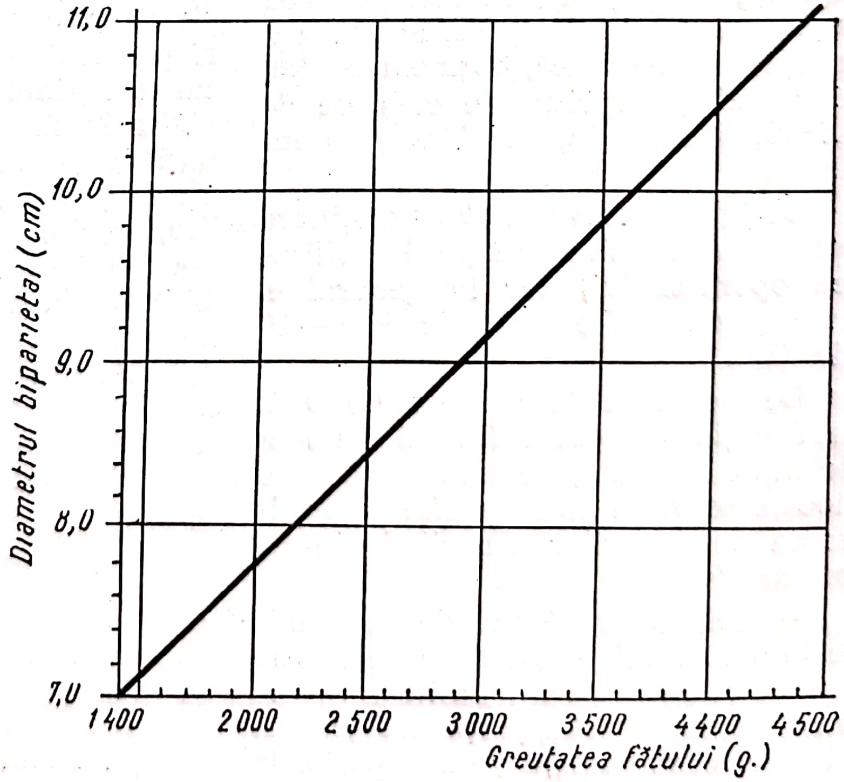

Fig. IV.34. Nomograma lui Thompson (1971) de apreciere a greutății fetale în funcție de diametrul biparietal.

Scanned with OKEN Scanner

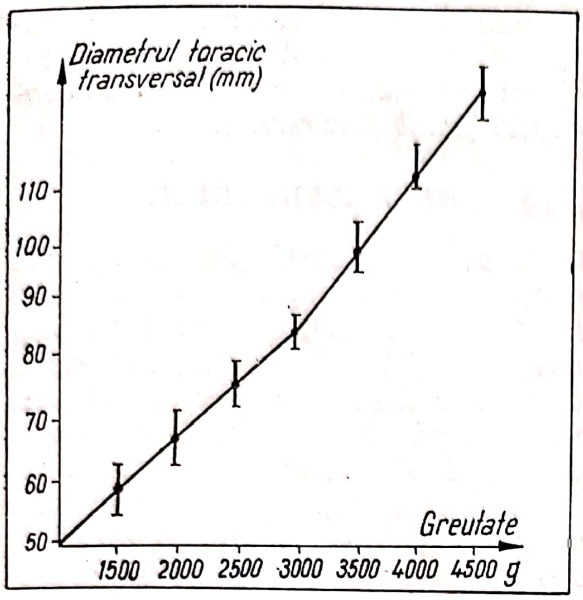

Fig. IV.35. Relaţia dintre diametrul toracic transversal şi greutatea fătului la naştere (după Domerque şi Bourjeois, 1977).



Fig. IV.36. Nomograma Thompson (1971) de apreciere a greutăţii fetale şi vîrstei gestaţionale în funcţie de diametrul biparietal şi toracic antero-posterior.

greutăţii fetale în funcţie de DBP şi diametrul transversal al toracelui (Hansmann — citat de 5) are valori asemănătoare (fig. IV. 36 şi fig. IV. 37).

Referitor la necesitatea determinării corecte a dimensiunilor trunchiului, dificultatea măsurătorilor repetate pe aceeaşi secţiune a toracelui (deoarece cordul fetal se întinde pe distanţa a 5 spaţii intercostale) a dus la folosirea planurilor abdominale, la nivelul venei ombilicale, reper fix ce poate fi apreciat dinamic (51). Măsurătorile circumferinţei abdominale au permis aprecierea relativ corectă a greutăţii fetale, indicele de eroare fiind de ±100 g la feţii în greutate de 1 000 g şi de ±500 g la cei de 4 000 g (51). Secţiunea ecografică la nivelul venei ombilicale a devenit planul de elecţie pentru măsurarea dimensiunilor trunchiului fetal (12) (fig. IV. 38).

După obţinerea imaginii se măsoară circumferinţa abdominală şi/ sau, cu ajutorul planimetrului, suprafaţa acesteia (12, 50) ; la aparatele moderne, cu ajutorul unui spot luminos care circumscrie imaginea secţiunii abdominale sau toracice, se poate obţine o citire digitală a parametrilor constataţi (12).

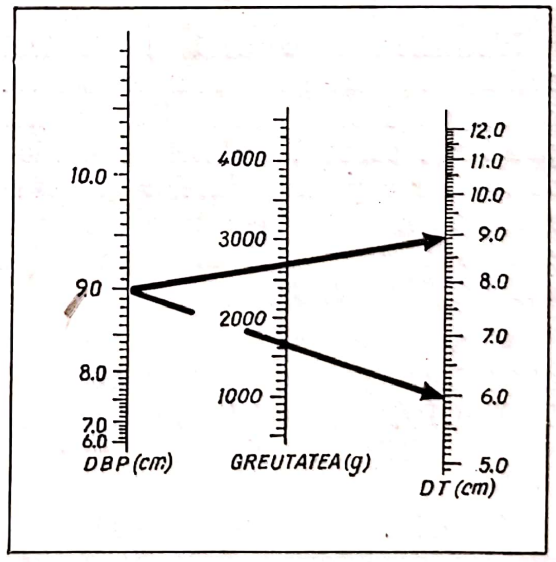

Fig. IV.37. Nomograma de apreciere a greutăţii fetale în funcţie de diametrul biparietal şi diametrul toracic transversal; se observă variaţia greutăţii fetale în funcţie de diametrul toracic:

DBP — diametrul biparietal; *DT* — diametrul toracic transversal (după Hansmann, 1976).

Scanned with OKEN Scanner

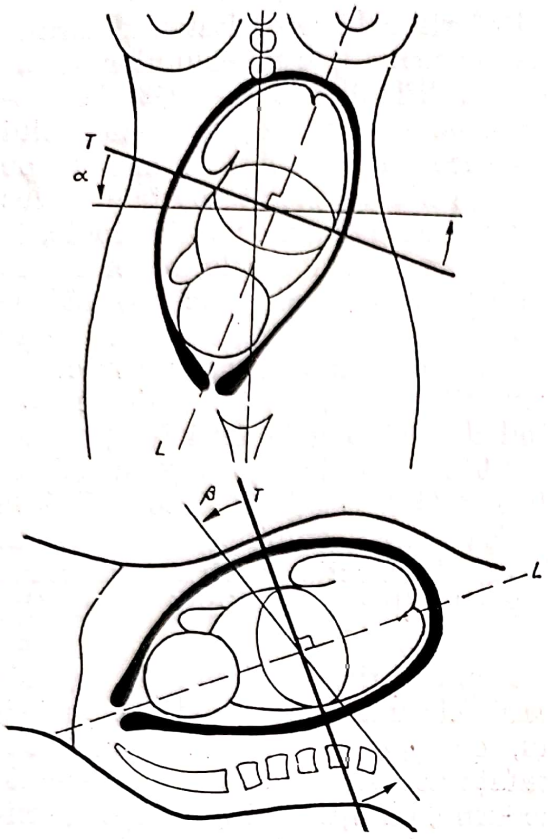

Fig. IV.38. Măsurarea diametrului şi perimetrului abdominal ;
L — axul longitudinal fetal; *I* — planul de secţiune transversală ; α, β — erori de măsurare datorate unghiului de incidenţă defectuos (după Busine şi Pacard, 1977).

Identificarea corectă a fiecărei secţiuni ce urmează a fi măsurată devine un factor primordial pentru aprecierea corectă a datelor de biometrie, iar corelarea datelor de cefalometrie cu cele ale troncometriei permite o mai bună interpretare a acestora (fig. IV. 39).

ECOGRAFIA ÎN EVALUAREA TULBURĂRILOR DE CREŞTERE INTRAUTERINĂ

Urmărirea dinamică a curbei de creştere intrauterină a fătului reprezintă un parametru important de evaluare a dezvoltării normale sau patologice a produsului de concepţie. În continuare ne vom referi la criteriile de apreciere ecografică atît a întîrzierii în dezvoltarea fătului (hipotrofia fetală), cît şi a creşterii excesive în greutate a produsului de concepţie (fătul macrosom).

HIPOTROFIA FETALĂ

Hipotrofia fetală rămîne una din cauzele importante de morbiditate şi mortalitate fetală, a doua după prematuritate (10). Fătul este considerat hipotrofic cînd, la naştere, greutatea sa este mai mică sau egală cu 10 percentile după curbele lui Lubchenco. După alţi autori, greutatea mai mică de 2 500 g după 36 de săptămîni de gestaţie permite stabilirea diagnosticului de făt hipotrofic.

Caracterizată de malnutriţia fetală, întîrzierea în dezvoltare intrauterină a produsului de concepţie creşte de opt ori mortalitatea fetală, datorită anoxiei şi acidozei în timpul naşterii, fiind totodată responsabilă şi de complicaţiile neonatale, ca : policitemia, hipotermia, hipocalcemia

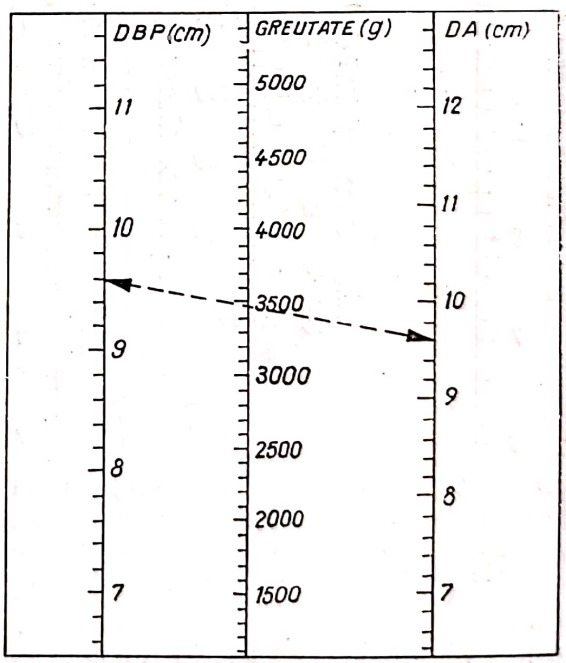

Fig. IV.39. Aprecierea greutăţii fetale prin măsurarea diametrului biparietal şi abdominal:
DBP — diametrul biparietal; *DA* — diametrul abdominal (după Rosenthal şi colab., 1980).

Scanned with OKEN Scanner

și hipoglicemia ca urmare a epuizării rezervelor de glucoză și glicogen hepatic (54). Tardiv, pot apărea întîrzieri ale dezvoltării neuro-psihice și staturo-ponderale (55).

Din punct de vedere etiologic, hipotrofia fetală este legată de „insuficiența vasculară utero-placentară", frecventă în patologia gestației: hipertensiune, preeclampsie, afecțiuni renale, cardiopatie, anemie severă, malnutriție, tabagism cronic, primiparele în vîrstă sau foarte tinere, marile multipare. Corespondentul placentar al acestor circumstanțe este reprezentat de incidența crescută a infarctelor, necrozei ischemice a vilozităților coriale, hematomului placentar (56). În 10% din cazuri se întîlnesc malformații fetale grave: trisomie 21, trisomie 18, anomalii ale tubului neural, sindrom Potter (10).

După această prezentare succintă, se poate trage concluzia că întreaga patologie de gestație poate deveni responsabilă de apariția hipotrofiei fetale. Se impune deci, în aceste cazuri, aprecierea cît mai exactă a gradului de dezvoltare „in utero" a produsului de concepție.

Parametrii clinici și hormonali nu dau întotdeauna relații exacte asupra gradului de dezvoltare fetală (10). Ecografia în aceste cazuri poate contribui la precizarea diagnosticului.

Fețiii hipotrofici pot fi clasificați în două categorii: hipotrofie moderată (10—25 percentile) și hipotrofie severă (mai mic de 10 percentile) (57); din punct de vedere al aspectului somatic au fost descrise două tipuri: tipul armonios, la care întîlnim afectarea dezvoltării hepatice, cefalice și toracice, exprimînd o tendință genetică, atingere infecțioasă sau malnutriție fetală prelungită, consecutivă unei insuficiențe placentare precoce; tipul disarmonic, la care dezvoltarea cefalică, este independentă de cea a toracelui, atestă

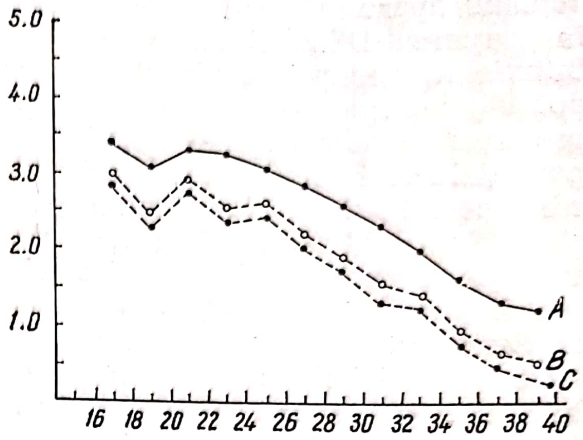

Fig. IV.40. Creșterea săptămînală a diametrului biparietal în sarcina normală *(A)* și hipotrofia fetală *(B* și *C)* (după Sanders, 1980).

prezența unei insuficiențe placentare tardive (58).

Urmărită dinamic, curba diametrului biparietal arată un coeficient de creștere de 3,5 mm săptămînal între a 16-a și a 22-a săptămînă de gestație, care apoi descrește progresiv, așa încît în ultima lună aceasta este mai mic de 1 mm pe săptămînă (Campbell, 59). În cazul hipotrofiei fetale, coeficientul de creștere a DBP este mult scăzut față de valorile normale și în directă legătură cu gradul acesteia. Examinările ecografice, ca măsurarea DBP trebuie repetate la interval de 10—14 zile, pînă la data nașterii (10, 60) (fig. IV. 40).

Măsurarea DBP poate preciza momentul efectuării amniocentezei pentru stabilirea gradului de maturitate pulmonară, în vederea adaptării conduitei obstetricale.

Simpla măsurare a DBP, fie ea și dinamică, nu este însă suficientă pentru corecta apreciere a hipotrofiei fetale, mai ales dacă ținem cont de aspectul armonic sau disarmonic al produsului de concepție. Cefalometria poate da un procent de pînă la 30 rezultate fals-negative (58).

S-a constatat însă că 60% din cazurile cu suferință fetală antepar-

Scanned with OKEN Scanner

tum au apărut la feţii cu întîrziere în creşterea DBP. Cazurile în care întîrzierea creşterii craniului fetal a apărut după a 26-a săptămînă au prezentat o reducere semnificativă a potenţialului intelectual, iar cele la care aceasta s-a manifestat înainte de săptămîna a 34-a au fost urmate de întîrzierea dezvoltării somatice în primii ani ai vieţii (58). Stagnarea creşterii DBP constituie un semn de moarte fetală iminentă, care impune întreruperea prematură a sarcinii (58).

Pentru a elimina erorile apărute în urma evaluării dinamice, unii autori au folosit toracometria pentru aprecierea gradului de dezvoltare a produsului de concepţie (61), ea permiţînd diagnosticul de hipotrofie fetală în 96% din cazuri (58). Cîteodată, datorită compresiunii exercitată asupra craniului fetal de placenta inserată la fundul uterului, în prezentaţia pelviană, sau de placenta *praevia* în prezentaţia craniană, extremitatea cefalică poate lua aspect dolicocefal, DBP apărînd subnormal, în contrast cu diametrul toracic dezvoltat în parametrii normali. Aceasta dă o falsă impresie de hipotrofie fetală (58). Diametrul toracic este mai mic după săptămîna a 32-a, cu 2—4 mm în hipotrofia moderată şi 4—8 mm în hipotrofia severă (57, 62).

S-a încercat, în absenţa unei curbe dinamice, folosirea raportului $\frac{DBP}{DT}$ în depistarea hipotrofiei fetale. Raportul supraunitar ar pleda în favoarea diagnosticului pozitiv de hipotrofie fetală, dar riscul de eroare depinde de eventualitatea unei macrocefalii sau hidrocefalii incipiente (58).

Pentru aceste considerente, Herrmann şi colab. (57) ajung la concluzia că studiul combinat al măsurătorilor cefalice şi tronculare reprezintă cea mai bună metodă de urmărire a

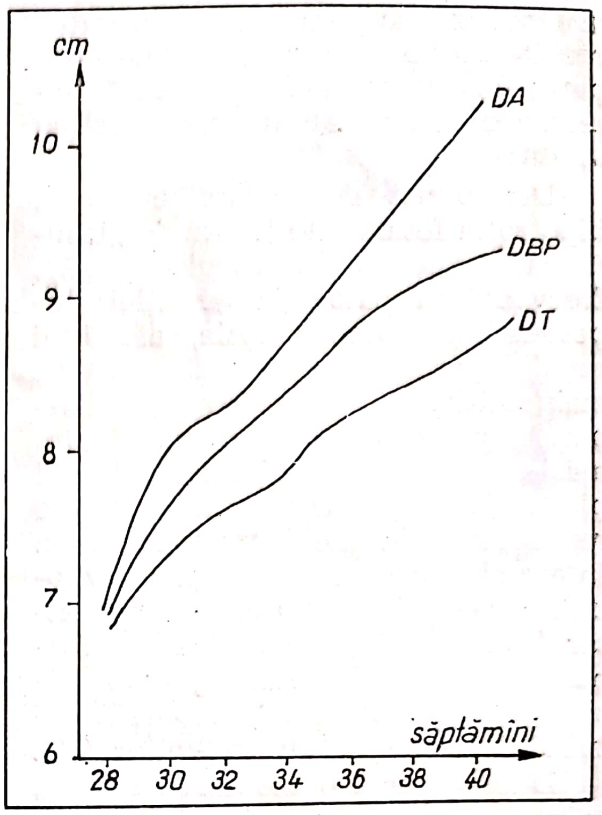

Fig. IV.41. Valoarea comparativă a diametrului biparietal, abdominal şi toracic antero-posterior în ultimul trimestru al sarcinii:

DA — diametrul abdominal; *DBP* — diametrul biparietal; *DT* — diametrul toracic (după Herrmann şi colab., 1977).

creşterii fetale în ultimul trimestru al sarcinii. Determinînd DBP după tehnica clasică, diametrul toracic la nivelul cordului fetal şi diametrul abdominal la nivelul planului ce trece prin vena ombilicală, stabilesc curbele de creştere pentru sarcina normală, hipotrofia moderată (10—25 percentile) şi hipotrofia severă (< 10 percentile).

Studiul combinat al celor trei diametre în sarcina normală apare sub forma unei dispersii a curbelor de creştere de la 28 la 40 de săptămîni (57) (fig. IV.41).

În hipotrofia moderată, DBT este mai mare decît diametrul abdominal între 30 şi 37 de săptămîni, după care curbele devin divergente, diametrul toracic rămînînd constant mai mic (57) (fig. IV.42).

Scanned with OKEN Scanner

În hipotrofia severă, aspectul curbelor este asemănător dar coeficientul de creştere pentru fiecare din ele este şi mai scăzut (fig. IV.43).

Prin compararea cu o scală şi corelarea cu vîrsta gestaţională a volumului total uterin, calculat prin măsurarea ecografică a diametrelor longitudinal, transvers şi antero-posterior şi înmulţirea lor cu 0,5233 se poate constata prezenţa sau absenţa hipotrofiei fetale (63). Acest lucru a fost posibil datorită faptului că în hipotrofia fetală, nu numai fătul, ci şi cantitatea de lichid amniotic şi placenta au valori subnormale (63).

Pentru confirmarea diagnosticului de hipotrofie fetală au fost folosite măsurătorile ecografice ale ficatului fetal, acesta fiind primul şi cel mai puternic afectat (10). Astfel, în cazul unui făt la termen, cu o greutate mai mică de 20% decît cea normală, ficatul va avea numai 5% din mărimea sa şi va fi aproape complet lipsit de glicogen (Winick, citat de 10).

Determinarea funcţionalităţii renale fetale, prin măsurarea volumului urinar orar, reprezintă un parametru ecografic de precizare a hipotrofiei fetale (64). Datorită malnutriţiei fetale, volumul urinar fetal este constant inferior valorilor normale, fapt ce poate explica asocierea frecventă a hipotrofiei fetale cu oligoamniosul (van Otterlo, citat de 58).

Odată depistată hipotrofia fetală, gravida trebuie urmărită dinamic la interval de 10—14 zile, pînă cînd greutatea fătului este estimată la 2 500 g, moment propice pentru aplicarea amniocentezei în vederea stabilirii gradului de maturitate pulmonară. Odată stabilită posibilitatea adaptării plămînului fetal la viaţa extrauterină, dozările hormonale şi testul la ocitocină urmează a fixa conduita obstetricală (10).

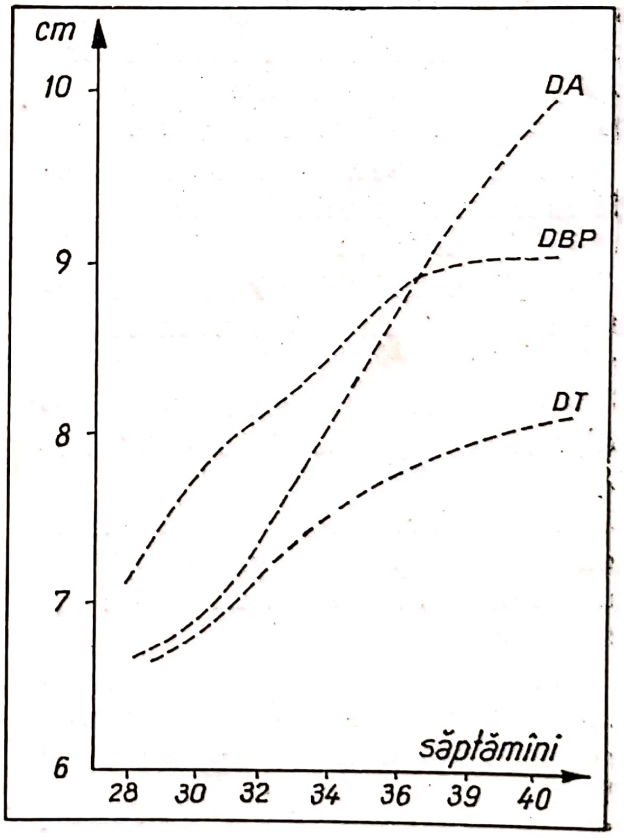

Fig. IV.42. Valoarea comparativă a diametrelor biparietale, abdominal şi toracic antero-posterior în hipotrofia fetală moderată (după Herrman şi colab., 1977).

Scanned with OKEN Scanner

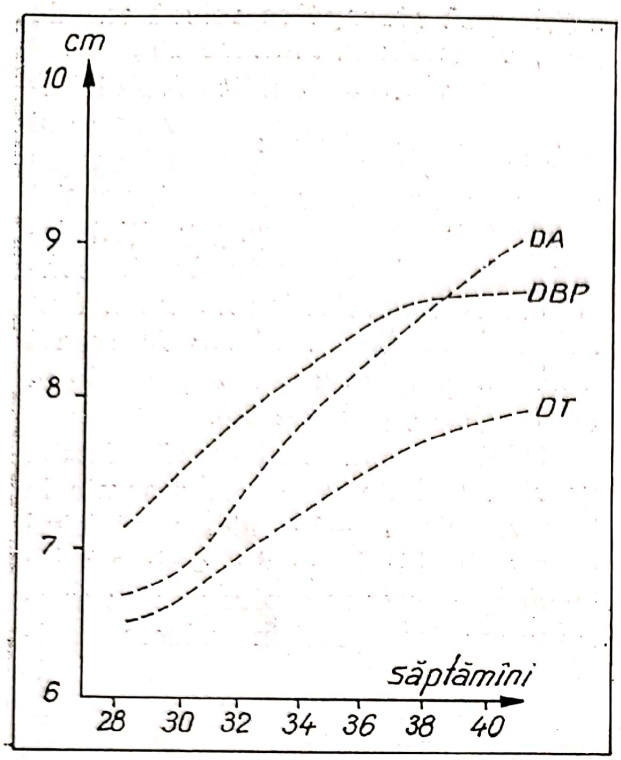

Fig. IV.43. Valoarea comparativă a diametrelor: biparietal, abdominal şi toracic antero-posterior în hipotrofia fetală severă (după Herrman şi colab., 1977).

MACROSOMIA FETALĂ

Feţii macrosomi, care aparţin în special gravidelor diabetice, pot pune probleme deosebite în ceea ce priveşte evoluţia lor „in utero" şi eventualitatea distociilor la naştere.

Din punct de vedere ecografic, feţii macrosomi prezintă cîteva caracteristici distincte :

— diametrul biparietal care urmează a 90° percentilă a curbei de referinţă ;

— diametrul abdominal transversal, net deasupra celui de a 90° percentilă.

Cefalometria poate depista macrosomia fetală în procent de 67 iar toracotomia în procent de 76 din cazuri (58).

La femeia gravidă cu diabet zaharat netratat se constată creşterea concomitentă şi accelerarea a DBP şi diametrului toracic. În diabetul matern insulino-dependent, extremitatea cefalică creşte normal pînă în săptămîna a 37-a, în timp ce diametrul toracic şi abdominal cresc rapid datorită hipertrofiei hepatice şi acumulării de ţesut adipos la nivelul abdomenului (Campbell, citat de 58).

Determinarea ecografică a dimensiunilor feţilor macrosomi este importantă pentru aprecierea prognosticului obstetrical. Astfel DBP $\geqslant$ 9,8 cm şi un diametru toracic $\geqslant$ 11 cm la o primipară ne fac să privim cu rezervă posibilităţile de naştere pe cale naturală, iar o diferenţă mai mică de 10 mm între *conjugata vera* şi diametrul biparietal atestă existenţa unei disproporţii cefalo-pelvice ce riscă a fi soluţionată prin operaţie cezariană (58).

Depistarea la timp a macrosomiei fetale şi hipertrofiei toracice permite evitarea distociei umerilor cu interesarea secundară a plexului brahial (58).

PELVIMETRIA ULTRASONICĂ

Dacă privim mecanismul naşterii ca o sumaţie multifactorială, atunci cei mai importanţi parametri fizici ce îi pot asigura succesul, sau din contra eşecul, sînt forma şi mărimea bazinului osos matern şi dimensiunile craniului fetal. Relaţia care se creează între cei doi factori în timpul travaliului are importanţă covîrşitoare pentru evoluţia eutocică sau distocică a naşterii.

Pentru aprecierea bazinului obstetrical matern avem la îndemînă metode clinice de măsurare a *conjugatei vera* (diametrul util) şi investigaţia radiologică. Cu ajutorul radiopelvimetriei se poate aprecia concomitent valoarea diametrului biparietal fetal şi a diametrului util al bazinului. Acest lucru este posibil însă numai în prezentaţiile craniene (10). În prezentaţia pelviană, măsurarea radiologică a diametrului biparietal devine de multe ori irealizabilă din punct de vedere tehnic, dată fiind imposibilitatea de a se obţine incidenţa corectă (10). Cefalometria ultasonică nu este afectată de prezentaţie, iar structurile osoase ale filierei pelvi-genitale pot fi apreciate ecografic cu destulă exactitate (13, 66).

Iniţial, pentru măsurarea diametrului promonto-retropubian al strîmtorii superioare a fost folosită tehnica modului A, cu sonda plasată la nivelul simfizei pubiene şi dirijată în direcţia promontoriului (12). Pentru a putea traversa grosimea simfizei pubiene şi a obţine ecoul promontoriului, unda sonică folosită trebuia să aibă o frecvenţă înaltă. Aceasta însă a făcut imposibilă separarea ecoului peretelui posterior al simfizei pubiene şi a dus deci la interpretări eronate (fig. IV.44).

Reducînd progresiv intensitatea undei sonice pînă în momentul cînd apare ecoul peretelui posterior al

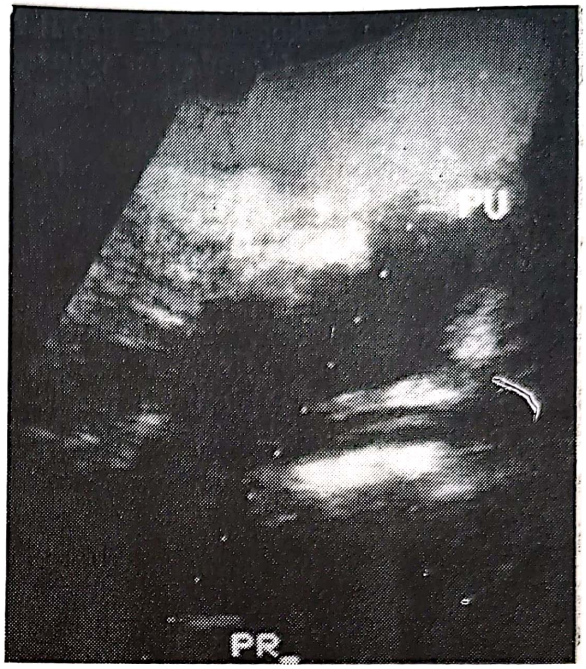

Fig. IV.44. Măsurarea ultrasonică a diametrului promonto-retropubian:
PU — simfiza pubiană ; *PR* — promontoriu.

simfizei pubiene, se poate obţine valoarea *conjugatei vera* (12). Prin compararea rezultatelor obţinute prin această metodă cu determinările radiopelvimetrice, pelvimetria ultrasonică corespunde în general cu aprecierea radiologică, diferenţele fiind de ±5 mm (Pystynen, citat de 12).

Ulterior, Kratochwil (10, 12) a modificat tehnica, folosind concomitent modul A şi modul B. Iniţial el obţine, prin secţiuni longitudinale în modul B, imaginea simfizei pubiene şi a promontoriului, în acelaşi plan, măsurîndu-o comparativ atît în modul B cît şi în modul A. Compararea valorilor DBP cu cele ale diametrului util poate stabili antenatal diagnosticul de disproporţie cefalo-pelvică. Deşi Kratochwil afirmă că valorile obţinute prin pelvimetria ecografică au un mare grad de acurateţe, Pystynen (citat de 10) întîlneşte un procent de eroare de 10. Pentru a elimina aprecierile greşite, Goldberg (citat de 10) compară imaginea foto a craniului fetal în planul diametru-

lui maxim cu radiografia de profil a bazinului matern. Metoda are valoare deosebită în prezentaţiile pelviene (10).

Atunci cînd diferenţa dintre diametrul util şi diametrul biparietal este mai mică de 10 mm, diagnosticul de disproporţie cefalo-pelvică se impune (10, 12, 58).

Cu un transductor sub formă de tijă, introdus în vagin sau rect, cu care se efectuează planuri paralele, poate fi identificat şi măsurat diametrul bispinos (10, 12).

Folosind planuri paralele la nivelul peretelui abdominal, se pot obţine nu numai valorile diametrului util, ci şi mărimea şi forma canalului de naştere (10). Prin compararea imaginilor fotografice obţinute prin secţiuni transversale paralele, efectuate de la nivelul liniei ce uneşte cele două spine iliace antero-superioare şi pînă la nivelul simfizei pubiene, se poate obţine o imagine aproape spaţială a filierei pelvi-genitale (65).

Deşi pelvimetria ecografică nu este la fel de exactă ca radio-pelvimetria, ea poate confirma sau exclude disproporţia cefalo-pelvică, restrîngînd astfel indicaţiile examenelor radiologice (10, 12).

Nu trebuie uitat însă, că examenul clinic rămîne factorul de decizie în interpretarea imaginii ecografice, deoarece un ecografist poate face oricînd o eroare de diagnostic, iar obstetricianul poate trage oricînd o concluzie abuzivă. În acest context, nu se poate pune indicaţia de operaţie cezariană numai după imaginea ecografică (66).

IMAGINEA ECOGRAFICĂ A ANATOMIEI FETALE

Dezvoltarea aparaturii ultrasonice, introducerea scalei gri, a făcut posibilă evidenţierea structurii interne fetale „in utero", element de o covîrşitoare importanţă pentru urmărirea evoluţiei acestuia, precum şi pentru depistarea malformaţiilor fetale. Evidenţierea detaliilor structurii fetale depinde de gradul tisular de contrast ecografic şi abilitatea examinatorului (10). Undele sonore care traversează structurile tisulare, suferă o serie de modificări ale vitezei de propagare, direcţiei, sensului, nivelului de energie, care depind de particularităţile mediului biologic, grosimea sau întinderea suprafeţelor de contact ce separă organele, unghiul de incidenţă, densitatea tisulară (67). Astfel, există structuri cu un înalt grad de ecogenitate şi contrast (sistemul osos) sau sonotransparente (vezica urinară fetală) ce pot fi uşor identificate, precum şi structuri cu proprietăţi reduse de contrast ecografic, de multe ori dificil de evidenţiat şi interpretat. De asemenea, nu trebuie pierdut din vedere faptul că raportul volumetric al structurilor fetale este diferit în funcţie de gradul de dezvoltare, astfel încît vezica urinară destinsă, uşor de evidenţiat la feţii mici, devine foarte greu de identificat dacă este goală, la fătul la termen (10).

Pentru corecta apreciere a structurilor fetale se impune efectuarea cu multă răbdare a ecografiilor în planuri paralele (12, 67). Examinarea are cîţiva timpi principali, şi anume :

— precizarea prezentaţiei şi poziţiei fătului ;

— identificarea segmentului anatomic ce urmează a fi studiat şi stabilirea planurilor de secţiune (transversale sau longitudinale faţă de axul fătului) ;

— obţinerea celei mai convenabile secţiuni a regiunii anatomice studiate (10, 12, 67).

Folosirea procedeului în timp real uşurează centrarea secţiunii ecografice asupra structurilor fetale ce urmează să fie examinate (10).

Scanned with OKEN Scanner

Din punct de vedere al imaginii ecografice, structurile fetale pot fi împărțite în trei categorii : *a)* cu un grad mare de ecogenitate, de exemplu, structurile osoase ; *b)* sonotransparente, cu conținut fluid, fără ecouri interne, cum este vezica urinară ; *c)* cu ecouri variabile pe scala gri, de exemplu, organele parenchimatoase fetale (plămîni, creier, splină, ficat și rinichi). Ultima categorie oferă o asemenea variabilitate a imaginilor ecografice, încît pune la încercare abilitatea ecografistului ; de exemplu, se poate diferenția parenchimul renal, generator de ecouri de mai joasă amplitudine, de parenchimul hepatic (10).

DETERMINAREA POZIȚIEI FETALE

Cu ajutorul secțiunilor ecografice longitudinale și transversale se determină poziția exactă a fătului (craniană, pelviană, oblică sau transversă), stabilindu-se totodată și localizarea exactă a coloanei vertebrale fetale (10). Localizarea coloanei vertebrale fetale este importantă, deoarece precizează poziția și topografia secțiunii ecografice ce urmează a fi executată. Astfel, dacă fătul este așezat cu coloana vertebrală de partea stîngă a abdomenului matern, atunci el va oferi undei sonice partea dreaptă în prezentația craniană și cea stîngă, în prezentația pelviană. În acest fel, interpretarea secțiunii ecografice este mult ușurată pentru orice fel de prezentație și poziție. Pentru prezentația transversă, trebuie precizată în plus localizarea craniului fetal de partea dreaptă sau stîngă a abdomenului matern (68).

Un plan de secțiune ecografică corect ales ușurează mult interpretarea anatomiei fetale și devine indispensabil pentru depistarea anomaliilor acestor structuri (10).

STRUCTURILE FETALE GENERATOARE DE ECOURI CU AMPLITUDINE MARE (SCHELETUL FETAL)

Datorită ecogenității sale, scheletul fetal reprezintă prima structură fetală ce poate fi identificată în cursul nașterii. Din a 11-a săptămînă, craniul apare bine conturat pe imaginea ecografică (2, 7, 10, 12). În a doua jumătate a trimestrului al doilea, scheletul fetal poate fi identificat cu relativă precizie atît pe secțiunile longitudinale cît și pe cele transversale, cu excepția oaselor mîinii și piciorului, care se evidențiază numai în mod excepțional (10) (fig. IV. 45).

Cel mai adesea pot fi identificate : femurul, humerusul, tibia, peroneul și scapula. Un prim criteriu de diferențiere îl constituie imaginea uneia sau a două oase. Imaginea osului dublu este de obicei caracteristică membrelor inferioare, cel lateral reprezentînd fibula iar cel medial, tibia (68). Cînd pe ecografie se evidențiază secțiunea unui singur os, acesta este femurul sau humerusul (10).

Pe secțiunea ecografică corect executată, omoplatul apare cu oarecare ușurință, ca o linie paralelă cu marginea posterioară a toracelui (10).

Mandibula, orbitele, coastele și pelvisul devin vizibile, cu diverse grade de claritate, spre sfîrșitul celui de-al doilea trimestru și se precizează în trimestrul al treilea al sarcinii (12); coloana vertebrală fetală poate fi identificată atît în plan longitudinal, cît și transversal încă de la începutul trimestrului al doilea (10). Pe secțiunea longitudinală, coloana vertebrală a fătului apare sub forma a două ecouri paralele, datorate punctelor de osificare (68). În plan transversal, imaginea este triunghiulară, corespunzînd secțiunii vertebrale (68).

Scanned with OKEN Scanner

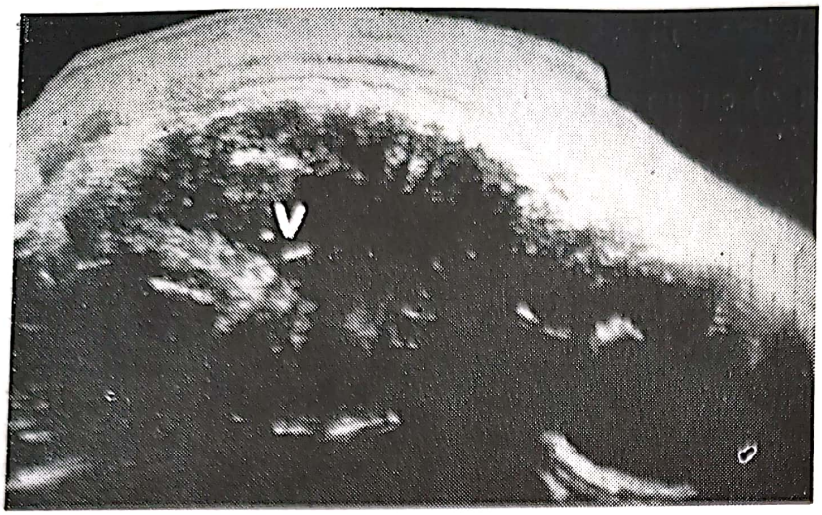

Fig. IV.45. Imaginea ecografică a scheletului fetal : se observă craniul, coloana vertebrală, coastele, vezica urinară a fătului *(V)*.

STRUCTURILE FETALE SONOTRANSPARENTE (CU CONȚINUT LICHIDIAN)

CORDUL FETAL

Organul cel mai important din această categorie este desigur cordul fetal. Pulsațiile cordului fetal pot fi evidențiate prin tehnica în timp real încă din a 7-a—a 8-a săptămînă de gestație, iar din a 13-a săptămînă, cordul poate fi perceput ca o undă pulsabilă în interiorul toracelui (1, 8, 10, 12, 48). Imaginile obținute în timp real sînt, din acest punct de vedere, superioare celor statice, avînd în vedere imposibilitatea obținerii detaliilor din cauza frecvenței pulsatile a cordului fetal (68). În al treilea trimestru al sarcinii, cordul fetal apare în modul B, sub forma unui ovoid, în interiorul căruia se poate obține imaginea ecografică a septului (68) (fig. IV. 46). Datorită mișcării ritmice a cordului fetal, ce poate fi observată în timp real sau în modul A, septul interatrio-ventricular nu poate fi evidențiat în întregime (10, 68). Din această cauză, folosind imaginea statică a modului B, nu poate fi exclusă posibilitatea comunicării interventriculare (68).

De o parte și de alta a imaginii cordului fetal apar două zone de ecouri omogene, fără structură distinctă, care corespund ariilor pulmonare (68).

AORTA

Aorta fetală apare pe secțiunea longitudinală sub forma unui tub sonotransparent, pulsatil în timp real, în continuarea imaginii cardiace (68). Cîrja aortei este rareori evidențiată, spre deosebire de aorta toracică și abdominală, situată înaintea coloanei vertebrale și înapoia stomacului (10, 12, 68).

Pe secțiunea transversală, aorta apare ca o formațiune rotunjită, sonotransparentă, situată înainte și la stînga coloanei vertebrale fetale.

VENA OMBILICALĂ

Vena ombilicală reprezintă o structură vasculară, ușor de identificat uneori din a 17-a săptămînă (10) și constant din a 20-a (7,68). Ea apare sub forma unei benzi sonotransparente, înconjurată de un desen mai dens, pe secțiunile transversale efectuate la nivelul porțiunii superioare a abdomenului fetal (51, 52, 57). Uneori poate fi evidențiată continuarea venei ombilicale cu vena cavă inferioară (10) (vezi fig. IV. 27).

Scanned with OKEN Scanner

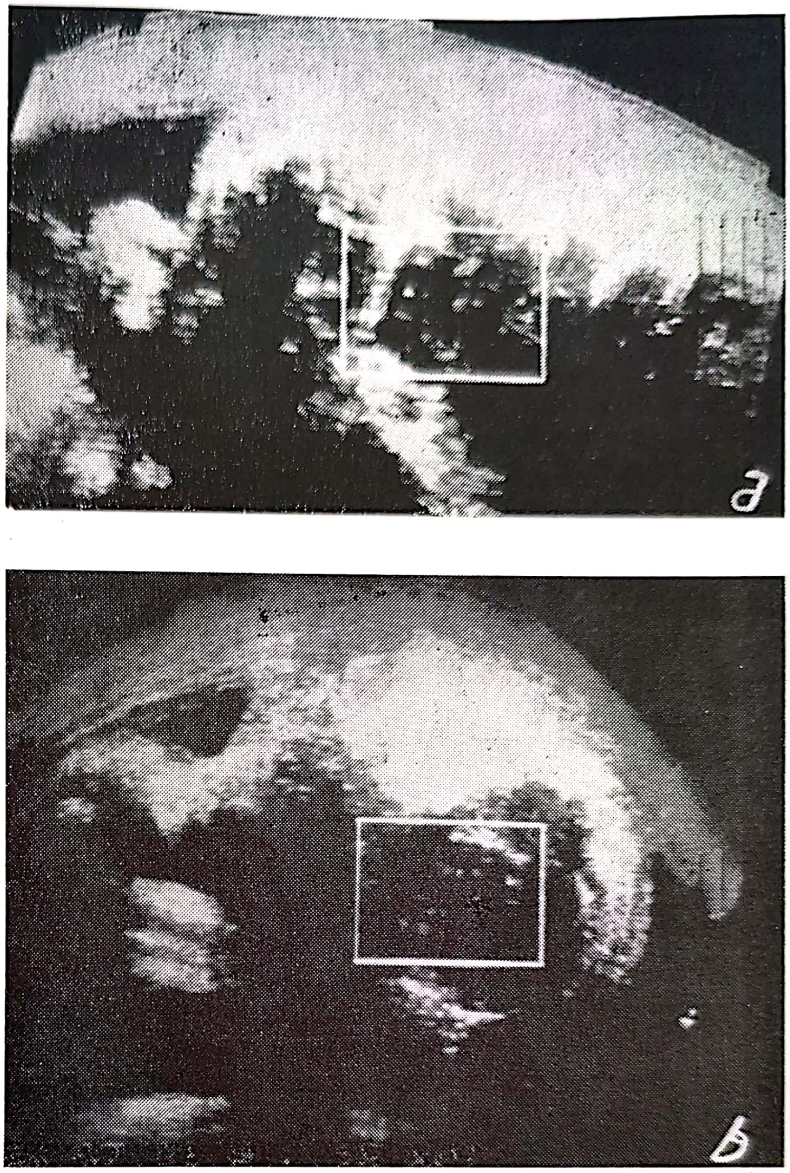

Fig. IV.46. Imaginea ecografică a cordului fetal (în cartuş) cu evidenţierea septului interventricular şi ecourile cîmpurilor pulmonare:
a — secţiune longitudinală;
b — secţiune transversală.

STOMACUL FETAL

Stomacul fetal apare în a doua jumătate a trimestrului al doilea; acesta prezintă modificări variabile de formă şi mărime în funcţie de gradul de vacuitate sau umplere (10), care pot fi observate chiar în cursul aceleiaşi examinări (69). Stomacul apare pe secţiunea transversală ca o imagine sonotransparentă rotundă sau ovală, situată posterior, de partea stîngă a abdomenului fetal (10, 69) (fig. IV. 47). Variabilitatea imaginii ecografice a stomacului în cursul diferitelor examene atestă dezvoltarea normală a tubului digestiv, deci permite eliminarea unei atrezii supra- sau subgastrice (68).

ANSELE INTESTINALE

Ansele intestinale ce conţin meconiu, apar ca un ecou greu de diferenţiat de imaginea hepatică, mai bine individualizate în cazurile de ascită fetală (12). Ansele dilatate şi în special colonul pot fi uneori individualizate (10, 12) (fig. IV. 48). În caz de atrezie a intestinului subţire,

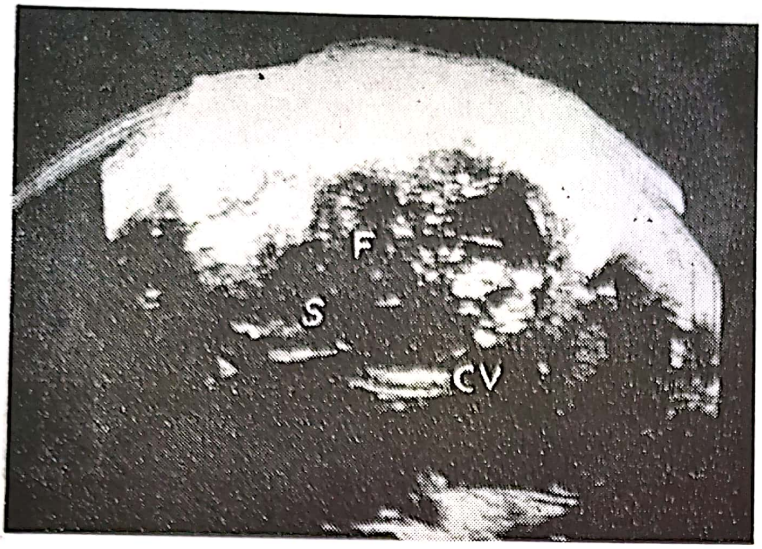

Fig. IV.47. Secțiune transversală prin abdomenul fetal; imaginea ecografică a stomacului fetal:
F — ficatul; *S* — stomacul; *CV* — coloana vertebrală.

ansele ileale, mult dilatate, destind abdomenul fetal ; imaginea lor se asociază cu imaginea ecografică tipică a polihidramniosului (12).

VEZICA URINARĂ

Identificarea vezicii urinare fetale depinde de gradul de umplere (10). Pe o secțiune transversală efectuată în etajul abdominal inferior, vezica apare sub forma unei imagini lacunare, sonotransparente, rotunjite, cu dimensiuni variabile de la o examinare la alta (68). O singură imagine a unei vezici urinare dilatate nu trebuie să conducă la interpretări patologice (12). Modificarea dinamică a parametrilor ecografici permite aprecierea funcționalității aparatului urinar fetal (68) (vezi fig. IV. 45).

STRUCTURILE FETALE PARENCHIMATOASE

Organele parenchimatoase fetale sînt greu de identificat ecografic (12) din cauza dificultăților de delimitare a conturului lor (10). De multe ori,

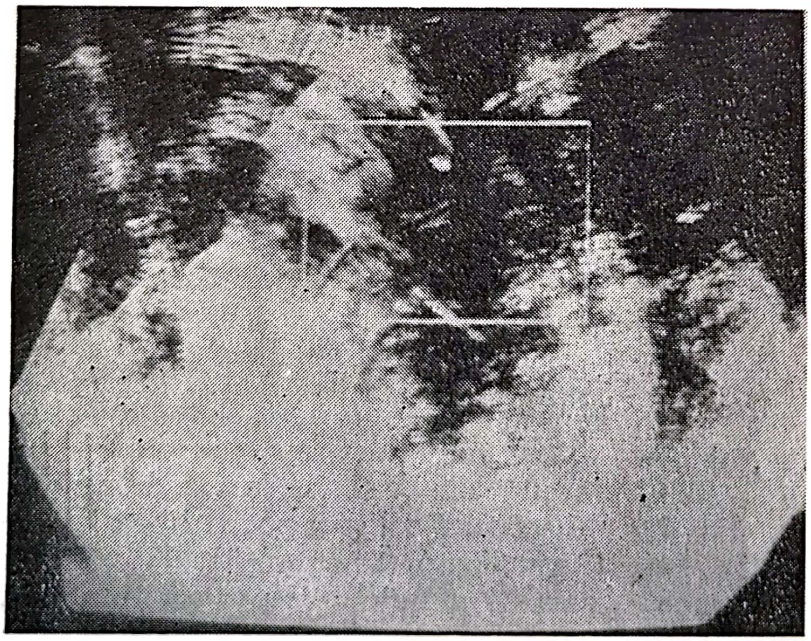

Fig. IV.48. Secțiune transversală prin abdomenul fetal; în cartuș — ansele intestinale.

Scanned with OKEN Scanner

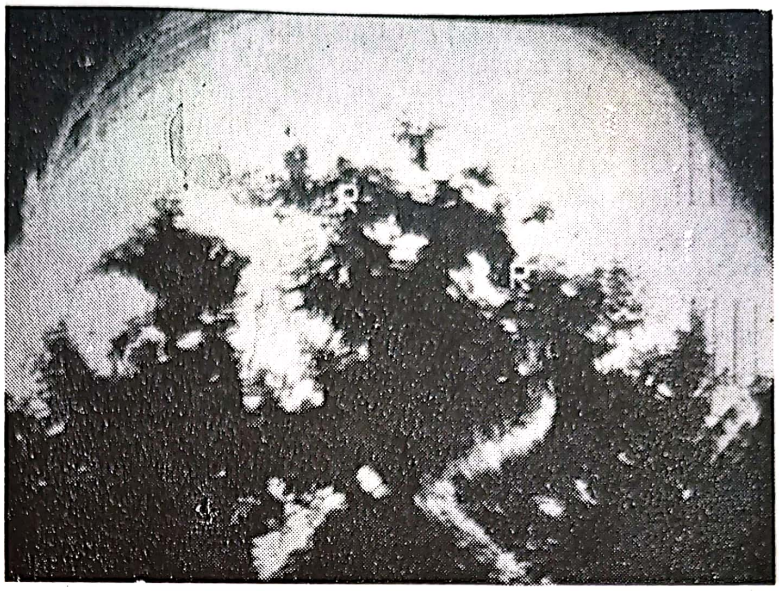

Fig. IV.49. Secţiune transversală în porţiunea superioară a abdomenului fetal; se observă imaginile lacunare corespunzătoare rinichilor fetali.
R — rinichiul fetal.

interpretarea imaginilor ecografice se face prin aprecierea planului de secţiune în raport cu o structură bine definită. Astfel, imaginile omogene situate în acelaşi plan de secţiune ecografică cu imaginea cordului, reprezintă ecourile cîmpurilor pulmonare. Atunci cînd secţiunea este efectuată la nivelul diafragmului, nu pot fi diferenţiate ecourile plămînului drept de cele ale lobului hepatic (10). De asemenea, ecourile situate de o parte şi de cealaltă a imaginii venei ombilicale reprezintă structura hepatică, dar aceasta nu are o zonă netă de delimitare faţă de ansele intestinale adiacente decît în prezenţa ascitei (10).

Rinichii fetali apar însă mai frecvent pe ecografie, datorită ecogenităţii mai mici comparativ cu ţesutul hepatic (12). După a 20-a săptămînă de sarcină, rinichii apar pe secţiunea transversală sub forma unor imagini lacunare, clare, situate de o parte şi de alta a coloanei vertebrale, într-un plan mai anterior (68). Pe scala gri apar evident corticala clară, la periferie, iar central, cavitatea excretorie, mai densă (68). În această situaţie, agenezia renală poate fi eliminată, iar investigaţia ecografică dinamică permite infirmarea maladiei polichistice renale, deoarece în timpul sarcinii, rinichii fătului îşi modifică numai dimensiunile, nu şi structura (68) (fig. IV. 49).

DIAGNOSTICUL ANTENATAL AL SEXULUI FETAL

În afara aspectului psihologic al cunoaşterii antenatale a sexului fetal, consideraţiuni de ordin medical impun această investigaţie (70) :

— depistarea antenatală a bolilor ereditare legate de sex ;

— diagnosticul *in utero* al sarcinii gemelare dizigote (în caz de sexuri diferite ale celor doi feţi).

Deşi unii autori confirmă posibilitatea stabilirii ecografice antenatale a sexului în ultimul trimestru (10, 12, 68), ei apreciază că valoarea investigaţiei rămîne discutabilă în această perioadă a sarcinii (10). Evidenţierea scrotului fetal permite precizarea diagnosticului feţilor masculi (10), identificarea impunîndu-se deoarece imaginea penisului este adesea inconstantă şi necaracteristică (12).

Stabilirea sexului feminin prin excludere, în lipsa imaginii ecografice a scrotului, duce la interpretări de multe ori eronate (10, 12, 70).

Scanned with OKEN Scanner

Lann şi colab. (70) au stabilit criterii ecografice precise de evidenţiere atît a sexului masculin cît şi a celui feminin folosind modul B în timp real. Cu o tehnică bine codificată, autorii au determinat sexul fetal cu o precizie de 90% începînd din a 27-a săptămînă de gestaţie.

După reperarea poziţiei fătului, orientarea coloanei vertebrale fetale şi evidenţierea elementelor bazinului fetal, se procedează la baleiaje seriate, progresive, la limita dintre perineu şi lichidul amniotic (70) (fig. IV. 50).

Pentru recunoaşterea sexului masculin autorii descriu trei imagini caracteristice :

— Imaginea scrotului ovoidală sau circulară, bine delimitată, bilobată, cu sept median bine evidenţiat. Conţinutul este heterogen, uneori lichidian, corespunzînd hidrocelului fiziologic.

— Imaginea penisului, inconstantă, poate fi obţinută fie longitudinal, pe toată lungimea sa, fie transversal, situaţie la care există o zonă de separare între desenul scrotului şi penisului.

— Imagini asociate, în care secţiunea ecografică prinzînd în acelaşi plan atît scrotul cît şi penisul evidenţiază sexul masculin în totalitate.

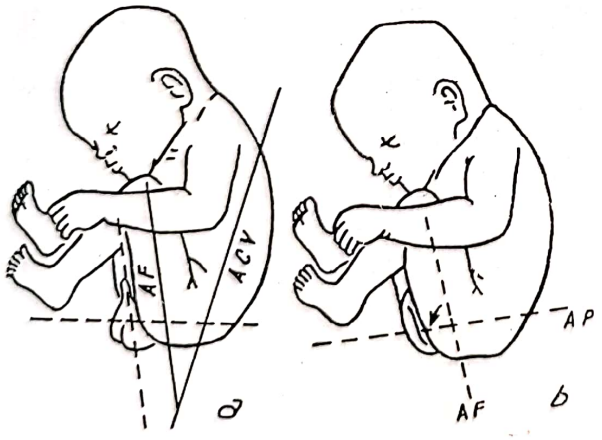

Fig. IV.50. Determinarea ecografică a sexului fătului:
a — sexul masculin; *AF* — axul femural; *ACV* — axul coloanei vertebrale; *b* — sexul feminin; *AF* — axul femural; *AP* — axul perineal (după Lann şi colab., 1979).

Pentru recunoaşterea sexului feminin, Lann şi colab. (70) descriu imaginea ecografică a triunghiului genital, cu vîrful intrafetal şi baza convexă, corespunzînd reliefului labiilor mari în contact cu lichidul amniotic (fig. IV. 51).

Diagnosticul pozitiv al sexului feminin poate fi pus în prezenţa a trei imagini ecografice caracteristice (70) :

— două ovale laterale (imaginea secţiunii rădăcinilor coapselor) centrată de un ecou intern mai dens (femur) ;

— triunghiul median cu vîrful spre făt şi baza bimamelonată spre lichidul amniotic ;

— conturul ce delimitează aceste elemente descrie patru convexităţi succesive : la exterior coapsele, iar median labiile mari.

Folosind aceste criterii, Lann şi colab., pe o serie de cazuri în care au putut evidenţia sexul fetal, au găsit o concordanţă a diagnosticului de 100%.

ANATOMIA INTRACRANIANĂ A FĂTULUI

Cu ajutorul scalei gri au putut fi evidenţiate detalii caracteristice structurilor intracraniene fetale. O serie de detalii ecografice au căpătat deja o codificare pentru anumite elemente anatomice intracraniene ; altele însă, de exemplu creierul, sînt încă incomplet evidenţiate (10).

Craniul fetal apare pe ecografii ca un contur complet, oval sau rotund, datorită ecourilor structurilor osoase. Cînd craniul fetal este angajat sau tehnica incorectă, conturul acestuia poate fi incomplet (12).

Incizura interemisferică apare pe ecografie sub forma unei linii conti-

Scanned with OKEN Scanner

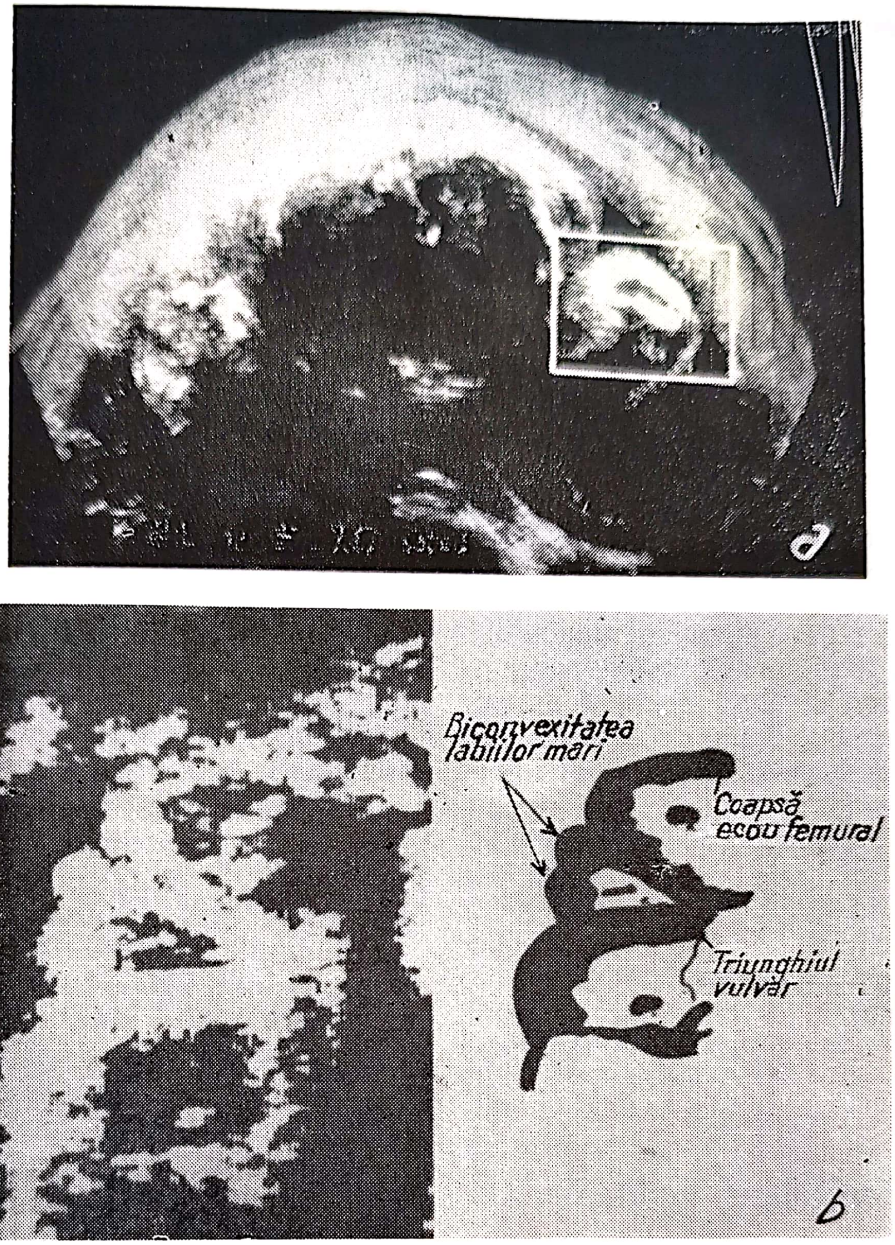

Fig. IV.51. Imaginea ecografică a sexului fetal:
a — secțiune prin scrotul fetal (în cartuș); *b* — imaginea caracteristică sexului feminin: triunghi genital cu vîrful spre făt și baza biconvexă spre lichidul amniotic, cuprinsă între cele două convexități mari ale coapselor fetale (după Lann și colab., 1979).

nue, situată în axul mare al ovalului cranian. La nivelul corpului calos, aceasta poate avea o zonă de întrerupere (12) (fig. IV. 52).

Ventriculii laterali pot fi de asemenea identificați, împreună cu cornul anterior (12), dar anatomia lor ecografică este încă incomplet clarificată (10). Ecoul linear al peretelui ventriculilor laterali este relativ ușor de obținut, dar natura și relația sa cu anatomia ventriculului rămîn încă obscure, deoarece încă nu s-a putut stabili care din pereții ventriculilor generează ecoul sonic (10).

Talamusul poate fi evidențiat în a doua jumătate a trimestrului al doilea și în special în trimestrul al treilea al sarcinii și rămîne de fapt cel mai bun indicator al unei corecte sec-

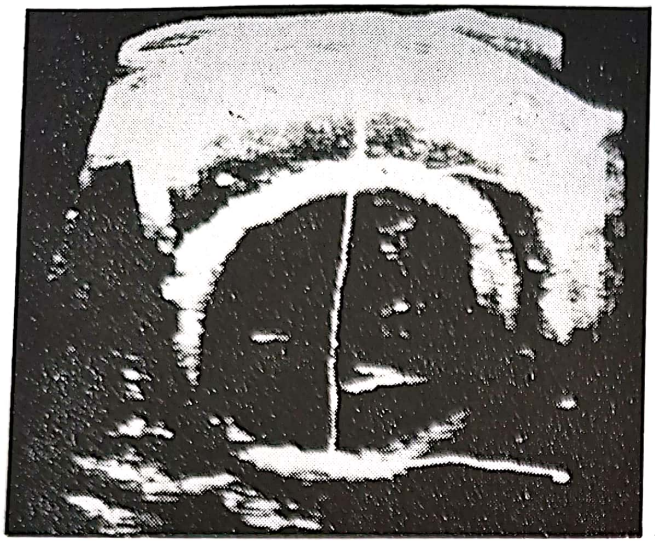

Fig. IV.52. Secţiune transversală craniană în diametrul biparietal : se evidenţiază ecoul median al incizurii interemisferice, ventriculii laterali şi ventriculul III.

ţiuni pentru măsurarea diametrului biparietal (10). Talamusul apare sub forma a două zone transparente, simetrice faţă de linia mediană şi centrate de corpul calos, delimitate lateral de benzi ecogenice datorate probabil capsulei interne (71).

Ventriculul III poate fi uneori evidenţiat între cele două imagini ale talamusului (71).

În timpul ecografiilor seriate, atunci cînd imaginea este de foarte bună calitate, o serie de structuri pare, simetrice, pot fi evidenţiate, dar interpretarea lor rămîne încă de domeniul speculaţiei (10).

PLACENTOGRAFIA ECOGRAFICĂ

Identificarea şi localizarea precisă a placentei au deosebită importanţă în practica obstetricală, pentru aprecierea evoluţiei normale sau patologice a sarcinii. Pe de altă parte, importanţa studiului lichidului amniotic a făcut necesară cunoaşterea exactă a situaţiei placentei, în vederea executării fără riscuri a amniocentezei precoce sau tardive.

Inserţia joasă a placentei poate duce la adevărate tragedii atît pentru mamă cît şi pentru făt, atîta timp cît acest lucru rămîne necunoscut ; localizarea ei anterioară creează probleme deosebite, deseori neaşteptate, în timpul operaţiei cezariene. Din această cauză, afirmaţia lui Johnston că „femeia cu *placenta praevia* stă pe un pachet de dinamită" va rămîne încă multă vreme valabilă.

Dacă am lua în consideraţie fie şi numai aceste aspecte, eforturile de localizare cît mai precisă a inserţiei placentare sînt pe deplin justificate.

Tehnicile uzuale de localizare placentară sînt : ecografia, tehnica Doppler, scintigrafia placentară, examenul radiologic (radiografia simplă sau combinată cu cistografia, amniografia, arteriografia sau venografia placentară) şi termografia. Scintigrafia placentară şi examenul radiologic au marele dezavantaj că nu pot fi folosite dinamic din cauza riscului de iradiere ; termografia are valoare numai în localizările anterioare, iar tehnica Doppler nu poate preciza limitele inserţiei placentare (72). Rămîne deci ca ecografia, datorită tehnicii simple şi inofensive pentru mamă şi făt, să asigure pe viitor vizualizarea *in vivo* a placentei.

TEHNICA EXAMINĂRII

Pentru o corectă interpretare a imaginii ecografice placentare, aceasta trebuie executată de un ecografist

Scanned with OKEN Scanner

experimentat, respectînd o tehnică de examinare corectă. Deşi majoritatea autorilor insistă ca vezica să fie plină pentru a crea o „fereastră sonică" spre abdomenul matern (2, 7, 9, 10, 12), alţii sînt de părere că acest lucru nu este indispensabil şi insistă asupra necesităţii unui reglaj corect al aparaturii (67).

Placenta poate fi evidenţiată atît în modul A cît şi în modul B. Efectuînd secţiuni multiple longitudinale şi transversale în modul B, se obţine o imagine aproape panoramică a placentei, iar baleiajul manual oferă un grad mai mare de precizie şi acurateţe (67). Cu scala gri, structurile tisulare se pot evidenţia uneori cu destulă exactitate, iar utilizarea ecografiei în timp real permite aprecierea spaţială a placentei (10).

TEHNICA ÎN MODUL A

Kratochwil (12), folosind ecografia în modul A la explorarea uterului gravid, a observat că distanţa dintre semnalul de emisie şi reflexia dată de marginea lamei de lichid amniotic a fost mai mare la locul de inserţie a placentei decît în celelalte zone ale uterului. Acest lucru se datorează diferenţei de impedanţă acustică dintre placentă şi lichidul amniotic, ceea ce duce la apariţia unui ecou amplu la limita dintre aceste două structuri (fig. IV. 53).

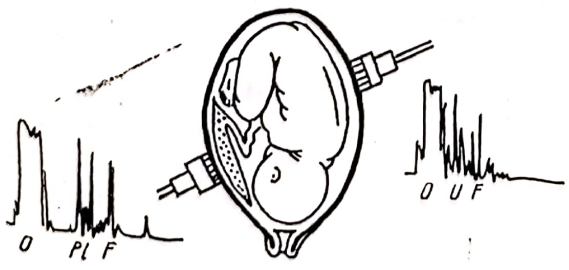

Fig. IV.53. Tehnica localizării placentare în modul A:
O — semnalul de emisie; *Pl* — placenta; *U* — uterul ; *F* — fătul (după Kratochwil, 1979).

Cu ajutorul acestei tehnici, nu se poate obţine decît o apreciere relativă a locului de inserţie placentară (anterior, lateral sau fundic) (12).

TEHNICA ÎN MODUL B

Folosind ecografiile seriate, în modul B, placenta poate fi localizată în orice parte a uterului gravid (12), ea fiind delimitată de peretele uterin printr-o zonă de ecou mai puternic (7), datorată plăcii coriale ce devine evidentă ecografic între săptămînile a 18-a şi a 22-a de gestaţie (10, 12). Cu ajutorul scalei gri, placenta se vizualizează mult mai precis, iar modificările structurale apărute în timpul sarcinii pot fi identificate cu uşurinţă (73), ecourile placentare avînd intensitate ceva mai mare decît miometrul (10).

IDENTIFICAREA PLACENTEI

Placenta devine vizibilă ecografic din a 9-a şi a 10-a săptămînă de amenoree, ca o îngroşare a trofoblastului, ce se individualizează între a 12-a şi a 14-a săptămînă (74) (vezi fig. IV. 5). Aspectul ei, la o amplificare mică, este acela al unei zone vide, semilunare, delimitată de peretele uterin şi placa corială (7). La o amplificare suficientă, această zonă se umple de ecouri paralele, cu mărimi variabile, care dau un aspect alb-cenuşiu comparat cu imaginea norilor sau a fulgilor de zăpadă (7, 10, 74). Această textură apare ca urmare a ecourilor produse de vilozităţile coriale, care în raport cu lacurile sanguine, creează zone de interferenţă sonică (75).

Placa bazală nu are de obicei un ecou specific şi nu poate fi identificată ecografic decît uneori, la termen, ca urmare a depunerilor de calcar la acest nivel (10). Cîteodată miometrul adiacent placentei poate fi mai sonotransparent decît imaginea placentei, diferenţiindu-se astfel de aceasta,

Scanned with OKEN Scanner

spre deosebire de miometrul care este în contact cu lichidul amniotic, cu relativă ecogenitate ce nu poate fi confundată cu aspectul țesutului placentar (10).

Spre deosebire de placa bazală, cea corială, datorită contactului cu lichidul amniotic, creează o zonă de interferență acustică puternică, caracterizată printr-un ecou linear, bine individualizat pe ecografie (7, 10, 74).

Sinusurile venoase se pot evidenția ecografic în special cu ajutorul scalei gri și mai ales cînd placenta este situată pe fața posterioară (10, 73).

ECOSTRUCTURA PLACENTEI

Fischer, Garrett și Kossoff (citați de 74) au descris primii cronologia precisă și aspectele ecografice ale placentei în funcție de vîrsta gestațională.

Între a 5-a și a 10-a săptămînă, trofoblastul și caduca formează un inel alburiu, mai mult sau mai puțin gros, care înconjură sacul gestațional.

Între a 10-a și a 12-a săptămînă, placenta se individualizează și devine gri, uniform granuloasă.

Între a 15-a și a 22-a săptămînă, volumul placentei crește, aspectul rămîne omogen, deoarece evidențierea septurilor interlobare, încă insuficient dezvoltate, este dificilă. Placa corială devine evidentă în funcție de grosimea ei.

După a 28-a săptămînă pot apărea spații goale în grosimea placentei, fără ecou, de 0,3—3 cm, corespunzînd unor cavități lipsite de vilozități, pline de sînge, ce par a avea rolul de a mări fluxul sanguin ce traversează spațiile interviloase. Acestea apar mai frecvent la primipare. În această perioadă, încep să devină vizibile ecourile lineare, albe, ale spațiilor intercotiledonare (74, 73). După a 36-a săptămînă, septurile apar sub forma unor ecouri puternice corespunzătoare adesea unor zone de calcificare. Stratul fibros Nitabuch poate fi și el evidențiat ecografic ca urmare a depunerilor de calcar la acest nivel. Toate acestea dau în final un aspect multiinelar, caracteristic placentei mature (73, 74). În sarcina trecută de termen, aspectul inelar devine mai pregnant (73).

Kawamato și colab. (73) au stabilit în urma studiului ecografic dinamic al placentei, cinci tipuri de imagini, caracteristice pentru diferitele perioade de evoluție a sarcinii (fig. IV. 54 și IV. 55).

LOCALIZAREA INSERȚIEI PLACENTARE

Localizarea inserției placentare devine indispensabilă în contextul multor situații obstetricale (metroragii, prezentații vicioase, amniocenteză precoce sau tardivă etc.).

Kohorn (citat de 7), pe un lot de 250 de gravide, a arătat că frecvența localizării placentei pe fața anterioară sau posterioară a uterului este aproape egală, ceva mai mare de partea dreaptă decît de cea stîngă. De asemenea, frecvența implantării la fundul uterului a fost aproape egală cu cea de la nivelul segmentului inferior. Gottesfeld (citat de 7) constată pe un lot de 112 gravide, că procentul inserției anterioare a placentei este mult mai mare.

Meudt și Schlensker (citați de 12) observă că în majoritatea cazurilor, placenta este inserată în opoziție cu abdomenul fătului. De asemenea, pe lîngă concomitența binecunoscută a inserției joase a placentei cu prezentația transversă, autorii constată în 84% din prezentațiile pelviene, localizarea fundică a placentei.

Scanned with OKEN Scanner

Fig. IV.54. Cele cinci tipuri ecografice ale structurii placentei cu schematizarea lor:

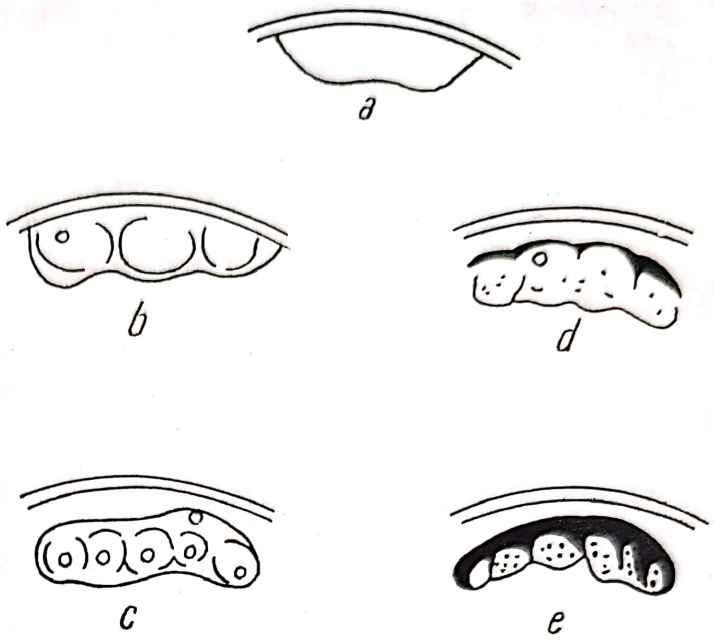

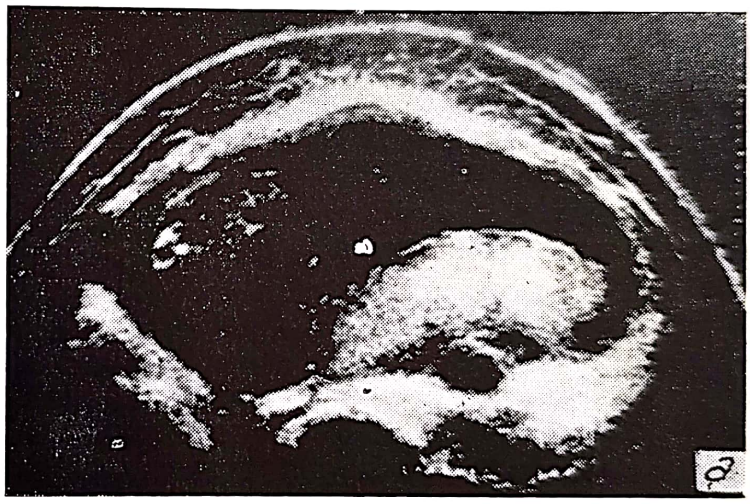

Fig. IV.54.
a — tipul I: structură difuză și omogenă.

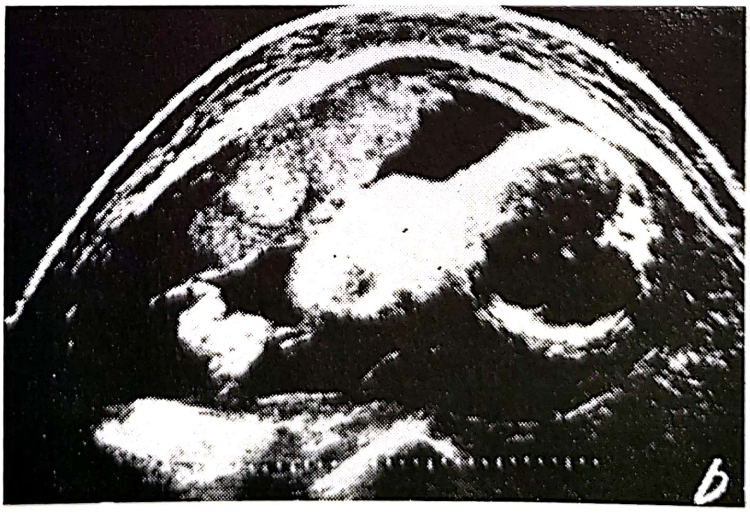

Fig. IV.54.
b — tipul II: structură difuză, cu început de segmentare.

Scanned with OKEN Scanner

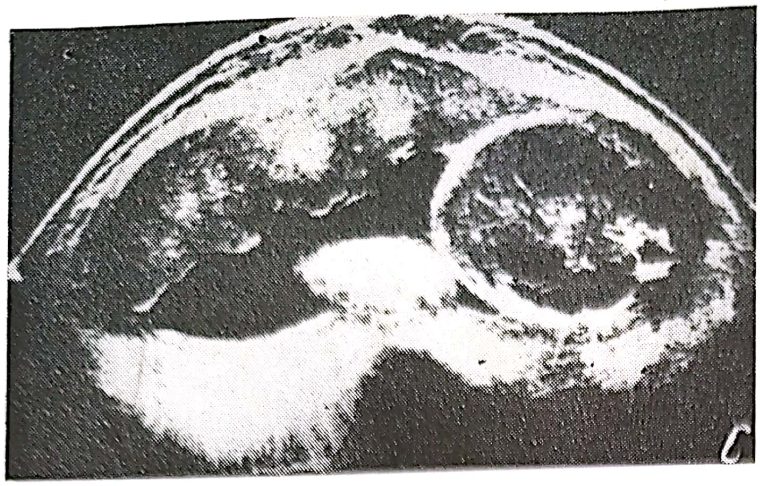

Fig. IV.54.
c — tipul III: apariţia zonelor ecografice.

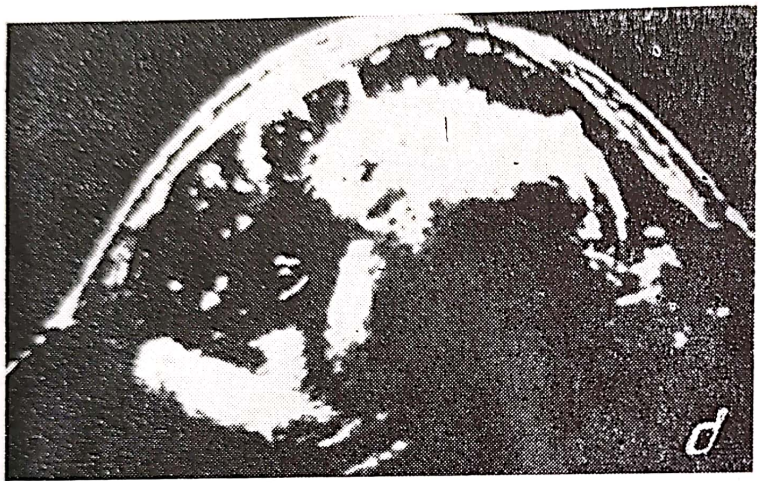

Fig. IV.54.
d — tipul IV: zone ecografice bine evidenţiate.

Fig. IV.54.
e — tipul V : segmentare mai evidentă decît în tipul IV (după Kawamata şi colab., 1979).

INSERŢIA ANTERIOARĂ A PLACENTEI

Placenta inserată pe faţa anterioară a uterului este uşor de identificat, imaginea ei caracteristică fiind reperată ecografic în 100% din cazuri (7, 10, 72, 74) (fig. IV.56).

Cu ajutorul scalei gri, structura internă şi modificările placentei în raport cu evoluţia sarcinii pot fi bine evidenţiate (74).

INSERŢIA POSTERIOARĂ A PLACENTEI

Kohorn (citat de 7) a constatat în 25% din cazuri inserţia posterioară a placentei. În această situaţie, ea este foarte dificil de identificat, datorită

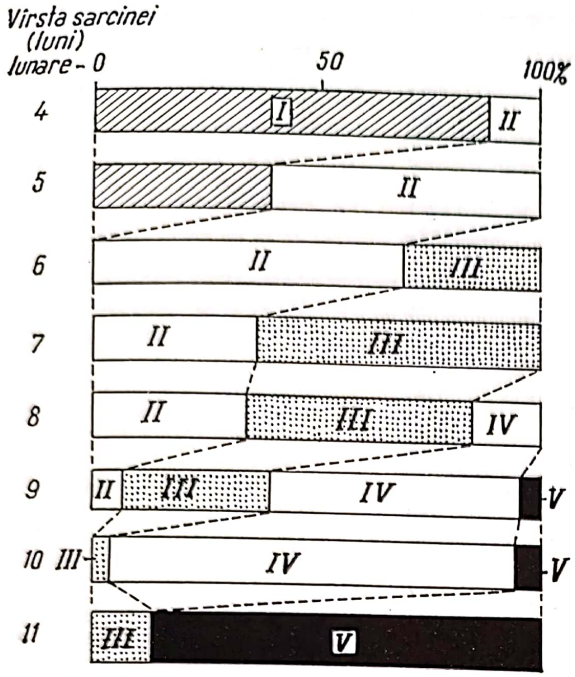

Fig. IV.55. Frecvența tipurilor ecografice de placentă, în funcție de vîrsta sarcinii (după Kawamata și colab., 1979).

atenuării mari a undei sonice în momentul traversării structurilor fetale (7, 10, 12, 74, 76). Structura ecografică, tipică pentru imaginea placentară, poate fi adesea modificată (76) (fig. IV.57).

Ecoul plăcii coriale apare neregulat, greu de evidențiat datorită raportului intim care se creează între făt și suprafața fetală a placentei ca urmare a antrenării gravitaționale a acestuia în decubit dorsal (7). Mobilizarea transabdominală a fătului (7) și/sau secțiunile oblice (10) pot cîteodată ameliora imaginea ecografică.

Baleiajul latero-fetal poate găsi un plan de secțiune care să permită evidențierea placentei, iar examinarea în timp real prinde degajarea provizorie a feței posterioare a cavității uterine în timpul mișcărilor fetale (74).

INSERȚIA FUNDICĂ A PLACENTEI

În 10% din cazuri, placenta este localizată la nivelul fundului uterului (Kohorn, citat de 7). Marginile ei se pot întinde anterior, posterior sau pe părțile laterale ale peretelui uterin. În majoritatea cazurilor este mai groasă și are fața fetală concavă (7) (fig. IV. 58).

Din cauza unghiului sondei, uneori este greu să se evidențieze ecoul plăcii coriale și la fel de greu să se individualizeze marginea posterioară.

INSERȚIA JOASĂ A PLACENTEI (PLACENTA PRAEVIA)

Inserția joasă a placentei poate fi sugerată de prezentații distocice și/sau apariția sîngerării vaginale în

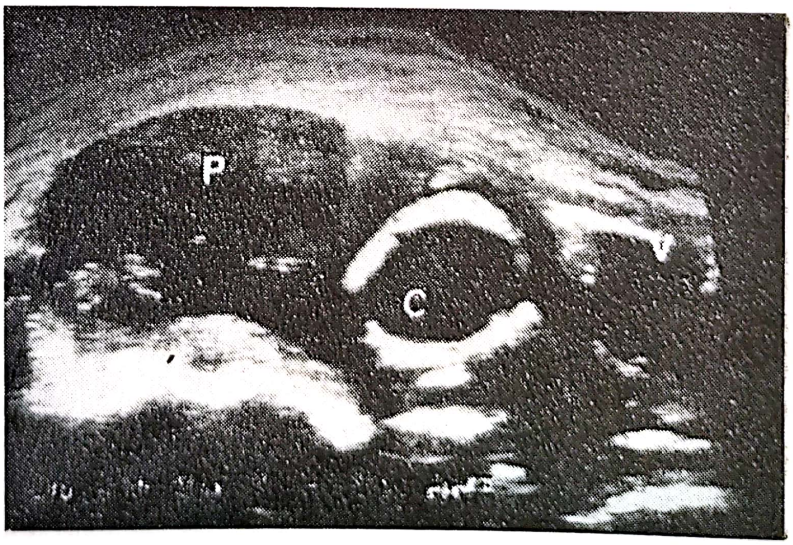

Fig. IV.56. Placentă situată pe peretele anterior:
P — placenta; C — craniul; V — vezica.

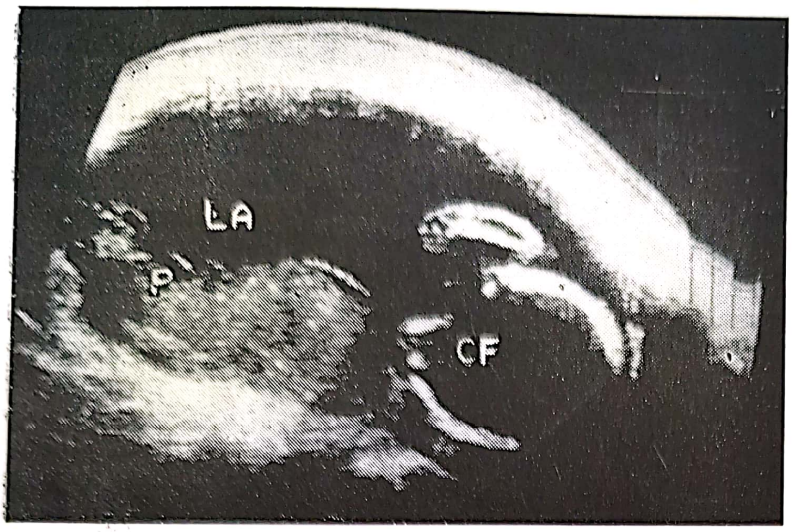

Fig. IV.57. Placentă situată pe faţa posterioară:
P — placenta; *CF* — craniul fetal; *LA* — lichidul amniotic.

cursul sarcinii (74). Ecografia folosită drept criteriu de evoluţie a sarcinii poate evidenţia însă cazuri de localizare joasă a placentei fără simptomatologie clinică (8). Orice hemoragie survenită în cursul sarcinii este un semnal de alarmă ce sugerează în primul rînd posibilitatea existenţei placentei *praevia* (12). Incidenţa placentei *praevia* este de 0,5—1% (7, 74). Aproximativ jumătate din aceste inserţii sînt marginale, iar cealaltă jumătate se împarte în proporţii aproape egale între localizarea centrală şi parţial centrală (7).

Cu ajutorul ecografiei, localizarea placentei nu pune de obicei probleme deosebite. Dar numai atît nu este suficient. Stabilirea relaţiei dintre marginea placentei jos inserate şi orificiul intern al colului reprezintă elementul cel mai important pe care îl aduce explorarea ecografică (74). Astfel, evidenţierea marginii placentare la o distanţă mai mică de 5 cm de orificiul intern al colului stabileşte diagnosticul ecografic de placentă marginală, iar distanţa sub 0,5 cm confirmă existenţa unei placente *praevia* marginale (12). Cînd pe ecografie, imaginea caracteristică structurii placentare acoperă parţial sau complet orificiul intern al colului, se poate preciza varietatea anatomică

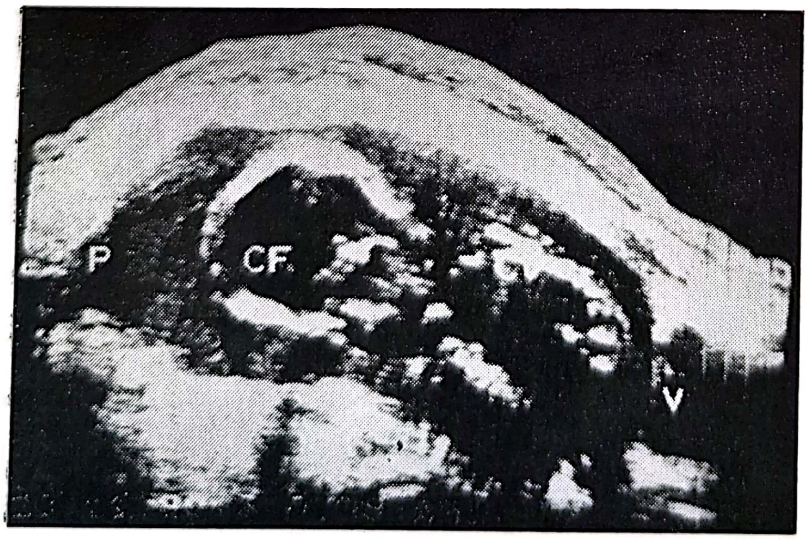

Fig. IV.58. Placentă inserată la fundul uterului:
CF — craniul fetal; *P* — placenta; *V* — vezica.

Scanned with OKEN Scanner

parţial centrală, centrală sau totală (10) (fig. IV. 59 şi IV. 60).

Pentru o mai bună apreciere a relaţiei anatomice dintre placentă şi orificiul intern al colului, examinarea trebuie efectuată cu vezica plină (7, 10, 12).

Dacă pentru varietatea anterioară a placentei *praevia* obţinerea unei imagini ecografice corecte nu pune probleme deosebite, cu totul alta este situaţia în localizările posterioare (7, 10, 12, 74, 76).

Craniul fetal, corpul sau pelvisul pot atenua unda sonică, făcînd astfel imposibilă vizualizarea zonei posterioare a segmentului inferior (12). Ecoul plăcii coriale poate fi acoperit de cel al părţii prezentate, atunci cînd aceasta vine în contact intim cu placenta (7). Mobilizarea cu prudenţă a prezentaţiei poate face posibilă evidenţierea plăcii coriale (7). Pentru aceste cazuri, Bennassayag (76) propune folosirea unui amnioscop transparent, cu caracteristici sonice asemănătoare apei, pe care îl plasează la nivelul orificiului cervical intern sau în fundul de sac posterior. Autorul a obţinut imagini de foarte bună calitate în 40 de cazuri de placentă *praevia* marginală şi în 18 cazuri de placentă *praevia* centrală, stabilind cu exactitate relaţia dintre orificiul cervical intern şi marginea placentei. La lotul studiat nu a avut nici un accident hemoragic (76).

Pentru o corectă apreciere a raportului dintre marginea placentei şi orificiul cervical intern este importantă evidenţierea ecografică a colului (10). Acesta apare ca o zonă triunghiulară, sonotransparentă, situată înapoia vezicii urinare (7), în prelungirea celor două ecouri paralele ale vaginului (8). În apropierea termenului, datorită scurtării colului, acesta poate fi greu evidenţiat (73), astfel încît localizarea sa va fi apreciată în funcţie de zona de joncţiune între vagin şi cavitatea uterină (74). Pentru a avea un reper mai precis al colului, Sanders (citat de 7) a propus introducerea în vagin a unui balonet umplut cu apă. Bennassayag (76) plasează în fundul de sac posterior un reper vizibil ecografic, iar Lewin şi colab. folosesc baleiajul în incidenţa perineală (77).

Folosind reperele anatomice ce pot fi evidenţiate ecografic (vezica urinară, colul uterin, primii centimetri ai peretelui uterin posterior şi axul median uterin), Bessis (78) pro-

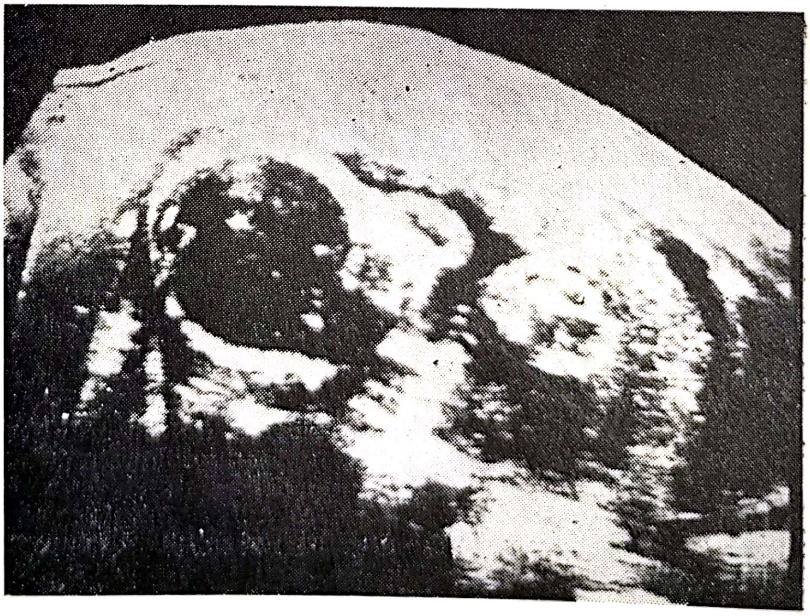

Fig. IV.59. Placenta *praevia* inserată central.

Scanned with OKEN Scanner

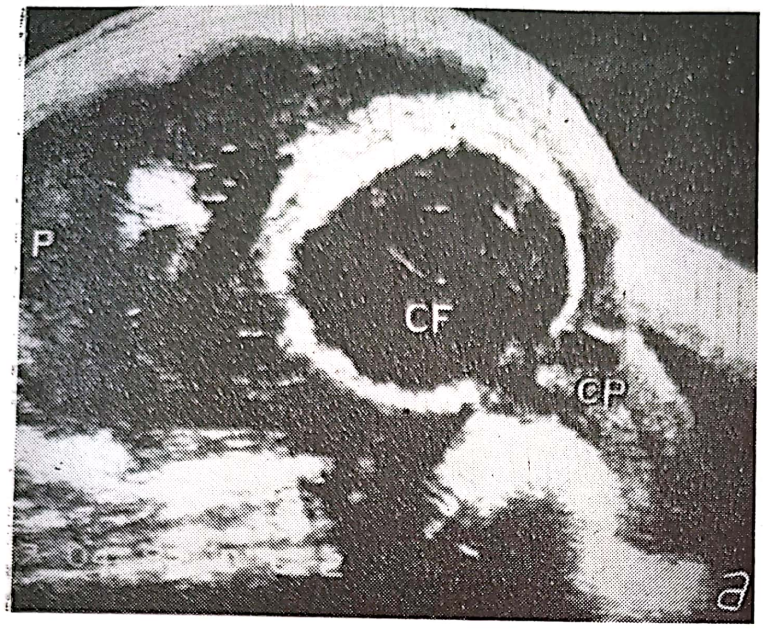

Fig. IV.60. Placenta inserată la fundul uterului, peretele anterior cu prezența unui cotiledon *praevia:*

a — secțiune longitudinală; *P* — placenta; *CF* — craniul fetal; *CP* — cotiledon *praevia;*

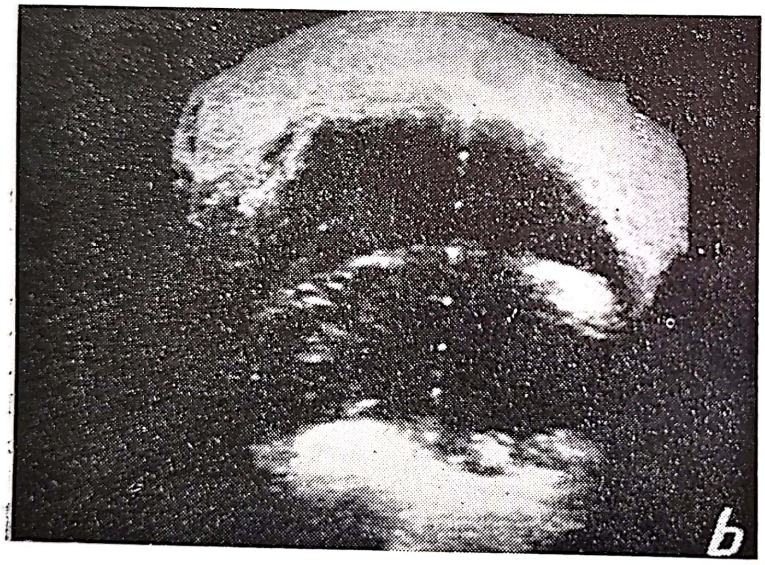

b — secțiune transversală la 3 cm deasupra simfizei pubiene, sub craniul fetal; imaginea placentei, situată imediat sub vezica urinară.

pune termenul de „inserție ecografică joasă", pe care o clasifică în patru tipuri atît pentru localizările anterioare, cît și pentru cele posterioare.

Placenta anterioară :

— tipul I — marginea placentei atinge limita superioară a vezicii ;

— tipul II — marginea placentei este în raport cu cele 2/3 superioare ale vezicii ;

— tipul III — limita inferioară a placentei atinge colul ;

— tipul IV — limita inferioară a placentei depășește colul pe fața posterioară.

Placenta posterioară :

— tipul I — limita inferioară a placentei se situează la 4 cm de orificiul intern al colului ;

— tipul II — limita inferioară a placentei atinge orificiul intern al colului ;

— tipul III — limita inferioară a placentei atinge 1/3 inferioară a vezicii ;

Scanned with OKEN Scanner

— tipul IV — limita inferioară a placentei depăşeşte 1/3 inferioară a vezicii.

Clasificarea propusă este avantajoasă pentru că poate fi aplicată în condiţiile ecografice obstetricale obişnuite, mai ales că reperele sînt suficiente pentru a evidenţia modificările inserţiei placentare şi a stabili o scară a riscurilor (78).

În afara evidenţierii ecografice a imaginii placentare, o serie de semne indirecte pot sugera existenţa unei placente jos inserate, în special pe peretele posterior (7, 10, 74). Datorită faptului că masa placentară se comportă ca o tumoare *praevia*, ce micşorează distanţa dintre simfiza pubiană şi promontoriu, prezentaţia poate fi situată excentric faţă de axul excavaţiei (7). Dacă distanţa dintre prezentaţie şi promontoriu depăşeşte 15 mm, suspectarea unei placente *praevia* inserată posterior devine regulă (7) iar secţiunile transversale efectuate sub prezentaţie, după mobilizarea acesteia sau în poziţie Trendelenburg, pot evidenţia placenta (74). De asemenea, în prezenţa unei aşezări transversale a fătului, posibilitatea inserţiei joase a placentei impune examinarea ecografică a gravidei (7).

Deşi ecografia a contribuit la diagnosticarea precoce şi la precizarea gradului de risc al gravidelor purtătoare de *placenta praevia* să nu uităm cuvintele lui Hervet (66) : „Un ecografist poate face oricînd o eroare de diagnostic, iar un obstetrician poate oricînd trage o concluzie abuzivă — suficient pentru a modifica evoluţia normală a unei sarcini printr-o acţiune medicală intempestivă". Subliniem aceasta, deoarece în ceea ce priveşte *placenta praevia*, nu se poate vorbi de o localizare ecografică definitivă decît în ultimele două săptămîni ale sarcinii (75), sau poate nici atunci (Bessis).

King (75) observă pentru prima oară migrarea placentei în timpul sarcinii, astfel încît o placentă inserată în segmentul inferior al cavităţii uterine în primul trimestru, ascensionează odată cu evoluţia acesteia. S-a încercat explicarea acestui fenomen pe de o parte prin schimbarea raportului placentă/cavitatea uterină, supraunitar la începutul sarcinii şi ajungînd la 1/3 în apropierea termenului, iar pe de altă parte, prin degenerarea vilozităţilor coriale în vecinătatea orificiului cervical uterin (Young, citat de 12). Devine deci logică necesitatea determinării repetate, în ultimul trimestru, a inserţiei placentare.

BIOMETRIA PLACENTARĂ

Ecografia permite aprecierea raportului dintre greutatea, volumul, grosimea placentei şi dezvoltarea fătului *in utero*. După localizarea placentei, prin secţiuni paralele efectuate la 1 cm distanţă, se determină suprafaţa acesteia. Datorită dificultăţii de separare a imaginii peretelui uterin de cea a placentei, la măsurarea grosimii acesteia se scade 1 cm pentru regiunea corpului uterin şi 0,5 cm pentru segmentul inferior, adică grosimea muşchiului uterin. Volumul placentei poate fi obţinut cu ajutorul formulei elipsoidului de rotaţie (12). Datorită dificultăţilor de estimare corectă a volumului placentar, dată fiind variabilitatea formei placentei (biconcavă, biconvexă, concav-convexă), Leroy preferă măsurarea unui singur parametru, şi anume grosimea maximă a placentei, realizabilă din a 14-a săptmînă de gestaţie (74). După efectuarea a 2 500 de măsurători, autorul stabileşte curba standard de evoluţie a grosimii maxime placentare. Se constată astfel o perioadă rapidă de creştere, pînă la 20 de săptămîni, apoi mai lentă, pînă la atingerea grosimii maxime (35—40 mm) în jurul săptămînii a 35-a.

Scanned with OKEN Scanner

După această dată se observă o stagnare, urmată de o descreştere progresivă concordantă cu diminuarea activităţii funcţionale a placentei. Curbele de creştere a grosimii maxime placentare sînt diferite în cazurile de hipotrofie sau macrosomie fetală (74) (fig. IV. 61).

De asemenea, s-au constatat variaţii ale grosimii placentare în cursul aceluiaşi examen, precum şi creşterea valorilor cu 6—7 mm în cursul contracţiei uterine (74). Acest lucru impune deci interpretarea în dinamică, prin examinări repetate ale eventualelor devieri de la curba standard.

Există însă cîteva situaţii în care modificarea grosimii placentei are valoare diagnostică şi/sau prognostică :

— creşterea grosimii placentei în izoimunizarea Rh precedă anasarca feto-placentară şi este direct proporţională cu gravitatea atingerii fetale (12) ;

— creşterea bruscă a grosimii placentei poate fi constatată în cazul diabetului matern (58) ;

— malformaţiile tubului neural se însoţesc de creşterea grosimii placentei (74).

Helman şi colab. (76) stabilesc curba de creştere a volumului placentei în raport cu vîrsta sarcinii şi observă modificări similare cu cele descrise de Leroy (fig. IV. 62).

LOCALIZAREA PLACENTEI ÎN VEDEREA AMNIOCENTEZEI

Localizarea placentei este indispensabilă în cazurile în care se indică amniocenteza. Datorită riscurilor de lezare a placentei cu acul de puncţie amniotică în momentul traversării peretelui uterin, situaţia placentei şi conturul marginilor trebuie bine precizate. În aceste condiţii, amniocenteza poate fi efectuată cu ajutorul sondei sonice special prevăzută cu ghidaj pentru acul de puncţie amniotică (2) sau după trasarea pe tegumentul gravidei a conturului placentei (12).

DIAGNOSTICUL ECOGRAFIC AL MALFORMAŢIILOR CONGENITALE

Malformaţiile congenitale reprezintă o cauză importantă de creştere a mortalităţii şi morbidităţii fetale (12). Depistarea acestora înainte de

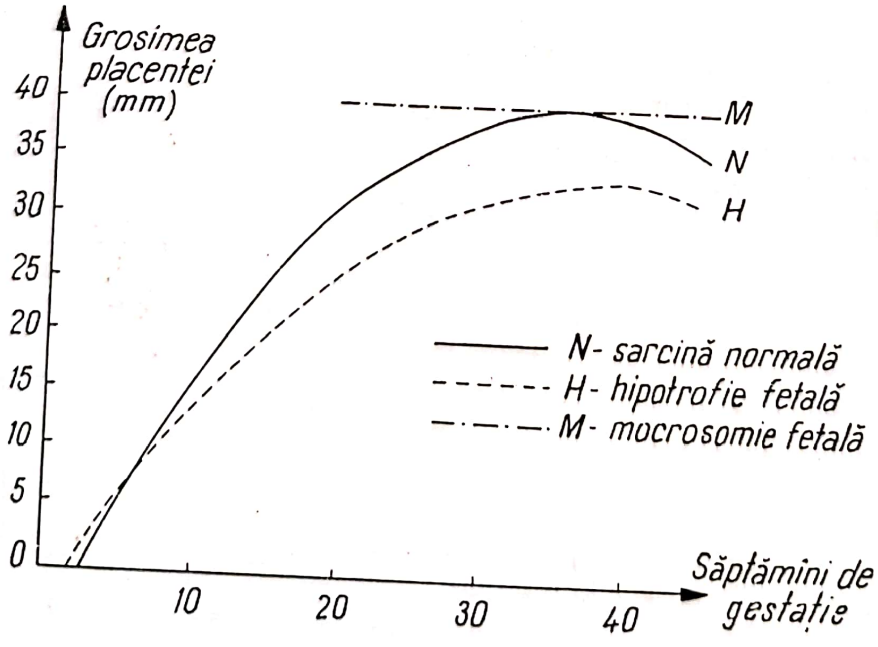

Fig. IV.61. Variaţiile grosimii placentei în sarcina normală, hipotrofia şi macrosomia fetală, în funcţie de vîrsta sarcinii.

Scanned with OKEN Scanner

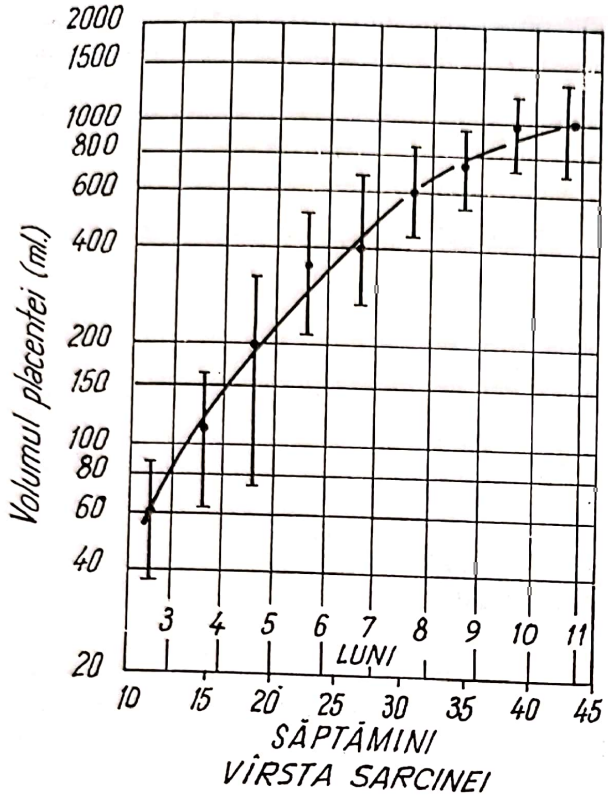

Fig. IV.62. Curba de creştere a volumului placentei în raport cu vîrsta sarcinii (după Hellman şi colab., 1970).

naştere are o importanţă deosebită pentru obstetrician. Descoperirea precoce a unei anomalii incurabile impune întreruperea sarcinii, fără compromiterea viitorului obstetrical al femeii (79). Acelaşi tip de malformaţii, descoperit tardiv, previne un eventual act chirurgical cu indicaţie fetală, în timpul naşterii (79).

Depistarea *in utero* a unei malformaţii operabile previne echipa de chirurgie neonatală, care poate interveni imediat după naştere.

Ecografia, datorită scalei gri, poate evidenţia şi analiza structura anatomică a fătului şi depista astfel malformaţiile congenitale (12, 79). Malformaţiile fetale pot fi depistate direct, prin vizualizarea anomaliilor scheletului şi părţilor moi, precum şi indirect, prin măsurarea parametrilor fetali a căror deviere de la normal este în directă interrelaţie cu prezenţa anomaliilor congenitale (12).

INDICAŢIILE EXAMENULUI ECOGRAFIC

Malformaţiile fetale pot fi depistate în cursul unei ecografii obstetricale de rutină, dar ele trebuie sistematic căutate în cîteva circumstanţe patologice (80).

Hidramniosul : în 40—50% din cazurile de hidramnios se poate constata prezenţa unei malformaţii fetale, în special nervoase sau digestive (fig. IV. 63).

Oligoamniosul poate fi întîlnit în toate tipurile de malformaţii, dar este mai frecvent în cele renale.

Tulburările de creştere fetală : hipotrofia precoce se poate de multe ori asocia unei malformaţii congenitale ; creşterea rapidă a diametrului biparietal poate evidenţia o hidrocefalie, iar stagnarea lui, o microcefalie ; creşterea rapidă a diametrului abdominal transversal se poate asocia unei malformaţii abdominale.

Malformaţii congenitale la naşterile anterioare, în special anencefalia (2).

Boli infecţioase ale gravidei, la începutul sarcinii.

Sarcini obţinute după stimularea ovulaţiei cu Clomid : s-a constatat creşterea incidenţei malformaţiilor congenitale pînă la 2,7%, în special anencefalia şi trisomia 21 (81).

Ca aparatură utilizată se folosesc ecograful clasic în modul *A, B* şi scala gri sau ecograful în timp real. Deşi scala gri permite identificarea precisă a structurilor fetale, sînt autori care preferă ecograful în timp real datorită maniabilităţii sale (80).

MALFORMAŢIILE SISTEMULUI NERVOS CENTRAL

ANENCEFALIA

Deşi teoretic diagnosticul ecografic poate fi formulat încă din a 12-a săptămînă de gestaţie, cînd ecoul

Scanned with OKEN Scanner

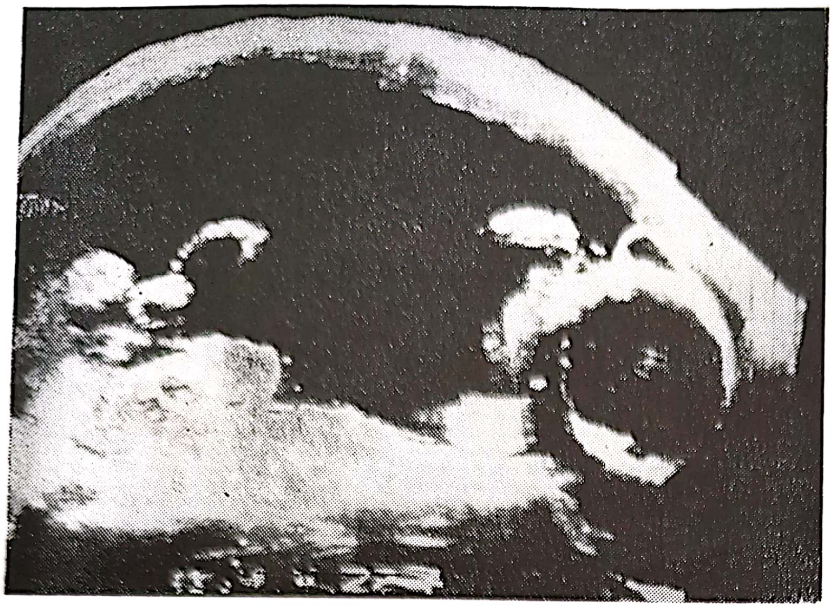

Fig. IV.63. Imaginea ecografică a hidramniosului acut; se observă cantitatea mare de lichid amniotic în raport cu ecourile fetale.

circular al craniului fetal devine vizibil (67), certificarea acestuia nu poate fi făcută înainte de a 14-a—a 16-a săptămînă (12, 67, 80). La această dată se poate afirma absenţa structurii cefalice normale (67, 80).

Imaginea circulară a craniului fetal este înlocuită de un pol cefalic neregulat, iniform, corespunzînd ecourilor masivului facial şi bazei craniului. Evidenţierea ariei cardiace în scala gri sau în timp real permite identificarea polului cranian (80) (fig. IV. 64).

Confirmarea diagnosticului, a cărui conduită logică rămîne întreruperea cursului sarcinii, nu poate fi dată decît de repetarea ecografiei după două săptămîni şi completarea cu examenul radiologic (2, 67).

Erori de diagnostic pot surveni cînd :

— craniul fetal este profund angajat în excavaţie (2) ;

— se produc modificări frecvente ale poziţiei fătului, cînd lichidul amniotic este în exces (10, 67).

HIDROCEFALIA

Hidrocefalia se caracterizează prin creşterea marcată a diametrului biparietal peste 110 mm (67), discordant cu cea a diametrului transversal toracic şi abdominal (10, 80). Diametrul biparietal poate măsura între săptămîna a 32-a şi a 41-a de la 9,8 la 15,5 cm ; craniul fetal are aspect mai mult sferic decît ovoidal, iar ecoul liniei mediane poate fi adesea asimetric (12).

Aceste criterii nu permit însă stabilirea unui diagnostic precoce (67).

Datorită faptului că dilataţia ventriculilor apare încă din săptămîna a 26-a şi devine evidentă după cea

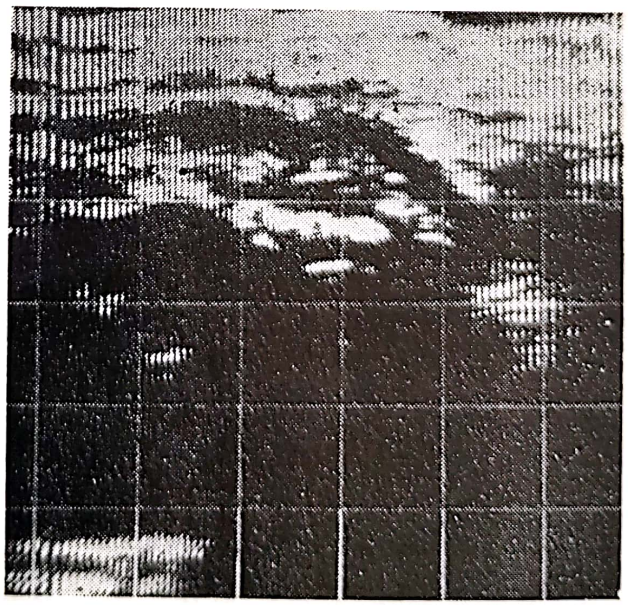

Fig. IV.64. Anencefalie; ecourile trunchiului fetal şi ale bontului cefalic.

Scanned with OKEN Scanner

de a 30-a (80), măsurarea lărgimii ventriculilor laterali şi a coarnelor temporale oferă criterii obiective de diagnostic (67) (fig. IV. 65). Dilataţia poate fi simetrică, cu un ecou median mobil, iar vetriculul III poate apărea mărit sau asimetric cu deplasarea ecoului median către unul din parietale (80).

Două examene succesive, efectuate pentru determinarea ritmului de creştere a diametrului biparietal şi ventriculilor (80) şi aprecierea raportului dintre suprafaţa ecourilor cerebrale şi suprafaţa fără ecou (67) precizează diagnosticul.

MICROCEFALIA

Microcefalia apare relativ tardiv, în a doua jumătate a trimestrului al doilea al sarcinii şi devine evidentă între săptămînile a 17-a şi a 20-a (12, 80) ; ea nu dă o imagine ecostructurală particulară, conturul cranian, ţesutul cerebral şi ventriculii avînd aspect normal (10, 67). Se suspectează acest diagnostic cînd se constată o întîrziere marcată în creşterea diametrului biparietal comparativ cu diametrul abdominal (80) sau toracic (67). Apariţia unei disproporţii cefalotoracice în favoarea toracelui (67) sau a modificării raportului normal de 1 : 2 dintre diametrul biparietal şi circumferinţa abdominală, în favoarea abdomenului (12), certifică prezenţa anomaliei.

SPINA BIFIDA

Spina bifidă poate fi depistată între a 16-a şi a 18-a săptămînă (80, 82), uneori mult mai devreme — între a 14-a şi a 16-a săptămînă (10, 12). Pe secţiunile longitudinală, la nivelul coloanei vertebrale fetale, ea apare sub forma unei soluţii de continuitate a ecourilor paralele ale canalului medular (12, 80, 82). Pe secţiunea transversală, la acest nivel se evidenţiază imaginea caracteristică în „farfurioară", descrisă de Campbell (citat de 82), reprezentînd defectul de închidere a părţii dorsale a arcului neural (82). Uneori imaginea poate lua aspectul literei „V", cu deschidere spre exterior (80). Diagnosticul nu este totdeauna uşor de pus, necesitînd determinarea nivelului alfa-fetoproteinei în lichidul amniotic (82).

TUMORILE MENINGOCEREBRALE

Aceste tumori se pot dezvolta din ţesutul cerebral sau medular.

Mielomeningocelul medular însoţeşte de regulă spina bifida şi poate fi evidenţiat ecografic cînd dimensiunile sale depăşesc 2 cm (67).

Meningocelul se dezvoltă intracranian ; ecografic se caracterizează

Fig. IV.65. Hidrocefalie internă; sarcină de 30 de săptămîni : se observă ecourile ventriculilor laterali, foarte distanţate.

Scanned with OKEN Scanner

prin apariţia unui ecou median bifid în regiunea occipitală, limitat de un triunghi sonotransparent, fără ecouri (82).

Encefalocelul apare în jurul săptămînii a 20-a sub forma unei pungi lichidiene ce comunică cu craniul fetal (80). Zona de comunicare poate fi uneori vizualizată ecografic (80) iar ţesutul cerebral poate fi evidenţiat sub forma unei îngrămădiri de ecouri în această pungă lichidiană (82).

MALFORMAŢIILE TORACICE

Cu ecografiile în alb-negru este foarte greu să se obţină o imagine clară, normală sau patologică a plămînilor şi cordului (12). Folosirea scalei gri permite însă evidenţierea structurilor toracice cu mai multă acurateţe (10, 12).

MALFORMAŢIILE CARDIACE

Ecografia în modul B permite precizarea morfologiei cordului fetal, în special evidenţierea septului interventricular la nivelul căruia se suspectează existenţa unor malformaţii grave (82). Datorită mobilităţii septului, este aproape imposibil să se obţină în întregime imaginea lui în modul B, drept care, cu această tehnică nu se poate afirma sau exclude existenţa unei comunicări interventriculare (69). În modul TM, traseul valvelor cardiace poate confirma eventualitatea unei tulburări de ritm (80, 82).

MALFORMAŢIILE PULMONARE

În scala gri, plămînii fetali au aspect omogen cu limite imprecise (82). Examinarea în timp real poate de relaţii asupra kineticii pulmonare (82). Evidenţierea unei zone lichidiene, sonotransparente în interiorul imaginii pulmonare pune problema existenţei unuia sau a mai multor chisturi pulmonare (80). Comprimarea plămînului de către o masă mai densă poate evoca o hernie diafragmatică, iar prezenţa anselor intestinale şi a pungii gastrice în hemitoracele stîng pot sugera agenezia hemidiafragmului pe această parte (82).

MALFORMAŢIILE ABDOMINALE

STENOZELE DIGESTIVE

Pot fi recunoscute după a 30-a săptămînă şi precizate între săptămînile a 34-a şi a 36-a, apariţia hidramniosului constituind indicaţia majoră pentru investigaţia ecografică (82).

Atrezia sau stenoza esofagiană este suspectată în absenţa imaginii ecografice a stomacului la examinări repetate (67, 80, 82).

Atrezia duodenală este sugerată de dilatarea progresivă a stomacului la examinări succesive. Pe secţiune apare imaginea în clepsidră tipică pentru această anomalie, corespunzînd dilataţiei gastrice în stînga şi celei duodenale în dreapta (80). Stomacul dilatat poate ocupa întreaga cavitate peritoneală fetală, iar măsurarea diametrului abdominal arată creşterea progresivă a acestuia peste valorile normale (80, 82).

Atrezia jejunală este relevată de dilataţia lichidiană a anselor intestinale asociată cu o creştere progresivă a diametrului abdominal (fig. IV.66).

Atrezia anală. Dilataţia lichidiană este situată în etajul inferior al abdomenului.

Ascita fetală apare sub forma unei mase lichidiene intraabdominale sonotransparente, separată de lichidul amniotic prin ecoul peretelui abdominal fetal (82), care împinge ansele intestinale spre centru şi peretele posterior al abdomenului fetal (80). Cîteodată poate apărea sub forma unei lame discrete, în apropierea peretelui abdominal (12). Atunci cînd ascita fetală este importantă, se con-

Scanned with OKEN Scanner

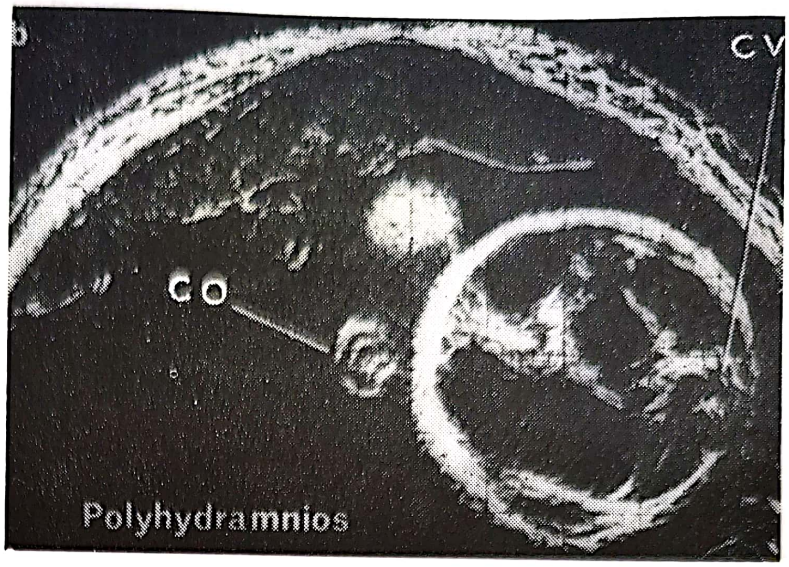

Fig. IV.66. Secțiune transversală prin abdomenul fetal; se observă ansele intestinale mult destinse; atrezie intestinală ;
CO — cordon ombilical; CV — coloană vertebrală (după Garret, 1979).

stată creșterea rapidă a abdomenului fetal și modificarea raportului abdomino-cefalic (80) (vezi fig. IV. 23).

HEPATOMEGALIA

Hepatomegalia se evidențiază prin creșterea importantă a abdomenului fetal și mărirea ariei hepatice (80, 82). Asociată cu creșterea în grosime a placentei, sugerează o incompatibilitate sanguină feto-maternă, iar în absența ei, o tumoare hepatică (80, 82).

PERETELE ABDOMINAL — OMFALOCELUL

Hernia ombilicală (omfalocelul) apare pe ecografie sub forma unei tumori cu conținut mixt, adiacentă peretelui abdominal (80, 82). Ecografic, se evidențiază continuitatea peretelui abdominal cu această pungă, care poate conține cîteva anse intestinale, după cum se poate însoți de lipsa totală a peretelui anterior urmată de exteriorizarea completă a organelor abdominale (80).

MALFORMAȚIILE GENITOURINARE

Agenezia renală este suspectată cînd pe ecografie lipsește structura renală, asociată cu lipsa umplerii vezicii urinare, oligoamnios și întîrzierea precoce în dezvoltarea intrauterină a fătului, elemente ce caracterizează sindromul Potter (67, 80).

Rinichiul polichistic se evidențiază prin prezența bilaterală a numeroase imagini chistice în interiorul parenchimului renal (80) ; ele trebuie căutate întotdeauna, mai ales cînd antecedentele familiale ne îndreptățesc (82).

Rinichiul multichistic dă o imagine identică dar unilaterală ; rareori se poate evidenția un chist unic (80).

Hidronefroza este totdeauna suspectată în prezența unei dilatații unisau bilaterale a cavității renale (80) și apare sub forma unei imagini bine delimitate, cu conținut lichidian (67, 82), care poate duce la creșterea în volum a abdomenului fetal (80). În prezența acestei simptomatologii, anomalia este de regulă situată la nivelul joncțiunii pielo-caliceale, iar cînd se asociază cu megavezica, trebuie suspectată prezența unei valvule uretrale (80).

Megavezica. În mod normal, vezica urinară a fătului apare ca o imagine ovoidală, care poate fi surprinsă plină sau goală în cursul aceleiași examinări, cu un volum maxim de

Scanned with OKEN Scanner

40 ml (12). Cînd volumul depăşeşte aceste dimensiuni iar vezica nu se goleşte la examene succesive, se impune diagnosticul de megavezică (80). Etiologia acestei anomalii poate fi funcţională sau mecanică (82).

Extrofia vezicală poate fi suspectată în absenţa imaginii vezicale pe ecogramă (82).

TUMORILE RARE

Limfangiomul gîtului apare ca o tumoare antero- sau latero-cervicală (82) cu conţinut mixt (80).

Tumorile sacro-coccigiene sînt tumori ecogenice, situate pe partea dorsală a regiunii fesiere (80), cu conţinut heterogen (osos, conjunctiv, cartilaginos, adipos) generator de ecouri multiple (82).

ANOMALIILE MEMBRELOR

Anomaliile membrelor, cum sînt phocomelia, ectromelia condrodistrofia sau edemul limfatic pot fi uneori depistate în urma unor examene atente (80, 82).

EFECTUL DOPPLER ÎN OBSTETRICĂ

Principiul Doppler permite detectarea şi studierea elementelor în mişcare ale gravidei, care nu pot fi văzute sau palpate.

Fluxul sanguin, deschiderea şi închiderea valvelor cardiace, mişcările peristaltice ale intestinului, pot induce modificări ale frecvenţei undei sonice şi reflectarea ei către sursa emiţătoare (10). Deci, cu ajutorul unui aparat capabil să emită o undă sonică cu frecvenţă constantă şi apoi să capteze şi să prelucreze modificările de frecvenţă ale undei reflectate se pot obţine o serie de relaţii despre structurile în mişcare ale organismului uman (3, 6).

APLICAREA EFECTULUI DOPPLER ÎN OBSTETRICĂ

Abdomenul femeii gravide cuprinde multe elemente în mişcare ce pot produce modificarea frecvenţei undei sonice (tabelul IV. 2.).

Transformat în semnal audio, ritmul cordului fetal este cuprins între 120—160 de bătăi pe minut, bifazic, galopant (10). Primul semnal sonic reprezintă contracţia atrială, iar cel de-al doilea, închiderea valvelor atrio-ventriculare şi deschiderea valvelor semilunare. Semnalul produs de cordonul ombilical este monofazic, mai bine bătut decît cel al cordului fetal şi îşi schimbă cu uşurinţă focarul (10). Sunetul placentar este complex, reprezentînd o combinaţie între suflul cu ritm matern (70—80 de bătăi pe minut) şi cel fetal (120—160 de bătăi pe minut).

Sunetele produse de fluxul sanguin în vasele materne se caracterizează prin concordanţa ritmului lor cu pulsul arterei radiale.

Folosirea efectului Doppler în obstetrică a fost impusă de o serie întreagă de circumstanţe obstetricale :

— diagnosticul precoce al sarcinii (determinarea vieţii fetale) ;

— diagnosticul morţii fetale *in utero ;*

— depistarea bătăilor cordului fetal asurzite, greu perceptibile auscultatoriu ;

— supravegherea ritmului bătăilor cordului fetal ;

— localizarea placentară ;

— diagnosticul sarcinii multiple ;

— monitorizarea fetală în sarcină şi travaliu.

DIAGNOSTICUL PRECOCE AL SARCINII (DETERMINAREA VIEŢII FETALE)

Tehnica Doppler reprezintă o metodă simplă şi rapidă de precizare a existenţei sarcinii, prin evidenţierea activităţii bătăilor cordului fetal (3,

Scanned with OKEN Scanner

TABELUL IV.2

ELEMENTE ÎN MIŞCARE DIN ABDOMENUL FEMEII GRAVIDE CE POT PRODUCE MODIFICAREA FRECVENŢEI UNDEI SONICE

Sursa	Ritmul	Caracteristici
Elemente fetale		
cordul	120—160	ritmic, bifazic
cordonul ombilical	120—160	ritmic, monofazic, îşi modifică cu uşurinţă poziţia
vasele fetale	120—160	ritmic, monofazic
mişcări	izolate	de amplitudine mare, bruşte,
respiraţii	30—90	ritmice, suflante
Placenta (suflu)		
fetal	120—160	sunet complex
matern	70—90	
Elemente materne		
pulsul aortic	70—90	ritm sincron cu pulsul radialei
pulsul arterei uterine	70—90	ritmic, sincron cu pulsul radialei
venele pelviene	70—90	ritmice, alternante de manevra Valsalva
respiraţii	15—25	
peristaltica intestinală	izolate	ritm rar

5, 6, 10). Nu totdeauna însă existenţa bătăilor cordului fetal dă şi garanţia unei sarcini normale, întrucît sînt percepute semnale ale cordului fetal şi în sarcina ectopică în evoluţie (83).

După săptămîna a 12-a mişcările cordului fetal pot fi depistate folosind o sondă abdominală (3, 6, 10); cu ajutorul unei sonde vaginale s-au putut înregistra bătăi ale cordului fetal în a 8-a săptămînă de amenoree (15).

Frecvenţa medie a bătăilor cordului fetal este de 170—179 de bătăi/minut între săptămînile 8—11 şi scade apoi progresiv, pentru a ajunge la o medie de 149 de bătăi/minut în săptămîna a 16-a (10).

DIAGNOSTICUL MORŢII FETALE IN UTERO

Confirmarea morţii fetale *in utero* a fost mult uşurată de tehnica Doppler (3). Ea devine posibilă după a 10-a săptămînă de amenoree, cînd în mod normal se percep bătăile cordului fetal (3, 6, 10). Lipsa lor, după o investigaţie atentă, poate confirma moartea fetală în procent de 100 (Brown, citat de 10).

DEPISTAREA BĂTĂILOR CORDULUI FETAL IMPERCEPTIBILE

AUSCULTATOR ŞI DIAGNOSTICUL SARCINII GEMELARE

În unele cazuri, bătăile cordului fetal sînt foarte greu de depistat prin auscultaţie cu stetoscopul obstetrical (hidramnios, obezitate). În aceste situaţii, tehnica Doppler poate preciza viabilitatea sau moartea fetală *in utero* (10).

Prin metoda triangulaţiei, cu ajutorul sondei se pot identifica şi localiza cele două focare cardiace, ceea ce precizează diagnosticul de sarcină gemelară (10). Deşi Brown (citat de 10) stabileşte diagnosticul de sarcină multiplă cu o precizie de 99,75%, metoda este delicată şi poate genera interpretări greşite (3).

Scanned with OKEN Scanner

LOCALIZAREA PLACENTARĂ

Detectarea placentei prin tehnica Doppler poate fi făcută numai pe o mică suprafaţă a peretelui abdominal anterior, atunci cînd placenta este inserată anterior. Cînd placenta este inserată posterior, prin schimbarea unghiului sondei se poate determina dacă focarul bătăilor cordului fetal este situat deasupra semnalului sonic placentar (Brown).

Metoda nu poate fi folosită însă înainte de 20 de săptămîni, iar precizia este de numai 60% şi determină exclusiv zona inserţiei cordonului ombilical fără a delimita marginile placentei (10).

MONITORIZAREA FETALĂ

ÎN TRAVALIU

Contracţia uterină duce la scăderea perfuziei spaţiilor interviloase, modificînd schimburile materno-fetale (32). Dacă pentru un făt în condiţii de homeostazie aceasta nu reprezintă un lucru deosebit, în anumite situaţii el poate intra în hipoxie şi chiar acidoză. Orice modificare a parametrilor fiziologici fetali se evidenţiază în ultimă instanţă prin modificarea frecvenţei bătăilor cordului fetal. De la această constatare a pornit ideea de înregistrare continuă ultrasonică, folosind efectul Doppler, al ritmului bătăilor cordului fetal, acesta nefiind influenţat de dinamica uterină. Transductorul ultrasonic se aplică pe abdomenul matern cu ajutorul unei benzi elastice, unda sonică fiind dirijată spre cordul fetal. Contracţiile uterine pot fi concomitent înregistrate cu ajutorul unui tocodinamometru extern sau cateter intern, după ruperea membranelor.

Atît ritmul bătăilor cordului fetal cît şi contracţiile uterine pot fi înregistrate grafic (fig. IV. 67). Frecvenţa bătăilor cordului fetal este interpretată în funcţie de aspectele de decelerare, bradicardie, tahicardie, accelerare şi variaţii ale frecvenţei de bază (10).

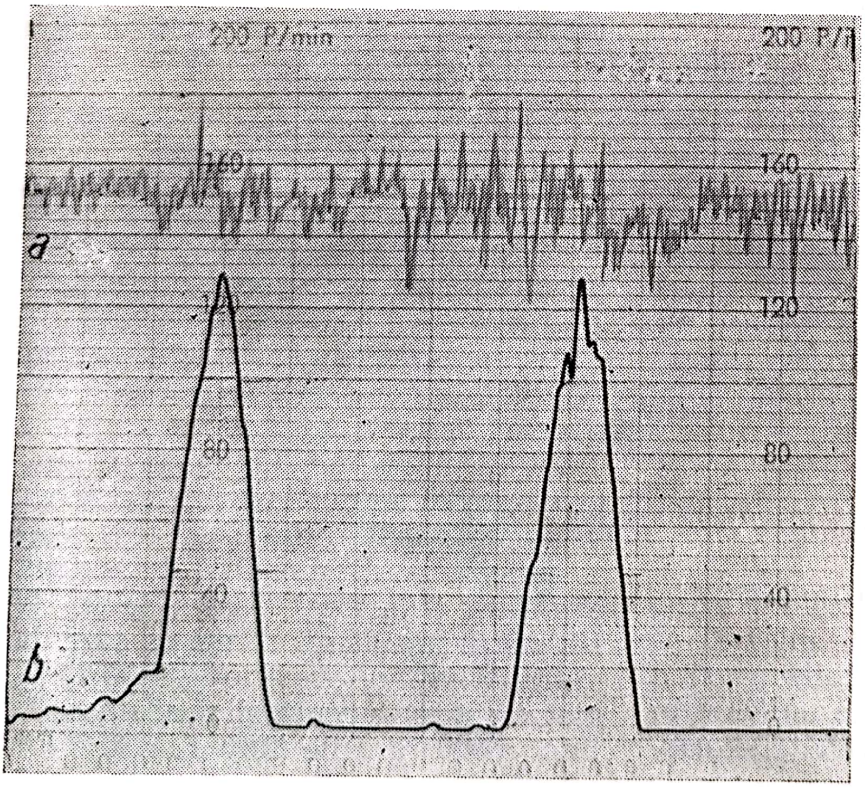

Fig. IV.67. Cardiotocogramă normală:
a — ritmul bătăilor cordului fetal; *b* — contracţiile uterine.

Scanned with OKEN Scanner

Decelerarea

Reprezintă o scădere a frecvenţei bătăilor cordului fetal ; ea cuprinde trei tipuri (Hon) (fig. IV. 68) :

Decelerarea precoce reprezintă scăderea frecvenţei bătăilor cordului fetal concomitent cu contracţia uterină. Ea apare şi se sfîrşeşte odată cu aceasta, este dată de compresiunea exercitată asupra craniului fetal şi nu are semnificaţie patologică (10, 32).

Decelerarea tardivă este o scădere uniformă a ritmului bătăilor cordului fetal, apărută după contracţia uterină ; reprezintă insuficienţa utero-placentară dată de scăderea schimburilor materno-fetale. Poate fi întîlnită în sarcinile cu risc generat de hiperactivitatea uterină sau de hipotensiunea maternă.

Decelerările variabile apar ca modificări variabile de formă (grafică) şi durată, fără legătură cu contracţia uterină. Se pare că acestea se datoresc cordonului ombilical şi se modifică în bine după schimbarea poziţiei gravidei.

Tahicardia şi bradicardia

Ritmul cardiac de bază este cuprins între 120—150 de bătăi/minut. Orice modificare a acestor parametri este considerată patologică.

Ritmul cardiac peste 150 de bătăi/minut este considerat tahicardie. Astfel :

— 151—160 de bătăi/minut — tahicardie uşoară ;

— 161—180 de bătăi/minut — tahicardie moderată ;

— peste 180 de bătăi/minut — tahicardie marcată.

Ritmul cardiac sub 120 de bătăi/minut este considerat :

— 100—119 bătăi/minut — bradicardie uşoară ;

— sub 99 de bătăi/minut — bradicardie marcată.

Variabilitatea

Ritmul de bază al cordului fetal poate înregistra trei tipuri de variaţii (32), care reflectă interacţiunea sistemului nervos simpatic şi parasimpatic fetal (10) :

— fluctuaţii (oscilaţii) caracterizate prin frecvenţă (cicluri/minut) şi amplitudine (bătăi/minut). Frecvenţa obişnuită a oscilaţiilor este de 2—6 cicluri/minut, iar amplitudinea variază de la 0—2 bătăi/minut (minimă) pînă la peste 25 de bătăi/minut (marcată) ;

— variaţii bătaie cu bătaie, care reprezintă diferenţele de ritm exprimate în bătăi/minut între două măsuri succesive ale ritmului ;

— variaţii sporadice sau modificări ale ritmului cardiac care se produc de două ori sau mai rar în timpul unui minut.

Modificările ritmului cordului fetal

Acestea au fost clasificate, în funcţie de relaţia cu contracţia uterină, astfel (32) :

— absenţa modificărilor — ritm identic cu cel din afara contracţiilor uterine ;

— modificări ale variaţiilor de ritm, ce se pot accentua sau micşora în timpul contracţiilor ;

— acceleraţia — creşterea temporară a frecvenţei cardiace în raport cu contracţia uterină ;

— deceleraţia — rărirea ritmului cardiac corelată cu contracţia uterină.

ÎN ULTIMUL TRIMESTRU AL SARCINII

Uneori monitorizarea fetală se impune în ultimul trimestru al sarcinii, în afara travaliului, în special la acele gravide cu risc obstetrical crescut. În această situaţie, tehnica

Scanned with OKEN Scanner

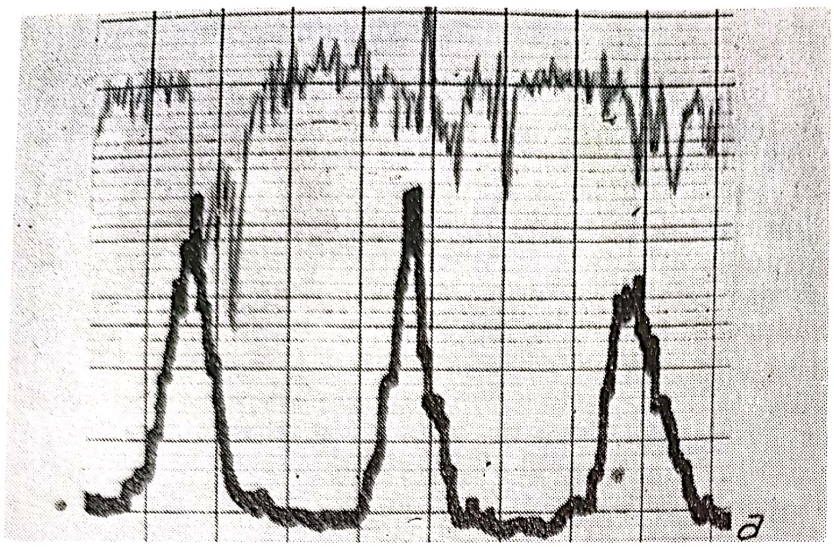

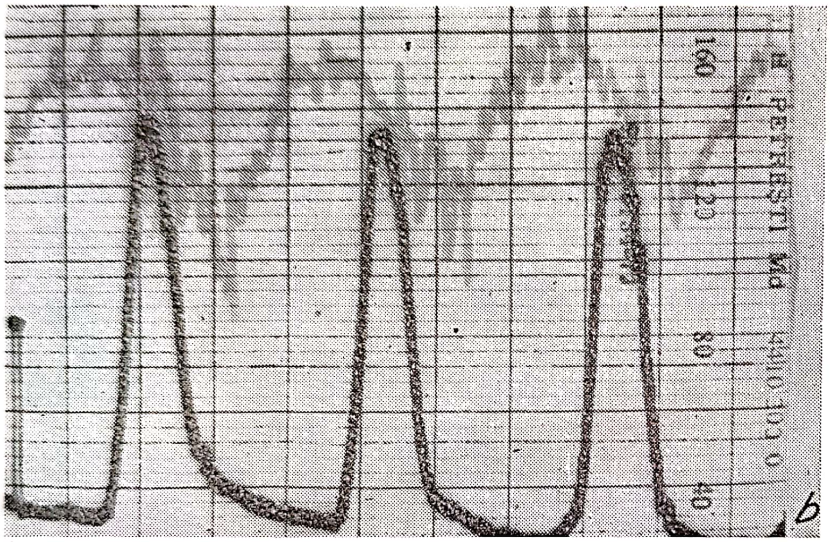

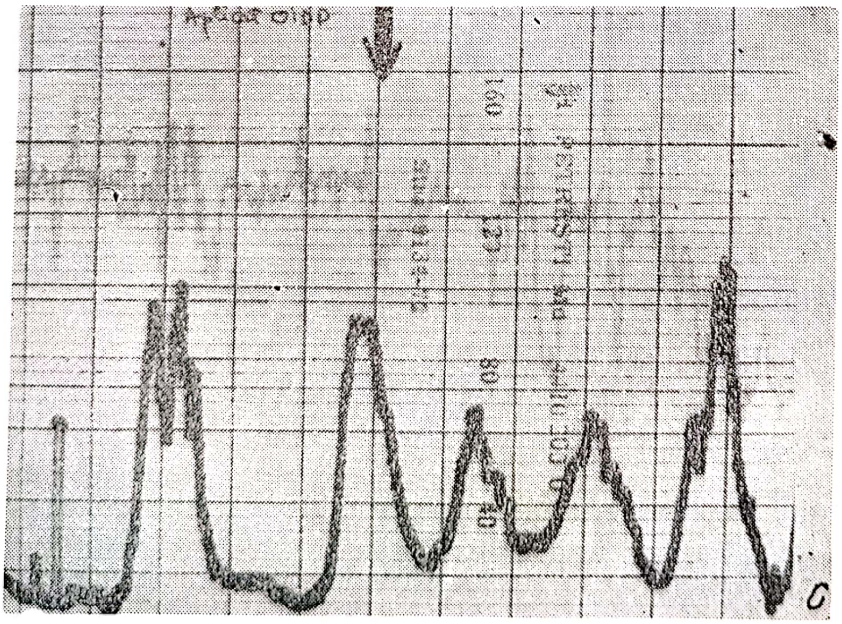

Fig. IV.68. Decelerare a bătăilor cordului fetal:
a — decelerarea precoce ;

b — decelerarea tardivă ;

c — decelerarea variabilă.

Scanned with OKEN Scanner

Doppler evidenţiază modificarea comportamentului fetal în funcţie de *stress*-ul la care este supus produsul de concepţie.

Testul de ocitocină
(Ocitocin Challenge Test)

Acest test poate fi efectuat în orice moment, în ultimul trimestru al sarcinii, atîta timp cît nu există o contraindicaţie în administrarea ocitocinei (10).

Lipsa modificărilor de frecvenţă a bătăilor cordului fetal la administrarea ocitocinei (test negativ) permite prelungirea gestaţiei pentru cel puţin încă o săptămînă, cu scopul de a se obţine o maturitate fetală mai bună, chiar dacă dozările hormonale, dezvoltarea insuficientă a uterului sau prezenţa meconiului în lichidul amniotic ar sugera că fătul trebuie extras de urgenţă (84). Pe de altă parte însă, testul negativ nu exclude posibilitatea apariţiei suferinţei fetale în timpul travaliului (84).

În cazurile în care testul a fost pozitiv, 75% din feţi au prezentat suferinţă fetală în cursul travaliului, manifestată prin decelerare tardivă, scor Apgar mic, moarte fetală *in utero* (10, 84). De asemenea, în 25% din cazuri testul a fost fals-pozitiv, naşterea decurgînd fără incidente din partea fătului (84). Rezultă deci că testul la ocitocină trebuie interpretat în contextul celorlalte investigaţii clinice şi paraclinice, mai ales cînd este pozitiv.

„Nonstress testul"

Testul constă în înregistrarea concomitentă a bătăilor cordului şi a mişcărilor fetale (85). Dacă timp de 20 de minute, ritmul bătăilor cordului fetal reacţionează la mişcările fetale modificîndu-şi frecvenţa cu 4 sau mai multe bătăi/minut deasupra liniei de bază, menţinîndu-se o perioadă de cel puţin 15 secunde, testul poate fi socotit pozitiv, iar proba la ocitocină devine inutilă (10, 85). Dacă din contră, timp de 20 de minute nu apare nici o modificare a ritmului de bază a cordului fetal, testul la ocitocină se impune (10).

Acest test este nu numai uşor, dar nici nu necesită administrarea ocitocinei, deci se exclude astfel *stress*-ul fetal secundar inducţiei medicamentoase.

GINECOLOGIE

INTRODUCERE

Literatura de specialitate prezintă numeroase lucrări despre valoarea ultrasunetelor în diagnosticul obstetrical dar numai un număr restrîns se ocupă de investigaţia ginecologică.

Cavitatea abdominală şi conţinutul ei, precum şi organele intrapelviene pot fi uşor investigate ecografic. Structurile intrapelviene pot fi vizualizate după distensia vezicii urinare prin ingestie de lichide cu 30 de minute înainte de examinare. Fasciculul ultrasonic, care traversează ţesuturi de diferite densităţi, le evidenţiază cu precizie şi uşurinţă. Prin ecotomografie se poate obţine o imagine completă a structurilor abdominale sau pelviene, în special la femeile obeze sau la pacientele grase, nemobilizabile, la care examenul clinic este adeseori dificil şi incert.

Investigaţia ecografică în ginecologie reprezintă o metodă de diagnostic deosebit de utilă în :

— depistarea şi evaluarea anomaliilor uterului şi anexelor ;

Scanned with OKEN Scanner

— diferenţierea tumorilor solide şi chistice cărora le stabileşte totodată volumul ;

— diferenţierea lichidelor intraperitoneale libere (ascită, peritonită generalizată) de colecţiile închistate ;

— depistarea tumorilor maligne ;

— evidenţierea metastazelor ;

— precizarea cîmpurilor de iradiere a maselor tumorale ;

— urmărirea dinamică a evoluţiei tumorilor intrapelviene în timpul şi la sfîrşitul tratamentului ;

— precizarea localizării intrauterine a dispozitivelor contraceptive ;

— evidenţierea foliculului de Graff pentru precizarea ovulaţiei ;

— confirmarea prezenţei corpilor străini intraperitoneali cînd evoluţia postoperatorie sugerează existenţa acestora.

Dacă la indicaţiile multiple adăugăm faptul că metoda este uşor de practicat, rapid de interpretat, fără neplăceri pentru bolnavă comparativ cu alte investigaţii paraclinice, deducem importanţa investigaţiei ecografice în stabilirea diagnosticului afecţiunilor genitale.

INTERPRETAREA ECOGRAFICĂ A FORMAŢIUNILOR PELVIENE

Investigaţia ecografică este relativ nouă. Cu toate acestea, imaginile de bună calitate, obţinute iniţial empiric şi confirmate ulterior (clinic sau operator) au permis codificarea elementelor principale de diagnostic.

Fiecare investigaţie trebuie precedată şi justificată de un examen medical amănunţit pentru a putea corobora datele clinice şi ecografice în scopul stabilirii diagnosticului.

Pentru o evidenţiere mai corectă a leziunilor, regiunea anatomică trebuie cercetată atît în plan longitudinal cît şi transversal. În imaginile longitudinale, polul cranial este localizat în stînga şi cel caudal în dreapta. Reperele anatomice (apendicele xifoid, ombilicul, simfiza) sînt indicate printr-o linie întreruptă pe imagine, iar un „sistem marker" punctat permite stabilirea profunzimii şi volumului formaţiunilor evidenţiate (distanţa dintre două puncte este egală cu 1 cm).

După numeroase examinări au fost stabilite criteriile de apreciere a elementelor ţesuturilor moi, normale sau patologice, inclusiv mărimea, localizarea, consistenţa, forma şi delimitarea lor (tabelul IV. 3.).

TABELUL IV.3

CRITERII ECOGRAFICE CE CARACTERIZEAZĂ FORMAŢIUNILE ŢESUTURILOR MOI

(după Fleischer şi Everette, 1980)

Mărimea, localizarea şi organul de origine
Aspectul general al ecoului sonic : omogen sau heterogen
Structura internă
chistică : omogenă, septală, fluidă, cu componente solide, papiliferă, cu calcificări
complexă : predominant chistică sau predominant solidă
Proprietăţile de atenuare : minime, moderate sau marcate
Marginile (conturul) : regulate, neregulate sau nedefinite
Ţesuturile moi înconjurătoare : compresate, invadate sau nedeterminate

Folosind aceste caracteristici se pot diferenţia formaţiunile chistice, solide şi mixte.

Tumorile chistice prezintă ecou central liber, contur neted şi creşterea amplitudinii ecoului din profunzime către suprafaţă. Acestea deoarece structurile chistice sînt traversate de unda sonoră, nivelul acesteia

Scanned with OKEN Scanner

fiind constant (frecvența utilizată — 1—4 MHz) și diferența de nivel — 0 dB (86).

Tumorile solide. Unda sonică este rapid absorbită de tumorile solide, în special cele voluminoase. Formațiunile cu diametrul mai mic de 10 cm pot fi evidențiate în totalitate cu ajutorul unei sonde de 4 MHz (86). Ecoul sonic crește odată cu frecvența, conturul este adesea nedefinit și/sau neregulat, iar amplitudinea scăzută a ecoului în profunzime duce la atenuarea acestuia de către structura tisulară a formațiunii tumorale (87).

Tumorile mixte (chistice și solide) prezintă din punct de vedere sonic, porțiuni de atenuare sonoră (structură tisulară solidă), alternînd cu imagini caracteristice formațiunilor chistice (86, 90).

Ecogenitatea tumorilor țesuturilor mai depinde în general de varietatea lor structurală (țesut conjunctiv, componenta vasculară și interstițială, gradul și tipul de degenerare) (86, 89).

Astfel, fibromul uterin, datorită structurii colagene și musculare, apare ecografic cu aspect heterogen, spre deosebire de limfoame care prezintă structural un țesut de legătură sărac ce se comportă, din punctul de vedere al impedanței acustice, ca o formațiune omogenă. Același lucru este valabil și pentru formațiunile vasculare (hemangiom, anevrism) datorită interferențelor vasculare cu conținut fluid (87).

Amplitudinea distală a ecoului sonic poate fi folosită pentru interpretarea caracterului de absorbție (atenuare) a undei sonice în funcție de caracteristicile formațiunii tumorale. Formațiunile solide apar, datorită atenuării ecoului sonor, cu un contur posterior șters, adeseori nedefinit, spre deosebire de cele cu conținut lichid, la care amplitudinea ecoului distal este crescută, iar limitele posterioare și conturul sînt precis delimitate (68, 89, 91, 92). În cazul degenerării de tip edematos sau necrobiozei centrale a unei formațiuni solide, heterogene din punct de vedere ecografic, datorită geodei centrale cu conținut lichidian, aceasta apare bine delimitată, cu ecoul sonic caracteristic structurilor chistice (claritate sonică) (87, 88, 93).

Se poate spune, în concluzie, că aspectul ecografic depinde de structura tisulară și dispoziția acesteia. Astfel, imaginea ecografică cu contur net, de aspect chistic, sugerează degenerarea internă a acestuia, atunci cînd apar și imagini heterogene. Același lucru este valabil și pentru chistul dermoid, dată fiind variabilitatea structurală (conținut lichidian, grăsime, calcificări, țesut colagen), cuprins într-o capsulă bine delimitată (87, 88, 91, 92).

Examinarea atentă a limitelor formațiunilor tumorale poate furniza indicii prețioase asupra naturii ei (88). Peretele bine delimitat, cu contur continuu și conținut omogen (din punctul de vedere al ecoului sonic) sugerează existența unei formațiuni chistice, de cele mai multe ori benigne. Îngroșarea peretelui formațiunii chistice pune problema procesului inflamator sau neoplazic la acest nivel. Examinarea trebuie făcută cel puțin în două planuri (87, 88).

Formațiunile chistice tind să comprime țesuturile înconjurătoare, ceea ce ecografic corespunde unei delimitări nete a masei tumorale. Spre deosebire de aceasta, tumorile infiltrative apar cu contur neregulat, adesea incert, datorită fenomenului de atenuare a ecoului sonic. Desigur că imaginea ecografică nu poate certifica malignitatea sau benignitatea maselor tumorale pelviene, urmînd ca supoziția diagnosticului ultrasonic să

Scanned with OKEN Scanner

fie certificată sau infirmată de contextul clinic, biologic şi, evident, histopatologic (87, 88, 93).

Factorii de eroare incriminaţi în interpretarea corectă a imaginii ecografice sînt :

— calculii vezicii urinare pot induce reflexia şi/sau atenuarea completă a fasciculului sonic („umbrele curate") ;

— ansele intestinale destinse, datorită conţinutului gazos şi mucusului pot duce la apariţia aşa-ziselor „umbre murdare". Pregătirea corectă înainte de investigaţie şi folosirea vezicii urinare pline ca fereastră acustică corectează aceste neajunsuri (87, 88) ;

— reverberaţia fasciculului sonic datorită reflecţiilor rapide date în special de gazele intestinale, reactivitatea sonică deosebită a vezicii la locul de separare a conţinutului (urina) şi peretele vezical, defecte tehnice de examinare (87, 88, 93).

ASPECTUL ECOGRAFIC PELVIAN NORMAL

După umplerea vezicii urinare, examinarea începe în planul longitudinal, la nivelul liniei mediane (linia albă) (87, 88). Înapoia imaginii vezicale se evidenţiază conturul uterului şi al cavităţii uterine, colul şi canalul endocervical, pereţii vaginali (86). Posterior organelor genitale, apare uneori peretele rectal ca un ecou linear neregulat (86). Rareori, în planul longitudinal se poate evidenţia ovarul, în cazul în care acesta este prolabat în sacul Douglas (87, 88). Datorită calibrului redus şi traiectului sinuos, trompele sînt doar ocazional detectate de fasciculul de ultrasunete (86). Vezica destinsă, pe lîngă faptul că foloseşte ca imagine standard ecogenităţii formaţiunilor pelviene, ajută la evidenţierea mai uşoară a acestora prin ascensionarea lor (fig. IV.69).

Uterul apare ca organ omogen datorită ecourilor provenite din structura musculară ; uneori poate fi evidenţiat chiar endometrul în faza secretorie.

Poziţia uterului în micul bazin poate fi modificată de gradul de umplere a vezicii urinare, datorită mobilităţii sale. Vezica supradestinsă face dificilă evidenţierea uterului, care poate fi exagerat ascensionat sau împins posterior. O cantitate de 200—400 ml de urină conţinută în vezică, oferă premizele unei bune examinări ecografice (38). Conturul uterin trebuie bine evidenţiat, deoarece în funcţie de acesta se pot interpreta forma, originea şi structura celorlalte formaţiuni evidenţiate sonic în regiunea pelviană. Folosirea atentă a planurilor ecotomografice prin deplasarea succesivă a transductorului ultrasonic în planuri longitudinale şi transversale paralele, ca şi o corectă angulaţie a acestuia în funcţie de zona cercetată, fac posibilă scăderea indicelui de eroare în interpretarea imaginii ecoului sonic (87, 88).

Peretele pelvian şi uterul pot fi foarte bine evidenţiate printr-o explorare sectorială lateral de linia albă, iar formaţiunile latero-uterine, printr-o explorare efectuată în partea opusă a liniei albe (88).

După localizarea uterului prin înclinarea transductorului oblic faţă de peretele abdominal anterior, se suprapune fasciculul de ultrasunete pe aşa-zisul „ax genital". Distensia vezicii îi dă acesteia un aspect convex şi îndepărtează ovarele de fiecare parte a corpului uterin, facilitînd examinarea în planul transversal (88).

Pe secţiune longitudinală, uterul apare imediat înapoia vezicii şi anterior colului uterin, dimensiunile variind în limite fiziologice (lungime, diametru antero-posterior şi transversal) : 3×2×2 cm la prepubertate ; 6×3×3 cm după pubertate ; 8×6×5

Scanned with OKEN Scanner

Scanned with OKEN Scanner

Fig. IV.69. Imagine ecografică normală a formațiunilor pelviene: *V* — vezică ; *U* — uter ; *O* — ovare ; *LR* — ligament rotund ; *a* — secțiune longitudinală;

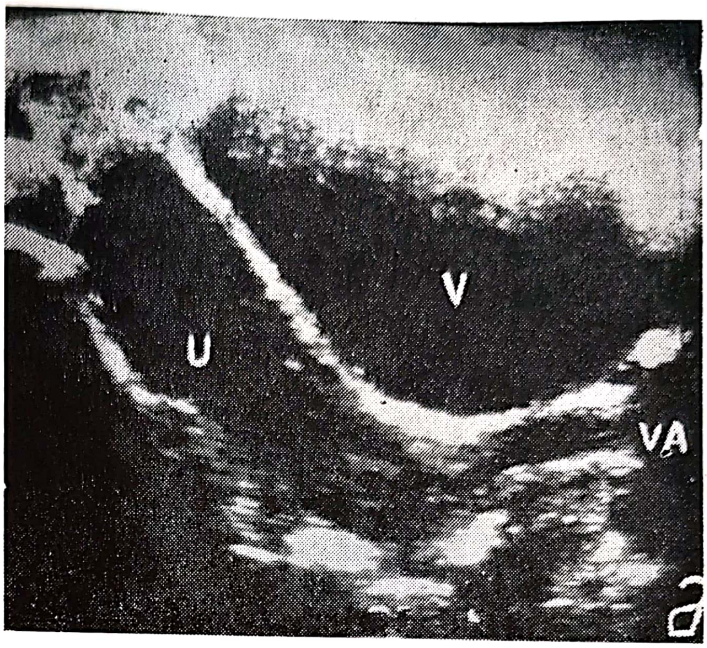

b — secțiune transversală.

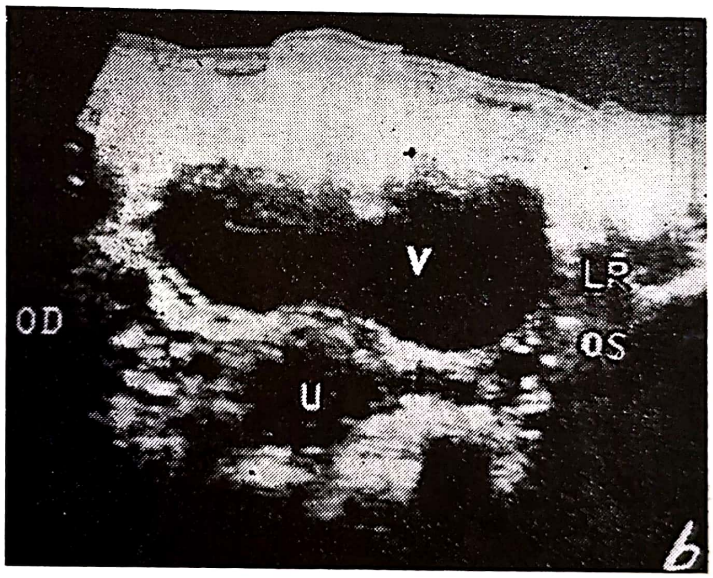

cm la multipare și 4×2×2 cm după instalarea menopauzei (87). Uterul normal are contur neted.

Plimbarea transductorului în sens transversal de la un trohanter la celălalt permite localizarea mai precisă a poziției uterului între cele două planuri omogene evidențiate la nivelul vezicii (anterior) și maselor musculare gluteale (posterior) (88).

Planurile transversale pornesc de la marginea superioară a simfizei pubiene (colul uterin apare înapoia vezicii) și merg cranial din 2 în 2 cm (87, 88, 93, 94).

Se evidențiază astfel structura peretelui abdominal, capul femural, trohanterul, vezica, ligamentele rotunde (paralel cu vezica spre peretele abdominal), uterul, ovarele (lateral sau posterior de conturul uterului).

Ovarele, de formă eliptică, au diametre de 1—3 cm și pot fi de regulă identificate în apropierea uterului, de care se îndepărtează prin distensia vezicii (88), formînd împreună cu conturul uterin un ax genital semicircular.

Nu întotdeauna ambele ovare pot fi prinse în același plan transversal,

iar uneori ovarul stîng nu poate fi evidenţiat deoarece este mascat de sigmoid. Rezultă deci că absenţa ecoului ultrasonor ovarian nu înseamnă întotdeauna şi lipsa lui anatomică (87, 88).

Uneori pot fi identificate ca formaţiuni chistice de 5—15 mm diametru, foliculii ovarieni, precum şi lichidul peritoneal (ascita fiziologică) din perioada ovulatorie (86, 88, 93).

MODIFICĂRI FIZIOLOGICE

Studiul longitudinal dinamic prin ecotomografii repetate în timpul ciclului menstrual evidenţiază modificările de volum ale uterului, a cărui dimensiune este minimă în a 12-a zi şi maximă în a 27-a, datorită modificărilor structurale clinice ca urmare a variaţiilor nivelului plasmatic estro-progesteronic (86, 88, 90). Aceste modificări nu apar la femeile cu cicluri anovulatorii.

Evidenţierea apariţiei foliculului de Graff precizează prezenţa şi momentul ovulaţiei (86, 88).

Post-partum, măsurătorile repetate ale mărimii uterului atestă involuţia sa în limitele parametrilor fiziologici (86).

ALTE FORMAŢIUNI ANATOMICE

Pot fi evidenţiate în timpul explorării ecografice pelviene : vasele mari, aorta şi vena cavă (apar ca două ecouri circulare), vasele iliace comune ; de asemenea se evidenţiază conţinutul lichidian al anselor intestinale, care pune probleme de diagnostic diferenţial cu formaţiunile chistice pelviene (87, 88, 93).

Examinarea dinamică evidenţiază mişcările peristaltice în cazul anselor intestinale şi pulsaţiile vaselor mari (87).

TUMORILE PELVIENE

Tumorile pelviene evidenţiate ecografic pun cîteva probleme importante (87) :

— mărimea, localizarea şi originea lor ;

— structura internă ;

— delimitarea şi aspectul imaginilor ;

— prezenţa sau absenţa ascitei sau leziunilor metastatice.

MĂRIMEA, LOCALIZAREA ŞI ORIGINEA

Deoarece doar un număr relativ mic de tumori pelviene iau în cursul evoluţiei lor dimensiuni care să depăşească micul bazin, investigaţia ecografică devine o metodă indispensabilă pentru stabilirea precoce a diagnosticului. Localizarea lor genitală sau extragenitală, uterină sau anexială, de multe ori greu de precizat clinic, în special la persoanele obeze, devine posibilă cu ajutorul ecografiei (86, 88, 90, 93).

Ecografic, nu poate fi totdeauna stabilită originea tumorilor pelvi-abdominale, în special cînd acestea ţin de intestin, ţesutul grăsos sau limfatic.

Foarte important este să se precizeze punctul de plecare : este vorba de o tumoare abdominală cu dezvoltare pelviană sau de o tumoare pelviană cu dezvoltare abdominală (87) ? Evidenţierea uterului, în special a cavităţii uterine, poate sugera raporturi de vecinătate sau de origine cu tumorile pelvi-abdominale (87, 88).

Bilateralitatea tumorilor în raport cu uterul fie că sugerează posibilitatea metastazării ovariene de tip Kruckenberg, fie existenţa ovarelor polichistice, în funcţie de calitatea ecoului sonic recepţionat (87).

Scanned with OKEN Scanner

STRUCTURA INTERNĂ

Ecografia oferă date relative despre structura internă a tumorilor pelvi-abdominale, acestea fiind interpretate în funcţie de ecogenitatea lor, privită prin prisma posibilităţii de penetrare-reflexie sau atenuare-absorbţie a fasciculului ultrasonor (86, 88, 90).

Formaţiunile chistice sînt, în funcţie de componenta care predomină : omogene, multiloculare sau cu focare interne cu condensare solidă. Tumorile solide pot fi clasificate după gradul de ecogenitate (scăzută, medie şi crescută), iar cele complexe, după predominanta chistică sau solidă (87).

Desigur calităţile ecogenice depind de numeroşi factori : structură, elasticitate, grad de vascularizaţie sau degenerescenţă etc. (87, 88, 93).

DELIMITAREA ŞI ASPECTUL MARGINILOR

Continuitatea sau neregularitatea marginilor proceselor tumorale reprezintă un factor foarte important pentru diagnostic. De obicei, formaţiunile cu contur precis, linear, datorat compresiunii concentrice a ţesuturilor înconjurătoare, sugerează caracterul benign (87, 88, 91, 92), pe cînd neregularitatea marginilor, care pot da aspecte ecografice nedefinite, atestă de obicei posibilitatea proceselor inflamatorii şi/sau infiltrative (87, 88).

Tomografiile computerizate pot da relaţii în plus asupra gradului de invazie a ţesuturilor înconjurătoare. Formaţiunile tumorale ce nu pot fi separate ecografic de vezică sau rect, devin foarte suspecte de malignitate (87, 95).

PREZENŢA SAU ABSENŢA ASCITEI SAU LEZIUNILOR METASTAZICE

Ecoul ultrasonic (sonotransparent) poate evidenţia lichidul peritoneal liber, care, atunci cînd nu este închistat, are predilecţie pentru fundul de sac Douglas şi spaţiile parieto-colice, prezenţa lui urmînd a fi interpretată în contextul clinic şi biologic al cazului respectiv (ascită, peritonită etc.). Uneori, cînd acesta este închistat, poate crea confuzii de diagnostic cu chisturile voluminoase (87, 88, 90).

Uneori metastazele localizate la nivelul epiploonului sau peritoneului parietal pot fi evidenţiate ecografic (conţinut heterogen mai mult sau mai puţin bine delimitat) (87, 88).

INVESTIGAŢIA ECOGRAFICĂ A UTERULUI

Aspectul ecografic al uterului normal a fost prezentat anterior.

TUMORILE UTERINE

Examenul ecografic are importanţă clinică mai mică în investigaţia uterului tumoral decît în cea a formaţiunilor anexiale. Aceasta deoarece este limitată de aspectul comun al tumorilor benigne şi maligne, fără posibilitatea certă de diferenţiere (87).

TUMORI UTERINE BENIGNE

Fibromul uterin. Fibromul uterin cu varietăţile lui — subseroase, intramurală, submucoasă, unică sau multiplă — reprezintă cea mai frecventă tumoare uterină. Structura fasciculată, solidă, provoacă atenuarea marcată a undei ultrasonice, în special pentru frecvenţele înalte (86, 88, 90, 92), necesitînd nivelul de 1 MHz pentru evidenţierea peretelui posterior (86) (fig. IV.70).

Forma este adeseori neregulată, aspect heterogen ce duce la creşterea conturului extern al uterului, comportamentul ecografic fiind identic cu cel al uterului (87, 88). Fibroamele

Scanned with OKEN Scanner

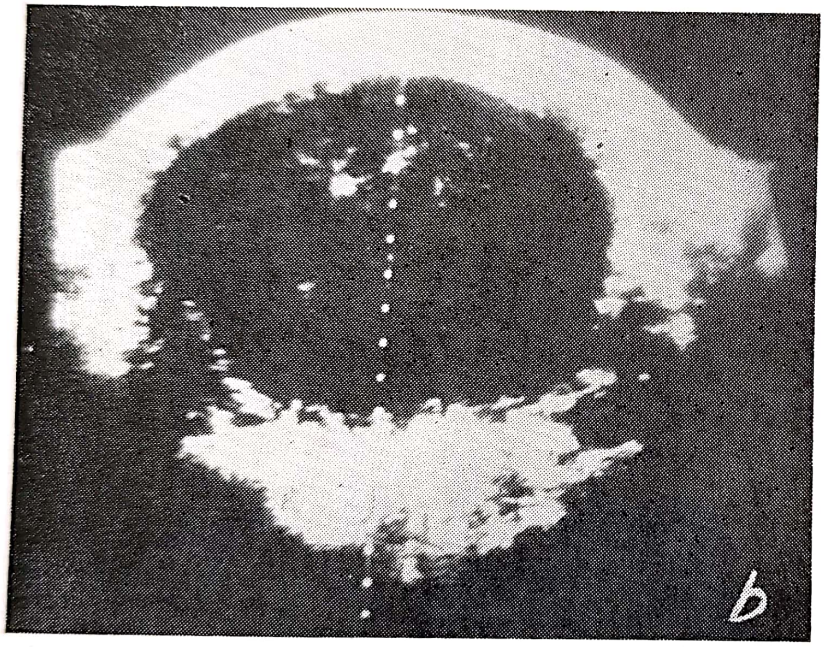

Fig. IV.70. Fibrom uterin; formaţiune heterogenă cu ecouri interne :
a — secţiune longitudinală ; *b* — secţiune transversală.

voluminoase modiifcă imaginea sonică a vezicii, datorită compresiunii exercitate asupra acesteia. Localizarea intraligamentară poate fi bănuită atunci cînd nu există limită între conturul uterului şi o formaţiune latero-uterină (în plus, aceasta poate avea aceleaşi caractere ecografice) (86). Formaţiunile endocavitare pot fi evidenţiate cînd diametrul lor depăşeşte 2 cm şi cînd se asociază cu o hiperplazie endometrială de vecinătate (86).

În anumite situaţii, caracteristicile ecografice modificate ca urmare a modificărilor structurale pot apărea secundar (96). Degenerescenţa chistică şi dezvoltarea vascularizaţiei tumorii fibromatoase în cursul sarcinii (86, 88, 90) se traduc prin imagini lacunare. Degenerescenţa chistică a unui fibrom pediculat poate pune probleme serioase în ceea ce priveşte diagnosticul diferenţial cu chistul ovarian sau cu sacul ovular (101) (fig. IV.71).

Scanned with OKEN Scanner

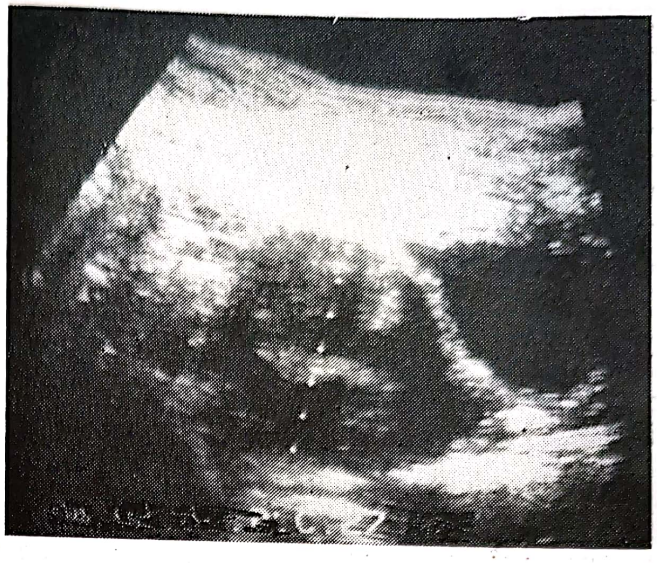

Fig. IV.71. Fibrom uterin (secţiune longitudinală) cu degenerescenţă chistică ; imaginea lacunară poate fi uşor confundată cu cea a unui sac ovular.

Calcificările intratumorale umbresc imaginea ecografică.

Adenomioza. Se evidenţiază ecografic prin imagini multiloculare în grosimea muşchiului uterin, de dimensiuni mici, variabile (87).

TUMORI UTERINE MALIGNE

Leiomiosarcomul şi sarcomul uterin nu se deosebesc ca aspect ecografic de fibrom. Zonele de necroză centrală apar cu conţinut omogen şi contur neregulat (86, 88, 93).

Cancerul de endometru. Ecografia este o metodă inofensivă, sigură şi rapidă de diagnosticare a cancerului de endometru (94). Sakiba şi colab. stabilesc pe un lot de 52 de paciente, la care diagnosticul a fost confirmat histopatologic, patru tipuri de imagini ecografice caracteristice pentru cancerul de endometru (fig. IV. 72).

Tipul I, fără ecou sonic în cavitatea uterină, atunci cînd leziunea canceroasă este de mici dimensiuni şi situată spre fundul uterului. Imaginea ecografică este asemănătoare celei a uterului normal. Citologia aspiratului din cavitatea uterină şi examenul histopatologic al raclatului uterin sînt deosebit de importante în aceste cazuri, pentru infirmarea sau confirmarea diagnosticului.

Tipul II, cu ecou linear, clar şi îngroşat, corespunzînd cavităţii uterine (94), traduce de fapt îngroşarea endometrului transformat atipic, fără a avea însă aspectul tumoral. Imaginea, necaracteristică, poate fi întîlnită şi în alte circumstanţe : faza secretorie a endometrului, hiperplazia glandulo-chistică a endometrului (87, 88).

Tipul III, cu ecou cu aspect lichidian (chistic) în cavitatea uterină, dat de hematometria sau piometria secundară cancerului de endometru de cele mai multe ori ca urmare a localizării istmo-cervicale a leziunii tumorale. Diagnosticul diferenţial se face cu cancerul de col sau cu degenerările chistice ale unui eventual fibrom uterin (94).

Tipul IV, cu ecou puternic, intens, în cavitatea uterină, corespunde formaţiunii tumorale constituite. În această situaţie se face diagnosticul diferenţial cu tumorile endocavitare de natură benignă (88). Deşi nu oferă imagini caracteristice, ecografia poate fi considerată o metodă rapidă de depistare a cazurilor suspecte de cancer de endometru.

Scanned with OKEN Scanner

Fig. IV.72. Cancerul de endometru :
a — tipul I ;

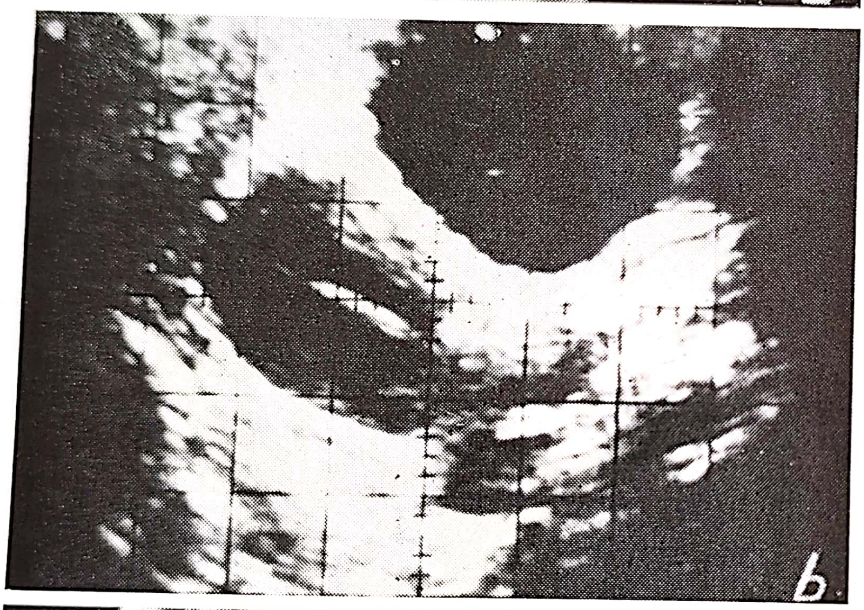

Fig. IV.72 :
b — tipul II ;

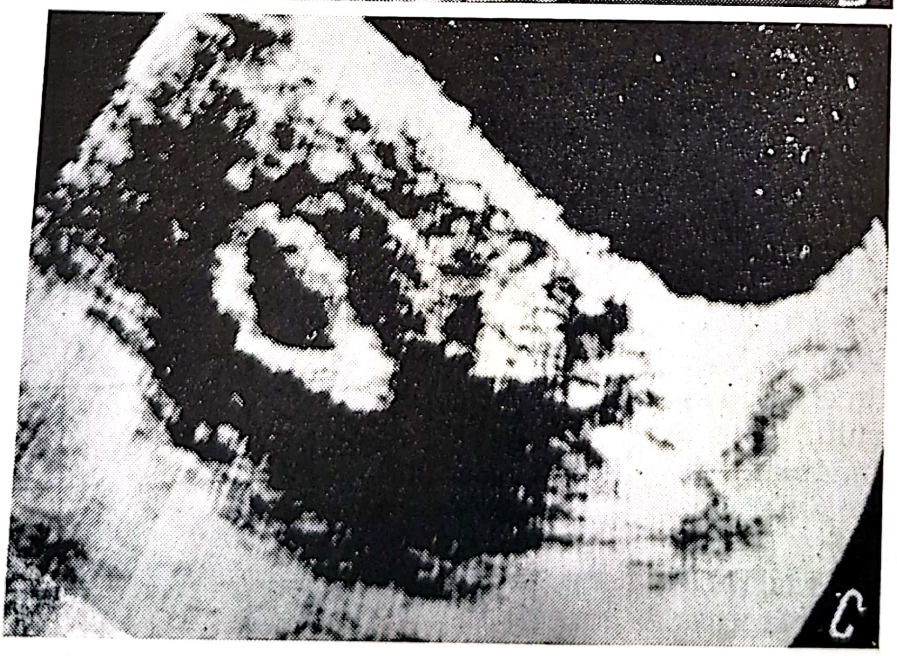

Fig. IV.72 :
c — tipul III ;

Scanned with OKEN Scanner

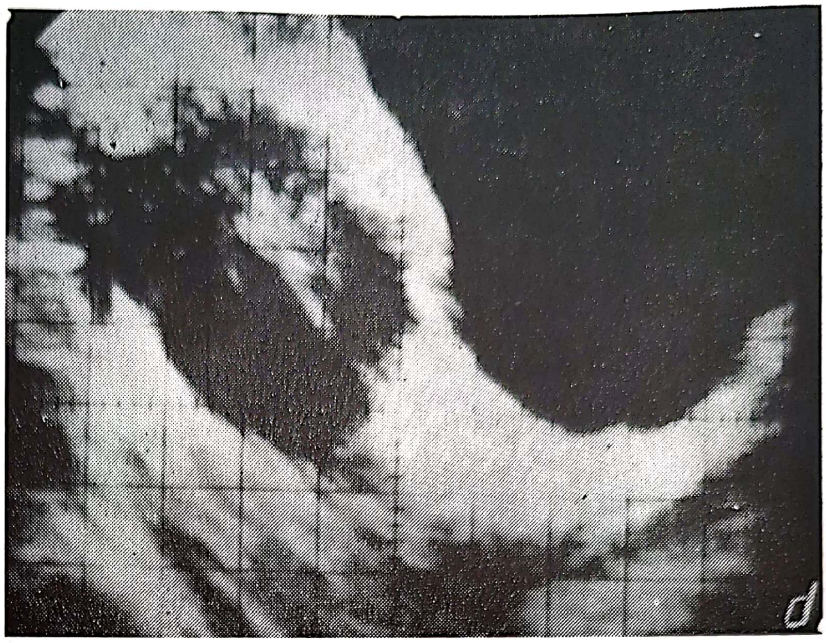

Fig. IV.72 :
d — tipul IV (după Sekiba și colab., 1979).

PROCESE INFLAMATORII (PIOMETRIA)

Cavitatea uterină poate apărea mărită ca dimensiuni, cu aspect neregulat, ca urmare a modificărilor inflamatorii apărute la nivelul endometrului (87, 88, 94) (fig. IV.73).

MALFORMAȚII UTERINE ȘI UTERO-VAGINALE

UTERUL BICORN

Pe ecografie apar cele două hemiutere, în special în secțiunile transversale, fiecare cu cavitatea lui.

Interpunerea vezicii urinare între cele două coarne uterine poate deosebi uterul didelf de uterul bicorn cu sept median (86, 88, 97, 102) (fig. IV.74).

SINDROMUL ROKITANSKY-KÜSTER-HAUSER

Se remarcă absența uterului, care nu se vizualizează înapoia vezicii urinare, și prezența echipamentului anexial reprezentat de cele două ovare. Examenul clinic și coelioscopia confirmă diagnosticul (fig. IV.75).

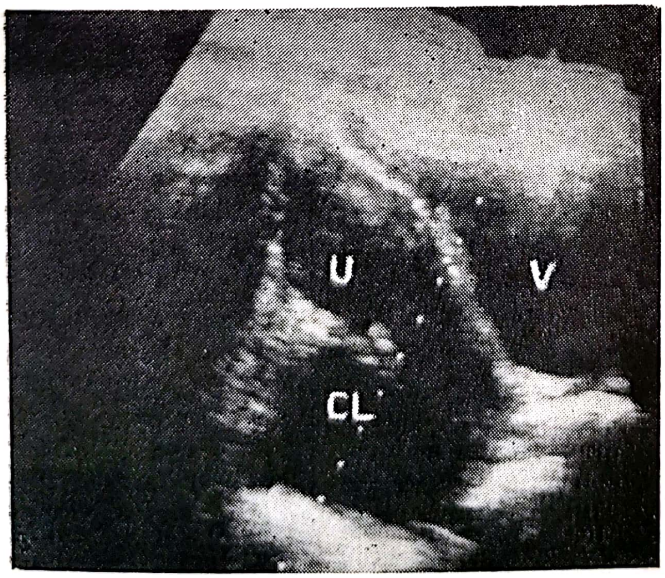

Fig. IV.73. Proces inflamator :
V — vezica ; *U* — uterul ; *CL* — colecție în fundul de sac Douglas.

Scanned with OKEN Scanner



Fig. IV.74. Uter bicorn : *a* — uter bicorn cu sept median ; *b* — uter didelf.



HEMATO-METROCOLPOSUL

Uterul și vaginul apar destinse de o masă omogenă în care se pot individualiza zone de ecou reprezentînd cheagurile organizate (87).

LOCALIZAREA DISPOZITIVELOR INTRAUTERINE

Ecografia poate fi folosită pentru localizarea dispozitivelor intrauterine (steriletelor) ; se precizează prezența

Scanned with OKEN Scanner

sau absența lor, precum și situația lor în raport cu cavitatea uterină (86, 88, 98, 103).

Investigația ecografică poate fi folosită înainte de introducerea steriletului — se obțin date asupra conformației uterului, precum și după aceea (control) (fig. IV.76).

Multitudinea modelelor dispozitivelor intrauterine explică variabilitatea imaginilor ecografice și face necesară examinarea atentă atît în plan longitudinal, cît și transversal (88, 90). Mai dificilă este evidențierea dispozitivului intrauterin cînd acesta coexistă cu o sarcină, deoarece se pune problema localizării în același plan a steriletului și sacului gestațional (88, 98, 103).

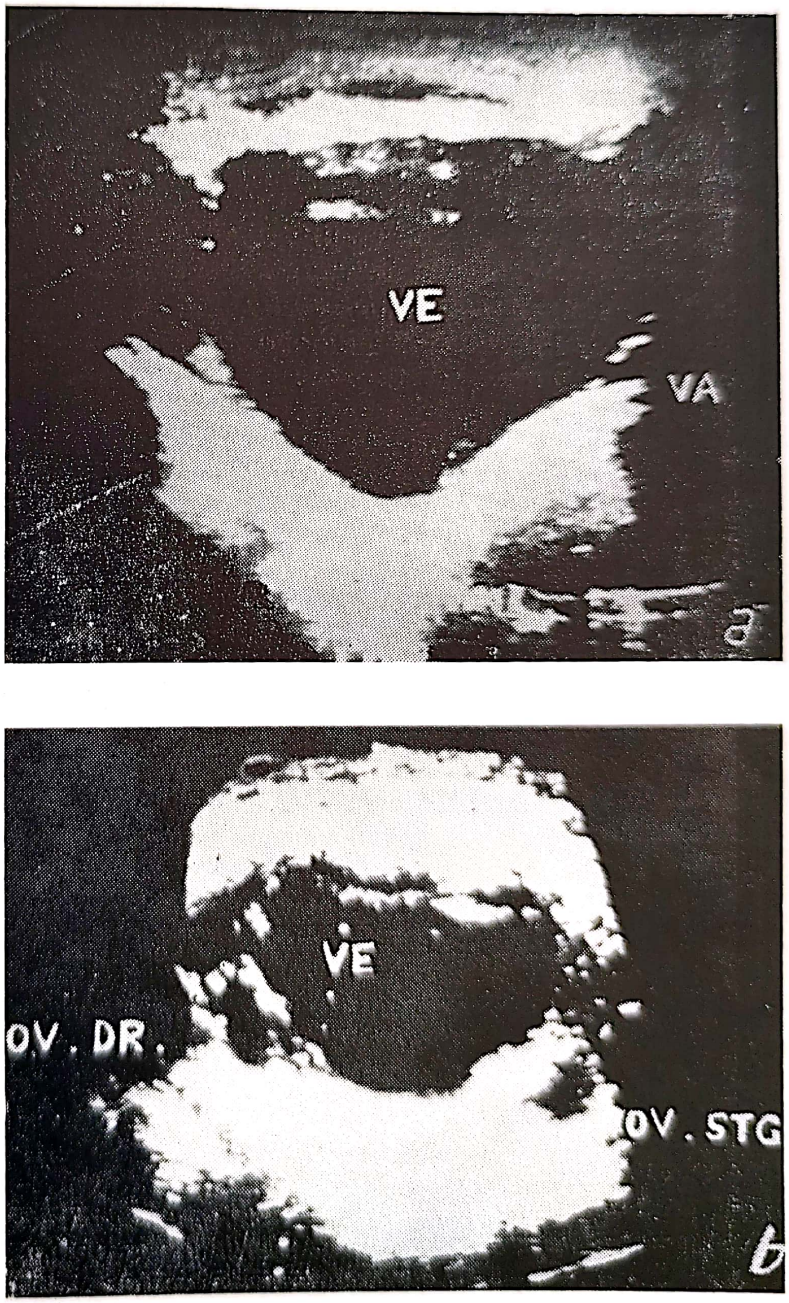

Fig. IV.75. Sindrom Rokitansky-Küster-Hauser :
a — secțiune longitudinală ; *VE* — vezică ; *VA* — introit vulvovaginal ; absența ecourilor vaginului și uterului ; *b* — secțiune transversală : se evidențiază vezica (VE) și cele două ovare, cu absența uterului.

Scanned with OKEN Scanner

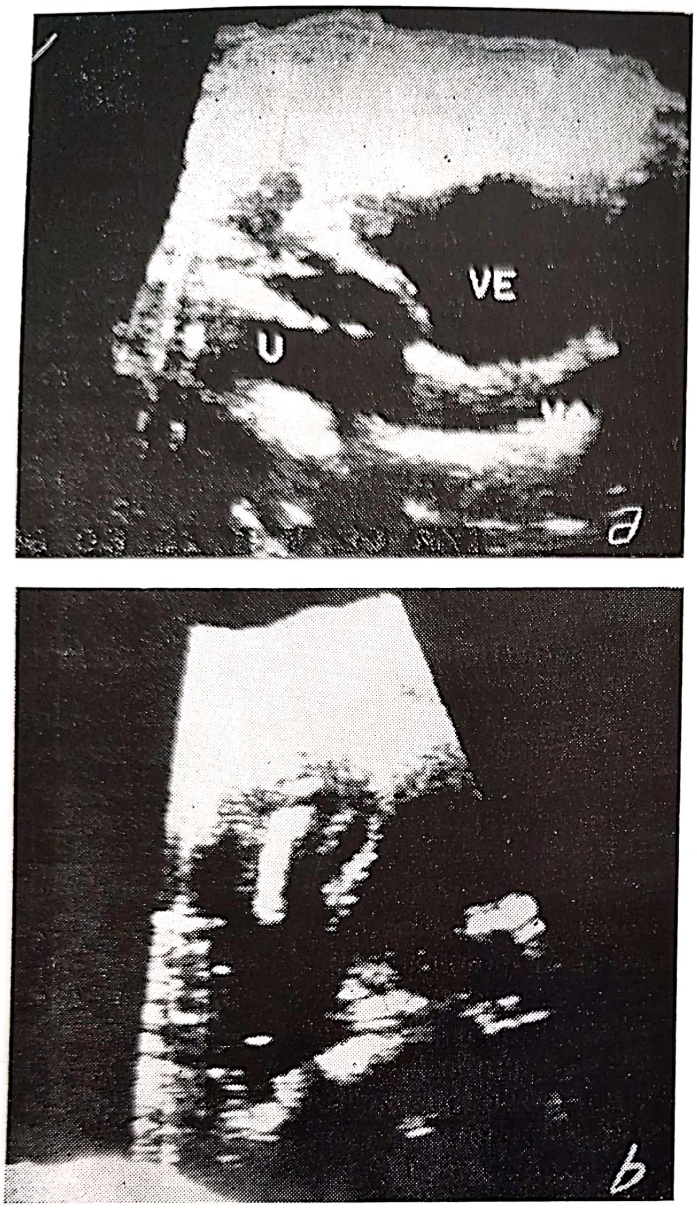

Fig. IV.76. Localizarea dispozitivelor intrauterine :
a — lips-toops; *U* — uter; *VE* — vezică;
b — *tatum cuper 7.*

INVESTIGAȚIA ECOGRAFICĂ A FORMAȚIUNILOR ANEXIALE

ASPECTUL NORMAL AL ANEXELOR (OVAR ȘI TROMPE)

A fost prezentat anterior.

TUMORI CHISTICE ANEXIALE

Indiferent de originea lor (ovariană sau tubară), tumorile chistice anexiale au același caracter ecografic — absența ecoului (87, 88, 90, 92, 96) (fig. IV.77). Tumorile neoplazice sau inflamatorii se deosebesc uneori de celelalte prin grosimea peretelui sau nivelul scăzut al ecoului intern datorat hemoragiilor sau vegetațiilor intrachistice (86, 88, 91). Cu ajutorul ecografiei pot fi evidențiate de asemenea formațiunile chistice sau multiloculare (86, 87, 99).

FORMAȚIUNI ANEXIALE CU CONȚINUT OMOGEN

Chistul ovarian funcțional apare de obicei ca o formațiune sferică, bine delimitată, de cca 3—4 cm dia-

Scanned with OKEN Scanner

metru. Uneori poate atinge dimensiuni mari, datorită unui „corpus hemoragicum" întins ; cheagurile pe care le conţine apar ca zone de ecou în interiorul chistului. Examinarea dinamică a acestor formaţiuni arată că ele dispar după tratament sau în perioada menstruaţiei (86, 88).

Chistadenomul seros, ca şi alte tumori epiteliale ovariene, apare în post-menopauză. Chistadenomul seros papilifer poate fi recunoscut ecografic datorită evidenţierii vegetaţiilor intrachistice. Uneori poate fi diferenţiat de cel mucos. Acesta din urmă ia forma cavităţii abdominale, pe care se mulează datorită hipotoniei pereţilor, iar conţinutul lor pseudomucos se traduce prin ecouri şterse şi dispersate (86). Chisturile seroase sînt situate mai frecvent bilateral (15% din cazuri) decît cele mucoase (Novak, citat de 87).

Hidrosalpinxul. Datorită dilataţiei trompelor ca urmare a proceselor inflamatorii şi secreţiilor seroase sau purulente conţinute în lumenul tubar, ele pot fi evidenţiate ecografic. Cînd distensia acestora este mare, ele iau aspectul ecografic al formaţiunilor chistice anexiale (86, 92, 96).

Endometrioza apare în a doua şi a treia decadă de vîrstă, asociată cu dismenoree şi uneori cu infertilitate. Ecografic seamănă cu celelalte formaţiuni chistice anexiale, cu diferenţa că sînt de obicei multiple şi de mărimi variabile (0,5—15 cm diametru) (87). În interiorul lor pot fi observate ecouri de nivel scăzut, reprezentate de cheagurile de sînge.

Chistadenomul mucos se evidenţiază ecografic ca o formaţiune voluminoasă, adeseori pelvi-abdominală, multiloculară, cu ecou şters şi dispersat (86, 88).

Asocierea cu ascita pledează pentru malignitate.

Frecvenţa septurilor intrachistice nu reflectă potenţialul malign, dar poate fi corelată cu eventualitatea creşterii tumorii (87).

FOCARE SOLIDE — CHISTUL DERMOID

Aspectul ecografic al chistului dermoid este foarte variat, omogen sau heterogen, cu numeroase ecouri interne, în funcţie de natura conţinutului. Cel mai frecvent imaginea chistului dermoid are aspectul unei tumori complexe (87). În interiorul masei lichidiene apar ecouri cu intensitate variabilă, unele intense, corespunzînd structurilor solide (os, cartilaj, dinţi), altele cu aspect linear sau aglutinat, datorate ţesuturilor diverse (păr, glande sebacee, ţesut tiroidian etc.) (86). Datorită acestei structuri, peretele posterior adeseori

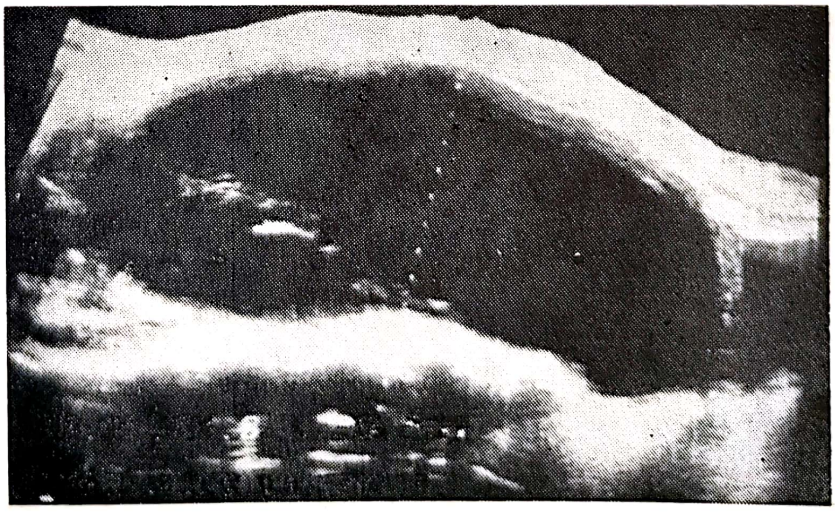

Fig. IV.77. Chist ovarian.

Scanned with OKEN Scanner

nu poate fi evidenţiat, imaginea ecografică luînd „aspect de aisberg".

FORMAŢIUNI ANEXIALE COMPLEXE (MIXTE)

Tumorile complexe au atît conţinut lichidian cît şi componente solide. Ele apar iniţial ca mase tumorale ale ţesuturilor moi, la care s-au produs degenerări chistice, sau ca formaţiuni chistice ce conţin ţesuturi, cheaguri organizate şi/sau depozite celulare (87).

TUMORI ANEXIALE PREDOMINANT CHISTICE

Sarcina extrauterină. O femeie în plină perioadă de fertilitate care prezintă sîngerare vaginală survenită după amenoree, semne de iritaţie peritoneală şi o formaţiune latero-uterină dureroasă, este foarte suspectă de o nidaţie extrauterină, mai ales dacă testele imunologice sau biologice de sarcină sînt pozitive (86, 89, 90, 93, 97, 100). În această situaţie, examenul ecografic devine foarte util, dar nu poate înlocui coelioscopia sau examenul clinic (86, 91, 97, 100).

Ecografic se descriu trei semne importante (86) :

— cavitatea uterină goală *(uterus vide),* fără prezenţa sacului gestaţional sau a ecoului trofoblastic ;

— formaţiune latero-uterină chistică, conţinînd sacul gestaţional sau ecoul embrionar (diagnosticul diferenţial se face cu sarcina normală în uter bicorn) ;

— imagine lichidiană retrouterină, cu contur difuz, reprezentînd hematocelul (semn inconstant). Dacă reacţiile de sarcină se pozitivează, precizia diagnosticului ecografic este de 75% ; în caz contrar, procentul scade la 33 (86). Imaginea ecografică poate fi confundată cu corpul galben persistent, cu hidro- sau piosalpinxul (fig. IV.78).

Uneori se poate observa o falsă imagine de localizare intrauterină, ca urmare a apariţiei unei imagini lacunare pseudochistice dată de decolarea caducei uterine (97) sau de localizarea abdominală în fundul de sac Douglas, aderentă la faţa posterioară a uterului (100).

Abcesul tubo-ovarian nu poate fi diferenţiat ecografic de hidrosalpinx. De asemenea, lichidul intestinal cantonat într-o buclă a ansei poate preta la confuzii de diagnostic (87, 92).

TUMORI ANEXIALE SOLIDE

Tumorile ovariene. Componenta solidă se întîlneşte în aproximativ 1/3 din chisturile dermoide, reprezentate de focare cu ecou sonic puternic.

Alte formaţiuni tumorale ovariene, cum ar fi tumorile celulelor granuloase, disgerminoamele, teratocarcinoamele, tumorile Kruckenberg, unele chistadenoame papilifere şi fibromul de ovar apar, din punct de vedere ecografic, ca tumori solide (87), cu aceleaşi caracteristici ecografice ca şi fibromul uterin (86).

TUMORI SOLIDE DE ORIGINE NECUNOSCUTĂ

Adenopatiile ganglionare reprezintă creşterea în volum a ganglionilor limfatici ; aceştia pot fi detectaţi ecografic cînd depăşesc 1,5 cm în diametru. De obicei produc scăderea intensităţii ecoului intern ca urmare a conţinutului celular crescut şi sărăciei componentelor interstiţiale (87).

INDICAŢII SPECIALE ALE ECOGRAFIEI ÎN GINECOLOGIE

ONCOLOGIE

Ecografia reprezintă o metodă indispensabilă pentru conduita tratamentului cu agenţi fizici. Cu ajutorul ecotomografiei se poate delimita tu-

Scanned with OKEN Scanner

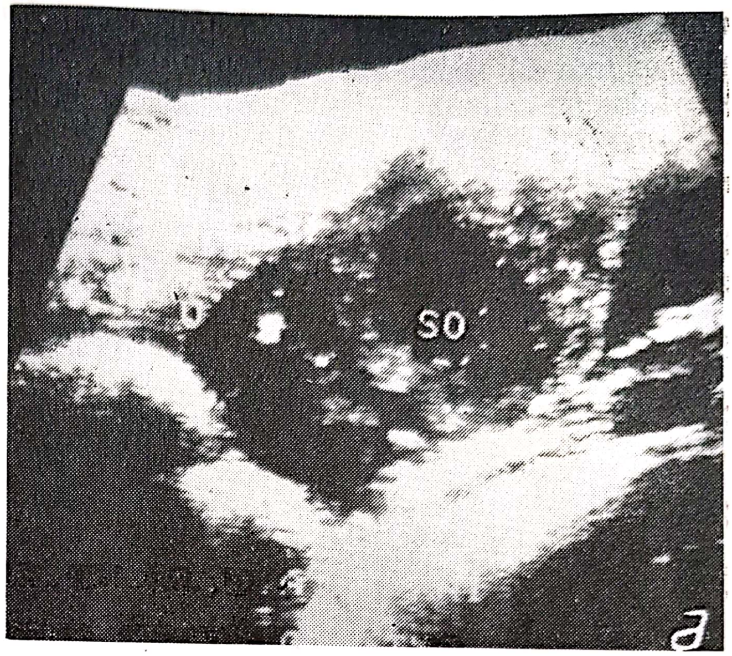

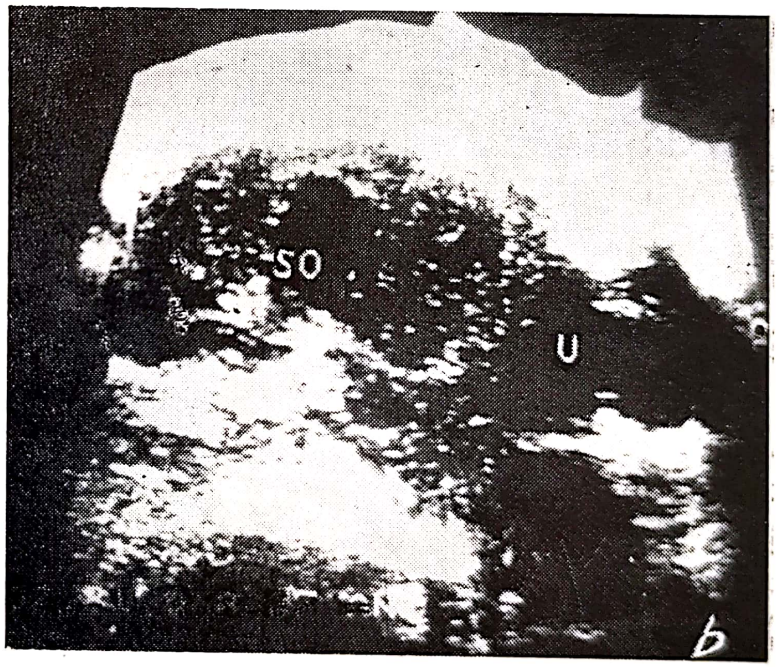

Fig. IV.78. Sarcină extrauterină : *a* — secțiune longitudinală: sac ovular anteuterin *(SO)* : posterior — utenul *(U)* cu ecouri interne; *b* — secțiune transversală : sac ovular în afara cavității uterine.

moarea neoplazică și raporturile ei cu organele vecine, i se poate calcula volumul, stabilindu-se (88) astfel tactica terapeutică. De asemenea prin studiul ecografic dinamic se pot determina răspunsul terapeutic, prezența metastazelor (cu diametrul mai mare de 2 cm) și evidenția recidivele pelviene sau invadarea parametrelor, folosind un transductor rectal sau vaginal (88) (fig. IV.79).

Diagnosticul complicațiilor postoperatorii :

Colecțiile hematice sau purulente se evidențiază la nivelul peretelui abdominal sau în marea cavitate peritoneală la pacienții în stare de șoc hemoragic postoperator sau febrili (86).

Corpii străini intraperitoneali se caută cînd evoluția postoperatorie

Scanned with OKEN Scanner

sugerează posibilitatea existenţei lor iar examenul radiologic nu poate fi de folos (textilom).

Imaginea ecografică apare cu limite imprecise şi conţinut heterogen, cu ecouri centrale de intensităţi diferite. Se observă de asemenea tendinţe de localizare către peretele anterior, posterior sau lateral al cavităţii abdominale (fig. IV.80).

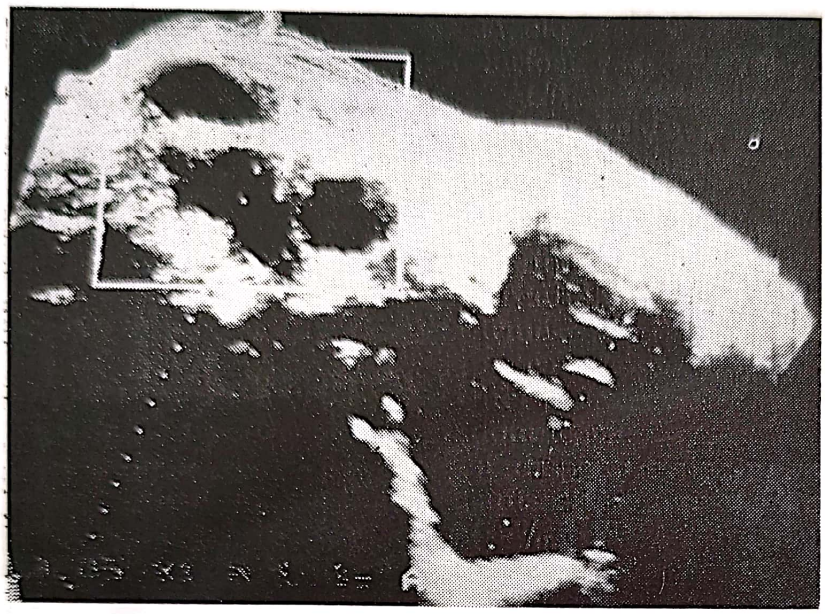

Fig. IV.79. Secţiune longitudinală pubo-xifoidiană, tumoare pelvi-abdominală (sarcom de ovar) cu metastaze parietale (în cartuş).

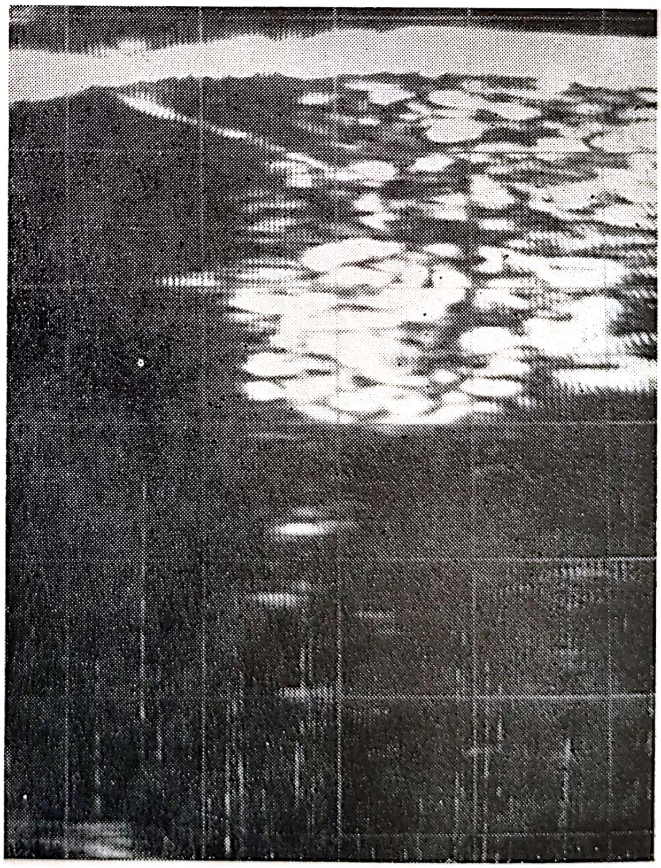

Fig. IV.80. Corp străin intraperitoneal (cîmp moale) — zonă cu ecouri numeroase, de intensităţi diferite, localizată imediat sub peretele abdominal anterior

Scanned with OKEN Scanner

Variabilitatea ecourilor sonice se datorează structurilor diferite : epiploonul care tinde să izoleze corpul străin, reacția lichidiană peritoneală etc.

Controlul inducerii ovulației. În timpul stimulării ovariene cu HMG sau clomifen se recomandă urmărirea măririi foliculului ovarian prin ecografii succesive. Ovulația este posibilă, fără riscuri hiperstimulatorii, cînd diametrul acestuia nu depășește 25 mm (86).

BIBLIOGRAFIE SELECTIVĂ

OBSTETRICĂ

1. CRÎNGU M. — Ecoscopia în consultația prenatală, Introducere la masa rotundă „Consultația prenatală", Timișoara, 1979, în volumul 1, 7.
2. GOLDBERG B. B., KOTLER M. D., ZISKIN C. M., WAXMAN D. W. — Diagnostic Use of Ultrasound, Ed. Grune and Stratton Inc., New York, 1975.
3. CIORTOLOMAN HENRIETTE — Investigația modernă în obstetrică și ginecologie, Ed. medicală, București, 1975.
4. LEPAGE F. — Symposium international d'échographie obstétricale, Ed. Glaxo-Evans Diététiques, Paris, 1977.
5. HALLER U., BURGENER F., HENNER H. — L'ultrasonodiagnostic en obstétrique, *Méd. et Hyg. (Genève), 36,* 1 286, 1 717—1 722.
6. SÎRBU P., CRÎNGU M., NEȘTIANU V. — Diagnosticul cu ultrasunete în obstetrică. Ultrasonograma, *Obst. și Ginec.,* 1970, 4, 419—420.
7. THOMPSON H. E., RICHARD L. B. — Diagnostic Ultrasound in Clinical Obstetrics and Gynecology, John Wiley and Sons Inc., New York, 1, 1978.
8. NEGULESCU R., VINȚI C., STAMATIAN FL., MIRONIUC C. — Diagnosticul ecografic în obstetrică și ginecologie, *Obstet. și Ginec.,* 1980, 1, 31—40.
9. FLEISHER A. C., EVERETTE J. — Introduction to Diagnostic Sonography, John Wiley and Sons Inc., New York, 1980.
10. ROGER C., SANDERS A., EVERETTE J. — The Principles and Practice of Ultrasonography in Obstetrics and Ginecology, Acme Code Company Inc., New York, 1980.
11. ZACUTTI A., ARGELA R., MONTEFIORI C. — Critères dinamiques de bien-être embryo-foetal dans la grossesse jeune, Symposion international d'échographie obstetricale, în volum, Ed. Glaxo-Evans dietetiques, Paris, 1977, p. 175.
12. KRATOCHWILL A. — Obstetrics Gynecology, Handbook of Clinical Ultrasound, John Wiley and Sons Inc., New York, 1978.
13. BLACKWELL R. G., SHIRLEY I., FARMAN D. J. — Ultrasonic „B" Scanning as a Pregnancy Test After less than six Weeks of Amenorrheea, *Brit. J. Obstet. Gynec.,* 1975, 82, 108.
14. BENASSAYL S., SEBAGH E., DARBOIS Y., HERVET S. — Developpement normal et pathologique de la grossesse dans les trois premiers mois, *Rév. Prat.* (Paris), 1978, 28, 2 545—2 569.
15. JOUPPILA P. — Ultrasound in the Diagnosis of Early Pregnancy and its Complications. A Comparative Study of A, B and Doppler Methods, *Acta obstet. gynec. scand.,* 1 971, 50.
16. ROBINSON H. P. — Detection of Fetal Heart Movement in the First Trimester of Pregnancy Using Pulsed Ultrasound, *Brit. med. J.,* 1972, 4, 466.
17. PIIROINEN O. — Detection of Fetal Heart Activity During Early Pregnancy by Combined B-scan and Doppler Examination : a new Application, *Acta obstet. gynec. scand.,* 1974, 53, 231—233.
18. ROBINSON H. P. — Gestation Sac Volumes as Determined by Sonor in the First Trimester of Pregnancy, *Brit. J. Obstet. Gynec.,* 1975, 82, 100.
19. HELLMAN L., M. KOBAYASHI M., FILISTI L., LAVENHOR M. — Growth and Development of the Human Fetus Prior to the Twentieth Week of Gestation, *Amer. J. Obstet. Gynec.,* 1969, 103, 789.

Scanned with OKEN Scanner

Capitolul V

OFTALMOLOGIE

Mircea Olteanu și Benone Cârstocea

INTRODUCERE

Oftalmologia este una din disciplinele medicale care a beneficiat în mod deosebit de ecografie, ca modalitate modernă de investigare paraclinică. Ochiul fiind un organ cavitar, cu un perete bine conturat — sclera — și situat într-un con osos — orbita —, se pretează foarte bine la examenul cu ultrasunete, imaginile ecografice fiind un adjuvant, uneori indispensabil pentru completarea sau suplinirea datelor clinice.

În raport cu celelalte examene sau examinări din oftalmologie, ecografia prezintă unele avantaje demne de luat în considerație, și anume :

a) în raport cu examenele vizuale directe sau indirecte, ecografia oferă posibilitatea examinării unor structuri greu accesibile (corpul ciliar, extrema periferie retiniană) sau inaccesibile vederii (modificările intraoculare din spatele unor medii transparente opacifiate, de exemplu, la bolnavii cu opacifieri corneene sau la cei cu cristalin cataractat, precum și în cazul patologiei orbitare, în afecțiuni retrobulbare) ;

b) față de examenele radiologice, ecografia poate face o mai bună demarcare între diferitele structuri, fiind totodată lipsită de periculozitate ; în plus, poate fi repetată ori de cîte ori este nevoie și nu necesită repere de contact sau substanțe de contrast.

Utilizarea ultrasunetelor pulsante creează posibilitatea măsurării foarte exacte a distanțelor intraoculare (toleranța fiind de $\pm 0{,}1$ pînă la 0,3 mm), fapt care a stat la baza apariției unei noi subramuri oftalmologice — biometria oculară. Este foarte adevărat că unele lucrări (25), pornind în special de la tentativele de utilizare a ultrasunetelor în scop terapeutic, au evidențiat efectul distructiv al ultrasunetelor asupra endoteliului cornean, atunci cînd se aplică energii mai mari de 10 W/cm^2 pentru ultrasunete continue, mai mult de 1 minut (30). În diagnostic

Scanned with OKEN Scanner

se folosesc ultrasunete pulsante cu energii mult mai mici, deci lipsa de periculozitate pentru ochi devine evidentă (30).

Un dezavantaj greu de înlăturat constă în faptul că ecografia nu poate face distincție între leziuni anatomoclinice diferite și cu proprietăți sonoreflectante identice sau apropiate.

Oricum, ecografia rămîne o achiziție deloc neglijabilă pentru oftalmologia modernă, mai ales dacă luăm în considerație perspectivele care se întrezăresc în viitorul apropiat.

Începuturile aplicării ultrasunetelor în oftalmologie sînt legate de numele lui Mundt și Hughes care în 1956, utilizînd un ecograf industrial în condiții de laborator, publică date cu privire la imaginile obținute în retinoblastom și în tumorile coroidiene (21). În același an, Baum (23) publică o lucrare despre efectul ultrasunetelor asupra ochiului și anexelor sale. În 1957 Oksala introduce ecografia în clinica oftalmologică, pentru ca apoi această tehnică să se răspîndească, mai mult sau mai puțin, în întreaga lume. La noi în țară primele examinări ecografice au fost efectuate în 1969 de către Săbădeanu și Fodor (11).

La început se aplica ecografia unidimensională (23). În 1970, întîmplător, un incident tehnic a produs pe osciloscop o imagine bidimensională, o veritabilă „secțiune" prin globul ocular, care a generat repede perfecționarea *ecografiei bidimensionale* (30), cu enorme beneficii pentru diagnosticul de localizare și extindere a unei leziuni, precum și pentru efectuarea diagnosticului diferențial între diverse afecțiuni.

Dacă în modul A, transductorul, ca emițător de ultrasunete și în același timp receptor al ultrasunetelor reflectate, se aplică fix pe globul ocular, direct pe cornee sau prin intermediul pleoapelor, în modul B, transductorul baleiază într-o baie de lichid aplicată pe regiunea oculoorbitală a subiectului examinat. În acest scop se pot folosi masca pentru înotul subacvatic căreia i s-a scos sticla, o mănușă de cauciuc secționată sau baia de imersie pentru fotocoagulatorul cu xenon.

În 1972 Bronson introduce ecografia în modul B de contact, în care baia de lichid este încorporată în transductorul B, prevăzută cu o membrană fină de cauciuc, ce se aplică direct pe pleoapă sau pe cornee (1). Baleiajul transductorului se poate face în arc, în sector sau linear (30). În clinica noastră utilizăm un ecograf prevăzut cu modul A și B de înregistrare, cu baleiaj în sector.

Modernizări tehnice de dată relativ recentă sînt : introducerea modulării în frecvență, dotarea aparatelor ecografice cu camere foto polaroid sau de televiziune, precum și prelucrarea imaginii ecografice prin computer. În sfîrșit, foarte recent a intrat în practică ecografia *C-scan*, care redă imaginea unei secțiuni prin globul ocular într-un plan perpendicular pe direcția fasciculului de ultrasunete.

O realizare tehnică de mare actualitate în ecografia oftalmologică este aparatul Triscan, produs de firma Biophysic Médical S.A. ; dotat cu memorie digitală, aparatul permite oprirea asupra imaginii, stocajul informației, precum și lucrul în toate modurile de ecografie, inclusiv cel tridimensional. De asemenea, pornind de la oprirea imaginii pe ecran în sistemul B, aparatul permite efectuarea așa-numitului vector al curbei în sistemul A, pe direcția aleasă de examinator.

În funcție de aparatura existentă și experiența de lucru, diverși specialiști în ecografie preferă sistemul A sau sistemul B de investigare. Sistemul unidimensional A este recu-

Scanned with OKEN Scanner

noscut aproape unanim ca deosebit de util, în primul rînd în ecografia biometrică, unde este net superior modului B.

Totuşi, scoaterea din anumite impasuri implică combinarea diferitelor tehnici de examinare ecografică, topografică, kinetică, cantitativă, biometrică, precum şi utilizarea concomitentă a modurilor A şi B, ceea ce, în ultimă instanţă, constituie modul complet şi ideal de examinare ecografică.

Ecografia topografică presupune iniţial aplicarea transductorului perpendicular pe cornee, în poziţie axială, antero-posterioară, transcleral în variate incidenţe. De remarcat faptul că, indiferent de locul de aplicare a transductorului, acesta trebuie să rămînă în permanenţă în poziţie perpendiculară pe structura sferică a globului ocular examinat.

Ecografia kinetică permite sesizarea apariţiei şi modificării anumitor ecouri în funcţie de mişcările globului ocular.

Ecografia cantitativă implică variaţia intensităţii ultrasunetelor, exprimată în dB, şi sesizarea momentului dispariţiei ecourilor în funcţie de structura examinată la o anumită intensitate a ultrasunetelor. Ecografia cantitativă îmbracă două forme :

a) ecografia selectivă simplă examinează dispariţia ecourilor la o anumită intensitate a ultrasunetelor, exprimată în dB ; de exemplu, ecoul corpului vitros sau al tumorilor dispare la intensităţi de 50—80 dB, ecoul retinei la 30—45 dB, cel al sclerei la 20—25 dB, iar al corpilor străini la 5—15 dB ; toate la o frecvenţă de 8 MHz ;

b) ecografia selectivă presupune raportarea intensităţii la care dispare ecoul unei anumite structuri la cea la care dispare ecoul scleral, de exemplu, pentru tumori şi corpul vitros, de la +25 la +60 dB ; pentru retină, de la +5 la —15 dB ; toate la aceeaşi frecvenţă de 8 MHz.

Ecografia cantitativă este acea tehnică ce permite diferenţieri de mare fineţe, mergînd pînă la aprecieri histologice. Pentru ca rezultatele să fie cît mai concludente trebuie făcute minimum 5 determinări (30).

Examenul ecografic este în oftalmologie util îndeosebi în următoarele situaţii :

— *în scop biometric :* pentru determinarea precisă a dimensiunilor globului ocular sau ale diferitelor segmente, în vederea stabilirii diagnosticului diferenţial între megalocornee şi buftalmie, între microcornee şi microftalmie, sau a diagnosticului diferenţial între glaucomul cu unghi închis şi glaucomul cu unghi deschis etc. ;

— *în scop diagnostic :* pentru examinarea globilor oculari cu leucoame corneene, în vederea operaţiilor de keratoplastie sau keratoprotezare. În aceste cazuri, prin ecografie se pot aprecia prezenţa, poziţia şi gradul de afectare a transparenţei cristaliniene, apoi starea vitrosului şi existenţa unei eventuale dezlipiri de retină. Starea vitrosului şi a retinei se evaluează prin ecografie şi la bolnavii cu cataractă spre a putea aprecia oportunitatea şi prognosticul funcţional postoperator ;

— *la ochii cu mediile transparente :* în diagnosticul diferenţial între dezlipirea de retină idiopatică şi cea simptomatică (tumorală), în diagnosticul decolărilor de coroidă sau al hematoamelor situate între coroidă şi retină ;

— *în diagnosticul corpilor străini* intraoculari şi intraorbitari ;

— *în diagnosticul altor afecţiuni* orbitare decît prezenţa corpilor străini (care pot fi mai bine localizaţi şi extraşi prin vizualizare directă şi amplificare prin sistemul röntgen TV).

Scanned with OKEN Scanner

ASPECTUL ECOGRAFIC NORMAL AL OCHIULUI ŞI ORBITEI

Ultrasunetele se propagă prin mediile oculare după aceleaşi legi ca şi cele ale propagării razei de lumină. Viteza cu care ultrasunetele se propagă prin globul ocular variază în funcţie de structura străbătută (1 530 m/s în umoarea apoasă şi în vitros, 1 640 m/s în cristalin etc.). O parte din ultrasunetele emise sînt absorbite de structurile străbătute, iar o altă parte este reflectată sub formă de ecou şi înregistrată pe un osciloscop. Coeficientul de absorbţie al diferitelor structuri oculare reprezintă suportul fizic al ecografiei oculare ; iată cîteva valori ale acestuia :

umoarea apoasă	0,3 dB/cm MHz
cristalinul transparent .	2 dB/cm MHz
cristalinul cataractat . .	6 dB/cm MHz
vitrosul	0,3 dB/cm MHz
părţile moi	0,8 dB/cm MHz
grăsimea orbitară . . .	1,0 dB/cm MHz

La joncţiunea dintre două structuri ale globului ocular, cu coeficient diferit de absorbţie, va lua naştere un ecou înregistrat pe ecranul ecografului ca o ancoşă înaltă, după care se revine la linia izoelectrică. Avînd în vedere structurile străbătute, ecografia normală va îmbrăca diferite aspecte, în funcţie de incidenţa folosită (axială sau transsclerală).

În cazul ecografiei în modul A, în incidenţa axială (transductorul este perpendicular pe centrul corneei), traseul ecografic va cuprinde (fig. V.1) :

— un ecou iniţial dat de vîrful transductorului ; apoi, cînd sonda se aplică direct pe cornee, la acesta se va adăuga ecoul furnizat de cornee, a cărei grosime este din punct de vedere ecografic greu de determinat;

— o zonă izoelectrică corespunzătoare străbaterii umorii apoase din camera anterioară ;

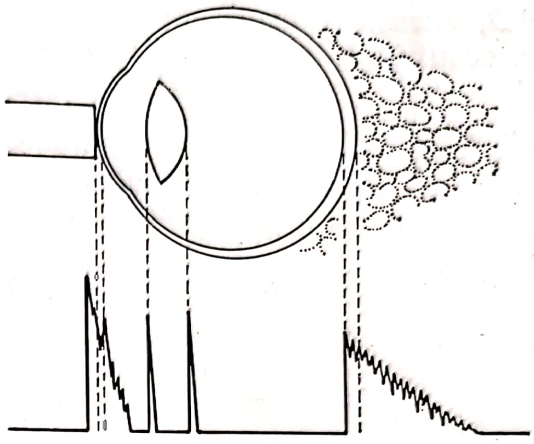

Fig. V.1. — Originea ecourilor în ecografia în modul A, incidenţă axială.

— un ecou înalt emis de faţa anterioară a cristalinului ;

— o nouă linie izoelectrică corespunzătoare masei transparente a cristalinului ;

— un ecou furnizat de faţa posterioară a cristalinului ;

— o linie izoelectrică, de data aceasta mai lungă, corespunzătoare corpului vitros transparent;

— un ecou înalt corespunzînd peretelui posterior al globului ocular, urmat de

— o adevărată coloană de ecouri cu amplitudine descrescîndă, corespunzînd ţesutului moale retroocular.

Dacă dorim să izolăm ecoul cornean de ecoul corespunzător capului sondei, nu vom aplica sonda direct pe cornee, ci prin intermediul unei băi de lichid. Înregistrarea în incidenţă axială este corectă cînd cele două ecouri corespunzătoare feţelor cristalinului au amplitudine egală, iar pantele lor sînt simetrice.

Incidenţa transsclerală, secvenţializarea ecourilor şi liniilor izoelectrice nu mai corespund schemei. Vom întîlni un prim ecou corespunzător capului transductorului, ce face corp comun cu cel reflectat de peretele

Scanned with OKEN Scanner

scleral pe care este aplicat transductorul ; urmează o lungă linie izoelectrică, vitrosul transparent şi, în sfîrşit, ecoul înalt ce semnalizează peretele scleral situat la extremitatea diametrului străbătut de fasciculul de ultrasunete, urmat de o ultimă coloană de ecouri descrescînde, care indică ţesutul orbitar moale (fig. V.2).

Imaginea unui ochi normal în ecografia în modul B este o veritabilă secţiune prin globul ocular, în planul în care baleiază sonda. Aşadar, vom întîlni un ecou corespunzător corneei, o zonă clară — camera anterioară, urmată de iris şi corpul ciliar. Cristalinul transparent este desemnat de cele două feţe ale sale, între care se află un spaţiu ultrasonotransparent ; urmează o largă zonă mută, corespunzătoare marii cavităţi ocupate de vitrosul transparent şi, în sfîrşit, ecoul polului posterior, concav şi urmat de ecouri din ce în ce mai slabe, corespunzînd ţesuturilor moi orbitare (fig. V.3).

În ecografia în scala gri de contact, imaginea polului anterior este greu de obţinut cu claritate maximă;

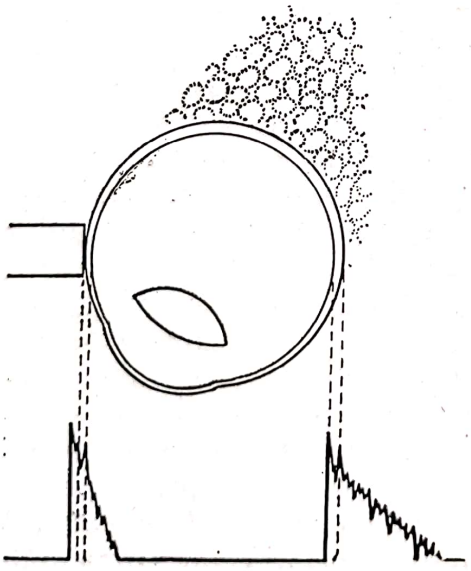

Fig. V. 2. — Originea ecourilor în ecografia în modul A, incidenţă transversală.



Fig. V.3. — Ochi normal ; ecografie în modul B, incidenţă axială.

aceasta se rezolvă mai uşor în ecografia cu imersie în baie de lichid.

Desigur că într-una din incidenţele transclerale, imaginea corespunzătoare polului anterior este înlocuită de un ecou cu concavitatea posterioară, corespunzătoare peretelui scleral aflat în contact direct cu transductorul (fig. V.4).

Noi utilizăm oftalmoscopul tip EO_2, care cumulează un etaj de ecografie unidimensională, cu sondă cilindrică, şi un etaj de ecografie bidimensională cu sondă B de contact (fig. V.5, V.6 şi V.7).

Bolnavul este examinat în decubit dorsal, cu sau fără anestezie de suprafaţă (xilină, procainā, cocainā



Fig. V.4. — Ecografia în modul B, incidenţă transscleralā.

Scanned with OKEN Scanner

etc.). Sonda se aşază direct pe globul ocular sau prin intermediul pleoapei. Pentru separarea ecoului iniţial dat de capul sondei, de ecoul determinat de cornee, spre deosebire de alţi specialişti, noi folosim baia de imersie de la fotocoagulatorul cu xenon Zeiss-Jena, pentru fotocoagulările iriene ; baia respectivă se aplică pe polul anterior al ochiului şi se umple cu ser fiziologic sau soluţie 0,5% xilină. În lichidul respectiv plonjează capul sondei, la o distanţă mică de polul anterior (fig. V.8).



Fig. V.5. — Ecoftalmoscopul EO_2.



Fig. V.6. — Ecoftalmoscopul EO_2, cu dispozitiv foto-Polaroid.

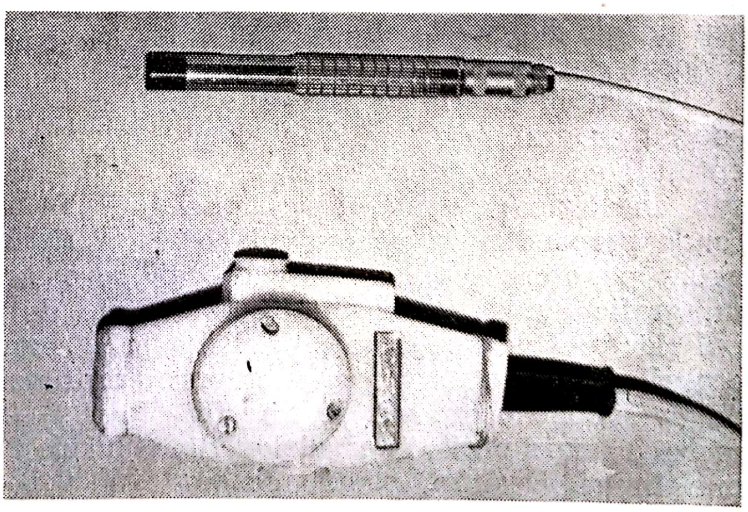

Fig. V.7. — Ecoftalmoscopul EO_2, sondele A şi B.

Scanned with OKEN Scanner

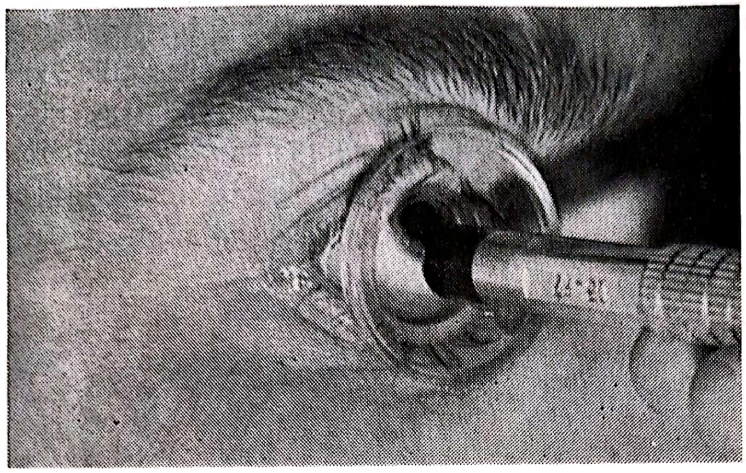

Fig. V.8. — Sonda A prin baia de lichid a fotocoagulatorului.

BIOMETRIA OCULARĂ
(Ecometria)

Ecometria ne oferă de fapt anumiţi parametri ai ochiului, ca : lungimea axială, profunzimea camerei anterioare, grosimea cristalinului, dimensiunea antero-posterioară a vitrosului. Pornind de la studiul acestor parametri, se pot face aprecieri cu privire la creşterea normală sau patologică a globului ocular, la anumite vicii de refracţie (de exemplu, dimensiunea variabilă a ochiului la bolnavii cu miopie progresivă) ; de asemenea se obţin date care permit diagnosticul diferenţial între anumite entităţi nosologice (megalocornee-buftalmie, microcornee-microftalmie, glaucom cu unghi închis sau cu unghi deschis, glaucom malign) sau un alt diagnostic clinic (cristalin dislocat, dezlipire de retină etc.).

Pentru biometrie se foloseşte în special ecografia în modul A. Pacientului, cu corneea anesteziată sau sub anestezie generală, i se aplică sonda perpendicular pe centrul corneei ; pe osciloscopul catodic apare un grafic avînd pe orizontală timpul iar pe verticală, amplitudinea ecourilor. Ecografele moderne dispun de un sistem încorporat de transformare a exprimării intervalelor din mm în μs. Dealtfel, pentru ecografele care nu sînt dotate cu acest dispozitiv, transformarea mm în μs se poate face pornindu-se de la viteza de propagare a ultrasunetelor prin medii diferite, la 37°, calculate şi exprimate în tabele de Jansson şi Kock (7, 30).

Aşa cum am precizat în subcapitolul precedent, pentru ca înregistrarea în modul *A* să fie corectă, mai ales cînd examinarea se face în scop biometric, trebuie respectată perfecta perpendicularitate a sondei pe centrul corneei. În aceste condiţii, cele două ecouri ce corespund feţelor cristalinului vor avea aceeaşi amplitudine şi pante simetrice. Aceasta este un mic test de control al corectitudinii tehnice.

Datele subiectului normal variază în funcţie de vîrstă, sex, acomodaţie şi de administrarea eventualelor droguri.

Astfel, la naştere, lungimea antero-posterioară a globului este în medie de 17,3 mm, la băieţi fiind cu 0,2 mm mai mare decît la fetiţe ; profunzimea camerei anterioare este de 2—2,9 mm, grosimea cristalinului de 3,6 mm şi lungimea vitrosului de 9,5—11,5 mm (7).

Scanned with OKEN Scanner

Ochiul uman creşte destul de rapid pînă la vîrsta de 18—20 de luni, ajungînd ca la 20 de luni lungimea sa să fie în medie de 20,6 mm. În continuare creşterea este lentă, la adult oprindu-se la dimensiunea medie de 23—23,5 mm, cu valori extreme între 20,12 şi 25,94 mm, la bărbaţi fiind mai mare cu circa 0,35 mm decît la femei (fig. V.9).

Rezumînd, dimensiunile care ne interesează la adultul tînăr sînt următoarele :

— lungimea axială a globului : 23—23,5 mm (valori extreme 20,12—25,94 mm) ;

— profunzimea camerei anterioare : 3,18 mm$\pm$1,19 ;

— grosimea cristalinului : 3,71 mm$\pm$0,13 ;

— lungimea vitrosului : 16,4 mm $\pm$0,87.

Odată cu înaintarea în vîrstă se constată o scădere progresivă a axului longitudinal, scăderea profunzimii camerei anterioare şi a dimensiunilor corpului vitros şi creşterea grosimii cristalinului. Dealtfel, scăderea profunzimii camerei anterioare variază direct proporţional cu îngroşarea cristalinului (fig. V.10).

Poziţia cristalinului, forma sa şi profunzimea camerei anterioare se modifică în cursul procesului de acomodaţie, ca şi la instilarea de colire parasimpaticomimetice, în timp ce

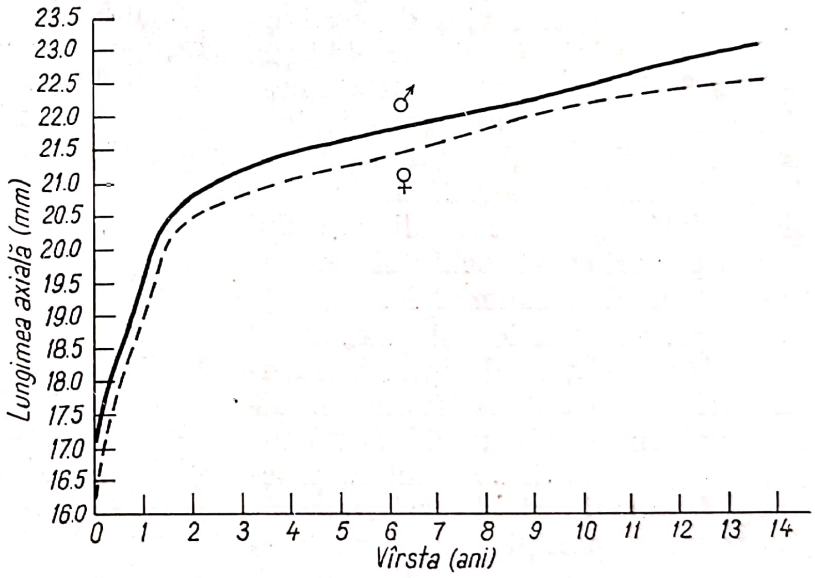

Fig. V.9. — Graficul creşterii lungimii axiale a globului în raport cu vîrsta.

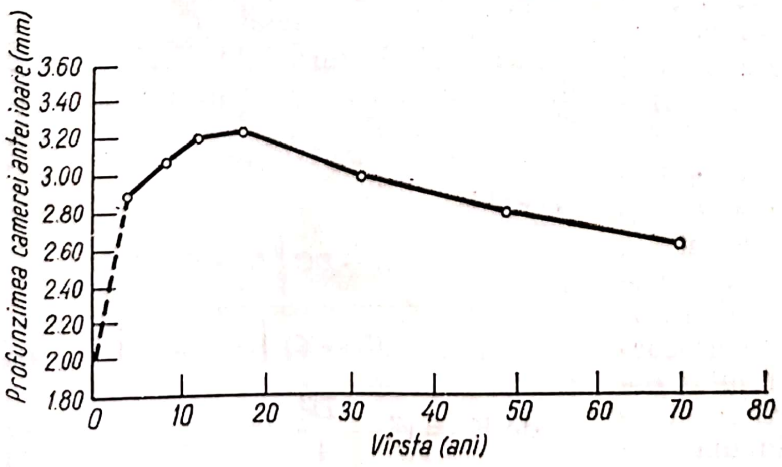

Fig. V.10. — Graficul modificării profunzimii camerei anterioare în raport cu vîrsta.

Scanned with OKEN Scanner

administrarea parasimpaticoliticelor creează analogii cu starea de relaxare acomodativă. Acestea se constată clinic, precum și din studiile de ecometrie (7).

În viciile de refracție, datele obținute prin ecometrie sînt evident diferite de cele ale ochiului emetrop; dintre viciile de refracție cel mai studiat din punct de vedere ecometric este miopia. Astfel, există o evidentă corelație între lungimea antero-posterioară a globului ocular și gradul miopiei. La miopiile cuprinse între —1,5 și —6,0 D, o creștere de 0,41 mm a axului globului este echivalentă cu o creștere de o dioptrie a miopiei. La miopiile de peste 7 dioptrii (boală miopică, miopie însoțită de alterări ale fundului de ochi cu suferință retiniană și coroidiană), fiecare 0,35 mm în plus față de lungimea normală a globului echivalează cu o dioptrie în plus. Este evident că pentru diagnosticul de miopie axială, măsurarea diametrului antero-posterior al ochiului constituie, alături de examenul fundului de ochi, refractometrie și examenul acuității vizuale, unul dintre elementele principale de diagnostic. În ultimii ani, în miopia axială cu potențial evolutiv net demonstrat se practică diferite tipuri de scleroplastie posterioară, operații menite să întărească polul posterior al ochiului, împiedicînd astfel evoluția ulterioară a miopiei și în același timp contribuind la mai buna nutriție a polului posterior, printr-o reacție pseudoinflamatorie (4, 5).

Cînd la ecografie se constată o lungime în limite normale a globului, dar o profunzime exagerată a camerei anterioare, se apreciază miopia ca fiind de tip curbură (keratoconus, ectazie corneană, macrocornee). Cînd grosimea cristalinului este exagerată, se consideră că este vorba de o miopie cristaliniană.

Ecometria nu este un examen uzual în hipermetropie. Totuși, în hipermetropiile de peste 6 dioptrii, se poate constata o reducere a lungimii antero-posterioare a polului în condiții în care camera anterioară are profunzime normală, grosimea cristalinului este normală, dar lungimea corpului vitros este redusă.

Determinarea dimensiunilor camerei anterioare, a grosimii cristalinului și a axului antero-posterior prin ecometrie este utilă și necesară la bolnavii cu cristalin cataractat care urmează a fi supuși extracției de cristalin și implantării cristalinului artificial. Valoarea dioptrică optimă a cristalinului artificial de implantat se poate stabili utilizînd diferite formule de calcul, în funcție de dimensiunile constatate prin ecografie. După Tijssen (30), formula prin care se determină numărul de dioptrii al cristalinului este :

$$D_L = \frac{1}{\frac{1}{\frac{n'}{L} - K} - \frac{d}{n'}} - \frac{1}{\frac{1}{D_c} - \frac{d}{n'}} \qquad (1)$$

în care : D_L reprezintă numărul de dioptrii al cristalinului ; n' — indicele de refracție a corpului vitros și umoarei apoase ; K — eroarea de refracție a ochiului la vîrful corneei ; L — lungimea antero-posterioară a ochiului ; d — distanța de la vîrful corneei la cristalin ; D_c — numărul de dioptrii al corneei.

În același sens, iată alte formule de calcul al valorii cristalinului artificial de implantat :

— după Feodorov și Kalinko (1967) :

$$D_L = \frac{n - DC\left(L - K + \frac{k}{n}\right)}{(L-K)\left(1 - \frac{K D_c}{n}\right)} \qquad (2)$$

unde $K = r^2 - \frac{D^2}{4}$

Scanned with OKEN Scanner

— după Colenbrander (1969) :

$$D_L = \frac{n}{L - d - k} - \frac{n}{\frac{n}{D_c} - d} \qquad (3)$$

unde $K = 0{,}15$

— după Gernet (1970) :

$$D_L = \frac{n - LD_c}{(L - d)\left(1 - \frac{d\,D_c}{n}\right)} \qquad (4)$$

Pentru a se evita astfel de calcule relativ complicate, s-a recurs la întocmirea de nomograme din care printr-o analiză simplă se poate deduce valoarea optimă a cristalinului.

În afara acestor date biometrice, în cazul ochilor cu cataractă, ecografia servește și la aprecierea stării corpului vitros și a retinei, inaccesibilă examenului vizual (4, 5).

Examenul ecografic-biometric aduce date interesante și în studiul globilor oculari ce prezintă anomalii de poziție a cristalinului. Astfel, în cazul subluxației de cristalin, se va constata în incidență axială o neconcordanță între profunzimea camerei anterioare și grosimea cristalinului. Modificînd ușor incidența fasciculului de ultrasunete (abătîndu-ne de la centrul corneei, dar rămînînd perpendicular pe glob), găsim într-o anumită poziție grosimea normală a cristalinului ; pe ecografia în modul *A*, ecoul specific cristalinului lipsește în incidența axială. Desigur, în cazul modificărilor de poziție a cristalinului, examenul biomicroscopic furnizează date mai numeroase și mai concludente ; ecografia rămîne deosebit de utilă în subluxațiile sau luxațiile cristaliniene survenite posttraumatic, care coexistă cu o mare hemoragie în camera anterioară ; aceasta face inoperant examenul biomicroscopic al polului anterior, întrucît cristalinul este invizibil (4, 5 și 7).

Studii biometrice importante, prin ecografia în modul A, au fost făcute în cazul bolnavilor cu glaucom. Ele au permis stabilirea unor diferențe nete între anumiți parametri biometrici la bolnavii cu glaucom cu unghi deschis, cu unghi închis și cu glaucom malign. Astfel Leroux-Lesjardins, Massin și Poujol (16) constată că :

— lungimea axială a globului, ce are o medie statistică de 23,22 mm la polul normal și în cazul glaucomului cu unghi deschis, este în medie de 22,30 mm în glaucomul cu unghi închis și de 21,6 mm în glaucomul malign ;

— profunzimea camerei anterioare este de 2,73 mm în mod normal sau în cazul glaucomului cu unghi deschis, în medie de 1,76 mm în glaucomul cu unghi închis și de 1,35 mm în glaucomul malign ;

— grosimea cristalinului, în mod normal de cca 4,02 mm este în medie de 5,17 mm în glaucomul cu unghi închis și de 4,2 mm în glaucomul malign ;

— inserția cristalinului este ceva mai anterioară în glaucomul cu unghi închis și net mai anterioară în glaucomul malign.

Fără îndoială că examenul biomicroscopic și gonioscopia oferă multe date care fac posibil diagnosticul diferențial între aceste forme de glaucom ; dar datele studiului mai sus-citat au adus în plus argumente serioase în explicarea mecanismului fiziopatologic al celor trei entități clinice.

În sfîrșit, ecometria servește la precizarea diagnosticului diferențial între :

— microcornee (cornee cu diametrul sub 10 mm) și microftalmie ; în cazul microftalmiei toate dimensiunile axiale (profunzimea camerei anterioare, grosimea cristalinului, lun-

Scanned with OKEN Scanner

gimea corpului vitros și lungimea axială a globului se află sub limitele inferioare ale normalului ;

— între megalocornee și buftalmie ; megalocorneea este o cornee cu diametrul mai mare de 12,5 mm. Aceasta poate apărea izolat, ca o variantă anatomică, doar cu profunzimea camerei anterioare crescută și cu lungimea corpului vitros normală sau asociată cu alte modificări clinice ca buftalmia, specifică glaucomului congenital, unde toate dimensiunile inserate mai sus sînt mai mari decît limita superioară a normalului. Mai rar se poate întîlni megalocornee asociată cu microftalmie (consecințe ecometrice sînt : camera anterioară mai profundă decît normal, dar lungimea axială a globului mai redusă decît normal) sau megaloftalmie fără megalocornee ; această ultimă situație se întîlnește la ochi cu miopie axială importantă.

DEZLIPIREA DE RETINĂ SAU DE COROIDĂ

Aproape toți autorii moderni sînt de acord asupra importanței rolului deținut de examenul ultrasonografic pentru diagnosticul dezlipirii de retină (5, 9, 12). Totuși, la ochiul fără tulburări de transparență a mediilor și, mai ales, la dezlipirile de retină situate în polul posterior, ecografia este un examen complementar foarte important pentru diagnosticul diferențial dintre dezlipirea de retină idiopatică și cea simptomatică. De asemenea, ecografia este utilă în cazul dezlipirilor de retină situate în extrema periferie a retinei, zonă greu accesibilă examenului oftalmoscopic. Mai mult, ecografia este singurul examen capabil să tranșeze diagnosticul de dezlipire de retină în cazul ochilor cu tulburări de transparență ale mediilor :

a) în leucoamele corneene intens vascularizate și la globii keratoprotezabili acest examen este obligatoriu preoperator. Astfel se pot depista dezlipiri de retină necunoscute sau neglijate, se poate preciza sediul afecțiunii, întinderea acesteia și locul unde trebuie practicată puncția evacuatorie, luînd hotărîri mai corecte cu privire la tehnica operatorie cea mai indicată. Tot prin ecografie se face controlul postoperator al aplicării retinei ;

b) în leucoamele puțin vascularizate, precum și în degenerescențele corneene, unde se va practica transplantul de cornee, prognosticul funcțional va fi stabilit nu numai în funcție de șansele de integrare a grefonului, ci și în funcție de starea polului posterior, recte de existența unei eventuale dezlipiri de retină. Cînd dezlipirea de retină este descoperită la un bolnav keratoprotezabil, întîi se va opera dezlipirea de retină, orientîndu-ne numai după datele ecografice și abia ulterior vom trece la șirul de operații laborioase ce constituie kerato- sau keratofakoprotezarea. În cazul cînd bolnavului i s-a pus deja ecografic diagnosticul de dezlipire de retină și necesită un transplant de cornee, întîi se rezolvă transplantul și abia ulterior, cînd dezlipirea de retină devine accesibilă examenului vizual, se va trece la operarea acesteia ;

c) la bolnavii cu hemoragie masivă posttraumatică în camera anterioară, ecografia stabilește nu numai poziția cristalinului în fosa patelară, ci și starea corpului vitros (putînd coexista o hemoragie vitreană de diverse grade, precum și o eventuală dezlipire care complică mult cazul) ;

d) în cataractă, oportunitatea operației de extracție a cristalinului

Scanned with OKEN Scanner

depinde de starea polului posterior, stabilită prin ecografie (tulburări vitreene, dezlipire de retină) și prin examene electrofiziologice (electroretinogramă, potențial evocat vizual);

e) la bolnavii cu hemoragii vitreene de alte cauze (foarte des, diabetice), prin ecografie se poate stabili de asemenea coexistența dezlipirii de retină ;

f) cu titlu informativ, sînt școli care nu operează dezlipirea de retină decît sub controlul ecografic intraoperator al evacuării în totalitate de lichid subretinian.

Cît despre sistemul de ecografie utilizat, există și acum controverse în privința adoptării sistemului unisau bidimensional. Sîntem de părere că îmbinarea celor două sisteme și a diferitelor incidențe constituie modalitatea ideală de a examina o dezlipire de retină, fără a neglija desigur, acolo unde este posibil, utilizarea altor mijloace, în special a celor vizuale, de oftalmoscopie clinică.

În modul A, o dezlipire de retină se manifestă prin prezența unuia sau mai multor ecouri înalte, perfect izolate și separate de polul anterior și de cel posterior prin zone de sonotransparență, care apar pe osciloscop ca linii izoelectrice (fig. V.11 și V.12), corespunzînd spațiilor pre- și postretină decolată. Vizualizarea retinei pe ecografie este posibilă datorită faptului că aceasta, cu toată grosimea sa deosebit de redusă, dar în planuri verticale diferite (12), este ea singură capabilă să determine un ecou la trecerea fasciculului de ultrasunete (30).

Există posibilitatea ca fasciculul de ultrasunete în incidență axială să nu întîlnească în calea sa retina dezlipită. Nu se va trage concluzia pripită că retina nu s-a dezlipit, ci se va începe examinarea metodică a periferiei prin aplicarea sondei într-o altă zonă decît apexul cornean, și anume în afara limbului, în incidență transscleralã, în sensul acelor de ceasornic și notînd totul pe o schemă similară schemei Amsler. În acest fel se pot stabili întinderea dezlipirii de retină, amploarea sa (pentru fiecare milimetru de distanță între ecoul corespunzător retinei dezlipite și învelișul globului corespunzînd 3 dioptrii) și se poate alege tipul de intervenție chirurgicală ce trebuie folosit.

Mai trebuie notată modificarea raportului ecoului patologic cu reperul constituit de polul posterior, în condițiile păstrării fixe a poziției sondei, dar cu imprimarea de mici mișcări ale globului ocular.

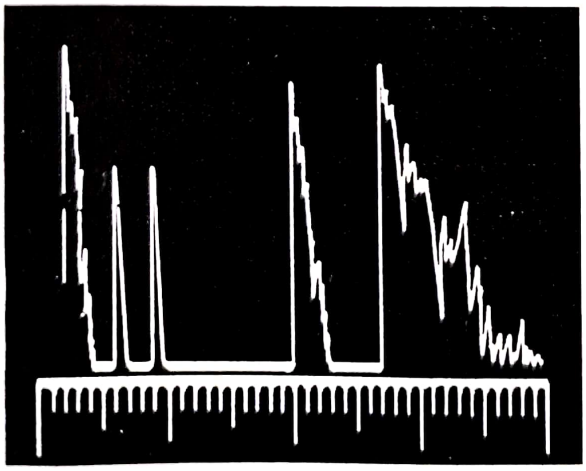

Fig. V.11 — Dezlipire de retină; ecografie în modul A, incidență axială.

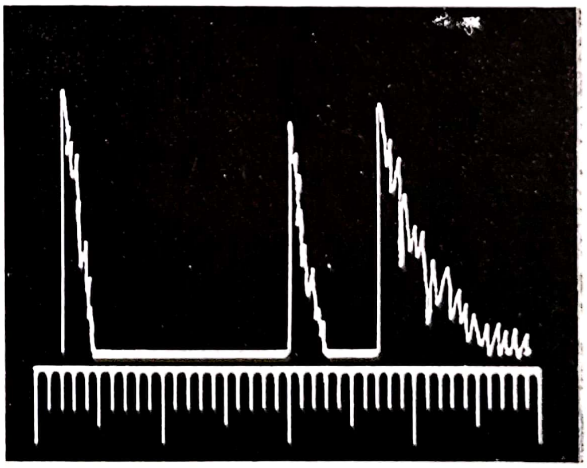

Fig. V.12. — Dezlipire de retină ; ecografie în modul A, incidență transversală.

Scanned with OKEN Scanner



Fig. V.13. — Dezlipire de retină ; ecografie în modul B.

Fig. V.14. — Membrană preretiniană şi hemoragii vitreene ; ecografie în modul B.

În ecografia bidimensională (2), dezlipirea de retină apare la început ca un ecou continuu sau cvasicontinuu, situat în plină zonă „mută" din punct de vedere ecografic, zona vitrosului. În spatele acestui ecou, evidenţiat grafic ca o linie neregulată situată undeva anterior de concavitatea polului posterior, urmează o zonă de sonotransparenţă sau de „muţenie ecografică" corespunzînd spaţiului moale orbitar ce ţine pînă la peretele osos (fig. V.13).

Este de la sine înţeles că şi în modul *B* locul de aplicare a sondei pe globul ocular va fi modificat, în afara celui orizontal, cu scopul de a explora în diverse secţiuni globul ocular.

Ca şi în cazul ecografiei în modul *A*, în modul *B*, la modificarea uşoară a poziţiei ochiului, cu păstrarea sondei în poziţie fixă, raportul între ecoul patologic şi polul posterior se modifică.

Adesea ecourile care semnifică o dezlipire de retină atît în modul *A*, cît şi în modul *B*, sînt precedate de ecouri mici, nesistematizate, reflectînd modificări de transparenţă vitreană (hemoragii, flocoane degenerative etc.). De asemenea este locul să amintim că pe ecografia B un cristalin luxat în vitros apare ca un ecou de formă caracteristică, lenticulară, proiectat în zona de sonotransparenţă vitreană.

Cînd dezlipirea de retină este situată în extrema periferie a retinei, la ecografia de contact (sonda aplicată direct pe globul ocular) ecoul determinat de retina dezlipită este greu de separat de imaginea dată de elementele constituente ale segmentului anterior al globului. Cînd suspectăm o astfel de situaţie este bine ca, pe lîngă examinarea din variate incidenţe, să recurgem la ecografia prin imersia sondei într-o baie de lichid situată pe regiunea oculo-orbitară (2, 30).

Fără să fie vorba de o dezlipire de retină, vom aborda în continuare o entitate nosologică din ce în ce mai frecventă în prezent şi cu precădere în ţările industrializate : ne referim la retinopatia diabetică proliferantă (fig. V.14). Incidenţa extrem de ridicată a diabetului şi grava afectare oculară pe care o atrage după sine acest veritabil flagel al lumii contemporane îngrijorează pe orice oftalmolog. Este adevărat că în primele faze ale retinopatiei diabetice atît diagnosticul, cît şi rezultatele tratamentului pot fi urmărite prin mijloace vizuale (oftalmo-

Scanned with OKEN Scanner

scopie, angiofluorografie, biomicroscopia fundului de ochi). În faza avansată însă, se adaugă tulburările cristaliniene sau chiar cataracte, hemoragiile vitreene și atunci starea retinei nu mai poate fi examinată decît prin ecografie. Dacă o cataractă la un diabetic trebuie oricum operată (în condiții de deplină securitate chirurgicală) tocmai pentru a face fundul de ochi accesibil examenului vizual, cînd există hemoragii vitreene (complicație totdeauna prezentă în stadiul IV al retinopatiei diabetice), recurgerea la tratamentul chirurgical (vitrectomia) este un act de ultimă eventualitate (în stadiile II și III). Pentru a aprecia cît anume din corpul vitros extirpăm este necesar să stabilim gradul de afectare retiniană (întotdeauna prezentă). Pe ecografia bidimensională se poate constata, în spatele vitrosului inundat de sînge — invazie tradusă printr-o multitudine de ecouri neregulate în zona de sonotransparență vitreană — o veritabilă membrană preretiniană determinată de bridele de proliferare retinovitreene. Dacă prin vitrectomie posterioară se încearcă „disecția" acestei membrane, această manevră dificilă se va face tot sub controlul ecografic (3, 4, 5).

Dezlipirea sau decolarea de coroidă este o afecțiune care apare cel mai frecvent după intervențiile chirurgicale pe globul ocular deschis și cu precădere după operațiile de cataractă, dar poate surveni uneori și în cadrul unor afecțiuni coroidiene inflamatorii, situate în special în regiunea ecuatorială (2, 9). În cazul cînd apare postoperator, evoluează concomitent cu reducerea sau dispariția camerei anterioare (atalamia postoperatorie) și este sesizată de către bolnav prin scăderea bruscă a acuității vizuale. Examenul oftalmologic este uneori dificil din cauza unui oarecare grad de edem cornean ; în același timp, deoarece destul de des lichidul acumulat sub coroida dezlipită este sînge (dealtfel sînt autori care prezintă dezlipirea de coroidă ca pe o primă fază a unei hemoragii expulzive oprită în evoluție), aspectul oftalmoscopic creează confuzii cu melanomul coroidian. În același timp, dezlipirea de coroidă are ca punct de plecare zone greu de abordat pentru examenele vizuale. Iată de ce examenul ecografic este deseori necesar, bineînțeles la un interval de timp rezonabil de la intervenția chirurgicală. Pe imaginea ecografică, dezlipirea de coroidă nu se deosebește cu nimic de dezlipirea de retină (idiopatică), spațiul subcoroidian fiind, ca și cel subretinian, sonotransparent. Totuși, cînd subcoroidian se găsește sînge, diagnosticul ecografic devine dificil, caracterele acustice ale sîngelui fiind apropiate de acelea ale melanomului ; în astfel de situații, ecografia nu va furniza date concludente. Contextul clinic, precum și tendința la remisiune spontană sînt elementele ce pledează pentru dezlipirea de coroidă și nu pentru o tumoare coroidiană.

TUMORILE INTRAOCULARE

Primele utilizări ale ecografiei în oftalmologie au fost legate de diagnosticul tumorilor intraoculare (23). Gravitatea deosebită a bolilor și marea responsabilitate pe care o implică confirmarea unui diagnostic de tumoare intraoculară impun, ca în toate cazurile suspectate de tumoare intraoculară, să se recurgă la o adevărată „baterie" de investigații : of-

Scanned with OKEN Scanner

talmoscopia, biomicroscopia fundului de ochi, angiofluorografia, radiofosfocaptarea, scintigrafia oculară, transiluminarea, cercetarea anticorpilor antitumorali, termografia etc. Aproape ca o condiție *sine qua non* examenul ecografic nu trebuie să absenteze.

Desigur, atunci cînd se prezintă un bolnav cu mediile transparente, se pune atît problema diagnosticului pozitiv, cît și a diagnosticului diferențial cu o dezlipire de retină idiopatică. Cînd unul dintre medii este opacifiat (leucom cornean, cataractă, vitros inundat de sînge), la un examen ecografic practicat cu scopul de a se opta pentru o anumită soluție terapeutică, descoperirea unei tumori poate fi cu totul întîmplătoare. Faptul că într-un astfel de caz ecografia este practic singurul examen de la care se așteaptă un verdict în vederea unei terapii de exereză, actul diagnostic implică o responsabilitate deosebită pentru specialistul care practică această investigație.

Cît privește tumorile intraoculare la ochii cu mediile transparente, se pune adesea și problema precizării diagnosticului diferențial între o tumoare malignă și alta benignă, cu alte cuvinte se pune problema de a încerca o evaluare anatomo-patologică bazată, între altele, și pe criterii ecografice. La aceasta vor servi mai ales datele furnizate de ecografia cantitativă, deși nici această cuantificare nu este neapărat infailibilă. Prin corelarea gamei de investigații enumerate mai sus se poate merge cu certitudinea pînă aproape de 100%, deși recent unii autori (10) afirmă că le sînt suficiente un examen ecografic corect și captarea fosforului radioactiv pentru ca diagnosticul de melanom malign intraocular să fie aproape sigur. Cînd pacientul are celălalt ochi indemn și dat fiind că singura conduită terapeutică normală față de un ochi cu melanom coroidian este enucleația, responsabilitatea corectitudinii diagnosticului este evidentă.

Ecografia este de asemenea chemată să precizeze dacă o tumoare coroidiană, presupus malignă, este primitivă sau metastazică ; experiența ne-a arătat că în această situație aspectul ecografic nu poate aduce date concludente.

Pentru diagnosticul ecografic de tumoare intraoculară ni se pare ideală examinarea în ambele moduri, A și B. Pe ecografia unidimensională, formațiunea tumorală apare ca un ecou înalt, masiv, bine individualizat, urmînd liniei de sonotransparență corespunzătoare vitrosului. Altfel spus, vitrosul apare net „scurtat" și urmat de o coloană de ecouri din ce în ce mai mici, dar fără a ajunge niciodată la linia izoelectrică. Dacă unim vîrfurile acestor ecouri, obținem o linie oblică de sus în jos și de la stînga spre dreapta ecranului, linie care formează cu orizontala, trecînd prin vîrful primului ecou, un unghi descris de Ossoing (30) sub numele de unghiul K. În melanomul malign, unghiul K este foarte ascuțit, deci în melanoame descreșterea progresivă a ecourilor este foarte slabă (30). Unghiul K foarte ascuțit este un criteriu ecografic de malignitate (fig. V.15, V.16).

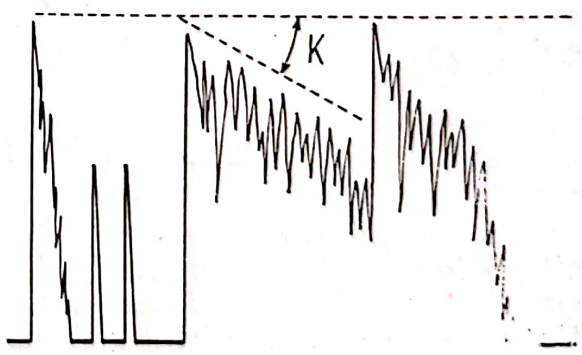

Fig. V.15. — Unghiul „K" tumoral.

Scanned with OKEN Scanner

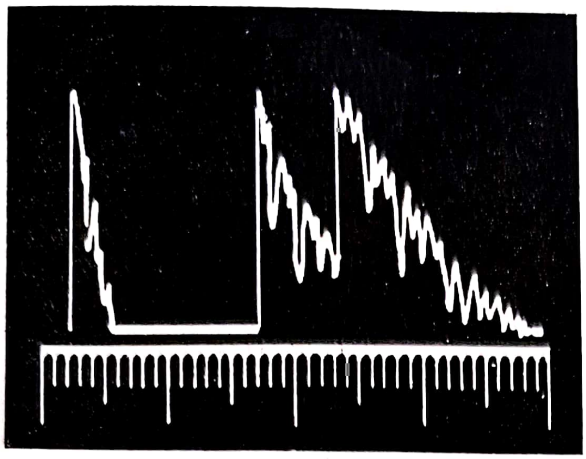

Fig. V.16. — Tumoare intraoculară ; ecografie în modul A.

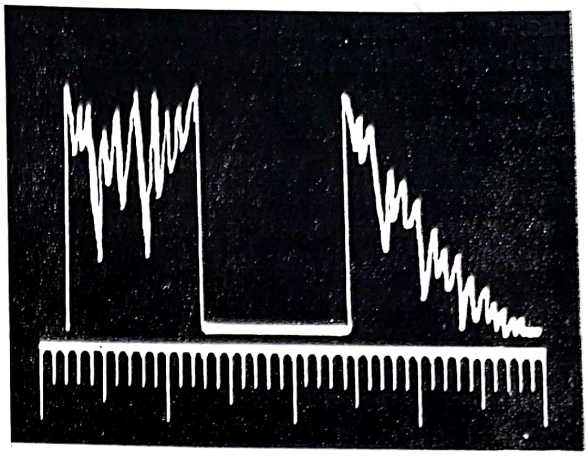

Fig. V.17. — Tumoare situată anterior ; ecografie în modul A.

Aspectul descris mai sus este valabil pe ecografia în modul A, în incidență axială, pentru o tumoare situată la polul posterior. Pentru a putea trasa limitele acestei tumori, se fac numeroase înregistrări în incidență transscleralâ, începînd de la limb (prin analogie cu cadranul de ceasornic), deci cercetînd o zonă intraoculară situată polar posterior, în jurul centrului. Apoi locul de aplicare a sondei se mută posterior, pe diverse incidențe concentrice limbului, pînă se ajunge la explorarea zonei ecuatoriale.

Tumorile situate anterior apar ca o coloană de ecouri situate imediat în spatele primului ecou scleral, atunci cînd examinăm transscleral cu sonda aplicată juxtalimbic (fig. V.17).

Imprimînd diferite mișcări ușoare ochiului, nu se constată pe ecografia în modul A modificări de ecouri corespunzînd unei tumori.

Pe ecografia bidimensională, o formațiune tumorală apare ca o proeminență densă ce plonjează în zona de claritate corespunzătoare vitrosului, proeminență cu limite net trasate și cu zone de strălucire mare în planul său cel mai anterior. Descreșterea relativă a strălucirii spre limita posterioară a tumorii corespunde unghiului K din ecografia unidimensională (fig. V.18) (20, 30).

Pentru tumorile situate anterior este de preferat ca explorarea să se facă prin intermediul unei băi de imersie, spre a se putea obține imagini de ansamblu ale polului anterior. Și în examinarea în modul B, pentru a putea trasa net limitele tumorii, este necesar să se repete examenul cu sonda aplicată transscleral de la planul juxtalimbic pînă la cel preecuatorial.

În general tumorile intraoculare sînt însoțite de o dezlipire de retină de vecinătate, pretumoral existînd o reacție toxică secundară, seroasă ; pe imaginea ecografică aceasta apare ca o ancoră izolată, situată anterior de ecoul corespunzător tumorii. Pe ecografia bidimensională se înregistrează un ecou linear neregulat, corespunzător retinei dezlipite, separat printr-o zonă de sonotransparență de ecoul masiv corespunzător tumorii (fig. V.19 și V.20).

Există situații în care examinarea oftalmoscopică superficială sau chiar imaginea ecografică pledează pentru diagnosticul de dezlipire de retină idiopatică. Lipsa de mobilitate a ecoului, observată în ecografia kinetică, trebuie să ne facă să ne gîndim la o tumoare. Trebuie de

Scanned with OKEN Scanner

asemenea notată așa-numita „umbră orbitară" determinată pe ecografia în modul B de către o tumoare intraoculară ; altfel spus, cantitatea mare de ultrasunete absorbită de tumoare determină o zonă de relativă sonotransparență corespunzătoare orbitei (fig. V.21).

Dintre tumorile intraoculare benigne, cea mai frecventă este angiomul. Imaginile oftalmoscopică și angiofluorografică fiind extrem de asemănătoare, ecografia este chemată să aducă date în plus pentru diagnosticul diferențial. Angiomul este o tumoare neomogenă, cu zone de lacune vasculare. Imaginea ecografică este și ea neomogenă, iar în ecografia în modul A, unghiul K este mai larg. Totuși, pentru a se stabili corect diagnosticul diferențial între angiom și melanom malign, este necesară o experiență clinică bogată și luarea în considerație a unui întreg cortegiu de investigații. Între alte semne trebuie remarcată, la unele cazuri, creșterea în volum, turgescența angiomului în decubit ventral și lipsa de modificare a melanomului.

Un loc aparte ocupă ecografia în diagnosticul tumorilor intraoculare la copil ; este vorba de diagnosticul diferențial între retinoblastom și pseudogliom. Structura histologică a re-

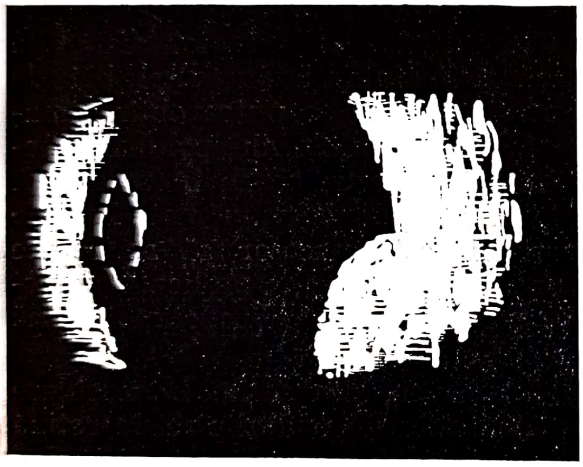

Fig. V.18. — Tumoare intraoculară ; ecografie în modul B.

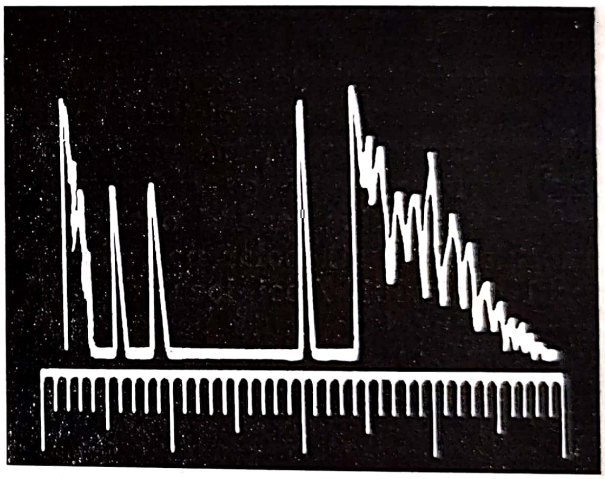

Fig. V.19. — Dezlipire de retină mascînd tumoarea ; ecografie în modul A.

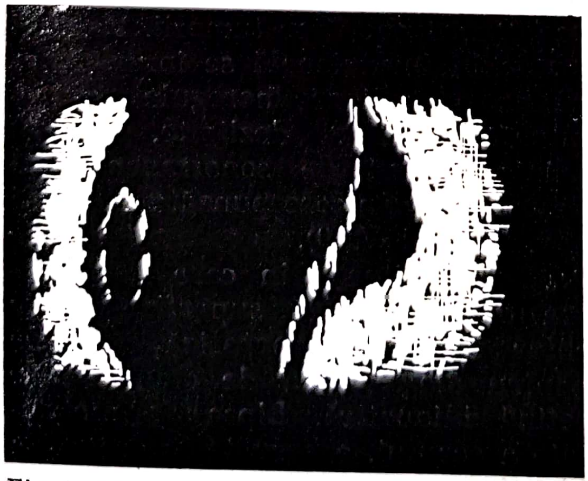

Fig. V.20. — Dezlipire de retină însoțind tumoarea ; ecografie în modul B.

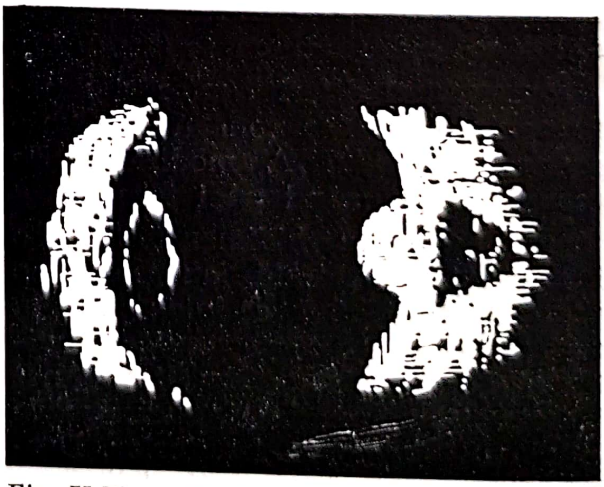

Fig. V.21. — Umbra orbitară a tumorii pe ecografia în modul B.

Scanned with OKEN Scanner

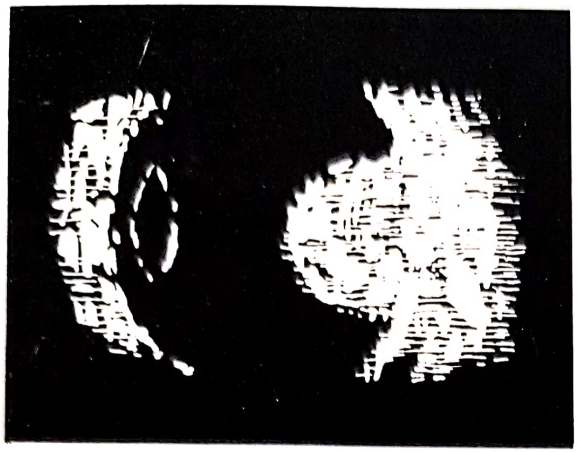

Fig. V.22. — Retinoblastom ; ecografie în modul B.

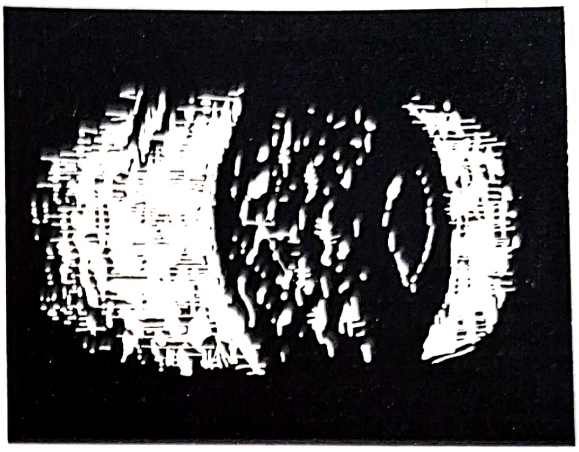

Fig. V.23. — Fibroplazie retrolentală ; ecografia în modul B.

tinoblastomului este extrem de neomogenă (20, 21) ; de aceea și imaginea ecografică nu este întotdeauna concludentă. Coleman (20) reușește să separe două mari tipuri ecografice de retinoblastom : forma chistică și forma solidă. Pe ecografia în modul A, imaginea unui retinoblastom compact este similară aceleia a unei tumori coroidiene. Asemănătoare este și imaginea pe ecografia în modul B, cu diferența că retinoblastoamele apar cu precădere retroecuatorial, în timp ce tumorile coroidiene, mai ales ecuatorial. Forma chistică este în schimb extrem de nesistematizată ca aspect ecografic, ceea ce pretează ușor la confuzii cu fibroplazia retrolentală sau cu hemoragia vitreană organizată (fig. V.22 și V.23). Un argument pentru tranșarea diagnosticului este de ordin biometric : lungimea axială a globului este aproximativ normală în cazurile de retinoblastom și redusă în fibroplazia retrolentală, prin scurtarea vitrosului (20, 21).

Ecografia cantitativă este fără îndoială utilă în diagnosticul tumorilor intraoculare (30), iar ecografia diferențială selectivă poate aduce precizări în ceea ce privește aprecierea structurii histologice a tumorii examinate ; astfel, între coeficienții angiomului și melanomului, cu referință la coeficientul scleral, există în medie o diferență de 15—20 dB. Se poate de asemenea recurge la determinarea coeficientului de atenuare (30) al diferitelor tumori.

Oricum, ecografia singură nu poate rezolva problema diagnosticului tumorilor intraoculare ; ea rămîne însă un mijloc de diagnostic dintre cele mai utile pentru un clinician cu experiență, dacă este asociată cu celelalte examene clinice și paraclinice.

CORPII STRĂINI

Ecografia are valoare limitată în ceea ce privește diagnosticul corpilor străini intraoculari și intraorbitari, din cauza marilor dezordini anatomice antrenate de perforarea globului ocular prin traumatism și de retenția unui corp străin. Este foarte adevărat că majoritatea corpilor străini au proprietăți sonoreflectante deosebite și de aceea vizualizarea lor pe ecranul ecografului este ușor de realizat. Metoda ecografică, pe lîngă

că este netraumatizantă și necesită repere de contact ca metodele radiologice, permite o precizare a măsurării distanțelor net superioară. Pe de altă parte însă, cu ecografia unidimensională este greu de dirijat fasciculul de ultrasunete exact pe direcția corpului străin ; de aceea pe ecografia în modul A se reflectă mai degrabă alte tulburări intraoculare, provocate de traumatism, ca hemoragia în vitros, eventual modificări vitreene de origine inflamatorie (fig. V.24).

Ecografia în modul B, acoperind o arie mult mai mare de explorare, poate decela cu mai multă ușurință prezența unui corp străin, eventual chiar înglobat într-o masă de sînge. Corpul străin apare ca o pană de o „densitate" deosebită, într-o masă cu opacitate mai redusă, reprezentată de sînge, sau ca o mică zonă densă, în plină zonă de sonotransparență (fig. V.25).

Pe ecografia în modul B în schimb, distanțele pot fi apreciate cu ceva mai multă dificultate. Deci modurile A și B ar trebui corelate, ele completîndu-se prin avantajele pe care le oferă fiecare.

Cît privește corpii străini orbitari, dificultățile sînt legate în primul rînd de cei situați în vecinătatea

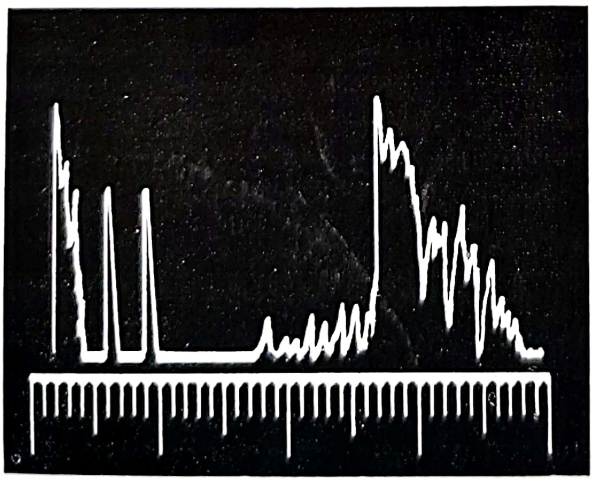

Fig. V.24. — Hemoragie vitreană ; ecografie în modul A.

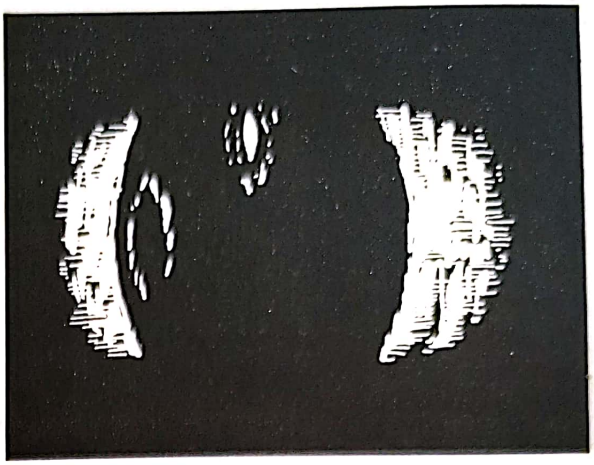

Fig. V.25. — Corp străin intraocular vizibil la ecografie în modul B.

pereților orbitari, deoarece penetrabilitatea la ultrasunete a corpilor străini este foarte apropiată de cea a pereților orbitari. Pentru corpii străini situați în interiorul conului muscular, pe ecografia în modul A apare colecția sanguină produsă de traumatism, iar pe ecografia B se poate uneori izola ecoul mai dens al corpului străin (1, 4, 5).

Ecografia poate în schimb să evidențieze o dezlipire de retină apărută după extracția unui corp străin (cînd hemoragia vitreană persistă și face inaccesibil examenul vizual al fundului de ochi) și, în aceleași condiții, modificările de retinopatie proliferantă.

Conjugînd diferitele metode de examen : anamneza, examenul local atent, explorarea plăgii, metodele radiologice cu sau fără reper de contact și ecografia se pot însă obține rezultate satisfăcătoare. Pentru corpii străini radioopaci, ideală ni se pare extracția sub ecran radiologic cu vizualizare amplificată televizată (5), ecografia rămînînd numai o metodă complementară, utilă în special postoperator, pentru decelarea eventualelor complicații : hemoragii, bride vitreene care retractează și dezlipesc retina.

Scanned with OKEN Scanner

TULBURĂRILE ORBITARE

În domeniul patologiei orbitare sînt investigate prin examenul ecografic în primul rînd exoftalmiile unilaterale. Problema care se pune în aceste cazuri este de a face diagnosticul diferențial între oftalmia de cauză inflamatorie, tumorală și posttraumatică. Desigur, la dispoziția clinicianului stau numeroase tehnici de examen sofisticate, majoritatea bazate pe examenul cu raze roentgen (flebografia orbitară, arteriografia orbitară etc.) sau mai nou, tomodensitometria computerizată și radiografiile *scanner*. Deoarece este absolut netraumatizantă, deci ușor repetabilă, și deoarece permite aprecieri dimensionale extrem de precise, ecografia constituie unul dintre examenele de prim rang în patologia orbitară.

Procesele patologice intraorbitare vor fi localizate în ecografie în raport cu poziția globului ocular, pleoapelor, mușchilor extraoculari, vaselor orbitare sau nervului optic. Un examen ecografic foarte atent făcut este în stare să individualizeze pe ecografie mușchii extraoculari și chiar nervul optic.

Ca și în examenul ecografic al globului ocular, combinarea modului A cu modul B ni se pare a fi tehnica ideală de examen. Totuși, specialiști reputați (18, 19) afirmă și demonstrează superioritatea informațiilor oferite, în cazul patologiei orbitare, de ecografia unidimensională, superioritate care decurge din aceea că în modul A, porțiunea examinată fiind mult mai mică, informațiile obținute capătă valoare clinică superioară. În plus, ecografia în modul A oferă date mai concludente cu privire la reflectivitatea țesuturilor străbătute, criteriu important de diagnostic diferențial. În schimb ecografia în modul B are avantajul de a oferi de la început date de ansamblu despre forma și întinderea leziunii studiate.

Cît privește examinarea propriu-zisă, aceasta se face aplicînd sonda (A sau B) întîi în incidența axială, deci transocular, și apoi în numeroase incidențe paraoculare (fig. V.26).

În mod normal pe ecografia în modul A imaginea orbitei apare, în incidență transoculară, ca o coloană de ecouri înalte, ușor descrescînde, situate în spatele ecoului reprezentat de ecoul scleral posterior, coloană a cărei lungime depinde desigur și de incidența sondei pe globul ocular. În incidența paraoculară observăm un ecou înalt, reprezentat de pleoape, apoi posterior — o coloană de ecouri cu amplitudine descrescîndă.

Un criteriu deosebit de important de diagnostic diferențial îl reprezintă unghiul format între orizontala dusă prin vîrful primului ecou (în incidența paraoculară) sau a ecoului scleral (în incidența transoculară) și li-

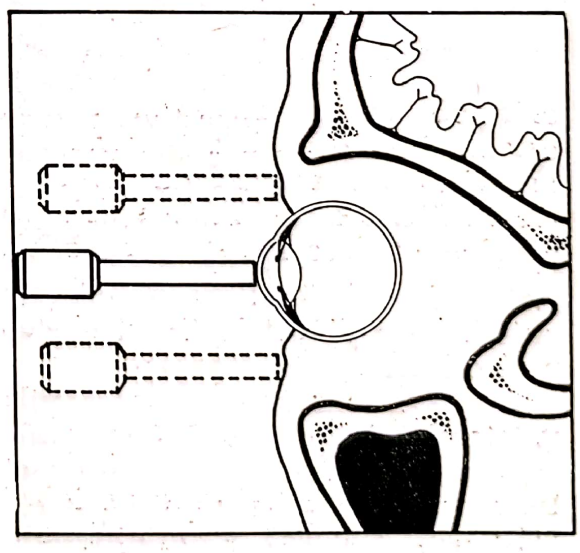

Fig. V.26. — Aplicarea sondei A pentru ecografia orbitară.

Scanned with OKEN Scanner

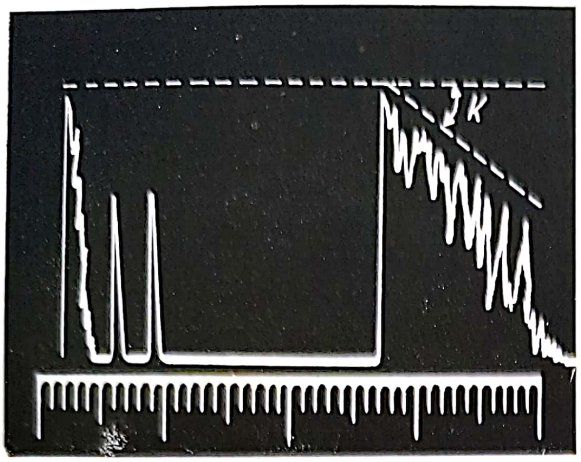

Fig. V.27. — Unghiul „K" orbitar.



Fig. V.28. — Lărgirea spațiului ecografic orbitar în exoftalmie.

nia imaginară care unește vîrfurile ecourilor următoare : este vorba de unghiul K orbitar (18, 30) (fig. V.27).

Pe ecografia bidimensională (18), imaginea orbitei normale se prezintă sub forma unor ecouri de intensitate descrescîndă, situate în spatele concavității reprezentată de ecoul scleral al polului posterior.

În ceea ce privește modificările survenite pe ecografie în cazurile patologice, repetăm că trebuie luată în discuție exoftalmia unilaterală, determinată de tumori orbitare, pseudotumori inflamatorii, hematoame sau modificări vasculare retrooculare ; în cazurile de exoftalmie bilaterală (cel mai frecvent de etiologie endocrină), tabloul clinic, datele anamnestice, celelalte investigații clinice sînt atît de sugestive pentru diagnostic, încît nu necesită un examen ecografic. În principiu, rămîne deci ca ecografia să facă diagnosticul diferențial între diferitele cauze de exoftalmie unilaterală și, pe cît este posibil, între diferitele tipuri de tumori orbitare.

În ceea ce privește exoftalmiile unilaterale de origine inflamatorie, acestea se caracterizează din punct de vedere ecografic prin creșterea globală și omogenă a reflectivității orbitare, relativ ușor de pus în evidență (18, 19) (fig. V.28).

Formele localizate sînt reprezentate de către miozite (18, 19), mai ușor de identificat pe ecografia în modul A și mai bine vizibile pe ecografia în modul B (orientată după un prealabil examen în modul A), diagnostic susținut de contextul clinic corespunzător. În acest caz, datele clinice sînt cele care trebuie să facă diagnosticul diferențial cu o afecțiune de origine endocrină (boala Basedow) (19).

Cît privește tumorile orbitare, acestea se pot prezenta sub trei aspecte ecografice (19) :

— tumori cu structură heterogenă, cu o reflectivitate deosebită, categorie din care face parte angiomul cavernos al orbitei ; pe ecografia în modul A, angiomul cavernos apare sub forma unei depresiuni remarcabile, încadrată de două coloane de ecouri mai intense (19), iar pe ecografia în modul B, ca o zonă de aparentă sonotransparență, între două zone de intensă sonoopacitate (19) (fig. V.29).

Asemănător pe ecografie se prezintă însă și hematomul orbitar retrobular ; în acest caz, diagnosticul diferențial va fi tranșat de datele clinice și anatomice ;

— tumori cu structură densă : în această categorie se includ tumorile

Scanned with OKEN Scanner

orbitare primitive (glaucomul orbitei) sau metastazice, ca şi unele pseudotumori inflamatorii. Aspectul ecografic seamănă cu cel descris anterior, cu diferenţa că pe ecografia în modul A, spaţiul de „claritate" este foarte apropiat de linia izoelectrică, iar pe ecografia în modul B, zona clară este foarte bine delimitată (18, 19) (fig. V.30) ;

— tumori cu conţinut lichid ; din această categorie fac parte : mucocelul, varicocelul orbitar, *shunt*-ul coroidovenos cu exoftalmie ; din punct de vedere ecografic, aceste tumori sînt omogene şi cu reflectivitate redusă (18, 19). Ecografic acestea se traduc printr-o „lărgire" a spaţiului ultrabulbar, destul de omogenă pe ecografia A şi relativ omogenă pe ecografia B, în spatele unei zone intens „opace", corespunzătoare peretelui scleral (fig. V.31 a şi b).

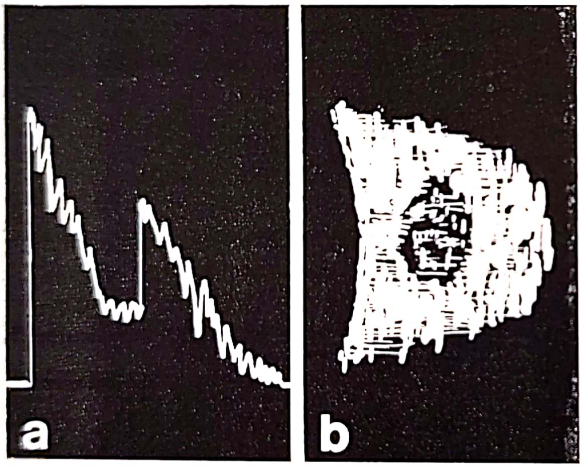

Fig. V.29. — Tumoare orbitară heterogenă, ecografie uni- *(a)* şi bidimensională *(b)*.

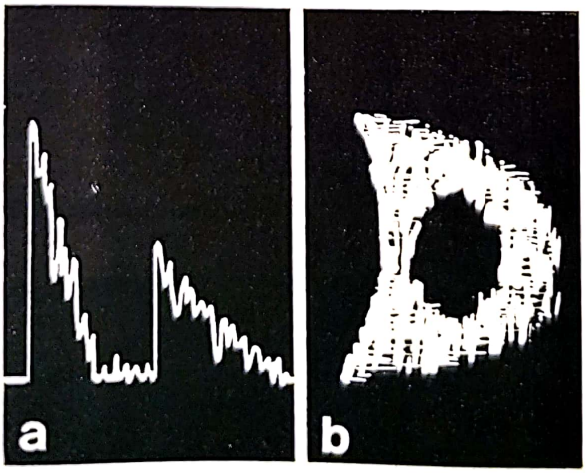

Fig. V.30. — Tumoare cu structură densă, ecografie uni- *(a)* şi bidimensională (b).



Fig. V.31. — Tumoare cu conţinut lichid, ecografie uni- *(a)* şi bidimensională *(b)*.

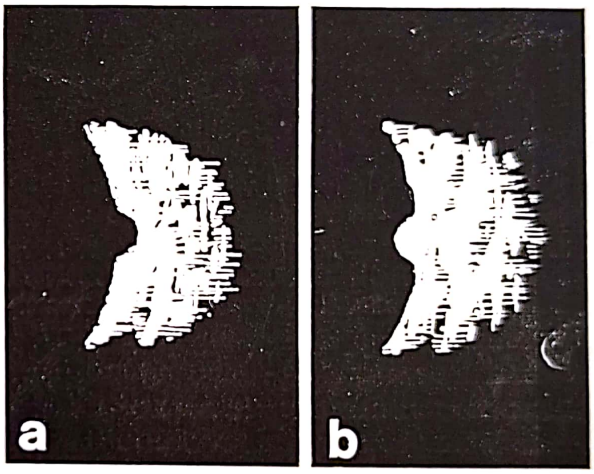

Fig. V.32 — Excavaţia papilară *(a)* ; edem al capului nervului optic *(b)*.

Patologia nervului optic poate constitui ea însăşi obiectul examenului ecografic. Cît priveşte capul nervului optic, desigur în cazul cînd examenul vizual este imposibil (opacifieri de pol anterior), pe ecografia B se pot vizualiza excavaţia papilară, ca o mică ancoşă în concavitatea regulată a regiunii posterioare a globului ocular şi edemul papilar, ca o proeminenţă în spaţiul vitrean, faţă de respectiva concavitate sclerală posterioară (fig. V.32 a şi b).

Scanned with OKEN Scanner

Tumorile propriu-zise ale nervului optic sau tumorile tecilor sale (meningioamele) pot determina de asemenea imagini ecografice destul de sugestive.

Rezumînd cele afirmate în paginile precedente, vom afirma că ecografia poate fi considerată un examen indispensabil unui serviciu modern de oftalmologie, capabil să măsoare anumiţi parametri oculari necesari în clinică şi în chirurgia oftalmologică, să detecteze şi să localizeze anumite procese patologice la un ochi cu medii opace sau în orbită, să tranşeze un diagnostic diferenţial sau să urmărească eficienţa unei anumite intervenţii chirurgicale (21, 23).

BIBLIOGRAFIE

1. BRONSON R. N., FOREIAN BODIES — în : Handbook of Clinical Ultrasound (sub red. de Vlieger şi colab.), Ed. Wiley and Sons Inc., New York, 1978, p. 875—880.
2. COLLEMAN J., MARY E. S. — Retinal and Choroidal Detachments. În : Handbook of Clinical Ultrasound, Ed. J. Wiley and Sons Inc., New York, 1978, p. 857—868.
3. COLLEMAN J., LIZZI F. L., EL MOFTI A. M., ALI DRILLER J., FRANZEN A. — Ultrasonically Accelerated Resorption of Vitreans Membrane, *Amer. J. Ophthal.*, 1980, 89, 4, 490—499.
4. CÂRSTOCEA B., OLTEANU M., VĂRZARU I., POP M. — Ecografia *A* şi *B* în diagnosticul oftalmologic, A XIII-a Reuniune a oftalmologilor din Moldova, Piatra-Neamţ, mai, 1979.
5. CÂRSTOCEA B., VĂRZARU I., POP M., OLTEANU M. — Ecografia mono şi bidimensională în diagnosticul unor afecţiuni oculoorbitare, *Oftalmologia (Buc.)*, 1979, 3, 181.
6. CERNEA P., CONSTANTIN FLORICA — Explorări funcţionale în oftalmologie, Ed. Junimea, Iaşi, 1975, p. 273—287.
7. DELMARCELLE Y., LOUYCKS J., MICHELIS M. — Biometrics, În : Handbook of Clinical Ultrasound, Ed. Wiley and Sons Inc., New York, 1978, p. 847—855.
8. DESCHARTRES F., CLERQUE G. — Problèmes immediats poses par la pénetration d'un corp etranger dans l'oeil en pratique civile, *Conf. Ilyon, Opthal.*, 1974, *121*, 26—27.
9. DAVID M., THEMO N., TACORIAN DOINA — Diagnosticul diferitelor forme de dezlipire de retină, *Oftalmologia (Buc.)*, 1975, 3, 161.
10. * * * — Earley Diagnosis of Choroidal Melanoma (editorial), *Brit. J. Ophthal.*, 1980, 64, 146.
11. FODOR F., ZAKARIAS S., SĂBĂDEANU V. — Rezultatele obţinute prin ecografie în diagnosticul unor afecţiuni oculare, a V-a Reuniune a oftalmologilor din Moldova, Piatra-Neamţ, mai 1971.
12. FODOR F., ZAKARIAS S., POP D. POPA DOINA, LASZLO A. — Diagnosticul dezlipirii de retină prin ecografie, *Oftalmologia (Buc.)*, 1975, 3, 191.
13. FORGIE R. E., MORTIMER A. J., LORIMER B. M. — Clinical Evaluation of an Inexpensive Ultrasound Oculometer for Ocular Biometry, *Amer. J. Ophthal.*, 1979, *87*, 3, 292—295.
14. GRANT G. D., SHIELDS J. A., FLANAGAN J., HOROWITZ P. M. — The Ultrasonographic and Radiologic Featmes of a Histologically Proven Case Alveolar Soft Part Sarcoma of the Orbit., *Amer. J. Ophthal.*, 1979, *87*, 6, 773—777.
15. HAMARD H., MASSIN M., POUJOL J. — Échographie de l'oeil et de l'orbite (Rapp. ann.), *Bull. Soc. Ophthal. Fr.*, 1973.
16. LEROUX-LESJARDINES S., MASSIN M., POUJOL J. — Etude biometrique du glaucom malign, *Arch. Ophtal.*, 1977, 8—9, 623—630.
17. MEIMEI CHANG, SHIELDS J., WACHTEL D. L. — Adenoma of the Pigment Epithelium of the Ciliary Body Simulating a Malignant Melanoma, *Amer. J. Ophthal.*, 1979, 88, 1, 40—44.
18. OSSOING K., MASSIN M., POUJOL J. — L'ultrasonographie, methode de routine pour l'examen de l'orbite, *Bull. Soc. Ophtal. Fr.*, 1969, 12, 1 051—1 058.

Scanned with OKEN Scanner

Capitolul VI

NEUROLOGIE

Ion Eugen Păunescu și Tiberiu Pop

INTRODUCERE

Începînd din 1937 Dussik a efectuat o serie de cercetări în domeniul ultrasunetelor ; primele înregistrări ultrasonografice ale creierului au fost făcute tot de el, însă în perioada 1941—1947 (1—3). El a încercat să delimiteze sistemul ventricular bazîndu-se pe faptul că viteza de propagare a ultrasunetelor diferă în funcție de densitatea mediului.

Mai tîrziu Ballantine și colab. (4), precum și Hueter și Bolt (5), au încercat fără succes să utilizeze această metodă în „desenarea" ventriculilor cerebrali și depistarea formațiunilor înlocuitoare de spațiu din creier.

În 1953, Leksell a descoperit o nouă tehnică ultrasonică, bazată pe observația că deflexiunile regulate ale ultrasunetelor își au originea în structurile mediane ale creierului. El și-a intitulat metoda *ecoencefalografie* și a fost primul care a putut decela hematoame intracraniene cu ajutorul variației ecoului liniei mediane (6). Ulterior Jeppson (7) și mai tîrziu Grossmann (8), Schiefer și Kazner (9), Pia și Geletneky (10), Tanaka (11), Uematsu și Walker (12) au dezvoltat această tehnică ; ei au publicat de asemenea numeroase monografii de ecoencefalografie.

ECOENCEFALOGRAMA NORMALĂ

ECOUL INIȚIAL

Prin aplicarea transductorului direct pe regiunea temporală, deasupra urechii (fig. VI.1), se evidențiază o serie de ecouri. Partea stîngă a ecogramei corespunde așa-numitului complex al ecoului inițial, care își are originea în structurile craniului situate sub transductori (tegumentele scalpului, osul craniului).

În cazul craniilor neobișnuit de groase și cu pneumatizarea excesivă a osului temporal, complexul inițial

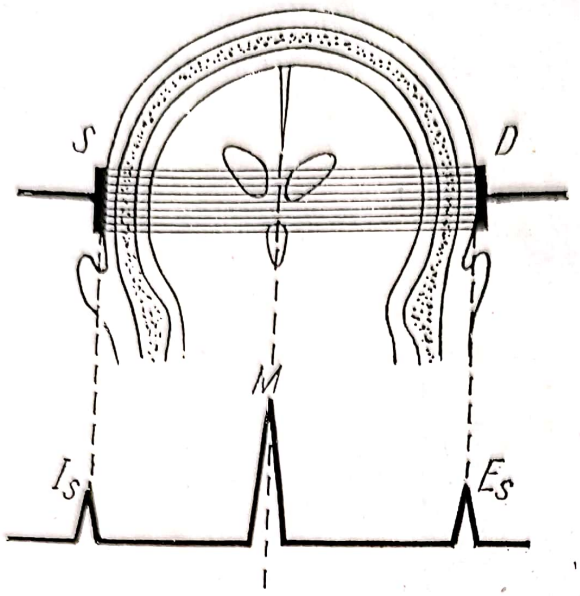

Fig. VI.1 — Schema unei ecoencefalograme normale :
S — stînga ; *D* — dreapta ; *M* — ecoul liniei mediane ; I_S — impuls de intrare ; E_S — ecoul final.

se poate extinde către linia de mijloc și acoperă alte ecouri importante, ecoencefalografia putînd deveni impracticabilă.

ECOUL FINAL

În partea dreaptă a ecranului apare ecoul final ; primul vîrf al acestui ecou se datorează interdependenței dintre creier și meninge, urmat de suprafața internă a osului temporal în partea opusă. Vîrfurile adiționale ale complexului ecoului final își au originea în suprafața externă, țesutul conjunctiv al mușchiului temporal și interfața piele-aer.

ECOUL MEDIAN

La ecoencefalogramă, hotărîtor este ecoul median. Pe ecran el apare normal în poziția teoretică a liniei mediane a creierului sau cu 1—2 mm mai înainte (fig. VI.2).

Dacă examinarea ecoului median este repetată din partea opusă la un subiect, se obține o ecogramă identică, iar ecoul de mijloc este situat în aceeași poziție. Devierea liniei de mijloc pînă la 1,5 mm nu are semnificație patologică. După Schiefer și Kazner (13), se consideră patologică o variație de 2 sau mai mulți milimetri față de linia mediană teoretică.

În evaluarea ecoencefalogramei, trebuie să se compare nu numai distanța de la ecoul inițial la ecoul median, ci și distanța de la ecoul median la ecoul final, pentru a se evita diferențele de poziție ale ecoului median datorate factorilor extracerebrali (asimetria craniului, hematoamele scalpului etc.).

Ecoul median este generat de următoarele structuri din planul median al creierului : corpul glandei pineale, *septum pellucidum*, fisura interemisferică, *falx cerebri* și ventri-

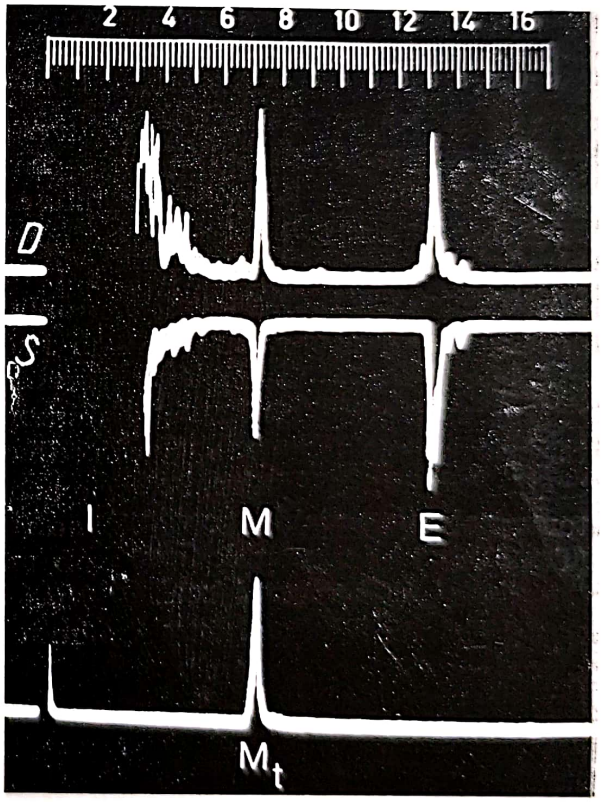

Fig. VI.2 — Ecoencefalograma normală ; în partea de sus a imaginii se observă că ecoul liniei mediane este situat la distanță egală de complexul inițial al ecoului și de ecoul final ; traseul inferior arată transmisia reală a semnalului sau ecoul teoretic al liniei mediane (M_t) ;
D — dreapta ; *S* — stînga ; *j* — puls-intrare ; *M* — ecoul liniei mediane ; *E* — ecou.

Scanned with OKEN Scanner

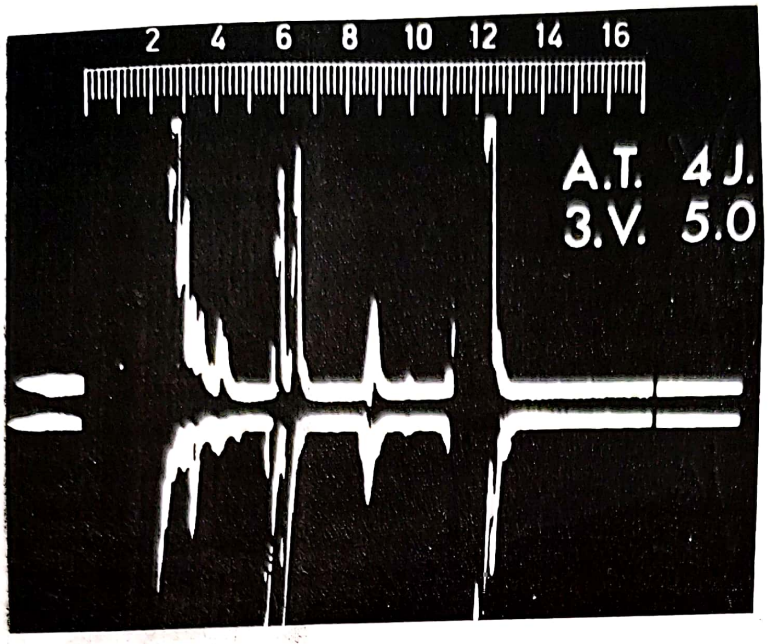

Fig. VI.3. — Ecograma normală a ventriculului III la un copil în vîrstă de 5 ani : de notat ecoul dublu la nivelul ventriculului.

culul III. Toate aceste structuri pot da, fără îndoială, un ecou median, cu condiţia ca transductorul să fie aplicat pe craniu în poziţie perpendiculară faţă de una din ele. Punînd transductorul în poziţie obişnuită, direct deasupra urechii, numai partea posterioară a ventriculului III şi corpul glandei pineale pot reflecta ecoul de mijloc sau complexul ecoului median.

Corpul glandei pineale este compus la adulţi din multiple calcificări, deşi aceste calcificări nu pot fi întotdeauna vizibile pe un film ce arată craniul în întregime. Totuşi tomografia axială computerizată (T.A.C.) evidenţiază calcifierea corpului pineal la pacienţii mai în vîrstă de 20 de ani. Desigur, corpul glandei pineale este sursa principală a ecoului de mijloc la adulţi, aşa după cum a reuşit să demonstreze Jeppson.

Ecoul pineal este o reflecţie puternică, de amplitudine înaltă, cu o bază lată, în comparaţie cu ecoul difuzat de pereţii laterali ai ventriculului III, care este o deflexiune dublă, ascuţită ca vîrful unui ac.

Figura VI.3 prezintă formarea ecoului ventriculului III, distanţa dintre vîrfurile acestui ecou dublu corespunzînd diametrului acestui ventricul. Lăţimea sa normală, pe perioada diferitelor stadii de viaţă, a constituit subiectul unor numeroase stadii ecoencefalografice.

La nou-născuţi, lăţimea ventriculului III variază de la 2 la 4 mm ; între al doilea şi al 20-lea an de viaţă, nu se semnalează nici o schimbare, diametrul mediu menţinîndu-se la aproximativ 4 mm (cu variaţii de 3—6 mm). Aceste valori sînt importante pentru aprecierea ecoencefalografică a dilatării ventriculare (în cazul hidrocefaliilor).

Studii comparative au arătat că măsurătoarea ecoencefalografică a lăţimii ventriculului III este suficientă pentru a deosebi cazurile normale de cele patologice.

Recent, Grumme (14) a publicat o analiză detaliată asupra măsurătorilor ecoencefalografice ale lăţimii ventriculului III la 1 841 pacienţi. Experienţa lui Grumme şi Kazner (15) pe un număr mai mare, de 50 000 de pacienţi, a demonstrat că măsurătorile ventriculare implică îndemînare, răbdare şi o aparatură tehnică perfecţionată.

Scanned with OKEN Scanner

Septum pellucidum, fisura interemisferică şi *falx cerebri* nu au nici un rol în ecoencefalografia liniei mediane.

Dacă transductorul este îndreptat uşor în jos şi spre spate, suprafaţa mijlocului creierului poate determina reflecţii distincte de ecou. Ecoul lobului temporal este localizat la jumătatea distanţei între ecoul median şi ecoul final. Formaţiunile din interiorul fisurii Sylvius şi ramificaţiile arteriale determină ecouri laterale ce pulsează în marea majoritate, ecouri ce se văd de obicei la 15—25 mm înaintea ecoului final.

Ca şi corpul pineal, plexul coroid determină deflexiuni ultrasonografice ce apar ca urmare a intersectării fluxului de ultrasunete cu calcificările din trigonul ventriculului lateral. În cazuri de extreme dislocări ale plexului coroid, acest ecou poate simula un ecou de mijloc normal.

Cînd transductorul se aşază la 4—5 cm deasupra urechii, în regiunea temporală, ecourile generate de ventriculii laterali în porţiunea lor maximă pot fi observate dacă osul temporal nu este prea gros. La copiii pînă la vîrsta de 10 ani, aceste ecouri sînt aproape întotdeauna vizibile ; la adulţi nu au importanţă clinică, în afara cazului cînd apare dilataţia ventriculară. Între ecourile ambilor pereţi exteriori ai regiunii mediane apare distinct un ecou de mijloc, care creşte de la fisura interemisferică spre *falx*. Este mai practic să se determine indicele zonei mediane a ventriculilor, *Cella media index* (CMI). Valoarea CMI se află împărţind diametrul biparietal al capului la lăţimea ambilor ventriculi laterali în porţiunea lor mediană. Lăţimea ambilor ventriculi laterali nu depăşeşte, în mod normal, 1/4 din diametrul biparietal. Acest raport rămîne constant pe toată durata vieţii.

După cum afirmă Valkeakari (16), diametrul transversal al ventriculilor este de obicei mai mare, imediat după naştere şi în prima săptămînă de viaţă (raportat la dimensiunile craniului). S-a demonstrat o bună concordanţă între măsurătorile ultrasonice şi datele furnizate de pneumoencefalograma şi tomografia axială computerizată, în cazul în care punctele de referinţă sînt determinate cu exactitate.

Multe alte deflexiuni pot fi observate în timpul investigaţiei ecoencefalografice, dar nici una nu are semnificaţie clinică. Deflexiunile care îşi au originea la interfeţele dintre spaţiile subarahnoidiene şi convexitatea creierului pot fi afişate ecografic ; aceste deflexiuni apar cu cîţiva mm înaintea ecoului final. Cînd ultrasunetul trece prin ţesutul normal al creierului, se dezvoltă numeroase ecouri de mică amplitudine ; asemenea ecouri pot fi observate în special la copii, datorită craniului lor subţire. Referitor la aceste reflexii, Sjögren (17) a propus termenul „ecouri parenchimale“ (ele nu au însă o semnificaţie clinică deosebită).

ECOENCEFALOGRAMA ŞI ECOVENTRICULOGRAMA PATOLOGICĂ

Aceste metode de investigaţie ultrasonografică pot evidenţia modificări în structura normală a creierului şi formaţiunilor anatomice adiacente.

Se consideră ca patologice, şi pot fi interpretate ca atare, următoarele modificări ale traseului ecoencefalogramei :

Scanned with OKEN Scanner

— deplasarea ecoului median (ecoul M) ;

— apariţia unor ecouri ventriculare anormale (ca poziţie sau ca dispunere a ecoului) ;

— apariţia unor ecouri anormale unice (hematoame cerebrale, chisturi, colecţii purulente) sau multiple (metastazice, hematoame întinse şi/sau multiple) ;

— ecouri pulsatile anormale.

DEPLASAREA ECOULUI M

Deplasarea ecoului M indică o modificare a structurilor liniei mediane prin apariţia unor procese înlocuitoare de spaţiu sau prin comprimarea unilaterală a unui ventricul. Această deplasare este interpretată de diverşi autori cu mici diferenţe, dar se consideră că deplasarea mai mare de 2 mm presupune prezenţa unui proces expansiv intracranian, iar o deplasare de 4—5 mm certifică în proporţie de 95—99% această supoziţie.

Jeppson a determinat deplasările ecoului M la adulţi şi copii evidenţiind relaţia care există între valorile deplasărilor acestui ecou (exprimate în mm) şi probabilitatea de diagnosticare paraclinică a unui proces înlocuitor de spaţiu (tabelul VI.1).

Deplasarea ecoului M se calculează făcînd două măsurători transtemporale, prin aplicarea succesivă a transductorului în dreapta şi apoi în stînga. Media diferenţelor de deplasare a ecoului M reprezintă deplasarea exactă a acestuia (fig. VI.4).

TABELUL VI.1

PROBABILITATEA CA ECOENCEFALOGRAMA SĂ INDICE UN PROCES EXPANSIV

Probabilitate (procente)	Deplasarea ecoului (mm)	
	copii	adulţi
>80	>0,4	>0,3
>95	>0,6	>0,4
>99	>0,9	>0,6

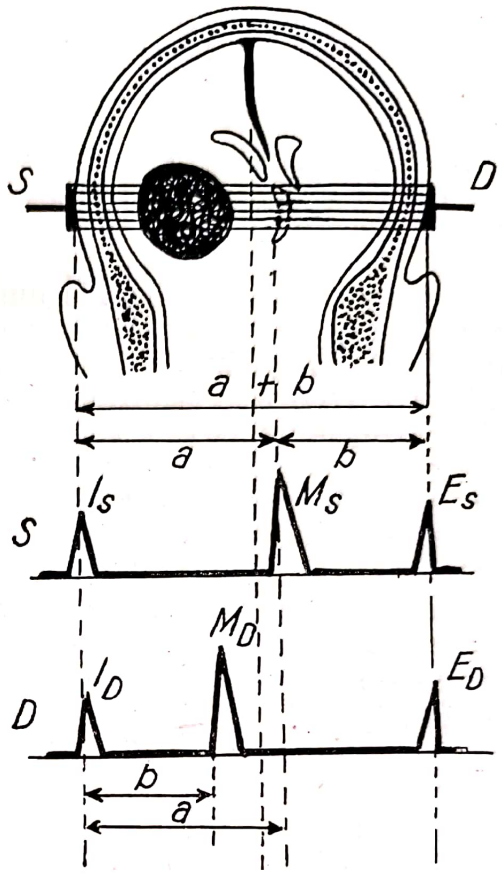

Fig. VI.4. — Schema determinării deplasării ecoului median :
S — determinarea din stînga ; *D* — determinarea din dreapta ; *a+b* — diametrul cranian ; *DEM* — deplasarea ecoului median $\left(DEM = \frac{a-b}{2}\right)$.

Precizia acestor determinări depăşeşte 90% şi depinde de experienţa specialistului.

Ca surse de interpretare dificilă sau eronată a deplasării ecoului M se citează :

— hematoamele scalpului;

— deplasări ale plexului coroidian calcificat (apare un ecou alăturat ecoului M sau un fals ecou M);

— deplasarea unui ventricul lateral mărit şi împins către linia mediană ;

— ecoul pereţilor ventriculului III (pot mima deplasări ale ecoului M) ;

— poziţionarea greşită a transductorului sau slabul contact realizat cu scalpul ;

Scanned with OKEN Scanner

— hiperpneumatizarea structurilor osoase ale craniului ;

— asimetria constituțională a craniului ;

— leziunile întinse ale formațiunilor din apropierea ventriculului III (ganglionii bazali, trunchiul cerebral);

— prezența unor leziuni (mai ales cele calcificate) în lobul temporal (în aceste cazuri, identificarea ecoului M se face corect în regiunea controlaterală leziunii) ;

— hematoamele masive care distrug structurile anatomice alăturate sistemului ventricular.

Dimensiunile deplasării ecoului M depind de mai mulți factori :

a) mărimea leziunii — numai acele leziuni care deplasează structurile mediane pot fi corect interpretate ecografic. Se consideră, de exemplu, că un hematom cu diametrul sub 2 cm nu realizează această condiție, deci este mut ecografic ;

b) localizarea leziunii — o leziune temporală, spre deosebire de cele din ceilalți lobi, deplasează rapid structurile mediane, iar leziunile fosei posterioare le deplasează doar foarte rar. Acestea din urmă modifică însă rapid circulația LCR și produc hidrocefalie secundară, care poate fi depistată ecografic ;

c) natura leziunii — s-a observat că tumorile cerebrale maligne primitive și metastazele cerebrale determină o modificare mai netă și mai rapidă a ecoului M decît o fac hematoamele, din cauza edemului perifocal.

În afara înregistrărilor transtemporale, pentru decelarea unor leziuni ale acestor zone se recomandă și examinări seriate latero-frontale. Măsurătorile ecografice trebuie permanent corelate cu datele pneumoencefalografice, tomografice computerizate și cu cele arteriografice.

Brinker și colab. (18) au comparat deplasarea ecoului M cu deplasările structurilor mediane ale creierului obținute radiografic, confirmînd datele anterioare ale lui Jeppson (7), potrivit cărora glanda pineală calcificată reprezintă principala sursă de ecou M a adultului.

Corelația dintre deplasarea ecoului M și structurile mediane este prezentată în tabelul VI.2.

TABELUL VI.2

CORELAREA ECOULUI M CU STRUCTURILE MEDIANE

Structura anatomică	Deplasarea ecoului M (mm)
Glanda pineală	1
Porțiunea posterioară a ventriculului III	1,2
Artera cerebrală anterioară	3,4
Artera pericaloasă	3,8
Septum pellucidum	2
Porțiunea anterioară a ventriculului III	2,6

APARIȚIA UNOR ECOURI VENTRICULARE ANORMALE ÎN CADRUL HIDROCEFALIEI

Înregistrarea și măsurarea diametrelor ventriculilor cerebrali se realizează prin ecoventriculografie, termen propus de Sjögren.

a) Ventriculul al III-lea. Dimensiunile sale variază în mod normal în raport cu vîrsta ; se admite că la un adult de vîrstă medie, diametrul transversal mai mare de 7 mm poate avea semnificație patologică. De obicei pereții laterali ai ventriculului al III-lea emit două deflexiuni care se suprapun (dacă diametrul este de 3 mm).

Măsurarea diametrului transversal al acestui ventricul este utilă în cazul hidrocefaliilor primare (malformații congenitale) sau secundare (traumatisme), stenoza apeductului Sylvius, leziunile fosei posterioare, atrofia corticală etc.

Scanned with OKEN Scanner

Măsurarea diametrului transversal al ventriculului, din cauza artefactelor de înregistrare ce pot apărea, este utilă doar în mîna unui specialist cu experienţă.

b) Ventriculii laterali. Determinările diametrelor transversale se realizează uşor la copiii pînă la 10 ani şi la bătrînii cu un grad de hidrocefalie internă.

Transductorul se aplică la 4 cm deasupra urechii şi înregistrarea se face transtemporal.

De o parte şi de alta a ecoului median se înregistrează ecouri slabe, iar zona liberă dintre ecoul median şi aceste ecouri corespunde cavităţilor lichidiene ale ventriculilor. Măsurătorile în valori absolute (mm) ale acestor zone nu au intrat în practica curentă, din cauza dificultăţilor şi surselor secundare de eroare (artefacte de înregistrare). De aceea Umbach şi Kely (19) au preluat termenul de „indice ventricular", propus în 1942 de Schiersmann, iar mai tîrziu Kazner şi Hopmann (20) l-au propus pe cel de „cella media index" (CMI).

Aceasta se calculează raportînd diametrul biparietal la diametrul maxim al ventriculilor laterali în regiunea lor mijlocie (fig. VI.5). Se consideră ca patologice valori de 3,5 ; valorile cuprinse între 3,5 şi 3,8 indică hidrocefalie uşoară, iar cele cuprinse între 3,8 şi 4,1 exprimă valori normale sau compatibile cu normalitatea.

Se poate calcula de asemenea dimensiunea coamelor ventriculilor laterali (mai ales cel frontal şi temporal).

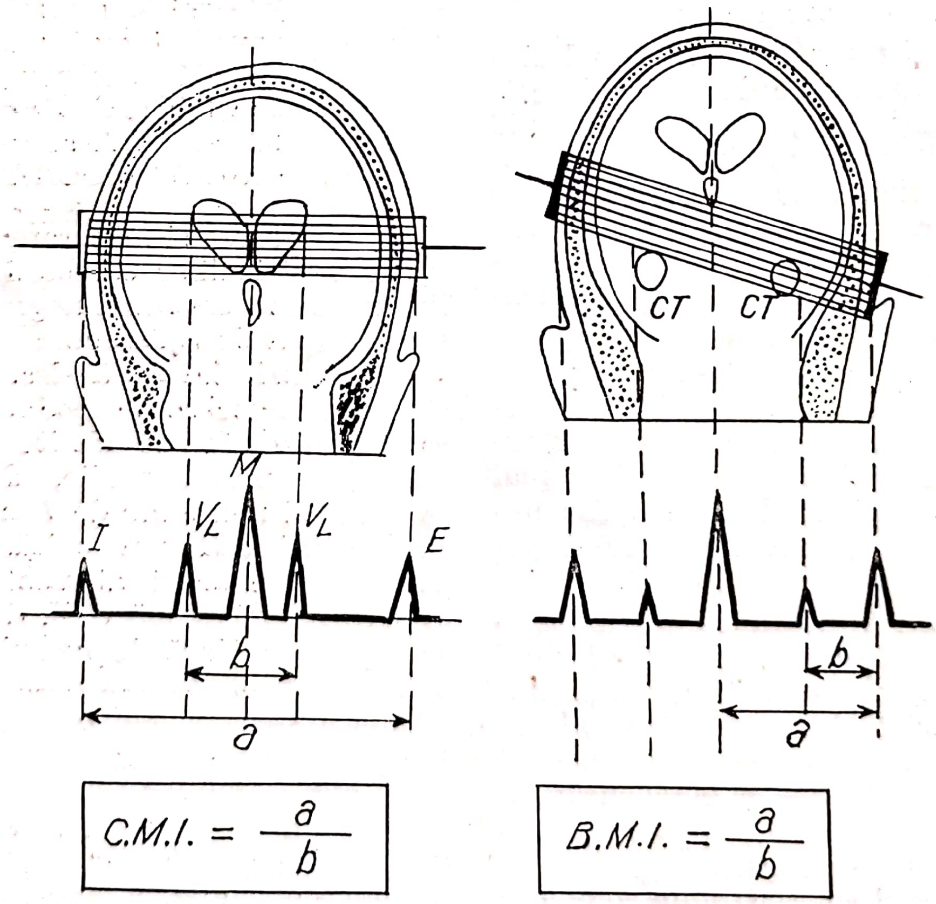

Fig. VI.5. — Calcularea indicilor ventriculari.

Diametrul transversal al cornului frontal variază în mod normal între 10—20 mm ; valori de 22—35 mm (sau mai mari) indică diverse grade de hidrocefalie predominant în zona cornului frontal.

Pentru calcularea dimensiunilor cornului temporal, Schiefer, Kazner și Kunze (21) au propus un indice al scoarței cerebrale (BMI). BMI se calculează în raport de distanța ecoului median față de ecoul emis de peretele lateral al cornului temporal al ventriculului lateral opus.

Ecoul peretelui lateral al cornului temporal este situat cam la 3/4 din distanța calculată, între ecoul inițial și ecoul final. Valorile normale ale BMI-ului sînt de 2—2,2, în timp ce valorile de 2,3 sau mai mari sînt patologice.

Valoarea BMI devine deosebit de utilă în acele cazuri în care nu se poate calcula diametrul ventriculului III (dispariția acestuia în blocajele LCR secundare tumorilor intraventriculare sau craniofaringioamelor etc.).

ECOURI ANORMALE

Acestea pot fi unice sau complexe (multiple).

a) Ecourile anormale unice apar cînd leziunile sînt unilateral și brusc instalate, dar relativ bine delimitate. Formarea ecoului unei tumori sau al unui hematom depinde de mai mulți parametri : impedanța acustică dintre țesutul cerebral și hematom sau tumoare, greutatea specifică a țesutului străbătut, vitezele diferite ale sunetului în diversele medii etc.

Schiefer și Kazner (22) au găsit variații evidente de viteză a ultrasunetelor numai la hematoame și în leziunile calcificate (1 532 m/s în țesutul cerebral și 1 610 m/s în hematoame).

Ter Braak și colab. (23) au descris pentru prima dată niște ecouri suplimentare (adiționale) ce precedau ecoul final în hematomul extradural, denumindu-le „ecourile hematomului". Ulterior Kazner a demonstrat că aceste ecouri sînt generate de *dura mater* la locul unde aceasta este disociată de structurile anatomice învecinate.

b) Ecourile complexe (multiple) apar în leziunile cu forme neregulate sau în tumorile multiple, calcificate (fig. VI.6). Rezultatele individuale pot fi utile, dar investigația de rutină dă rezultate inferioare tomografiei axiale computerizate (TAC).

ECOURILE PULSATILE ANORMALE

Uneori se înregistrează ecouri particulare, sugerînd aspectul discret al pulsului. Acestea se întîlnesc în

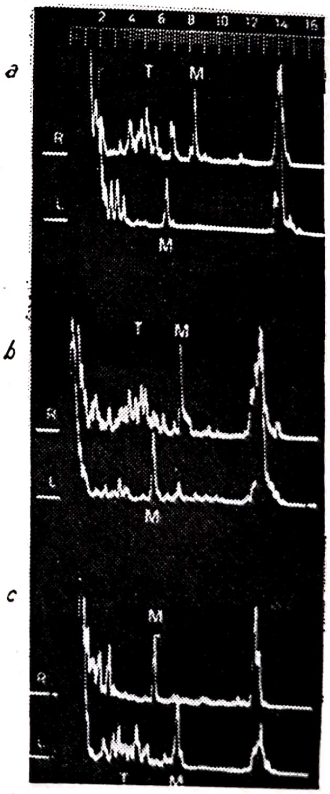

Fig. VI.6. — Complexul de ecouri în cazul tumorilor (*T*) localizate în lobul temporal :

a — glioblastom temporal drept ; *b* — meningiom sfenoidal drept ; *c* — astrocitom cu celule mici situat în lobul temporal stîng (*R* — dreapta ; *L* — stînga).

Scanned with OKEN Scanner

malformaţiile arterio-venoase şi în sindromul venei cave superioare. În cazul leziunilor obstructive ale arterelor cerebrale sau în condiţiile existenţei unei tumori pe traiectul arterei respective, pulsaţiile arteriale înregistrate prin ecografie pot dispărea.

ECOENCEFALOGRAFIA ÎN DIAGNOSTICUL TUMORILOR ŞI METASTAZELOR CEREBRALE

Este o metodă importantă pentru diagnosticarea corectă a tumorilor cerebrale (primitive sau metastatice). Se descriu ca frecvente următoarele modificări ecografice :

— modificarea prin deplasare a structurilor mediane, în prezenţa unor leziuni emisferice ;

— dilatarea sistemului ventricular secundară unui obstacol în circuitul de scurgere al LCR ;

— apariţia ecoului patologic complex la tumorile neregulate cu calcificări intratumorale, dacă acestea sînt intersectate de fluxul de ultrasunete.

Datele din literatură dau un indice diagnostic comparabil cu al TAC cînd tumoarea depăşeşte diametrul de 2 cm. La tumorile mici, care nu deplasează structurile mediane sau nu împiedică circulaţia LCR, aceste date se obţin cu alte metode de investigaţie.

Rezultatele obţinute pe loturi mari de pacienţi au condus la următoarele concluzii (după localizarea tumorilor) :

TUMORILE SUPRATENTORIALE

Pentru claritate vom clasifica aceste tumori în felul următor :

a) Tumorile emisferelor cerebrale. Ele deplasează aproape constant ecoul M ; această deplasare este în directă legătură cu mărimea şi localizarea tumorii şi cu edemul perifocal. Rezultatele pozitive variază de la 66% (Planiol) pînă la 92% din cazuri (Kazner). Localizările în diversele zone ale emisferelor cerebrale determină valori diferite ale probabilităţii de detecţie ultrasonică, şi anume :

Tumorile cu localizare frontală produc rar deplasări ale ecoului M (deplasări ce nu depăşesc 4 mm). Frecvent sînt întîlnite ecograme cerebrale normale (20%) în prezenţa unor tumori de pol anterior cerebral. Tumorile zonei precentrale dau mai frecvent ecouri anormale sau deplasează ecoul M (valori medii de 6 mm). În 5% din cazuri, ecograma poate fi normală.

Tumorile temporale şi occipitale deplasează mai repede formaţiunile mediane ale creierului.

Deplasarea ecoului M variază între 6,5 şi 7,4 mm (Kazner) şi doar excepţional (1—2%) s-au obţinut ecograme normale în prezenţa unor tumori ale acestor zone.

Tumorile parietale provoacă importante deplasări ale zonelor mediane cu modificarea poziţiei ecoului M de pînă la 12 mm. Glioamele mici, situate la marginea fisurii interemisferice, meningiomul parasagital şi falxmeningiomul, determină apariţia unor discrete deplasări ale ventriculului III (motiv pentru care în 42% din cazuri, ecogramele sînt normale).

Încercările de a stabili o corelaţie între tipul histologic al tumorii şi aspectul ecografic nu au dat rezultat. S-a observat totuşi că glioblastoamele induc de obicei deplasări mari ale ecoului M fără ca aceasta să permită stabilirea unei corelaţii între natura histologică a tumorii şi gradul de deplasare a ecoului M.

b) Tumorile liniei mediane interesează direct structurile a căror deplasare induce apariţia ecoului M. În tumorile acestor zone se înregistrează

Scanned with OKEN Scanner

numeroase deplasări în regiunea mediană. Cel mai adesea dau astfel de înregistrări tumorile talamice, tumorile supraselare, craniofaringioamele și tumorile corpului calos. În 64% din cazuri se pot înregistra ecograme patologice.

c) Tumorile bazale de fosă anterioară și medie. Adenoamele hipofizare și meningioamele de fosă anterioară sînt greu de surprins ecografic, doar meningioamele de aripă mică sfenoidală pot da rezultate interpretabile în 60—70% din cazuri.

TUMORILE INFRATENTORIALE

Aceste tumori induc frecvent obstrucții în scurgerea LCR și în mod secundar hidrocefalie, care constituie un semn indirect de tumoare subtentorială (adesea aceste semne apar înaintea depistării simptomelor clinice). Frecvent are loc o dilatare a ventriculului III (10—16 mm în diametru).

Tumorile fosei cerebeloase (meduloblastomul, astrocitomul, ependimomul) induc modificări ale sistemului ventricular decelabile ecografic mai frecvent decît în cazul meningioamelor de fosă posterioară.

Tumorile de trunchi cerebral sînt mai greu de depistat ecografic ; fac excepție tumorile pontine și mai ales neurinomul acustic, care poate induce rapid hidrocefalie.

Comparînd datele ecografice date de tumorile cerebrale supra- și infratentoriale se poate remarca faptul că investigațiile ultrasonice au valoare superioară în tumorile infratentoriale.

METASTAZELE CEREBRALE

În comparație cu datele obținute în cazul tumorilor cerebrale primitive, ecografia relevă date mai puțin precise în cazul metastazelor cerebrale.

Metastazele izolate ale regiunilor supratentoriale pot da rezultate pozitive în 80% din cazuri, dar acest procent scade la 60 dacă metastazele sînt numeroase și diseminate în ambele emisfere.

În cazul metastazelor solitare ale cerebelului sau trunchiului cerebral apar modificări ale sistemului ventricular în 84—90% din cazuri.

În concluzie, se poate afirma, pe baza datelor actuale din literatură, că ecografia cerebrală nu decelează tumorile și/sau metastazele cerebrale decît în aproximativ 50% din cazuri. Metoda poate fi îmbunătățită prin ecoventriculografie, care oferă indirect date asupra tumorilor (predominant asupra celor subtentoriale), ridicînd coeficientul lor de depistare pînă la 79%).

Deci, ecografia nu poate exclude prezența unei tumori, dar evidențierea unor deplasări ale ecoului M sau a unor modificări ale diametrului ventricular poate indica existența unei tumori.

ECOENCEFALOGRAFIA ÎN ABCESELE CEREBRALE ȘI ÎN MENINGITE

Infecțiile creierului și ale meningelui se comportă diferit ecografic, după cum realizează un aspect localizat (abcesul cerebral) sau difuz (meningoencefalita).

ABCESUL CEREBRAL

Se prezintă din punct de vedere ecografic ca orice proces înlocuitor de spațiu, astfel că modificările ecou-

lui M au semnificaţii asemănătoare cu cele întîlnite în tumorile şi metastazele cerebrale. Ca şi la tumori, edemul ce delimitează abcesul cerebral accentuează deplasarea ecoului M. Media modificărilor ecoului M variază de la 4,5 mm [Kunst (24)] la 8 mm [Schiefer şi colab. (13)], cele mai importante modificări apărînd la abcesele temporale şi parietale, în timp ce abcesele cu localizare frontală sau occipitală sînt mai greu decelabile.

Semnul caracteristic al abcesului central îl constituie creşterea rapidă a modificărilor ecogramei, care corespunde unei dezvoltări clinice rapide. Date asemănătoare se mai pot obţine în hemoragiile intratumorale.

Creşterea rapidă a deplasării ecoului M indică deci cu probabilitate diagnosticul de abces central şi totodată orientează terapeutica în sensul surprinderii momentului operator propice. De asemenea, normalizarea unei ecograme modificată patologic anterior (deplasarea ecoului M spre linia de mijloc) indică corectitudinea tratamentului.

Abcesele din fosa posterioară afectează rapid scurgerea lichidului rahidian inducînd o dilatare a sistemului ventricular. Media valorilor diametrului ventriculului III este de aproximativ 12 mm, deci mai mică decît în tumorile de fosă posterioară, ceea ce se explică prin instalarea mai rapidă a abcesului cerebelos.

S-a încercat să se evidenţieze existenţa unui abces supratentorial prin înregistrarea ecourilor adiţionale, care apar dacă abcesul este acoperit de o capsulă bine delimitată, ce se interpune perpendicular în calea fasciculului de ultrasunete. Schiefer şi colab. (9) au putut decela astfel, într-o treime din cazuri, existenţa unui abces cerebral.

Müller (25) a folosit ecoencefalografia transdurală intraoperatorie evidenţiind două aspecte diferite ale abcesului :

— în cazul abceselor cronice, cu capsulă bine delimitată, apare o sonogramă cu ecouri adiţionale izolate, generate de prezenţa capsulei ;

— în cazul abcesului acut, cu lichefierea ţesutului, unde nu s-a format încă o capsulă, apar grupuri de ecouri multiple pe o arie largă, greu interpretabile.

MENINGITELE

În mod normal, meningitele cu lichid clar nu induc modificări ecografice. La meningitele purulente şi la cele tuberculoase apar modificări precoce ale sistemului ventricular, predominînd dilatarea ventriculului III. Kunst şi Quenzer (26) au măsurat diametrul ventriculului III la 51 de bolnavi cu meningite purulente şi au găsit o medie de 10,7 mm (9,6 mm la cei care au supravieţuit şi 12,5 mm la cei care au decedat).

Diametrul ventriculului III se normalizează paralel cu ameliorarea clinică, constituind deci un test obiectiv de evoluţie a bolii.

În meningitele tuberculoase este constantă dilatarea ventriculului III, cu valori ale diametrului transversal superioare celor din meningitele bacteriene. Coroborînd datele BMI [calculate după formula lui Schiefer şi Kazner (13)] cu diametrul ventriculului III, s-a observat că dilatarea izolată a ventriculului III este aproape patognomonică pentru meningita bacilară, care coexistă cu un BMI cerebral (în fazele iniţiale ale bolii). În stadiile cronice apar şi modificări ale BMI, secundare tulburărilor de circulaţie ale LCR.

Scanned with OKEN Scanner

ECOENCEFALOGRAFIA ÎN TRAUMATISMELE CRANIENE

Traumatologia craniocerebrală este un domeniu cu largi posibilităţi de aplicare a ecoencefalografiei. Această metodă neinvazivă, cu preţ de cost relativ scăzut, realizează un triaj util al pacienţilor cu traumatisme craniene, selectînd cazurile sigur diagnosticabile ca fiind hematoame cerebrale posttraumatice şi realizînd un *screening* necesar pentru cazurile ce urmează să fie investigate cu metode selective (tomografia axială computerizată, scintigrafia cerebrală etc.).

Trebuie cunoscute dificultăţile tehnice ale ecografiei (absorbţia unei importante cantităţi de energie ultrasonică de către oasele capului, variaţiile ultrasonice ce traversează medii cu densităţi diferite, unghiul sub care fasciculul de ultrasunete penetrează zona de studiat etc.), pentru a-i putea preciza exact locul pe care îl deţine în tehnicile de investigaţie cerebrală.

În ciuda acestor dificultăţi, ecoencefalografia s-a dovedit a fi o metodă utilă de diagnostic şi urmărire a pacienţilor cu traumatisme craniene.

Ecografia cerebrală realizează aspecte diferite în diversele tipuri de traumatisme craniocerebrale. Clasic, se consideră că traumatismele craniocerebrale se împart după intensitatea modificărilor lezionale în :

— comoţii cerebrale ;

— contuzii cerebrale ;

— dilacerări şi traumatisme intracraniene posttraumatice.

Comoţia cerebrală presupune prin definiţie absenţa semnelor obiective neurologice (sau prezenţa lor trecătoare), concomitent cu existenţa unor microleziuni histochimice. Ecoencefalografia efectuată în aceste condiţii indică trasee normale, rareori existînd false deplasări ale ecoului M, în condiţiile unor hematoame întinse epicraniene ale regiunii temporale. Aceste modificări sînt surse de eroare [Jeppson (27), Chadduck şi Crutchfield (28) etc.] ce pot fi înlăturate printr-un examen clinic şi ecografic atent al traumatizatului (fig. VI.7).

Contuzia cerebrală presupune existenţa leziunii anatomice secundare traumatismului craniocerebral. Rezultatele ecografice variază în timp. Imediat după traumatism

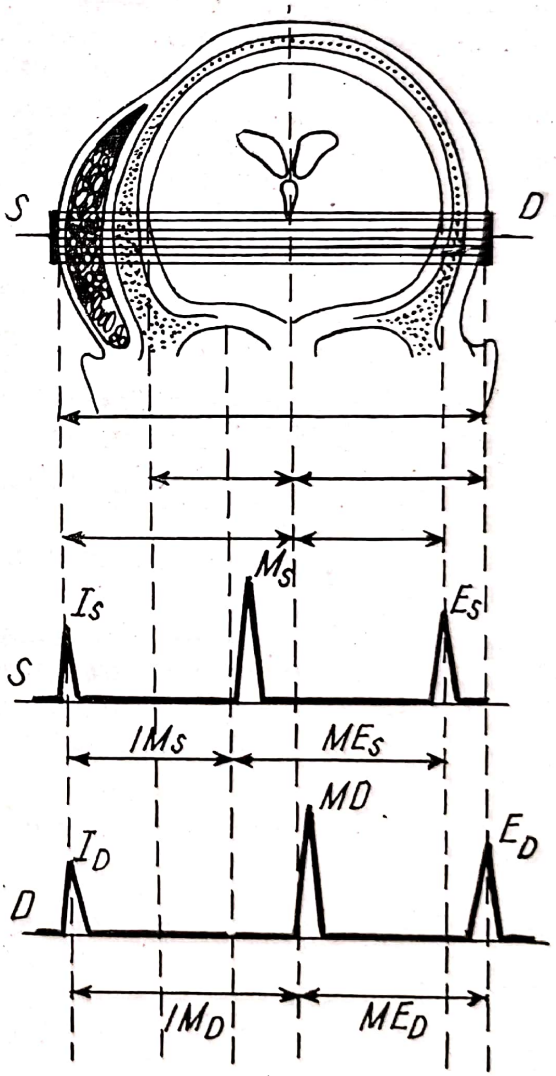

Fig. VI.7. — Schemă indicînd falsa deplasare a ecoului median în cazul unui hematom al scalpului :
S — stînga ; *D* — dreapta ; *M* — ecoul liniei mediane; *I* — intrare; *E* — ecou.

Scanned with OKEN Scanner

apar foarte rar modificări ale ecoului M sau ale sistemului ventricular (fac excepţie pacienţii cu contuzii întinse ale unui emisfer, ce pot genera rapid deplasări ale structurilor mediane).

La copii, deplasarea ecoului M este precoce. La o treime din pacienţii cu contuzii cerebrale apar modificări ale ecoului M în primele 3—4 zile (media deplasărilor ecoului M este de 3,5 mm, după Schiefer, Geletneky, Pia). Deplasarea maximă a ecoului M apare între a 3-a şi a 5-a zi, iar revenirea la normal a ecogramei se constată după 2—6 săptămîni.

Aproape constant există modificări ale sistemului ventricular (69% din cazuistica lui Schiefer), reprezentate de dilatarea ventriculului III. Cazurile dilatărilor ventriculului III secundar unei contuzii cerebrale trebuie căutate în :

— existenţa unei leziuni întinse în polii anteriori ai emisferelor cerebrale ;

— hemoragia interventriculară cu tamponada lichidului cerebrospinal ;

— leziuni ale cerebelului şi/sau ale trunchiului cerebral ;

— tulburări în resorbţia subarahnoidiană a LCR.

La pacienţii în stare de comă, Kunst a putut demonstra că între durata comei şi gradul de dilatare a ventriculului III există un raport direct proporţional.

Dilacerările intracraniene posttraumatice. Datele din literatura ultimelor două decenii dovedesc că ecoencefalografia reprezintă un mijloc valoros de diagnostic şi evaluare clinică şi prognostică a proceselor înlocuitoare de spaţiu secundare traumatismelor craniocerebrale.

Ecoencefalografia, examen neinvaziv care poate fi repetat ori de cîte ori este nevoie, evidenţiind dinamic modificările ultrasonice din creier, este în măsură să stabilească diagnosticul de hematom nou ce se dezvoltă intracranian înainte de apariţia simptomatologiei clinice.

În hematoamele intracraniene apar deflexiuni intrasonice denumite *sui generis* — ecoul hematomului.

Aceste ecouri ale hematomului sînt reprezentate de ecouri adiţionale (Ter Braak, 1959) ce apar înaintea ecoului final. Ele sînt patognomonice pentru hematoamele extradurale dar pot apărea, mai rar, şi în alte tipuri de hematoame (în procent ce variază pînă la 35). Kanzer şi colab. (30), după cercetări minuţioase, au ajuns la concluzia că în cazurile hematoamelor extradurale (epidurale), ecoul de hematom provine din sumarea ecoului *durei mater* (3/4) cu ecoul propriu-zis al colecţiei sanguine din hematom (1/4). În realizarea acestui ecou contează îndeosebi incidenţa sub care ultrasunetele ating *dura mater* (devieri de la perpendicularitatea fasciculului pe *dura mater* de 5° scad amplitudinea ecoului *durei mater* cu 80%). De aici derivă necesitatea practică de a orienta şi manevra transductorul pînă cînd se obţine deflexiunea cu amplitudine maximă. Bruckner şi Kazner (29) au imaginat o metodă de ecografie oblică tocmai pentru aceste situaţii.

În cazul hematoamelor cronice, capsula de înveliş se comportă ca o membrană reflectorizantă asemănătoare *durei mater*. Aspectele particulare ale diverselor tipuri de hematom pot fi sistematizate astfel :

a) ecoencefalografia în hematoamele epidurale ;

b) ecoencefalografia în hematomul subdural acut şi subacut ;

c) ecoencefalografia în hematomul subdural cronic ;

d) ecoencefalografia în hematomul intracerebral.

a) Ecoencefalografia în hematoamele epidurale este o metodă de elec-

Scanned with OKEN Scanner

ție pentru diagnosticarea topografică a hematoamelor epidurale, caracterizîndu-se prin :

— înregistrarea deplasării ecoului M în partea de care se află hematomul ;

— apariția ecoului specific de hematom în cazul decolării *durei mater* de tăblia internă a cutiei craniene.

Schiefer și colab. (9) consideră că sensibilitatea metodei poate ajunge pînă la un procent de 95 diagnostice pozitive, cu deplasări ale ecoului M variind între 6—7,5 mm (valorile mari apar în hematoamele epidurale ale regiunilor temporale și parietale). Valoarea deplasării ecoului M poate oferi și date aproximative referitoare la diametrul hematomului, observîndu-se că aceasta este egală cu triplul deplasării ecoului M.

Comparînd datele obținute prin ecoencefalografie cu cele ale tomografiei axiale computerizate s-a constatat că aceasta din urmă este superioară ca precizie, dar mult mai costisitoare, deci inaccesibilă spitalelor obișnuite ; rezultă că ecograma rămîne încă suverană.

Ecografia poate da și relații postoperatorii, ecoul M revenind la normal în interval de 2—40 de zile (variabil cu vîrsta, localizarea traumatismului, asocierea altor leziuni etc.).

b) Ecoencefalografia în hematomul subdural acut și subacut. Rezultatele ecografice sînt mai puțin concludente decît în cazul hematomului epidural, deoarece nu se înregistrează un ecou de hematom caracteristic. Deflexiunea ultrasonică apărută la întrepătrunderea dintre suprafața creierului și hematom are o amplitudine mai mică decît în ecoul *durei mater* din hematomul epidural.

Deplasarea medie a ecoului M este comparabilă cu cea din hematomul epidural. Uneori apare o deflexiune adițională înaintea ecoului final, iar ecoul inițial este prelungit.

Observarea permanentă a pacientului și înregistrarea seriată a ecogramelor poate indica instalarea acută a unui hematom subdural cu deplasări ale ecoului M variabile de la o oră la alta : s-au citat cazuri de deplasări ale ecoului M de pînă la 10 mm în decurs de o oră.

În hematoamele subacute se poate înregistra relativ frecvent ecoul de hematom. S-a încercat să se explice aceasta prin dispariția treptată a girusurilor și „netezirea" scoarței cerebrale, fapt ce favorizează deflexia razelor.

c) Ecoencefalografia în hematomul subdural cronic. În cazul hematomului subdural cronic unilateral, modificarea ecografică este clară, cu o deplasare a ecoului M de 6—8 mm.

Cînd hematomul este bilateral, deplasarea este mai mică, evidențiind de fapt diferența dintre cele două deplasări în funcție de pozitivitatea electrodului (dreapta și stînga).

În cazul hematoamelor de convexitate, în special la cele din zona parietală, Schiefer (9) a folosit tehnica ecografiei oblice pentru a putea orienta perpendicular fasciculul de raze pe suprafața hematomului.

Ca factori de eroare se citează hematomul subdural cronic multiplu, dilatarea exagerată a spațiilor subarahnoidiene, existența unor leziuni cerebrovasculare, preexistența hematomului subdural.

Ca regulă, preoperator, pacientului i se practică angiografie cerebrală de siguranță, iar postoperator este de preferat ca urmărirea și controlul să se facă ecografic.

d) Ecoencefalografia în hematomul intracerebral. Existența unei colecții sanguine intraparenchimatoase duce la deplasarea structurilor mediane cu modificarea ecoului M.

Hematoamele unilaterale de regulă nu scapă neevidențiate ecografic, deoarece induc o deplasare me-

Scanned with OKEN Scanner

die a ecoului de 5—7 mm (variațiile țin de localizarea hematomului, deplasările mai mici fiind date de hematoamele frontale, iar cele mai mari, de hematoamele situate în regiunea temporală sau parietală). Deplasările sînt net superioare celor din tumorile cerebrale (aproximativ 3 mm), ceea ce poate constitui un element de diagnostic diferențial ecografic. Foarte rar se evidențiază hematoamele occipitale. În 60% din cazuri se poate înregistra și ecoul hematomului.

Încercările de a diferenția diversele tipuri de hematoame intracerebrale nu se soldează întotdeauna de date sigure ; ecograma are o acuratețe apropiată de cea a angiografiei cerebrale doar în cazul hematomului epidural și, relativ frecvent, în cel subdural cronic.

În cadrul traumatismelor craniocerebrale este important să se facă diagnosticul diferențial între contuzia cerebrală și hematomul cerebral, acesta din urmă avînd sancțiune chirurgicală. Această diferențiere se realizează cu ajutorul ecoencefalografiei.

Pe un lot de 844 de bolnavi, Schiefer (9) obține următoarele rezultate :

— ecogramă normală — probabilitatea existenței unui hematom este foarte scăzută (mai mică de 3%) ;

— deplasarea mică a ecoului M (2—6 mm) — probabilitatea crește la 80% ;

— deplasarea mai mare de 6,5 mm — probabilitatea existenței hematomului este mai mare de 95% (hematoamele cu deplasarea ecoului M peste 8 mm au fost localizate în regiunea temporală și parietală).

Rezultă că 2/3 din hematoamele posttraumatice pot fi diferențiate ecografic de contuziile cerebrale.

SURSE DE ERORI ÎN INTERPRETAREA UNEI ECOENCEFALOGRAFII ÎN CAZUL TRAUMATISMULUI CRANIOCEREBRAL

În afară de abilitatea tehnică și de experiența examinatorului, în cazul ecoencefalografiei trebuie să se țină seama de :

— existența unei asimetrii craniene (în acest caz este necesară măsurarea distanței dintre linia mediană și ecoul final de fiecare parte) ;

— existența unui hematom al scalpului (poate mima o falsă deplasare a ecoului M) ;

— coexistența unor importante modificări de poziție ale sistemului ventricular (aplicarea seriată a sondei receptoare evidențiază acest aspect) ;

— prezența fracturilor profunde, mai ales cele din zona temporo-parietală, cînd linia de fractură este intersectată ortograd de fasciculul de unde ;

— prezența unor pulsații arteriale (mai ales cele din regiunea mediană ce pot genera un fals ecou M).

ECOENCEFALOGRAFIA ÎN AFECȚIUNILE CEREBROVASCULARE

În cadrul bolilor cerebrovasculare, ecoencefalografia este utilă întrucît oferă informații asupra modificării structurilor mediane, prezenței ecourilor normale și existenței unei atrofii corticale secundare leziunilor vasculare.

Pentru investigare se folosește cel mai adesea tehnica în modul A. În comparație cu ecoencefalografia, metoda de elecție pentru diagnosticul bolilor vasculare cerebrale rămîne angiografia, dar prima are avantajul inocuității, posibilității de repetare

Scanned with OKEN Scanner

și de utilizare în leziunile însoțite de hemoragii apărute în cursul sindroamelor hemoragice.

Explorarea în modul A poate evidenția existența unei deplasări a structurilor mediane, precum și gradul lor de deplasare. Majoritatea autorilor consideră că deplasări ale ecoului M mai mari de 2 mm au semnificație patologică.

Datele ecografice pot fi sistematizate astfel :

1 — Infarctul cerebral. Deși mecanismul de producere este complex (embolie, ischemie acută, tromboză), aspectul ecografic nu prezintă variații semnificative. Datele variază de la autor la autor, iar procentele de depistare a unor deplasări a structurilor mediane alternează între 21 (Kazner, Schiefer) și 43 (Kunst). Valorile deplasării ecoului M variază între 2,5 și 6 mm. În cazul ramolismentelor unilaterale există posibilitatea de înregistrare a deplasării ecoului M, dar în cazul ramolismentelor multiple nu s-au evidențiat modificări ecografice.

2 — Hemoragia cerebrală. Dacă hemoragia este difuză, structurile nervoase sînt dilacerate, așa încît posibilitățile de depistare ecografică scad. Acestea cresc considerabil atunci cînd există tendința de organizare a hemoragiei spre hematom.

Înregistrarea ecoului M aduce date comparabile cu cele obținute în tumorile cerebrale, dar cu procent de depistare mai mic (85% în cazul tumorilor cerebrale supratentoriale față de 66% rezultate pozitive în hematoamele supratentoriale). Deplasările liniei mediane au valori mijlocii (6—8 mm). Kazner afirmă că deplasările ecoului M sînt mai mari în hematoamele netraumatice.

Este destul de greu de diferențiat o hemoragie masivă de un ramolisment ischemic, embolic sau trombotic ; totuși Schiefer și Kazner (13), pe 280 de cazuri de pacienți cu hemoragii cerebrale, au evidențiat deplasarea ecoului M la 84% dintre bolnavi, în timp ce pe 1 240 de cazuri cu ramolismente cerebrale au decelat modificări ecografice patologice la 13% dintre aceștia.

3 — Hemoragia subarahnoidiană. Ecografia constituie în acest caz o metodă atraumatică de diagnosticare și de urmărire a evoluției clinice, putînd indica la timp atitudinea terapeutică și eventualele complicații care necesită tratament neurochirurgical.

Deplasările de structuri mediane în hemoragia subarahnoidiană sînt rare (de obicei cînd aceasta se complică cu instalarea unui hematom sau cînd hemoragia este foarte întinsă). Cînd există, deplasările sînt mici (2—5 mm), iar procentul de depistare nu depășește 15. Urmărind zilnic ecograma la bolnavii cu hemoragii subarahnoidiene se poate decela apariția secundară a deplasării ecoului M, care semnifică instalarea edemului sau a unui ramolisment cerebral.

Dacă înregistrarea ecoului M nu pare să fie foarte utilă în hemoragia subarahnoidiană, determinarea diametrului ventriculului III și a BMI poate aduce date suplimentare. Într-un studiu prospectiv, efectuat de Kunst și Quenzer (26), autorii au evidențiat prezența creșterii diametrului transversal al ventriculului III în primele trei zile (aproximativ 9 mm). Aceste valori cresc treptat în timp, diametrul ventricular putînd ajunge la valori extreme (18 mm). Investigațiile arteriografice au evidențiat că în cazul anevrismelor de arteră comunicantă sau în cele de arteră cerebrală posterioară, valorile diametrului ventriculului III sînt mai mari decît în hidrocefalia secundară hemoragiei subarahnoidiene din alte localizări ale anevrismelor cerebrale.

Scanned with OKEN Scanner

Datele oferite de diametrul ventriculului III au furnizat și criterii prognostice. Autorii au observat că bolnavii cu dilatare ventriculară mică evoluează mai bine, iar recidivele de hemoragie subarahnoidiană sînt mai rare decît la bolnavii cu evoluție severă sau la care, urmărirea în timp a evidențiat repetarea hemoragiei și dilatare mare a ventriculului III (6 mm). Ecograma arată că în mod normal variațiile diametrului ventriculului III se înregistrează pe o curbă de tipul celei din figura VI.8. Persistența unei dilatări ventriculare cu valori ridicate semnifică prognostic sever, risc de recidivă a hemoragiei sau apariția unei tulburări psihice (modificări de comportament, deteriorare intelectuală) secundare hidrocefaliei.

Există numeroase ipoteze care încearcă să explice modul de instalare a hidrocefaliei după hemoragie subarahnoidiană ; le amintim pe cele mai interesante :

— Askenasy și colab. (31) consideră că hemoragiile periapeductale duc la comprimarea apeductului Sylvius și hidrocefalie secundară ;

— Schiefer și Kazner (13) presupun că sîngele din zona hemoragiei fuzează în ventriculul IV, unde se realizează o coagulare lentă, cu apariția unor tulburări secundare de circulație a LCR ;

— Hammes (32) a ajuns la concluzia că iritația meningelui de către sînge duce la extravazarea de leucocite polimorfonucleare și limfocite, care induc o reacție fibroasă a meningelui, cu obstruarea spațiilor subarahnoidiene de resorbție ;

— Noetzel (32) descrie sideroza creierului în regiunea periapeductală cu apariția unei iritații secundare a meningelui ;

— Shulmann, Faltz și Word au observat că hidrocefalia este mai frecventă și mai importantă cînd anevrismul arterial este situat pe

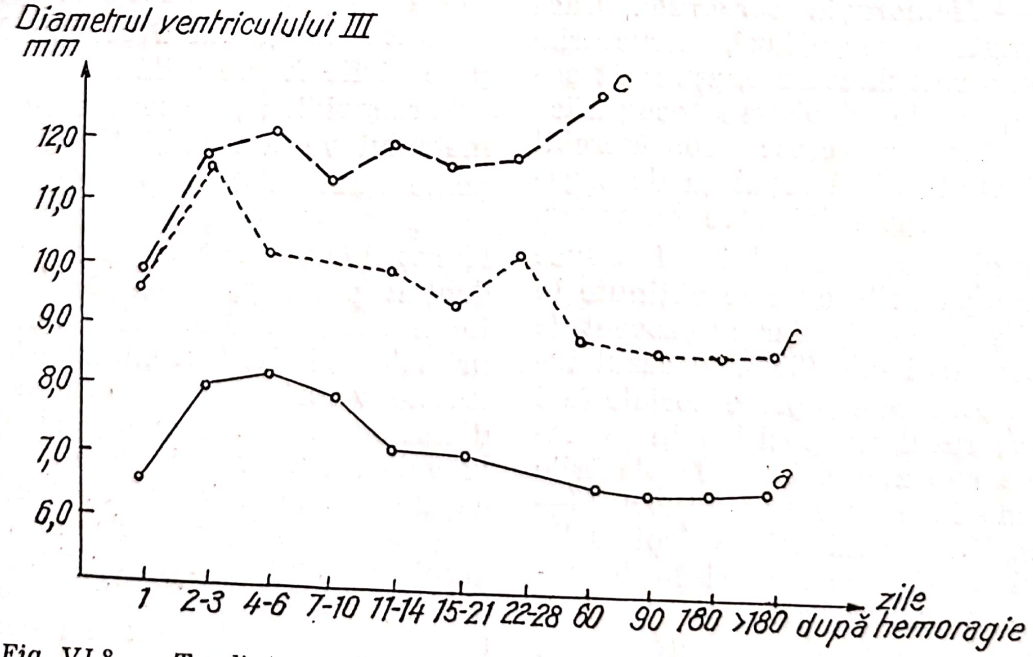

Fig. VI.8. — Tendința de lărgire a ventriculului al III-lea (în mm) după o hemoragie subarahnoidiană :
a — pacienți fără complicații ; *b* — pacienți care au supraviețuit, cu hemoragii recidivante sau cu complicații ; *c* — cazuri fatale.

acele artere care au raporturi anatomice cu sistemul ventricular și meningele.

În concluzie, se poate afirma că ecoencefalografia ocupă un loc relativ limitat în diagnosticarea hemoragiei subarahnoidiene, dar că poate oferi unele date importante pentru diagnosticul topografic, prognostic și evoluție.

ECOENCEFALOGRAFIA ÎN SCALA GRI ÎN TUMORILE CEREBRALE ȘI HIDROCEFALIE

ECOENCEFALOGRAFIA ÎN TUMORILE CEREBRALE

În timp ce ecoencefalografia unidimensională a devenit un examen de rutină în multe unități spitalicești de neurologie, neurochirurgie și pediatrie, explorarea ultrasonică bidimensională nu a dobîndit niciodată un asemenea loc, cu toate că multe dintre tehnicile de explorare în modul B au fost aplicate la scalp în urmă cu peste 16 ani. Explicația acestei situații rezidă în condițiile grele de cuplare, atenuarea marcată a ultrasunetelor de către oasele craniene și nivelul de dezvoltare tehnică a aparatelor pentru ultrasunete. Pentru investigația ecografică bidimensională a scalpului și creierului au fost folosite mai multe metode (fig. VI.9).

Explorarea lineară. Metoda cea mai simplă de explorare este cea lineară sau paralelă în care sonda este manevrată în jurul capului în linie dreaptă (fig. VI.9-a). Această tehnică a fost utilizată cu succes de mai mulți autori (34, 35). Problema principală ce apare, cînd se folosește această tehnică, este distorsiunea structurilor (36).

Lombroso și colab. (37) au publicat un studiu detaliat, bazat pe investigarea a 75 de tumori supratentoriale. Cele mai bune rezultate s-au obținut în cazul tumorilor situate pe linia mediană sau la baza craniului

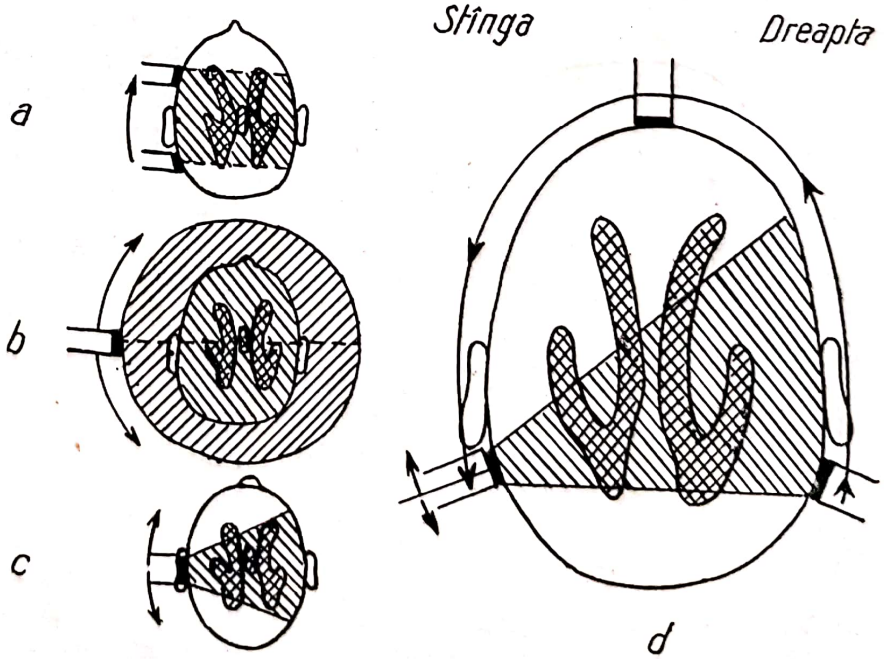

Fig. VI.9. — Demonstrarea schematică a procedeelor diferite de explorare în modul B :
a — explorarea paralelă sau lineară ; *b* — explorarea circulară sau convergentă ; *c* — explorarea sectorială sau divergentă ; *d* — explorarea compusă.

Scanned with OKEN Scanner

(68% rezultate pozitive). Leziunile frontale și occipitale au putut fi vizualizate numai rareori. În detectarea tumorilor, cele mai bune rezultate se obțin prin encefalografie și scintigrafie; fac excepție tumorile bazale care, așa cum s-a arătat, sînt detectate cu precizie cu ajutorul ecografiei în modul B. Modificările apărute în zona mediană au indicat prezența unui proces expansiv în procent de 93.

Explorarea circulară sau convergentă a craniului a fost introdusă de Makov și McRae (38, 39) (fig. VI.9 b) care, pentru a asigura condiții optime de cuplare, au introdus capul pacientului într-un bazin cu apă. Transductorul a fost deplasat de jur împrejurul capului.

Explorarea sectorială sau divergentă constituie a treia posibilitate, în care transductorul este plasat într-un punct al capului, de obicei în regiunea temporală, și apoi mișcat înainte și înapoi într-un singur plan (fig. VI.9 c). Această metodă a fost utilizată de Tanaka și colab. (40) și de Müller (41). Figura VI.10 schematizează detectarea unei tumori cerebrale cu această tehnică. Ecoencefalografia mecanică sectorială a fost îmbunătățită prin introducerea ecoencefalografiei electronice sectoriale.

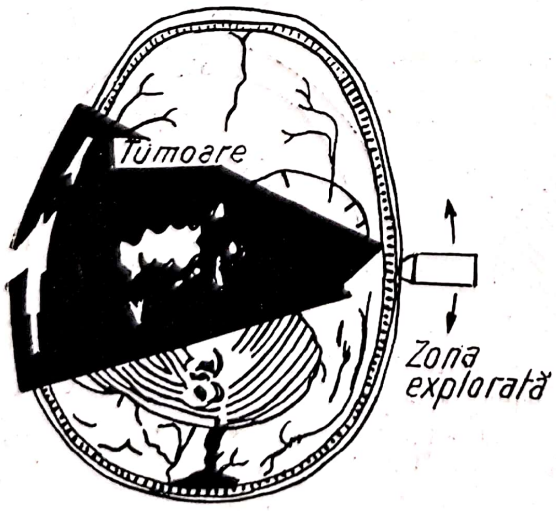

Fig. VI.10. — Explorarea sectorială a unui meningiom în stînga fosei mijlocii.

Explorarea compusă. Această tehnică îmbină avantajele tuturor celorlalte metode ecografice bidimensionale (fig. VI.9 d); cu ajutorul ei se obțin cele mai bune rezultate. La copii se obțin informațiile despre structurile intracraniene și procesele patologice mult mai detaliate decît la adulți (absorbția ultrasunetelor de către oasele craniene ale adulților este foarte mare comparativ cu cea a creierului și a fluidului cerebrospinal). Din această cauză, majoritatea studiilor publicate au fost efectuate pe copii.

Ecoencefalografia bidimensională efectuată în tehnica compusă este singura care furnizează date corecte despre structurile intracraniene și relațiile dintre ele. Afișarea simultană a imaginilor în modul A și B permite un control mai bun al imaginii în modul B, ca și ajustarea parametrilor de lucru, ajustare ce se face în modul A înainte de obținerea imaginii finale în modul B. Dacă se folosește un transductor cu diametrul de 15—20 mm, fasciculul ultrasonor va pătrunde în craniu aproximativ 20—30 mm în orice plan dorim.

Pentru determinarea posibilităților și limitelor acestei metode în depistarea tumorilor cerebrale, Kazner și Grumme (42) au studiat 263 de pacienți cu tumori cerebrale confirmate operator sau neuroradiologic, dintre care 251 cu tumori supratentoriale și 12 cu leziuni infratentoriale. Cele mai multe ecografii au fost efectuate în plan orizontal (fig. VI.11). În cazurile cu tumori bazale s-au efectuat de asemenea ecografii în secțiune prin coronară.

Vizualizarea directă a tumorilor cerebrale depinde de localizarea și structura internă a leziunii. Ecourile pornesc de la suprafața tumorii și,

Scanned with OKEN Scanner

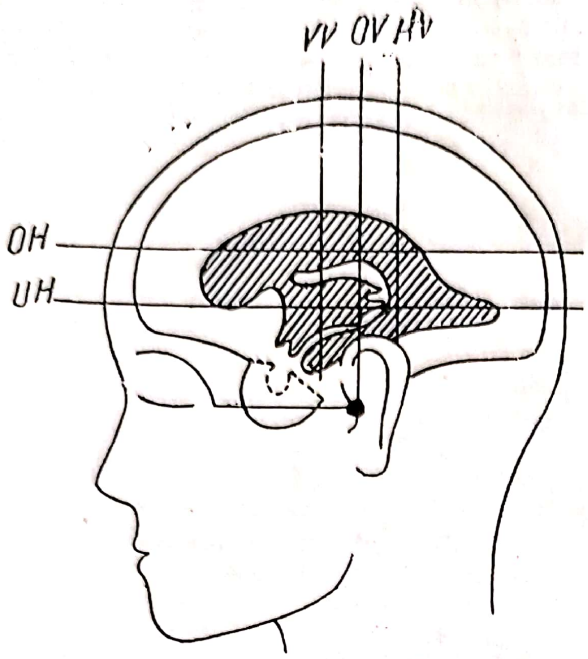

Fig. VI.11. — Planurile standard pentru secțiuni orizontale și coronare :
UH — planul orizontal inferior ; *OH* — planul orizontal superior ; *VV* — planul vertical ; *OV* — planul vertical al urechii ; *HV* — planul vertical posterior.

respectiv, de la interfețele din interiorul tumorii atunci cînd aceasta nu este omogenă. Numai după aspectul ecografic al tumorii nu se poate stabili diagnosticul histologic (fig. VI.12).

Cele mai concludente rezultate s-au obținut în cazul tumorilor frontotemporale (78%), temporale (61%) și al celor din regiunea mediană a craniului (69%) ; cele mai slabe rezultate le-au dat tumorile lobilor parietali și occipitali. Rezultatele slabe se datoresc grosimii considerabile a oaselor în regiunile parietală și occipitală și contactului defectuos dintre transductori și craniu din cauza curburii oaselor. Deci metoda are valoare clinică limitată și de aceea tinde să fie complet înlocuită de scintigrafia radioizotopică și mai ales de o nouă metodă neinvazivă de mare acuratețe, tomografia axială computerizată.

ECOENCEFALOGRAFIA ÎN HIDROCEFALIE

La fel ca și în cazul tumorilor, cele mai bune rezultate cu această tehnică s-au obținut în studiul copiilor, mai ales al celor care prezintă lărgirea pereților ventriculari.

Aspectul unui sistem ventricular normal este foarte complicat, deoarece numai o mică parte a pereților ventriculari prezintă o suprafață plană. Dacă în sistemul ventricular apare o dilatare, părțile mărite ale ventriculilor vor asigura o bună reflectare a ecoului (fig. VI.13). Un

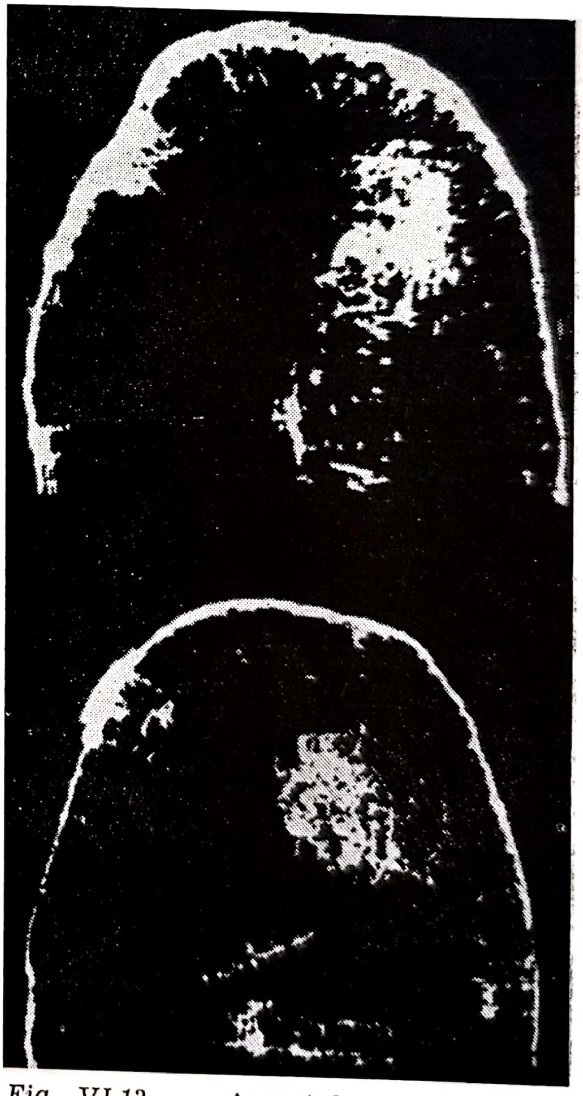

Fig. VI.12. — Aspectul asemănător al ecourilor în două cazuri de tumoare : glioblastom (sus) și meningiom (jos) (după E. Kazner și T. Grumme, 1978).

Scanned with OKEN Scanner

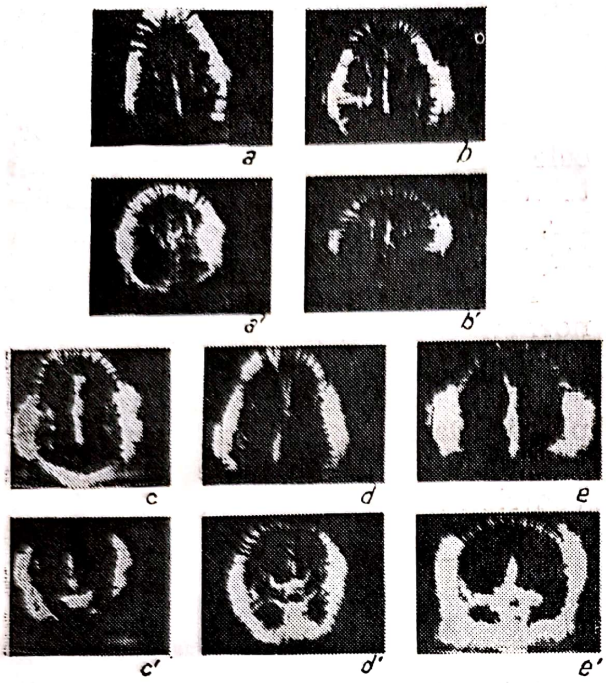

Fig. VI.13. — Ecoencefalograme realizate la cinci copii ; explorările *a*—*e* sînt orizontale ; explorările *a'*—*e'* sînt coronare. Explorările *c*—*e* arată o hidrocefalie extremă (după Marinus şi M. de Vlieger, 1978).

avantaj al ecoencefalografiei bidimensionale este acela că din tomogramele efectuate în două direcţii, se apreciază în ultimă instanţă aspectul tridimensional ventricular (43).

Ecoencefalografia bidimensională oferă informaţii calitativ superioare celor unidimensionale (în modul A) în studiul deformărilor ventriculare. Deformarea structurilor din zona mediană este depistată frecvent, în timp ce modificările din zona frontală şi occipitală pot fi evidenţiate mai rar.

Pe lîngă durata scurtă a examinării (între 30 şi 60 min), procedeul are încă un avantaj : investigaţia ambulatorie.

BIBLIOGRAFIE

ENCEFALOGRAFIA NORMALĂ

1. DUSSIK, KTH. — Über die Möglichkeit, hochfrequente mechanische Schwingungen als diagnostisches Hilfsmittel zu verwerten, *Z. Ges. Neurol. Psychiat.*, 1942, 174, 153.
2. DUSSIK KTH. — Ultraschall-Diagnostik, insbesondere bei Gehirner-krankungen, mittels Hyperphonographie, *Z. Ges. Phys. Ther.*, 1948, 1, 140.
3. DUSSIK KTH. — Weitere Ergebnisse der Ultraschalluntersuchung bei Gehirnerkrankungen, *Acta neurochir.*, 1952, 2, 379.
4. BALLANTINE HT. Jr. şi colab. — On the Detection of Intracranial Pathology by Ultrasound, *Science*, 1950, 112, 525.
5. HUETER TF., BOLT RH. — An Ultrasonic Method for Outlining the Cerebral Ventricles, *J. acoust. Soc. Amer.*, 1951, 23, 160.
6. LEKSELL L. — Echo-encephalography. II. Midline Echo from the Pineal Body as an Index of Pineal Displacement, *Acta chir. scand.*, 1958, 115, 255.
7. JEPPSON ST. — Echo-encephalography, IV. The Midline Echo ; an Evaluation of its Usefulness for Diagnosing Intracranial Expansivities and an Investigation into its Sources, *Acta chir. scand.*, 1961, suppl., 272.
8. GROSSMAN C. C. — The Use of Diagnostic Ultrasound in Brain Disorders, Charles C. Thomas Publishers, Springfield, Ill, 1966.

Scanned with OKEN Scanner

Capitolul VII

CAP ŞI ORTOPEDIE

Tiberiu Pop

EXPLORAREA ECOGRAFICĂ A COARDELOR VOCALE

METODE FOLOSITE PENTRU ESTIMAREA ASPECTULUI VIBRATOR AL COARDELOR VOCALE

În fiziologia şi patologia laringiană o mare importanţă o prezintă aspectul vibrator al coardelor vocale în timpul fonaţiei. Vibraţiile coardelor vocale nu au putut fi evidenţiate direct din cauza frecvenţei lor mari; pentru depăşirea acestui obstacol s-au imaginat o serie de metode, dintre care cea mai cunoscută metodă este *laringo-stroboscopia,* iniţiată de Schönhärl (1). Cu această metodă se obţin imagini scurte ale ciclurilor vibratorii ale coardelor vocale, ce dau impresia unei motilităţi scăzute.

Prin tehnica filmării rapide, pusă la punct de Farnsworth (2), s-au realizat numeroase cercetări asupra fiziologiei laringiene, greu însă de realizat în clinică din cauza costului ridicat şi a timpului lung necesitat de investigaţie.

Fabre (3) a introdus în 1957 electroglotografia, care nu a dat rezultatele scontate, deoarece variaţia impedanţei ţesuturilor nu depinde numai de mişcarea coardelor vocale.

Metoda *glotografică fotoelectrică* (4) permite detectarea variaţiilor luminoase din spaţiul glotei.

Fant (5) a introdus în 1961 o metodă acustică pentru studiul vibraţiilor, cu ajutorul căreia a obţinut un semnal foarte asemănător cu cel fotoglotografic.

În ultimii ani, pentru înregistrarea vibraţiilor coardelor vocale s-a folosit röntgenografia (6), dar aceasta nu dă detalii asupra modificărilor vibratorii.

Nici una dintre tehnicile menţionate, deşi se mai folosesc şi în prezent, nu satisfac cerinţele clinicii şi nu au intrat în rutină, motiv pentru care introducerea metodelor cu ultrasunete a fost primită cu satisfacţie în laringologie şi foniatrie, înregistrările fiind continue, directe şi

Scanned with OKEN Scanner

obiective. Prin folosirea a doi transductori devine posibilă înregistrarea mişcărilor ambelor coarde vocale simultan.

Se pare că prima lucrare ştiinţifică, publicată în 1964, despre înregistrarea vibraţiilor coardelor vocale a fost cea a lui Mensch (7). Traseele obţinute nu permiteau nici o analiză a modificărilor coardelor vocale în vibraţie.

Minifie şi colab. (8) şi Beach şi Kelsey (9) au comparat semnalele Doppler de la nivelul coardelor vocale cu faza vibratorie, aşa cum apare pe un film cu viteză mare. Deoarece vitezele şi distanţele de deplasare calculate din semnalul Doppler nu coincid totdeauna cu mişcarea coardelor vocale, sistemul de monitorizare Doppler este considerat nesatisfăcător.

Hamlet şi Reid (10) au descris un procedeu de determinare a închiderii coardelor vocale printr-o tehnică de transmitere continuă a ultrasunetelor prin laringe. Această metodă, destul de simplă, poate furniza unele informaţii utile despre coardele vocale.

În două lucrări aproape identice, Kitamura şi colab. (11, 12) au publicat amănunte despre înregistrări foarte interesante ale vibraţiilor coardelor vocale obţinute prin metoda puls-ecou.

Dintre metodele descrise vom reţine numai două : transmisia ultrasonică şi puls-ecou, adică pe cele cu aplicabilitatea practică cea mai mare.

ÎNREGISTRAREA VIBRAŢIILOR COARDELOR VOCALE PRIN METODA TRANSMISIEI ULTRASONICE

La investigarea mişcărilor coardelor vocale sînt folosite undele ultrasonice continue transmise prin gît ; se înregistrează variaţia intensităţii ultrasonice transmise între doi transductori la nivelul coardelor vocale. Transductorii, care funcţionează la o frecvenţă de aproximativ 2 MHz, se poziţionează aşa ca în figura VII.1.

Undele ultrasonice continue se propagă între cei doi transductori trecînd prin laringe. Cînd coardele vocale sînt deschise, intensitatea ultrasunetelor care traversează aerul ce umple glota, este scăzută datorită diferenţei impedanţei acustice a aerului faţă de cea a ţesutului înconjurător. Cînd coardele vocale sînt în contact, fasciculul ultrasonor trece prin suprafaţa de contact. Intensita-

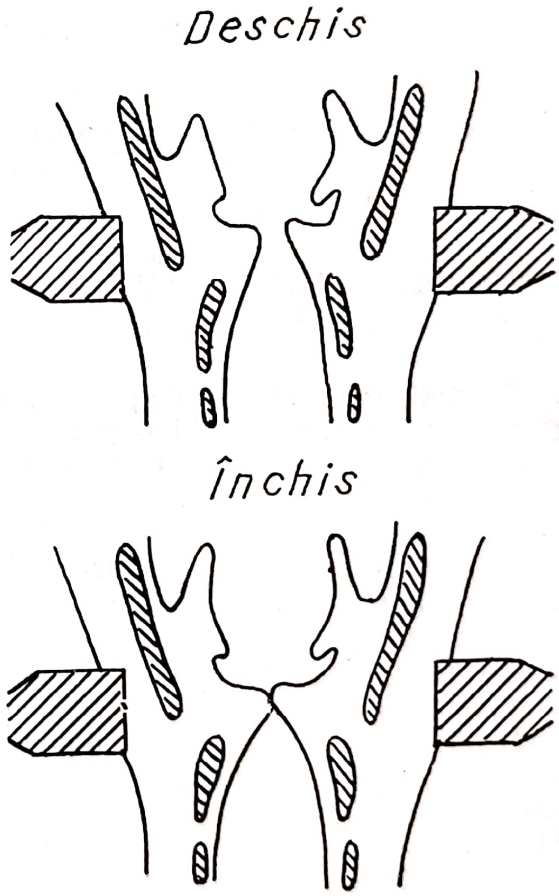

Fig. VII.1. Pe fiecare parte a gîtului se aplică cîte un transductor; unda ultrasonică se propagă prin gît la nivelul coardelor vocale; transmisia ultrasonică este modulată în amplitudine cînd coardele vocale vibrează şi suprafaţa lor de contact se modifică.

Scanned with OKEN Scanner

tea transferată variază cu aria de contact a coardelor vocale și, cînd investigarea se face în cursul vorbirii, intensitatea este proporțională cu frecvența fundamentală a coardelor vocale.

Reușita explorării depinde în mare măsură de poziționarea corectă a celor doi transductori, lucru destul de greu de realizat în practică. Inconvenientul poate fi depășit odată cu acumularea experienței și prin compararea rezultatelor cu cele obținute prin alte investigații.

Deoarece prin această tehnică măsurătorile se pot face și în timpul vorbirii, se întrevăd și alte aplicații medicale care să se bazeze pe înregistrarea frecvenței fundamentale. Pot fi ușor determinate perioadele de deschidere și închidere ale ciclului vibrator al coardelor vocale, dar este imposibilă măsurarea ariei de deschidere a coardelor vocale.

Cunoașterea distribuției variațiilor frecvenței fundamentale în timpul vorbirii normale este utilă pentru stabilirea diagnosticului clinic și pentru cultivarea vocii. La determinarea frecvenței fundamentale se va prefera o metodă directă de măsurare a mișcărilor coardelor vocale. În plus, tehnica ultrasonică este confortabilă pentru pacient.

ÎNREGISTRAREA VIBRAȚIILOR COARDELOR VOCALE PRIN METODA PULS-ECOU

Cîteva din dezavantajele tehnicilor ce folosesc ultrasunetele continue și efectul Doppler pot fi evitate cu ajutorul metodei puls-ecou, care permite să se determine distanța la care se află structura ce emite ecoul.

Înregistrările efectuate de Hertz și colab., cu o repetare a frecvenței de 1 000 Hz, nu au fost satisfăcătoare. Holmer și colab. (13—15) au construit un reflectoscop ultrasonic ce permite o repetare a frecvenței de 10 000 Hz, iar Kitamura și colab. (11, 12, 16) au efectuat înregistrări ale coardelor vocale cu un reflectoscop ce funcționa cu o repetare a frecvenței de 5 kHz.

Deoarece laringele este plin cu aer, a cărui impedanță acustică este mai mică decît a țesuturilor limitrofe, este de așteptat ca ultrasunetele să se reflecte puternic la nivelul coardelor vocale. Mișcările coardelor vocale fiind foarte mici, ecourile din regiunea lor vor fi recepționate într-un timp scurt.

REZULTATELE PRACTICE ALE UTILIZĂRII CELOR DOUĂ METODE

La punerea în practică a celor două metode s-au înregistrat cîteva dificultăți de ordin tehnic. Încercările de a se evita inconvenientele ce apar de pe urma poziționării celor doi transductori și de a direcționa fluxul sonor au condus la o altă metodă (15), care soluționează aceste dificultăți. Această nouă metodă utilizează două seturi de transductori, aplicați simultan pe fiecare parte a gîtului. Pentru determinarea poziției corecte a transductorilor, această metodă de transmisie poate folosi atît ultrasunete continue cît și pulsatorii. Se preferă ultima alternativă, deoarece facilitează măsurătorile de transmisie utilizate în poziționarea simultană, măsurători folosite la înregistrarea mișcării unei singure coarde vocale.

Figura VII.2 prezintă înregistrarea tipică a mișcării coardei vocale efectuată la un bărbat normal. Curba superioară redă mișcarea coardei vocale obținută prin metoda puls-ecou, iar cea inferioară indică intensitatea pulsurilor ultrasonice

Scanned with OKEN Scanner

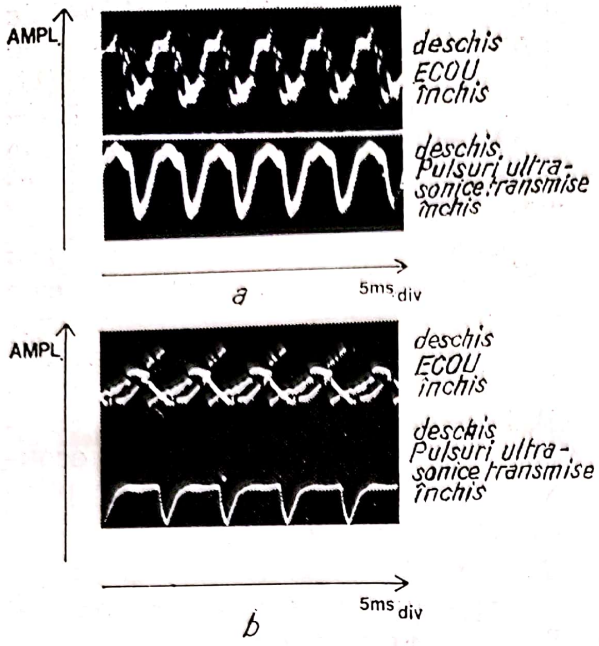

Fig. VII.2 :

a — o înregistrare tipic normală cînd frecvența coardei vocale și amplitudinea sînt diferite; *b* — o altă înregistrare normală.

transmise. Curba inferioară este înfățișată întotdeauna simultan, pentru a ne asigura de poziționarea corectă a transductorilor. Deși ambele înregistrări au fost obținute de la același pacient, se observă diferențe evidente, care se datorează în parte diferențelor dintre frecvențele fundamentale și cele ale mișcărilor coardelor vocale la cele două înregistrări. Mai mult, intensitatea sunetului a fost mai mare în fig. VII.2 *a* decît în fig. VII.2 *b*, ceea ce a afectat de asemenea rezultatul. Acest fenomen a fost observat frecvent la indivizi sănătoși și se datorează probabil mișcărilor complicate ale coardelor vocale și faptului că fasciculul ultrasonor are o lățime de 10 mm la nivelul laringelui.

În cazul pacienților care au suferit o intervenție chirurgicală recentă pentru gușă, aplicarea transductorului la nivelul gîtului este dificilă din cauza durerilor pe care acesta le provoacă, deci explorarea nu poate fi realizată. Aceasta constituie un neajuns, deoarece controlul postoperator al mișcării coardelor vocale este foarte necesar la acești pacienți.

În cursul investigațiilor clinice s-au ivit o serie de dificultăți. Astfel s-a observat că simetria plană a gîtului nu coincide întotdeauna cu cea reală, ceea ce face ca transductorul să fie fixat incorect. Unii pacienți au gîtul scurt, cu laringele localizat parțial retrosternal și aceasta reduce posibilitatea de a se obține transmisia ultrasonoră prin coardele vocale. În cazul pacienților bărbați, mai în vîrstă 60—70 de ani, frecvența mai joasă de 1 MHz este absorbită și deci nu se poate obține o înregistrare concludentă ; la femeile de aceeași vîrstă nu se pun asemenea probleme.

ECOGRAFIA MAXILARULUI, ARTICULAȚIEI TEMPORO-MANDIBULARE ȘI DINȚILOR

În stomatologie există aceeași permanentă preocupare de a se descoperi noi metode care să perfecționeze posibilitățile de diagnostic. Aceste strădanii sînt cu atît mai justificate cu cît multe din metodele convenționale nu mai corespund cerințelor actuale.

Anamneza, examenul extraoral sau intraoral, palparea și examenul radiologic al sinusurilor maxilare, maxilarului și dinților se cer completate cu examenul ecografic.

MĂSURAREA PULSULUI ULTRASONOR ÎN DINȚI

La detectarea joncțiunii interfeței smaltului dentar și a pulpei dentare a fost folosit cu succes un sis-

tem ultrasonor puls-ecou care permite măsurarea vitezei sunetului în unde longitudinale la nivelul dinților intacți. Cu această tehnică s-au studiat incisivii umani, incisivii bovini și molarii canini. Măsurîndu-se intervalele de timp dintre ecouri și grosimea fiecărui strat s-au determinat vitezele sunetului în smalț și dentină pentru fiecare tip de dinte.

Scopul urmărit a fost acela de a evalua performanțele sistemului puls-ecou, construit special pentru țesutul dentar dur (fig. VII.3). Rezoluția în profunzime, estimată la 0,5 mm la nivelul smalțului dentar, a putut să evidențieze și straturi de smalț mai subțiri de 0,3 mm. La toți dinții s-au detectat ușor ecourile de la joncțiunea smalțului dentar și peretele camerei pulpare. Viteza sunetului în smalțul dentar uman este de 6 250 m/s, iar în dentina umană de 3 800 m/s.

Așa cum arăta Spranger (17), această metodă oferă posibilitatea de a obține ecouri unidimensionale *in vivo* de la dintele vital. Figura VII.4

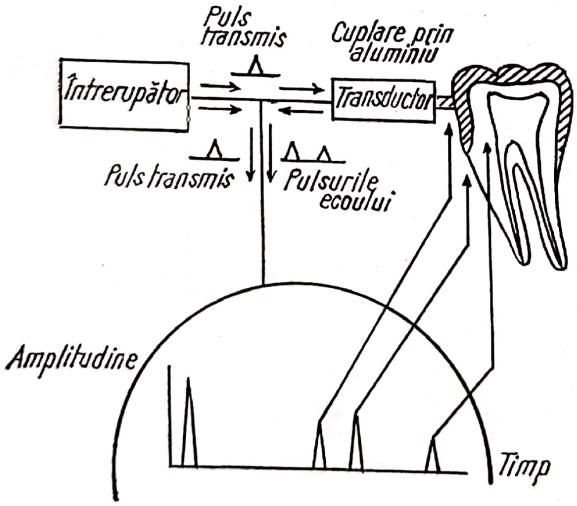

Fig. VII.3. Schema unui sistem ultrasonic puls-ecou ; amplitudinea din partea stîngă corespunde pulsului transmis, cea de a doua amplitudine, suprafeței smalțului, al treilea vîrf, joncțiunii smalț-dentină, iar ultima amplitudine, cea din partea dreaptă, corespunde camerei pulpare.

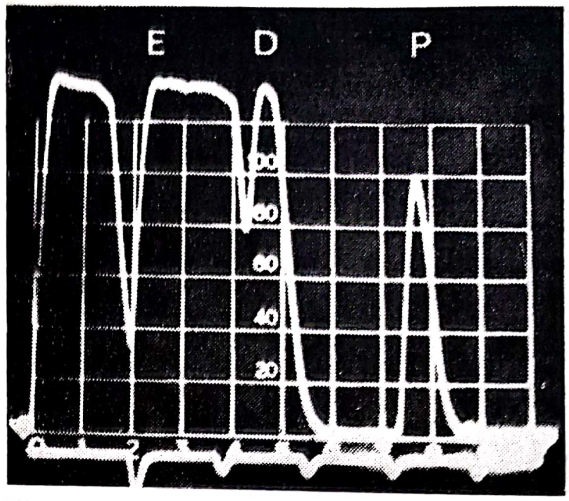

Fig. VII.4. Diagramă ultrasonoră unidimensională:
E — interfața dintre agentul de cuplare și suprafața smalțului; *D* — joncțiunea smalț-dentină; *P* — prima parte a cavității pulpare (după H. Spranger, 1979).

prezintă ecograma obținută cu un transductor de 12 MHz prin cuplare cu polistiren.

În ceea ce privește aspectele clinice, după opinia mai multor cercetători, ar fi necesară obținerea unor ecografii de mai bună calitate pentru a putea determina corect profunzimea canalului pulpar, concomitent cu folosirea acului Miller.

AFECȚIUNILE PARODONTALE MARGINALE

Pentru diagnosticarea afecțiunilor parodontale marginale, stomatologul trebuie să cunoască modificările de la nivelul osului alveolar. La interpretarea radiografiilor marginilor alveolare apar unele dificultăți legate de abordarea regiunii, dificultăți ce explică diferențele individuale constatate. Metoda uzuală de înregistrare a proceselor alveolare marginale în stratul parodontal constă în unirea punctelor mezial și distal al platoului interdental. Conturul caracteristic marginii alveolare este de obicei marcat clar în regiunea proximală. Totuși, marginea este mascată

Scanned with OKEN Scanner

de umbra țesutului dur al dintelui în regiunile vestibulară și linguală. Din aceste motive, metoda ultrasonică unidimensională a fost testată pentru a se stabili utilitatea ei în diagnosticul clinic parodontal.

În timpul explorării, capul oscilator ultrasonic cuplat ferm cu gingia marginală este deplasat de la sulcupul gingival în direcție apicală dînd, fluxului sonor posibilitatea să întîlnească sub un unghi drept suprafața rădăcinii dintelui (fig. VII.5).

Traseul ecografic prezintă pe partea coronală a marginii alveolare o zonă luminoasă incluzînd impulsuri cu amplitudine mare și zona marginală a suprafeței rădăcinii dintelui, în timp ce pe partea apicală a marginii se evidențiază o zonă măsurabilă în care intervin masiv ecourile de la os.

Estimarea oscilografică a diferenței dintre amplitudinea impulsurilor ce pătrund și amplitudinea ecourilor zonei marginale a suprafeței rădăcinii dintelui este factorul principal în interpretarea imaginii ecografice unidimensionale.

SINUSURILE MAXILARE

Afecțiunile sinusurilor maxilare ce prezintă interes pentru diagnosticul ecografic pot fi împărțite în trei grupe : modificări produse de prezența corpilor străini în sinusurile maxilare, de inflamațiile acute sau cronice și de traumatisme sau tumori. Aceste modificări au următoarele caracteristici :

1 — reducerea pneumatizării din cauza acumulării de fluid sau de țesut, existenței corpilor străini sau a unui chist ;

2 — lărgirea moderată a spațiului plin cu aer datorită atrofiei mucoasei sinusului sau deplasării traumatice a unei părți din cavitate ;

3 — întreruperea continuității în interiorul sinusului produsă de pro-

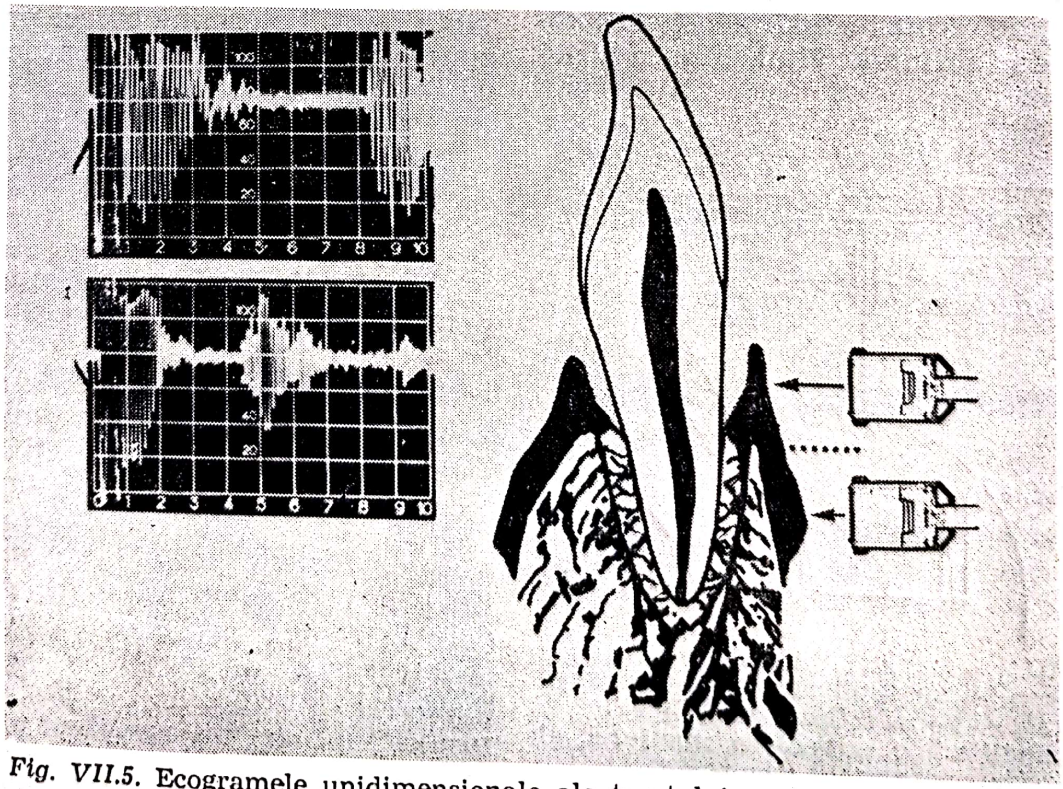

Fig. VII.5. Ecogramele unidimensionale ale țesutului coronal al trunchiului alveolar *(sus)* și apical *(jos)* (după N. Spranger, 1979).

Scanned with OKEN Scanner

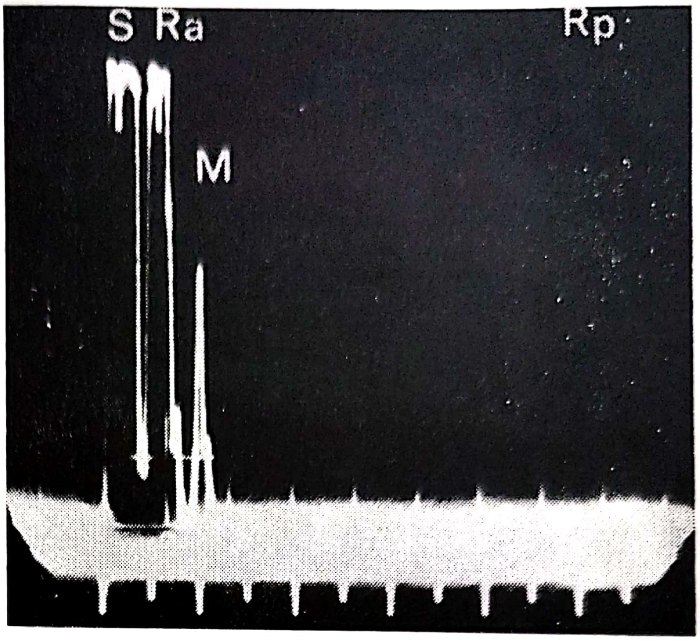

Fig. VII.6. Oscilografia ecourilor de la un sinus maxilar umplut cu aer:
S — impulsul transmis; *Ra* — marginea anterioară a recesului; *M* — mucoasa sinusală; *Rp* — marginea posterioară a recesului — nu apare cînd sinusul este umplut cu aer.

cese infiltrative sau expansive ori de traumatisme.

Explorarea ultrasonică furnizează date în plus față de cea radiografică, deosebit de utile pentru stabilirea diagnosticului.

Gilbrich și Heidelbach (18) au publicat rezultatele unor investigații clinice efectuate cu ecografia unidimensională (fig. VII.6 și VII.7). Ei atrag atenția asupra diferenței dintre aspectul sinusului maxilar umplut cu aer și al celui lipsit de aer, care, datorită conducerii ultrasonore, produce un ecou la marginea distală a sinusului (19).

Deoarece metoda unidimensională nu oferă posibilitatea de a se prezenta rezultatele sub formă de imagini, s-a pus la punct o metodă bidimensională. Astfel Krause și Soldner (20) au realizat un aparat care, folosind un transductor de 5 MHz, este adaptat cerințelor chirurgiei dentare și stomatologiei (20, 21).

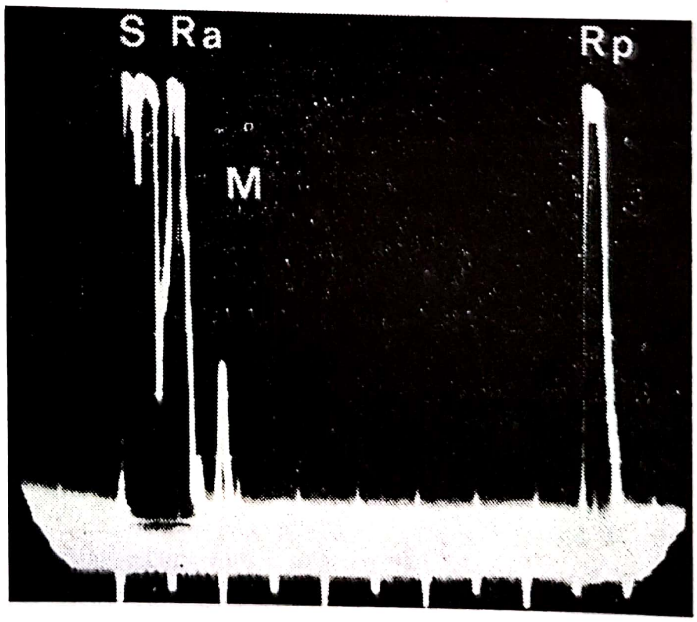

Fig. VII.7. Oscilografia ecourilor de la un sinus maxilar plin cu lichid:
S — impulsul transmis; *Ra* — marginea anterioară a recesului; *M* — mucoasa în sinusul maxilar; *Rp* — marginea recesului posterior (după H. Spranger, 1979).

Scanned with OKEN Scanner

Fig. VII.8. Imagine radiografică *(stînga)* şi ecografică *(dreapta)* a unui sinus umplut cu lichid (după H. Spranger, 1979).

Figura VII.8 prezintă o radiografie (stînga) efectuată în incidenţă postero-anterioară, excentric, pe care linia neagră marchează direcţia explorării ecografice. Pe imaginea ecografică bidimensională se observă, în partea stîngă, orbita cu ecourile de la baza ei, care indică marginea cranială a sinusului maxilar. În partea dreaptă, lîngă linia orbitală, apare ecoul infraorbital.

În anumite situaţii clinice, studiul ecografic poate fi efectuat orizontal, completînd astfel explorarea pe verticală prezentată mai sus.

De reţinut că marginile distale ale sinusurilor maxilare pot fi evidenţiate ecografic dacă acestea sînt pline cu material ecogenic. Orientarea imaginii prin metoda bidimensională este facilitată de vizualizarea interfeţelor. Cunoscînd configuraţiile cavităţilor, se pot interpreta chiar şi ecourile iniţial nevizualizate. Prin schimbarea planului investigat şi a poziţiei transductorului este simplu să se detecteze ecourile de la aranjamentele structurale aflate iniţial sub un unghi drept faţă de fasciculul sonor.

Imaginile ecotomografice pot fi măsurate cu ajutorul unei scale de pe ecranul fluorescent, care permite să se obţină date precise despre profunzimea şi grosimea tuturor structurilor din sinus.

Pentru explorarea ecografică intramaxilară, conductibilitatea sinusului maxilar umplut cu aer poate fi îmbunătăţită printr-o „irigare-test". În acest fel devine posibilă chiar şi explorarea sinusurilor maxilare parţial umplute cu aer, şi aceasta completează informaţiile examenelor clinice de rutină şi radiografice.

VIZUALIZAREA PE SECŢIUNE A ARTICULAŢIEI TEMPORO-MANDIBULARE

Diagnosticul mişcărilor articulaţiei temporo-mandibulare în timpul funcţionării corpului mandibular este deosebit de important pentru stabilirea planului protetic în confecţionarea protezelor dentare.

Afecţiunile articulaţiei temporomandibulare pot fi primare sau secundare. Din prima categorie fac parte artritele acute şi cronice, tumorile şi traumatismele recente ; afecţiunile articulare secundare se apreciază ţinînd seama de întregul sistem masticator (22, 23).

Scanned with OKEN Scanner

Diagnosticul acestor afecţiuni se bazează pe anamneză, inspecţie, palpare şi examene radiografice. Examenul radiologic nereuşind însă să analizeze procesele parafuncţionale şi disfuncţionale (24), se recurge la cineradiografie şi la fluoroscopie. Expunerea repetată a pacientului la iradiere în timpul examenelor radiografice nu este lipsită de risc. Aceasta constituie un motiv în plus pentru utilizarea ultrasunetelor în diagnosticul funcţional al articulaţiei temporo-mandibulare (25). În funcţie de caracteristicile anatomice şi de scopul urmărit, la explorarea cu ultrasunete se folosesc tehnicile unisau bidimensionale în plan vertical sau orizontal (fig. VII.9 şi VII.10).

Trebuie reţinut că vizualizarea ultrasonică a articulaţiei temporo-mandibulare este posibilă cu gura închisă sau deschisă şi pentru toate poziţiile intermediare, permiţînd stabilirea diagnosticului direct şi imediat.

Imaginile obţinute în dinamică, printr-o explorare în secţiune verticală, permit interpretarea mişcărilor armonioase ale deschiderii.

Imaginile obţinute dintr-o secţiune orizontală permit interpretarea deviaţiilor laterale ale capului mandibulei.

În fiecare caz, imaginile ecografice pot fi măsurate cu ajutorul unei scale ; de aceea, spre deosebire de alte măsurători efectuate în scop diagnostic, configuraţia ţesuturilor moi poate fi stabilită în centimetri.

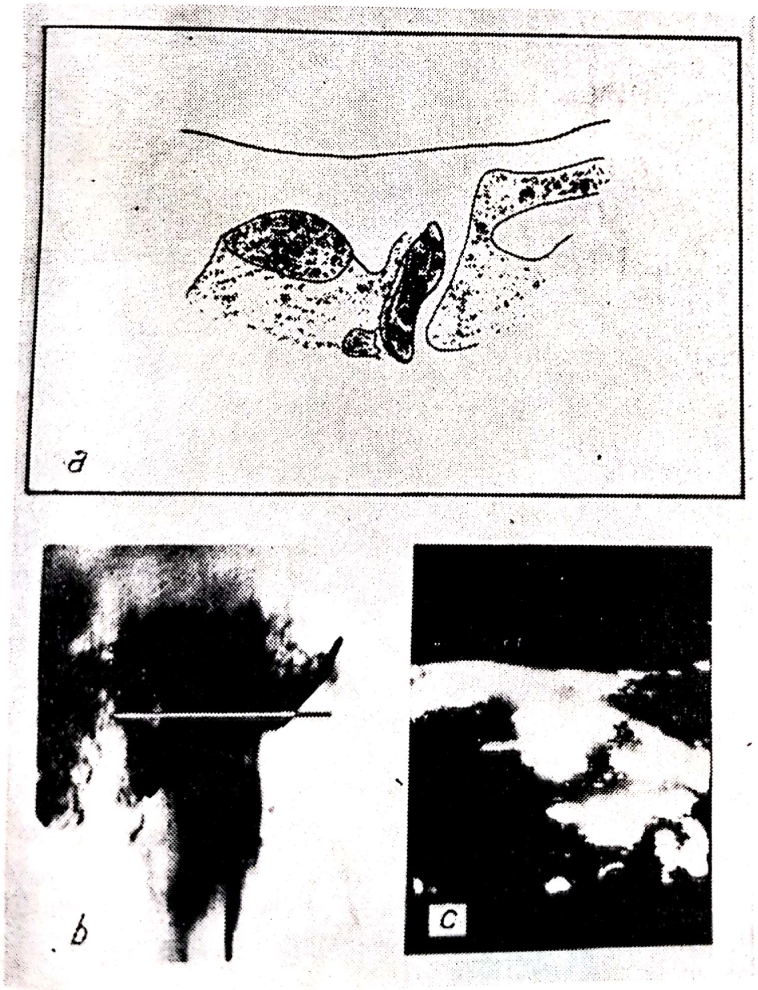

Fig. VII.9. Schema *(a)*, radiografia *(b)* şi imaginea ecografică *(c)* evidenţiază părţile osoase ale articulaţiei temporo-mandibulare; schema şi ecografia au fost făcute în planul marcat pe radiografie, printr-o linie (după H. Spranger, 1979).

Scanned with OKEN Scanner

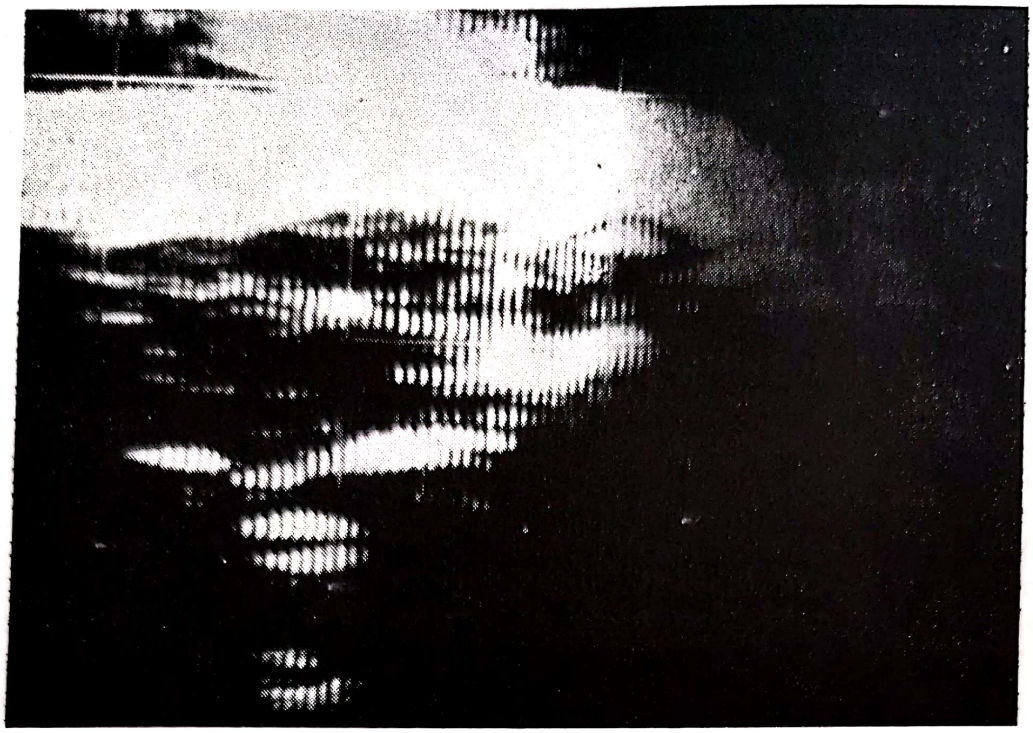

Fig. VII.10. Ecografia bidimensională, *in vivo*, a articulației temporo-mandibulare umane, cu gura în poziție deschisă ; în partea dreaptă se află regiunea preauriculară, iar în stînga, regiunea post-auriculară; în partea de jos a ecografiei se observă ecouri numeroase, provenite în interiorul fosei glenoide, fără limitarea condilului; a se vedea, atît capsula, cît și ligamentul (după H. Spranger, 1979).

ECOGRAFIA GLANDEI PAROTIDE

Diagnosticul ecografic oferă informații precise despre mărimea, localizarea și aspectul maselor glandei parotide, informații ce nu pot fi obținute prin nici o altă metodă de investigație.

Studiul se realizează cu ajutorul unui transductor de 5 MHz cu cristal focalizat intern. Pacientul este așezat în decubit dorsal, cu capul într-o parte. Glanda parotidă este examinată prin apăsare cît mai ușoară, pentru a nu deforma sau oblitera țesutul superficial. O deosebită atenție trebuie acordată delimitării mandibulei și relațiilor ei cu leziunea. Deoarece există o serie de afecțiuni ale glandei parotide, în fiecare caz trebuie cercetate bine ambele glande.

Din patologia acestei glande salivare, tumorile sînt cele mai frecvente ; se descriu atît mase chistice cît și mase solide, ultimele fiind mai frecvente (26). Dintre tumorile maligne, carcinomul mucoepidermoid este varietatea cea mai des întîlnită (27).

Leziunile chistice de la nivelul glandei parotide au aspect ecografic caracteristic (fig. VII.11) ; ele sînt lipsite de ecouri atît la amplitudine joasă, cît și la amplitudine ridicată. Chisturile pot fi rotunde, ovoide sau neregulate.

Adenolimfoamele (tumoarea Warthin) sînt de asemenea lipsite de ecouri la amplitudine normală și cu puține ecouri interne, în cazul creșterii amplitudinii. Aceasta permite evidențierea chisturilor multiple (a marginilor lor) la niveluri de energie crescută.

Scanned with OKEN Scanner

Fig. VII.11. Pe secțiunea transversală printr-un chist benign al glandei parotide stîngi se observă o leziune lipsită de ecouri, bine delimitată (după H. Neiman, 1979).

Carcinomul mucoepidermoid poate, de asemenea, prezenta o mică zonă chistică, ce pune probleme de diagnostic ecografic. Restul tumorilor solide, benigne și maligne, ale glandei parotide sînt asemănătoare sonografic, cu toate că lucrările mai recente atrag atenția asupra posibilității de a le diferenția ecografic după tipul de țesut (fig. VII.12). Necroza din cen-

Fig. VII.12. Secțiune longitudinală printr-o tumoare benignă mixtă a glandei parotide drepte arată o leziune delimitată slab, cu ecouri interne difuze (după H. Neiman, 1979).

Scanned with OKEN Scanner

trul unei leziuni maligne poate fi confundată cu un chist mic al carcinomului mucoepidermoid.

Alte aspecte patologice, care pot simula tumori de parotidă, se deosebesc cu ajutorul ecografiei. Astfel sînt chisturile sebacee sau dermoide cu originea în pielea ce acoperă parotidele, care pot simula o varietate de tumori benigne sau maligne ale mandibulei. Diagnosticul ecografic al unui chist este însă evident. Ecografia poate evidenţia o glandă parotidă normală, precum şi interfeţele ei cu straturile osoase. Corpurile străine de la nivelul gîtului sau din regiunea glandelor parotide, procesele inflamatorii acute sau cronice din interiorul sau din jurul glandelor parotide pot fi diagnosticate greşit drept tumori. Glanda parotidă poate fi mărită şi din cauza malnutriţiei, alcoolismului cronic şi diabetului zaharat (28).

DIAGNOSTICUL ECOGRAFIC ÎN CHIRURGIA ORTOPEDICĂ

Ultrasunetele oferă posibilitatea de a se diferenţia ţesuturile în funcţie de densitate, şi aceasta fără nici un risc pentru pacient.

Deoarece stabilirea diagnosticului tumorilor osoase şi ale ţesutului moale se poate lovi de multe ori de dificultăţi considerabile, fiecare tehnică de explorare ce poate furniza informaţii suplimentare, deci şi ecografia, este binevenită.

Folosirea ultrasunetelor pentru evidenţierea localizării unor tumori la nivelul membrelor poate avea o serie de inconveniente. Primul este creat de cuplarea insuficientă a transductorului cu pielea pacientului, în special în regiunile articulare, ca : genunchiul, glezna, cotul şi articulaţia pumnului şi regiunile unde osul se află imediat sub piele. Acest inconvenient poate fi parţial înlăturat prin aplicarea unei tehnici de explorare adecvată, de exemplu prin imersarea regiunii explorate într-o baie de apă, urmată de efectuarea ecografiei circulare.

Un alt dezavantaj al ecografiei constă în faptul că undele ultrasonice sînt aproape în totalitate reflectate la interfaţa periostală, aşa încît interpretarea unei ecografii osoase la pacientul sănătos este imposibilă. Totuşi, în condiţii patologice, din cauza modificărilor ce apar, osul poate deveni penetrabil la fasciculul ultrasonor şi ecografia se vădeşte de un real ajutor.

Ultrasunetele şi-au găsit aplicaţia în primul rînd la studierea structurii osoase a corpului uman ; astfel, Ikai şi Fukunaga (29—31) au remarcat creşterea ariilor tomografice proporţional cu vîrsta. După stabilirea imaginii normale a membrelor, s-a putut trece la diagnosticarea tumorilor osoase ; acestea trebuie apreciate în contextul clinic şi radiologic. Pentru aprecierea mărimii structurii şi topografiei tumorii, ecografiile vor fi comparate cu angiografiile.

Pe ecografie, marginile tumorii vor apărea aproape în toate cazurile ascuţite şi bine definite, aşa cum se prezintă marginea capsulei intraoperator. Doar uneori pot fi observate tumori cu marginile neregulate şi nedistincte, ce se ridică de la nivelul osului. Aceste neregularităţi se pot datora compresiei ţeutului muscular înconjurător.

Deoarece osul este impenetrabil pentru fluxul ultrasonor, această tehnică nu poate aduce informaţii decît în cazul cînd tumoarea a infiltrat osul şi măduva osoasă. În stadiul avansat al evoluţiei tumorilor, în interiorul osului se detectează ecouri puternice, neregulate.

Scanned with OKEN Scanner

Mărimea tumorii poate fi apreciată cu mai mare precizie pe ecografie decît pe radiografiile plane.

Natura tumorii poate fi uneori stabilită ecografic, deoarece undele ultrasonore sînt reflectate diferit în funcţie de proprietăţile ţesuturilor. O tumoare se poate numi „transsonică" sau omogenă dacă în interiorul ei nu apare fenomenul de reflexie ; acesta este cazul tumorilor solide şi chistice. Mai mult, în cazul tumorii solide, marginile sînt franjurate şi dure, în timp ce în cazul chistului, marginile sînt netede, bine delimitate. Prin afişarea imaginilor în scala gri, această diferenţiere este mult mai uşor de făcut (fig. VII.13).

În condrosarcomul malign (fig. VII.14) întreaga tumoare apare omogenă, cu margini neregulate şi cu ecouri interne ; în stadiile mai avansate, datorită necrozei, în interiorul tumorii se distinge o arie chistică. În schimb, liposarcoamele (fig. VII.15) sînt tumori bine demarcate, cu o structură nodulară pronunţată. Fibrosarcoamele şi miosarcoamele sînt afecţiuni bine demarcate, cu aspect transsonic la începutul evoluţiei ; ulterior aspectul lor ecografic devine complex.

Examinarea ecografică constituie de asemenea un avantaj în ceea ce priveşte diagnosticul precoce al recidivelor. Posibilitatea de a explora si-

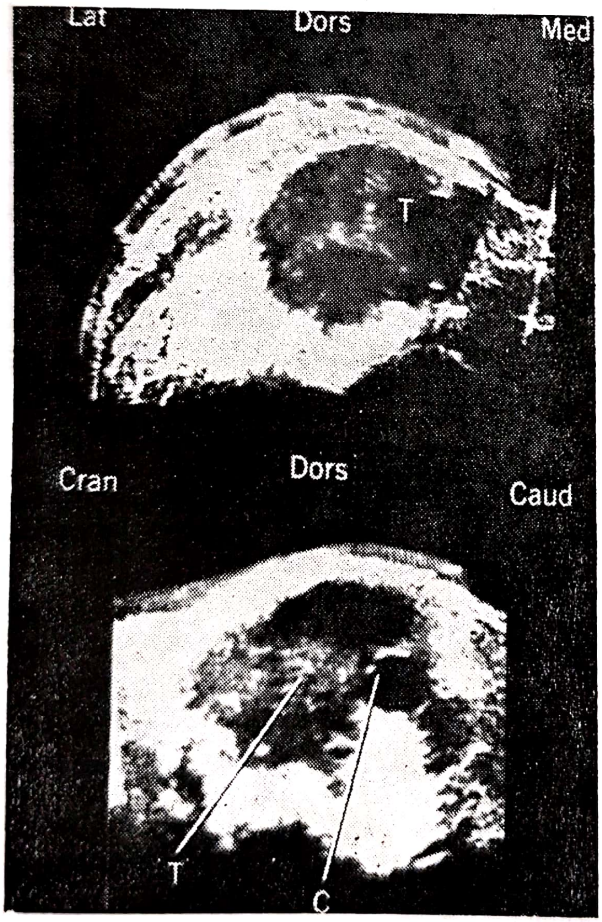

Fig. VII.13. Examinarea în scala gri a unui pacient cu blastocitom; în interiorul tumorii apar în acelaşi timp zone solide şi chistice ; chistul (C), tronssonic, se datorează probabil necrozei:
T — partea solidă a tumorii (după A. Kratochwil, 1979).

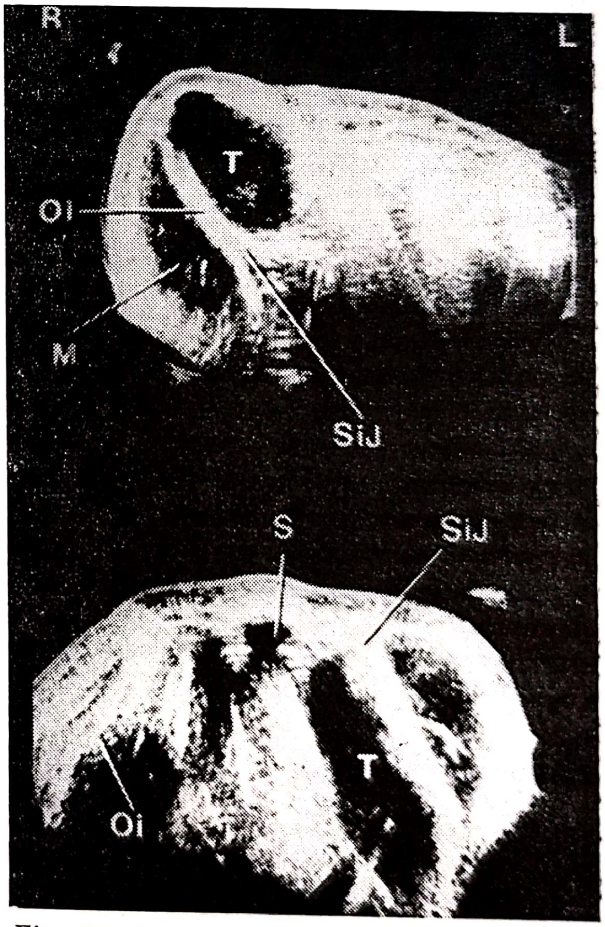

Fig. VII.14. Tumoare solidă (*C*) situată în regiunea ilionului drept; examinarea a fost făcută în decubit dorsal *(sus)* şi decubit ventral *(jos):*
T — tumoarea; *SiJ* — articulaţia sacroiliacă; *Oi* — ilion; *M* — masă musculară (după A. Kratochwil, 1979).

Scanned with OKEN Scanner

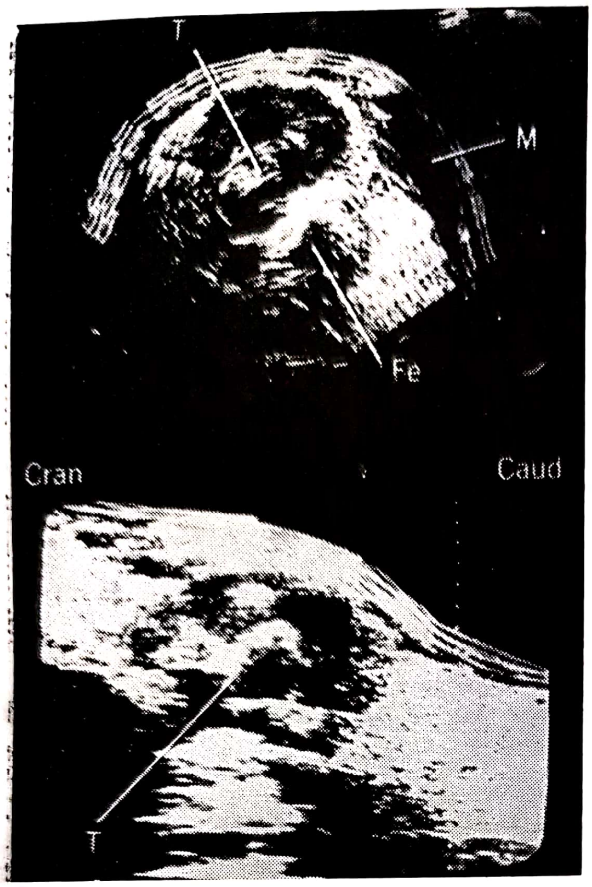

Fig. VII.15. Recidiva unui liposarcom; tumoare situată în partea ventrală a membrului inferior drept cu aspect ecografic de nodul:
T — tumoarea; *Fe* — femurul; *M* — masă musculară (după A. Kratochwil, 1979).

multan membrul inferior facilitează decizia terapeutică pentru o enucleare sau hemipelvectomie.

Tumorile localizate intraosos, ca osteosarcomul, sînt greu de diagnosticat ecografic, încercările făcîndu-se numai după o ghidare radiografică.

EVIDENȚIEREA LEZIUNILOR BENIGNE CU AJUTORUL ULTRASUNETELOR

Eficiența aplicării ultrasunetelor în leziunile benigne este maximă în evidențierea abceselor localizate în aria psoasului (fig. VII.16). Aceste abcese sînt relativ ușor de diagnosticat clinic datorită simptomatologiei lor și posibilității de a le palpa în etajul inferior al abdomenului, ca și prin examenul ecografic. Totuși, în felul acesta este greu de apreciat conturul tumorii în întregime și de estimat mărimea sau conținutul ei (solidă sau fluidă). Ecografia, spre deosebire de examenul radiografic, este capabilă să aducă date precise asupra acestor detalii.

Promițătoare este utilizarea ultrasunetelor în boala Beker la evidențierea chisturilor din regiunea poplitee ; acesta produce, din cauza compresiunii venoase pe care o exercită asupra acestei zone, edem al gambei și limitarea mișcărilor în articulația genunchiului. De aceea afecțiunea trebuie diferențiată cu ajutorul ecografiei de tromboflebite, sinovite cronice și boala reumatismală. Ecografic se pot detecta structuri chistice cu diametrul minim de 2 cm.

Tumori chistice pot fi evidențiate și intraosos.

În afecțiunile inflamatorii ale membrelor inferioare, metoda ecografică este capabilă să evidențieze expansiunea nodulilor limfatici în zona poplitee, inaccesibilă clinic din cauza tumefierii. Întrucît cu ajutorul ecografiei se pot explora secțiunile anatomice dorite, ea furnizează clinicianului date despre localizare, dimensiune și topografie, care permit construirea unei imagini tridimensionale a tumorii. Din punct de vedere ecografic este superioară radiografiilor plane și angiografiei.

Aprecierea structurii tumorii este de multe ori mai precisă decît prin angiografie. Ecotomografiile sînt de asemenea o sursă de informații prețioase în toate cazurile în care angiografia este greu de executat sau este accesibilă într-un singur plan. Deoarece ecografia poate fi repetată fără nici o dificultate sau risc pentru pacient, ea este utilă pentru diagnosticarea recidivelor și stabilirea planului de tratament cu raze X.

Scanned with OKEN Scanner

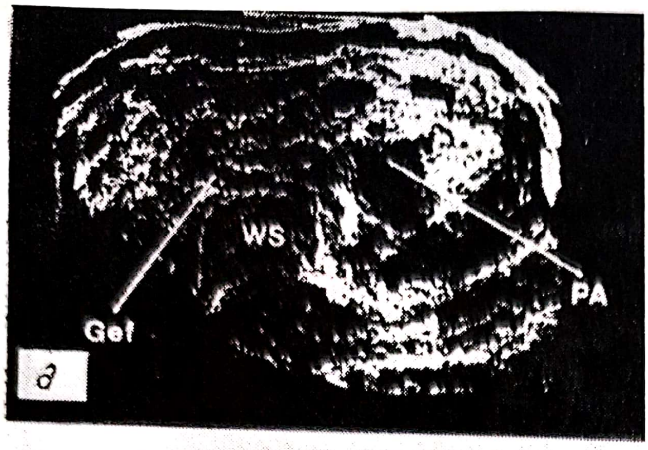

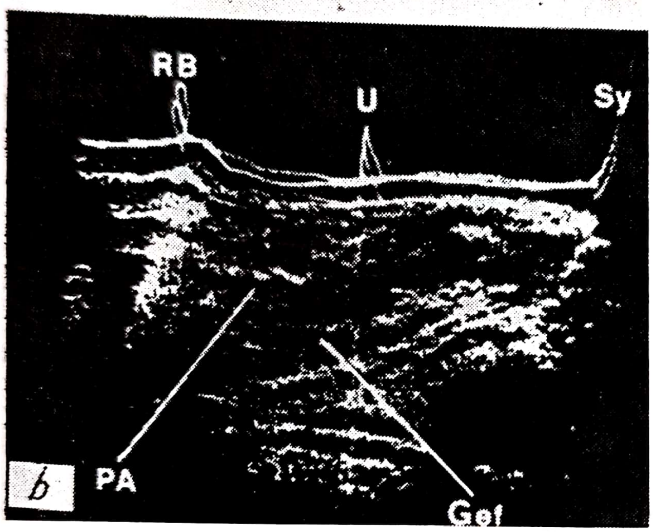

Fig. VII.16:
a — ecografia transversală la nivelul celei de-a patra vertebre lombare; abces al psoasului stîng; *WS* — coloana vertebrală; *PA* — abcesul psoasului; *Gef* — vase sanguine; *b* — ecografia transversală arată un abces al psoasului în partea dreaptă; *RB* — rebordul costal; *U* — ombilicul; *Sy* — simfiza pubiană (după A. Kratochwil, 1979).

Chirurgului, ecografia îi aduce cele mai precise informaţii preoperatorii despre localizarea, structura şi topografia tumorii, mai ales dacă este localizată în pelvis.

De dată relativ recentă este examinarea cu ultrasunete a oaselor fracturate pentru monitorizarea vindecării. Viteza ultrasunetelor în ţesuturi şi atenuarea lor depind de conţinutul în substanţe minerale al osului ; ambii parametri pot fi folosiţi cu succes în examinare, cu condiţia ca la fiecare caz să se examineze comparativ şi membrul controlateral. După accident, viteza ultrasunetelor descreşte în ţesut cu 24—47%, în primele luni. În cursul procesului de vindecare ea creşte din nou, ajungînd la valorile înregistrate imediat după accident. Pacientul se consideră vindecat numai cînd se ajunge la o viteză a ultrasunetelor în membrul afectat de 80—88% din cea a membrului sănătos.

Rezultate asemănătoare se pot obţine prin măsurarea atenuării ultrasunetelor ; astfel, comparativ cu membrul sănătos, în membrul afectat absorbţia este diminuată cu 8—10 dB. În primele 4—8 săptămîni după accident, diferenţa este de numai de 4—5 dB şi atinge valorile normale la aproximativ 120—200 de zile după accident.

Limitele diagnosticului ecografic în chirurgia ortopedică se datorează parţial problemelor fizice şi tehnice.

Scanned with OKEN Scanner

Astfel, în regiunile articulațiilor antebrațului și gambei, unde transductorul nu poate fi aplicat corect pe piele, dificultățile pot fi depășite prin folosirea unei tehnici adecvate de explorare. Cea mai serioasă problemă o constituie faptul că ultrasunetele nu pot penetra osul, ceea ce face imposibilă aprecierea leziunilor situate lîngă sau parțial în interiorul osului sau măduvei osului. Cu performanțele actuale ale metodei ecografice nu se poate face diagnosticul diferențial între leziunile benigne și cele maligne.

BIBLIOGRAFIE

EXPLORAREA ECOGRAFICĂ A COARDELOR VOCALE

1. SCHÖNHARL E. — Die Stroboskopie in der praktischen Laryngologie, Georg Thieme Verlag, Stuttgart, 1960.
2. FARNSWORTH D. W. — High-speed Motion Pictures of the Human Vocal Cords, *Bell Telephone Rec.*, 1940, 18, p. 203.
3. FABRE PH. — Un procedé électrique percutané d'inscription de l'accolement glottique au cours de la phonation : glottographie de haute fréquence. Premiers résultats, *Bull. Acad. nat. Méd. (Paris)*, 1957, 121, 66.
4. SONESSON B. — On the Anatomy and Vibratory Oattern of the Human Vocalfolds. With Special Reference to a Photoelectrical Method for Studing the Vibratory Movements, *Acta oto-laryng. (suppl.)*, 1960, 156.
5. FANT G. — A New Anti-resonance Circuit for Inverse Filtering STL. *Quart. Progr. Stat. Rep.*, 1961, 4, 1.
6. HOLLIEN H., CURTIS J. F. — A laminographic Study of Vocal Pitch, *J. Speech Res.*, 1960, 4, 361.
7. MENSCH B. — Analyse par exploration ultrasonique du mouvement des cordes vocales isolées, *Comptes rendus*, 1964, 12, 2 295.
8. MINIFIE F. D., KELSEV C. A., HIXON T. J. — Measurement of Vocal-fold Motion Using an Ultrasonic Doppler Velocity Monitor, *J. acoust. Soc. Amer.*, 1968, 43, 1 165.
9. BEACH JL., KELSEY CA. — Ultrasonic Doppler Monitoring of Vocal-fold Velocity and Displacement, *J. acoust. Soc. Amer.*, 1969, 46, 1 045.
10. HAMLET S., REID J. — Transmission of Ultrasound through the Larynx as a Means of Determining Vocal-fold Activity, IEEE *Trans. biomed. Engl.*, 1972, 19, 34.
11. KITAMURA T. și colab. — Ultrasonoglottography, *Jap. Soc. ultrasonics Med.*, 1968, 5, 30.
12. KITAMURA T. și colab. — Ultrasonoglottography. A preliminary report, *Jap. Soc. ultrasonics Med.*, 1968, 5, 40.
13. HOLMER NG., RUNDQVIST HE. — Ultrasonic Registration of the Fundamental Frequency of a Voice During Normal Speech. *J. acoust. Soc. Amer.*, 1975, 75.
14. HOLMER NG., KITZING P., LINDSTRÖM K. — Ultrasonic Recording of Vocal-Fold Vibration in Preparations of Human Larynges, *Acta oto-laryng.*, 1973, 75, 454.
15. HOLMER NG., KITZING P. — Localization of the Vocal-Folds and Registration of their Movements by Ultrasound, *Proc. Ultrasonics Med. Münch.*, 1975, **349.**
16. KITAMURA T. și colab. — L'ultrasonoglottographie, *Ann. Oto-laryng. (Paris)*, 1974, 91, 7—8, 403.

ECOGRAFIA OSULUI MAXILAR, A ARTICULAȚIEI TEMPOROMANDIBULARE ȘI A DINȚILOR

17. SPRANGER H. — Ultraschall-Impuls-Echo-Diagnostik. Möglichkeiten und Grenzen der Anwendung für din Zahn und Kieferheilkunde, Berlin, *Habilitationsschrift*, 1970, 1.
18. GILBRICH E., HEIDELBARCH IG. — Über diagnostische Möglichkeiten mit dem Ultraschall-Echolot-Verfahren bei Erkrankungen der Kieferholen, *Z. Laryng. Rhinol*, 1969, 5, 365.
19. MANN W., BECK CHL., APOSTOLIDIS TH. — Liability of Ultrasound in Maxillary Sinus Disease, *Arch. Oto-Rhino-Laryng.*, 1977, 215, 67.
20. KRAUSE W., SOLDNER R. — Ultraschallschnittbildverfaren (B-scan) mit hoher Bildfrequenz für medizinische Diagnostik, *Electromedica*, 1967, 35, 8.
21. SPRANGER H. — Ultraschallschnittbilduntersuchungen der Sinus maxillae, *Electromedica*, 1971, 39, 180.

Scanned with OKEN Scanner

Capitolul VIII

MEDICINA SPORTIVĂ

Ioan Drăgan și Elisabeta Pufulete

Aplicațiile ultrasunetelor în medicina sportivă, în scop diagnostic și terapeutic, sînt de dată relativ recentă, mai recentă decît aplicațiile clinice. La început au fost folosite la evaluarea performanței cardiace și a rezervelor cardiace (ecocardiografia), ca și la aprecierea țesutului adipos subcutanat și a țesutului muscular, criterii de selecție medico-biologică pentru sport și de reflectare a eficienței antrenamentului și dietei pe planul dezvoltării fizice și a stării de de nutriție a sportivilor. Dacă anii 1965—1966 marchează, cu aproximație, confirmarea investigației cu radioizotopi în practica medico-sportivă — școlii medicale românești datorîndu-i-se unele contribuții —, perioada 1968—1970 înseamnă aplicarea investigației cu ultrasunete în medicina sportivă, deci în „clinica omului sănătos".

Medicina sportivă s-a dezvoltat în ultimele două decenii ca o medicină a omului sănătos și nu numai a sportivilor de performanță, asimilînd din achizițiile științelor medicale și adaptînd o serie de tehnici moderne, în scop diagnostic funcțional. Dintre achizițiile recente face parte și investigația cu ultrasunete care, chiar dacă s-ar rezuma numai la cele două sectoare amintite, ar justifica cu prisosință introducerea și generalizarea ei în arsenalul explorării complexe medico-sportive. Avantajele acestei tehnici pentru practica medico-sportivă sînt inestimabile. Pe de o parte ea este confortabilă pentru sportiv, iar pe de alta, poate fi reprodusă ori de cîte ori este nevoie, fără vreo pregătire specială. În sfîrșit, durata investigației cu ultrasunete este mică, nu solicită nici un efort din partea subiectului, iar rezultatele — foarte exacte — exprimă relații calitative și mai ales cantitative. Iată de ce valorificînd ceea ce practica a confirmat deja (investigarea aparatului cardiovascular, țesutului osteoarticular și musculo-subcutanat), ne gîndim și la alte aplicații în viitor.

Capitolul de față își propune să fie o pledoarie pentru asimilarea investigației cu ultrasunete în metodo-

Scanned with OKEN Scanner

logia complexă de evaluare a sportivului și de dirijare științifică a procesului de antrenament, în vederea profilaxiei îmbolnăvirilor sau manifestărilor de suprasolicitare induse de activitatea sportivă, ca și în vederea urmăririi curbei randamentului și a creșterii longevității sportive.

În cele ce urmează ne vom referi la cîteva aplicații ale ultrasunetelor în scop diagnostic și la unele aplicații în specialitatea noastră, cu o cazuistică încă redusă.

Ecocardiografia reprezintă o achiziție valoroasă pentru medicina sportivă, întrucît subiecții studiați asigură condiții ideale de examinare prin aceea că sînt tineri, în general cu corduri mari, tonice, ușor de abordat. Examenul ecocardiografic este util în practica medico-sportivă pentru : *a*) diagnosticul clinic al unor stări frecvent întîlnite la sportivi : suflul sistolic, hipertrofia cardiacă, anomaliile ECG etc., metoda putînd realiza un *screening* al unor situații patologice subestimate anterior și o cuantificare a gradului de severitate; *b*) evaluarea dimensională a cordului sportivilor prin măsurarea diametrelor ventriculului stîng, grosimii peretelui miocardic și masei ventriculului stîng ; în acest fel se poate evita cercetarea radiologică a cordului și totodată devine posibil studiul influenței sportului asupra dimensiunilor cordului în funcție de specificul efortului practicat; *c*) evaluarea funcțională a cordului la sportivi. Cu ajutorul ecocardiografiei se pot obține parametrii funcționali care definesc performanța cardiacă (debitul cardiac, debitul/bătaie, fracția de ejecție), precum și datele de evaluare a contractilității miocardice. Aceste date servesc în practică la studierea modalităților diferite de adaptare a cordului în funcție de specificul efortului prestat, oferind o bază științifică medicinii sportive pentru dirijarea antrenamentului la sportivi.

Diagnosticul clinic. Ecocardiografia permite explorarea funcțiilor cardiace și diagnosticarea unor cardiopatii congenitale (defect septal atrial, defect septal ventricular) sau dobîndite (stenoză mitrală, insuficiență mitrală) ; de asemenea se pot diagnostica unele boli frecvente la tineri ca : prolapsul valvei mitrale și cardiopatia hipertonică. Prolapsul valvei mitrale, boală idiopatică după unii autori (11), destul de frecventă la tineri, este caracterizat prin sărăcia sau chiar absența semnelor clinice, prin semne discrete fonocardiografice și asocierea în dese cazuri cu aritmia extrasistolică ventriculară, ceea ce contraindică activitatea sportivă de performanță. Cardiopatia hipertrofică se caracterizează prin hipertrofia fără dilatare a ventriculului stîng, tradusă ecocardiografic prin : hipertrofie septală asimetrică (ASH); mișcarea anterioară a foiței anterioare a valvei mitrale în timpul sistolei (SAM), dezorganizarea structurii septului miocardic. Incidența acestor caractere în studiile ecocardiografice și necropsice este de 90%, 97%, 93%. Afecțiunea, diagnosticabilă aproape în exclusivitate ecocardiografic, este considerată cea mai frecventă cauză de deces la subiecții fără semne anterioare de suferință cardiacă. La sportivi este destul de des incriminată în moartea subită pe terenul de sport.

Evaluarea dimensiunilor cordului la sportivi. Vizualizarea ventriculului stîng prin „fereastra ecocardiografică" permite efectuarea următoarelor măsurători :

1) LVIDd reprezintă mărimea cavității ventriculului stîng în timpul diastolei. Se măsoară pe distanța dintre marginea stîngă a septului interventricular și endocardul posterior al ventriculului stîng, corespunzător undei R pe electrocardiogramă ;

Scanned with OKEN Scanner

2) LVIDs reprezintă mărimea cavității ventriculului stîng în timpul sistolei. Se măsoară între aceleași repere anatomice, la sfîrșitul undei T ;

3) LSa este amplitudinea mișcării ecoului dat de septul stîng ;

4) LVWT reprezintă grosimea peretelui ventricular stîng. Se măsoară între endocardul posterior al ventriculului stîng și epicard ;

5) LV Mass reprezintă masa ventriculului stîng, care poate fi calculată din produsul volumului peretelui ventricular stîng și greutatea specifică a mușchiului cardiac (1,05) folosind următoarea formulă :

$$\text{LV Mass} = [(\text{LVID}_d + 2\,\text{LVWT})^3 - (\text{LVID}_d)]^3 \times 1{,}05 \quad (1)$$

Feigenbaum (4), efectuînd studii comparative ecocardiografice și angiocardiografice, a găsit pentru LVID_d și LVID_s un $p < 0{,}001$.

În ceea ce privește datele constatate la sportivi comparativ cu populația-martor, putem afirma următoarele : dimensiunea medie diastolică a ventriculului stîng $= 2{,}87 \pm 0{,}26$ cm/m^2 ($2{,}55 \pm 0{,}25$ la martori)* ; grosimea medie a peretelui ventricular stîng $= 0{,}54 \pm 0{,}07$ cm/m^2 ($0{,}47 \pm 0{,}07$ la martori) ; masa ventriculului stîng $= 132 \pm 20$ g/m^2 (88 ± 16 g/m^2 la martori)**. Măsurătorile ecocardiografice au fost raportate la suprafața corporală. Alte studii, efectuate pe sportivii care au participat la Jocurile olimpice de la Montreal, din 1976, au arătat valori mai mari față de grupul martor ale parametrilor menționați, concomitent cu o bradicardie de repaus. Majoritatea cercetărilor nu au semnalat corelații semnificative între voltajul undelor R pe electrocardiogramă și valorile LVID_d, LVID_s, LVWT, LV Mass, demonstrîndu-se că antrenamentul determină hipertrofia moderată a tuturor structurilor cardiace. Eforturile de rezistență determină modificări în anatomia ventriculului stîng care seamănă cu acelea din supraîncărcarea ventriculului stîng, funcția ventriculară fiind normală.

Evaluarea funcțională a cordului la sportivi. Ecocardiografia permite evaluarea următorilor indicatori ai performanței cardiace :

— Viteza de deplasare a peretelui posterior al ventriculului stîng =

$$= \frac{\text{EN}_a}{\text{ET}}, \quad (2)$$

în care EN_a reprezintă amplitudinea mișcării endocardului posterior al ventriculului stîng, iar ET — timpul de ejecție măsurat pe o carotidogramă efectuată concomitent.

— Fracția de ejecție (EF) =

$$= \frac{\text{Volumul diastolic al ventriculului stîng} - \text{Volumul sistolic al ventriculului stîng}}{\text{Volumul diastolic al ventriculului stîng}} \quad (3)$$

— Debitul/bătaie (SV) = volumul diastolic al ventriculului stîng — volumul sistolic al ventriculului stîng.

— Debitul cardiac = SV × frecvența cardiacă.

— Scurtarea circumferențială a ventriculului stîng $= \dfrac{\pi\,(\text{LVID}_d - \text{LVID}_s)}{\pi\,\text{LVID}_d}$ (4)

— Viteza medie de scurtare circumferențială a ventriculului stîng (V_{cf}) =

$$= \frac{\text{LVID}_d - \text{LVID}_s}{\text{LVID}_d \times \text{ET}} \quad (5)$$

Datele înregistrate la sportivi au valoare atît în repaus, cît și în efort și pot fi corelate cu perioada de antrenament. După diverși autori, valorile debitului/bătaie măsurat prin ecocardiografie, comparativ cu debitul/bătaie măsurat prin metoda Fick, arată diferențe semnificative. Studii comparative ale debitului/bătaie în funcție de ramura sportivă arată valori de 97 ml la sportivii de rezistență, față de 83 ml la nesportivi (5). Evaluarea funcțională a cordului la sportivi, prin metoda ecocardiogra-

* $p < 0{,}025$
** $p < 0{,}02$

Scanned with OKEN Scanner

fică, este importantă și pentru că opiniile asupra modalității adaptative a cordului la sportivi nu sînt unanime. Astfel, debitul/bătaie crescut coincide cu părerea conform căreia inima la sportivi are mișcări puternice ale pereților atît în timpul repausului cît și al efortului. Investigațiile sfigmografice au condus la ideea că inima la sportivi s-ar caracteriza printr-un debit/bătaie scăzut în repaus, ceea ce pune la îndoială mecanismul Starling (fig. VIII.1).

Folosirea metodelor invazive (diluția cu colorant sau cateterismul cardiac) nu a confirmat existența unui debit/bătaie scăzut în repaus ; rezultatul este însă discutabil deoarece metodele invazive nu se pot realiza într-un repaus total, real. În concluzie, se poate afirma că dacă ecocardiografia reprezintă o achiziție valoroasă pentru cardiologie în general, pentru medicina sportivă ea este o metodă de investigație aproape indispensabilă. Aceasta cu atît mai mult cu cît metoda oferă posibilitatea de elucidare a unor aspecte clinice și ECG la limită, discutabile, neclare, cum ar fi prolapsul valvei mitrale — incompatibil cu sportul de performanță — și cardiomiopatia hipertrofică — cea mai frecventă cauză de moarte subită în sport. Pe de altă parte, sub aspect funcțional, investigația ecografică permite estimarea dimensiunilor și capacității funcționale a cordului, ca și a factorilor care limitează capacitatea de efort (fig. VIII.2).

Investigația cu ultrasunete a aparatului locomotor, incluzînd sistemul osteoarticular și țesuturile moi (mușchi, țesut adipos subcutanat) a intrat deja în practica medico-sportivă. Astfel, metoda se dovedește utilă pentru diagnosticul unor leziuni osoase, în special al unor tumori osoase (mai ales chisturi), al unor leziuni osteoarticulare de tip degenerativ (artroze) sau periarticulare (periartroze, periartrite) ; de asemenea leziunile periostului, frecvente la sportivi, pot fi cu ușurință decelate, în situații în care celelalte investigații clinice sau radiologice rămîn fără rezultat. Un mare avantaj al acestei explorări este acela al realizării unei ecotomografii la nivelul țesuturilor moi periosoase, acolo unde investigația radiologică rămîne în general „mută", în ciuda suferinței cli-

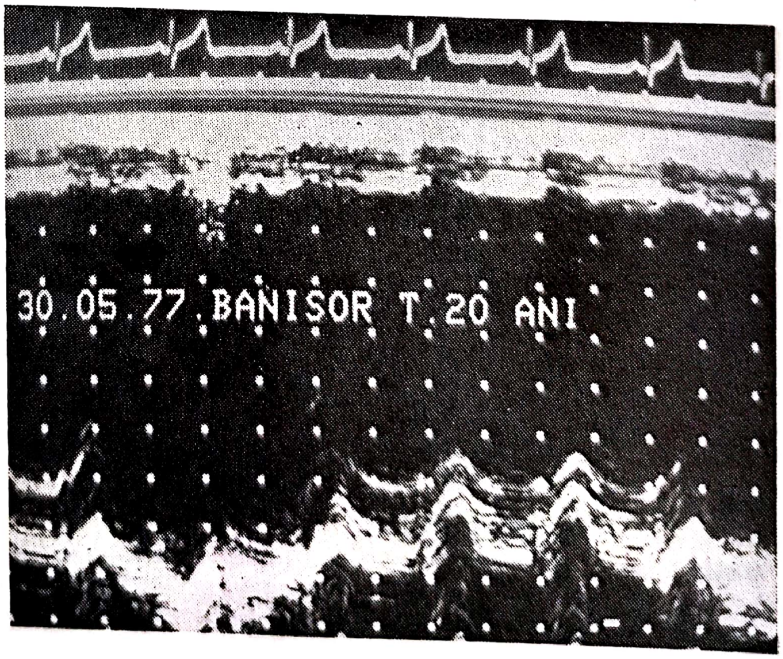

Fig. VIII.1. Ecografia efectuată la un sportiv de rezistență (după T. Pop).

Scanned with OKEN Scanner

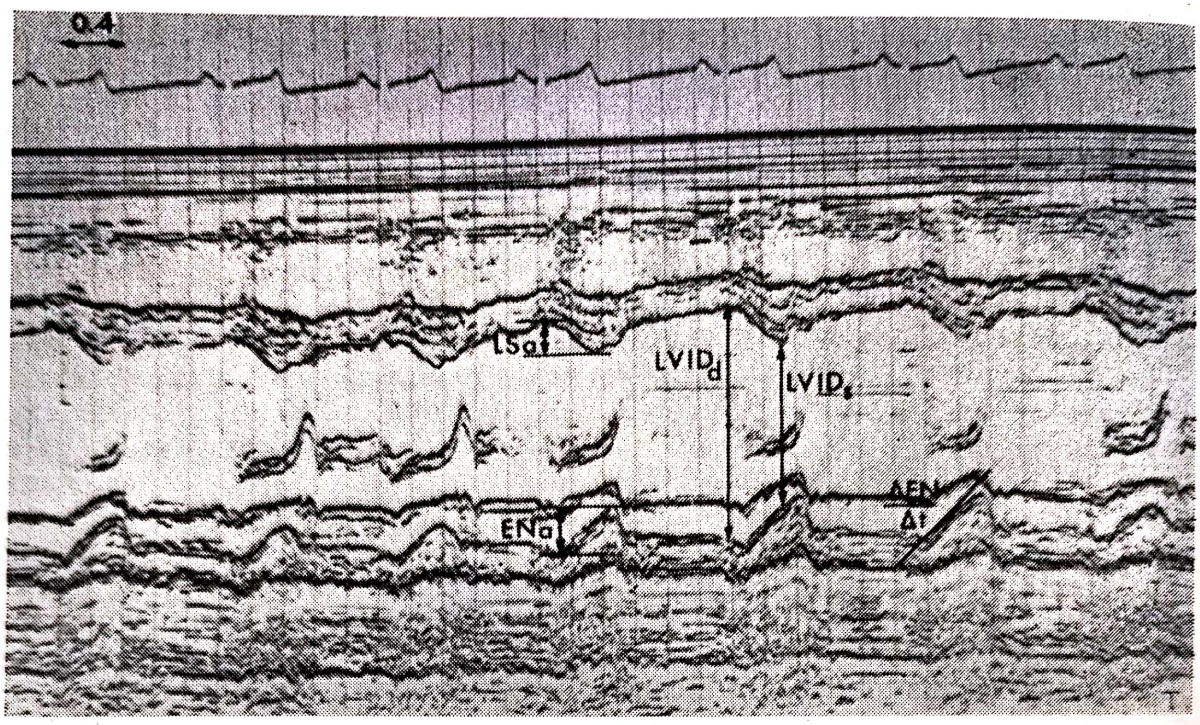

Fig. VIII.2. Ecografie a ventriculului stîng arătînd măsurătorile ce pot fi obținute la fiecare examinare:

L Sa — amplitudinea mișcării septului stîng; *ENa* — amplitudinea mișcării endocardului posterior ventricular; *LVIDd* — dimensiunea internă a ventriculului stîng în timpul diastolei; LVIDs — dimensiunea internă a ventriculului stîng în timpul sistolei; EN/Dt — rata de creștere a ecoului posterior ventriculului stîng (după Feigenbaum, 1976).

nice a sportivului. Remarcăm de asemenea faptul că această tehnică permite estimarea grosimii osului, element important în aprecierea vitezei de restabilire a structurii osoase după fracturi. Explorarea cu ultrasunete a țesutului muscular se poate utiliza la sportivi în cel puțin două ipostaze : diagnosticul sanogenetic și cel lezional, indus de practica sportivă (leziuni musculare, cum ar fi rupturile, miozitele și în special miozita osificantă, chisturile dezvoltate în masa musculară, subaponevrotic sau subcutanat, osificările heterotope în mușchi ca urmare a unor hematoame organizate etc.). În toate aceste situații, în care numai acuzele subiective ale sportivului sînt acelea care ne atrag atenția asupra existenței unui focar lezional muscular, investigația cu ultrasunete se dovedește de un real folos pentru diagnostic ; prin efectuarea ei se scurtează timpul ce precedă intervenția reparatoare și deci suferința sportivului, care se traduce aproape întotdeauna prin durere, impotență funcțională, scăderea randamentului și scurtarea longevității sportive. De aceea, din momentul introducerii în practica curentă a acestei investigații, prognosticul acestor afecțiuni și rezultatele tratamentului s-au ameliorat spectaculos.

Pe plan funcțional, medico-sportiv, investigația cu ultrasunete se utilizează azi în mod curent pentru evaluarea structurii masei corporale (țesut adipos subcutanat, masă activă musculară, greutate specifică — densimetrie).

După cum se știe, acești parametri fizici au o semnificație deosebită în medicina sportivă atît în momentul selecției medico-biologice pentru sportul de înaltă performanță (deo-

Scanned with OKEN Scanner

sebit de valoroasă la înot, în sporturile pe categorii de greutate), cît și în aprecierea eficienței procesului de antrenament asupra compoziției corporale în relație cu rația alimentară. Se știe că pentru evaluarea greutății specifice se utilizează metode directe (cîntărirea subiecților în apă, în bazine speciale) sau indirecte, bazate pe măsurarea plicilor de țesut adipos subcutanat și introducerea valorilor obținute în diferite formule. Pentru măsurarea țesutului adipos subcutanat se folosesc aparate simple — adipocentimetre sau calypere ; valorile obținute pe 2, 4, 5 sau 10 plici permit estimarea țesutului adipos subcutanat real și optim (în kg și procente), a masei active reale și optime (în kg și procente), a greutății corporale optime. Investigația cu ultrasunete permite calcularea acestor parametri foarte utili în medicina sportivă și totodată foarte exacți ; corelația dintre metoda cu ultrasunete și cea care utilizează calyperul este foarte bună: $r=0,97$ la $p<0,001$ (după autorii japonezi, 7). Menționăm că tehnica de lucru este confortabilă pentru sportivi și puțin laborioasă pentru examinator (mai puțin decît tehnica calyperului), iar rezultatele sînt cu mult mai exacte.

De investigarea cu ultrasunete a glandei tiroide, intrată de mult în practica endocrinologică, beneficiază și medicina sportivă. Prin această tehnică se pot vizualiza unele modificări de structură ale tiroidei cu răsunet asupra funcției glandei, evitîndu-se astfel metodele de investigare cu radionuclizi, nu lipsite de inconveniente.

Cu ajutorul ultrasunetelor se poate face relativ ușor diagnosticul diferențial dintre nodulul tiroidian și chistul tiroidian.

Investigarea rinichiului, ficatului și pancreasului nu prezintă elemente particulare în medicina sportivă. Explorarea cu ultrasunete a acestor trei organe, frecvent afectate în practica sportivă, joacă rolul unei investigații-*screening* utile, dar nu indispensabile, cu excepția decelării unor formațiuni moi (chisturi) intrasau periorganice ; aceasta face ca ecografia să fie superioară altor tehnici, cum ar fi cele cu radionuclizi, radiologice sau arteriografice.

Atragem atenția asupra posibilității de a investiga cu ajutorul ultrasunetelor și de a diagnostica unele leziuni ale aparatului genital masculin (localizate la scrot) provocate de agenți infecțioși sau traumatici. Diagnosticul clinic între o leziune epididimo-orhitică, un hematom scrotal sau alte afecțiuni este deseori greu de stabilit, ceea ce întîrzie intervenția terapeutică. În aceste situații, investigația cu ultrasunete poate preciza diagnosticul ; astfel se poate diferenția cu relativă ușurință o colecție lichidiană (hematom cel mai adesea) de o tumefacție organică, cum ar fi o epididimită, o orhi-epididimită, un abces etc. ; sau un chist de cordon spermatic, de epididim, un nodul epididimar (consecutiv unei epididimite acute) de o formațiune compactă intrascrotală, de natură tumorală.

În concluzie, investigația cu ultrasunete cîștigă teren în practica medico-sportivă, dovedindu-se un adjuvant prețios mai ales pentru diagnosticul aparatului cardiovascular (structural, dar mai ales funcțional), sistemului osteoarticular (structural) și pentru aprecierea țesutului adipos subcutanat și țesutului muscular.

Nu ne rămîne decît să valorificăm aceste posibilități, care și-au dovedit eficiența față de alte metode, în practica curentă medico-sportivă și să militățm pentru extinderea aplicațiilor lor în viitor la evaluarea sportivului pe plan funcțional și morfologic.

Scanned with OKEN Scanner

Capitolul IX

APLICAȚII ALE TEHNICII DOPPLER

Tiberiu Pop și Doinița Dumitrache

TEHNICILE DOPPLER ÎN EVALUAREA TULBURĂRILOR VASCULARE

Toate vasele periferice constituie obiectul studiilor cu ultrasunete Doppler pentru determinarea vitezei fluxului sanguin, dar și pentru obținerea imaginilor arteriale. Tehnica Doppler este tentantă pentru clinician atît datorită faptului că procedeul este neinvaziv, cît și datorită aparaturii foarte variate ca formă și dimensiuni — de la aparate care încap în buzunar pînă la cele mari și sofisticate.

Pentru majoritatea aplicațiilor clinice se utilizează ultrasunete cu frecvență de 5—10 MHz.

Ultrasunetele Doppler au fost utilizate pentru prima dată pe scară largă în stadiul tulburărilor circulației arteriale a membrelor inferioare. La început se măsura presiunea sistolică, ea constituind un indiciu al localizării și severității bolii ocluzive.

Cînd pentru examinarea vitezei fluxului sanguin în arterele periferice se folosește un sistem cu undă continuă, se observă că :

— modificările vitezei fluxului sanguin în arterele normale sînt foarte complexe ; ele reflectă nu numai contracțiile miocardului, dar și proprietățile vîscoelastice ale arterelor, precum și rezistența arteriolelor;

— modificările vitezei fluxului sanguin la pacienții sănătoși sînt previzibile și reproductibile și sînt utilizate la stabilirea valorilor normale ;

— stenozele arteriale și ocluziile care forțează sîngele să curgă prin arterele colaterale modifică natura pulsatilă a semnalelor vitezei atunci cînd sîngele trece printr-o zonă cu rezistență mărită.

Sistemul cu undă continuă, fiind nedirecțional, nu permite evidențierea modificărilor survenite în direcția de curgere. McLeod (1) a fost primul care a introdus detecția în fază

Scanned with OKEN Scanner

cvadruplă pentru a diferenţia modificările Doppler pozitive de cele negative. Acest procedeu oferă informaţii despre fluxul total în orice direcţie, dar pune probleme atunci cînd sîngele curge simultan în ambele direcţii, ceea ce se întîmplă în unele faze ale ciclului pulsatoriu arterial sau cînd în fasciculul de ultrasunete sînt prinse simultan o arteră şi o venă. Problema a fost rezolvată de Nippa şi colab. (2), care, după o separare iniţială, au rotat faza cu 90°, ceea ce permite înregistrarea pe canale separate a celor două componente ale fluxului sanguin.

Sistemul venos, deşi este accesibil în aceeaşi măsură ultrasunetelor Doppler ca şi cel arterial, prezintă totuşi diferenţe importante fiziologice şi clinice. Aspectul fluxului sanguin este influenţat în mai mare măsură de respiraţie, de gravitaţie şi de aşa-numita pompă musculară.

Astfel fluxul este cvasistabil, variind în funcţie de modificările de presiune din abdomen şi torace. Toate aceste modificări folosesc studiului ultrasonic Doppler al patologiei venoase (vezi subcapitolul respectiv).

ULTRASUNETELE DOPPLER ÎN TULBURĂRILE CIRCULAŢIEI ARTERIALE PERIFERICE

PRINCIPII GENERALE

Terapia tulburărilor arteriale periferice îşi propune mai curînd să corecteze defectele fiziologice decît pe cele anatomice. Istoricul bolii şi examenul clinic permit numai estimarea brută a deficienţei fiziologice, iar angiograma înfăţişează situaţia anatomică cu o precizie relativă. De aceea majoritatea pacienţilor cu tulburări arteriale periferice au fost şi continuă să fie trataţi pe baza studiilor radiologice.

În efortul făcut pentru a îmbunătăţi metodele de evaluare a tulburărilor arteriale periferice, cercetătorii au experimentat o serie de metode de măsurare a fluxului sanguin şi presiunii. Aceste metode s-au dovedit a fi greu de aplicat şi costisitoare, aşa încît nu au intrat în practica clinică. Din aceste motive, demonstraţia lui Satomura (1959) (3), care a utilizat ultrasunetele pentru detectarea transcutanată a fluxului sanguin, i-a determinat pe Strandness şi Rushmer (1966—1967) (4—6) să studieze posibilitatea aplicării acestei tehnici în cazul tulburărilor arteriale. Şi astfel, destul de repede, explorarea cu ultrasunete Doppler a devenit un procedeu de rutină pentru investigarea tulburărilor periferice. Aparatura utilizată în acest scop permite măsurarea presiunii sanguine sistolice în artere la distanţă de obstrucţii, chiar şi cînd pulsul nu se palpează. Cu un *flow*-metru Doppler de 5—10 MHz se pot obţine semnale de la majoritatea arterelor membrelor, capului şi gîtului. Arterele situate la adîncime, cum sînt artera femurală profundă sau artera peroneală, pot fi detectate, dar sînt greu de distins cele din straturile mai superficiale. Vasele sanguine intraabdominale pot fi examinate numai la subiecţii slabi, iar cele din interiorul toracelui sînt practic inaccesibile datorită adîncimii la care se află şi a aerului din plămîni, care atenuează foarte mult fasciculul ultrasonic.

Arterele aflate în profunzimea membrului inferior la un pacient obez pot fi semnalate sonor cu un aparat de 10 MHz şi detectate uşor cu un instrument de 5 MHz. Uneori este dificil însă să se obţină semnale bune de la arterele ce se află sub un

Scanned with OKEN Scanner

țesut cicatriceal sau sub un hematom. Așa cum era de așteptat, semnalele grefelor venoase în sistemul arterial se obțin ușor, dar o serie de tuburi din plastic folosite drept *shunt*-uri sînt impermeabile pentru ultrasunete.

Pentru fiecare poziție de examinare, sonda este pusă în contact cu pielea prin intermediul unui gel hidrosolubil care asigură transmisia eficientă a ultrasunetelor. După localizarea semnalului arterial dorit, sonda este mișcată median sau lateral pentru a se obține volumul optim. În același timp, pentru îmbunătățirea semnalului se ajustează unghiul pe care-l face sonda cu pielea. În cele mai multe cazuri cel mai bun semnal se obține cînd sonda este poziționată de-a lungul vasului sanguin, înclinată cu 45—60° față de piele.

SEMNALELE FLUXULUI ARTERIAL

SEMNALE NORMALE

Pentru a obține informații despre aspectul fluxului arterial, se studiază modificările frecvenței sunetului reflectat de celulele roșii în mișcare fie cu metoda debitului audio, a semnalului analog, fie prin analiza spectrului semnalului audibil. Metoda debitului audibil este suficientă pentru majoritatea scopurilor clinice. Avantajul ei constă în posibilitatea de a discrimina semnalele provenite de la arteră de cele de la venele adiacente, lucru irealizabil cu o altă tehnică. Totuși, deoarece interpretarea intensității semnalelor audio este subiectivă, pentru o investigație mai precisă se folosesc analizele semnalului analog sau ale spectrului audio. În lipsa unui înregistrator de sunete, se obișnuiește să se folosească prezentarea lor grafică (fig. IX.1). Aceste semnale sînt foarte asemănătoare cu

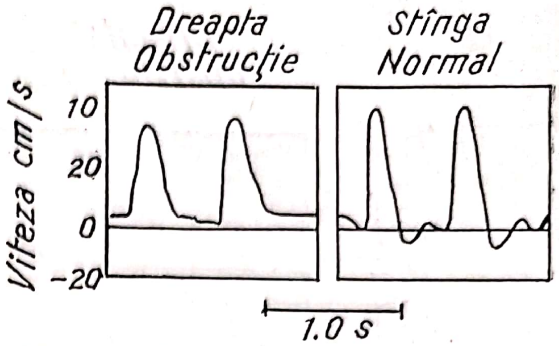

Fig. IX.1. Înregistrări analoge ale semnalului Doppler din ambele artere femurale, la o femeie în vîrstă de 60 de ani, cu stenoză a arterei iliace drepte; artera iliacă stîngă este normală; unghiul sondei are aproximativ 45°.

cele obținute cu un *flow*-metru electromagnetic. Analiza spectrală a aceluiași semnal este prezentată în figura IX.2 : variația frecvenței, care corespunde vitezei, este prezentată pe ordonată iar timpul, pe abscisă. Intensitatea sunetului la orice frecvență este indicată prin densitatea contururilor, și anume cu cît nuanța este mai închisă, cu atît intensitatea sunetului este mai mare sau cu cît se deplasează mai multe celule roșii sanguine cu o viteză dată, cu atît conturul este mai închis la culoare.

SEMNALE ANORMALE

Caracteristicile semnalelor fluxului Doppler se modifică în cazul stenozei sau obstrucției arterei examinate. De cele mai multe ori modificările apar repede în semnalul audibil. În stenoză, fluxul mediu în condiții de repaus nu va fi redus, dar de obicei vîrful fluxului se situează ceva mai jos decît normal, iar semnalul sonor corespunzător va avea și el o frecvență mai scăzută (7). În cazul obstrucției totale, fluxul sanguin depinde în totalitate de aspectul colateralelor ; viteza fluxului este adesea scăzută pe traiectul arterial adiacent nestenozat ; corespunzător, înălțimea

Scanned with OKEN Scanner

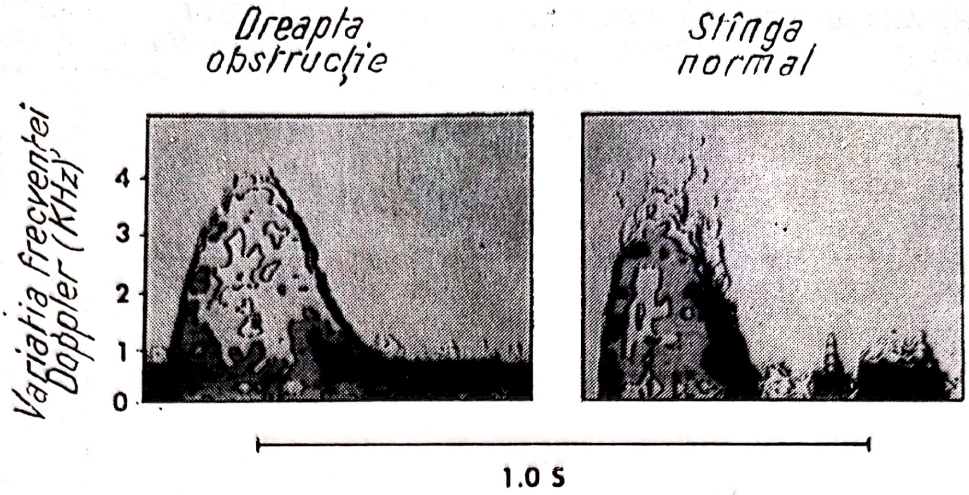

Fig. IX.2. Analiza spectrală a semnalelor Doppler de la arterele femurale comune la aceeași pacientă din fig. IX.1. (după M. de Vlieger, 1978).

sunetului este mai redusă (tonalitate joasă). Dacă sonda este poziționată direct pe segmentul stenozat, semnalul sonor va avea înălțime mare, zgomot (produs de turbulența fluxului) și se va întinde pe întreg ciclul cardiac, datorită creșterii vitezei fluxului sanguin în regiunea îngustată (6). Cînd sonda este plasată deasupra obstrucției, semnalul obținut depinde de apropierea de locul obstrucției, de severitatea ei și de eficiența circulației colaterale. Poziționarea sondei la o distanță mare de obstrucție poate da naștere foarte ușor la confuzii. Desigur, nu se va auzi nici un semnal deasupra vasului sanguin complet obstruat sau deasupra unuia în care viteza fluxului este prea mică pentru a putea sesiza modificarea frecvenței.

HIPEREMIA REACTIVĂ

Dacă se produce în mod artificial o ischemie tranzitorie, la nivelul unui membru, de exemplu cu ajutorul unei manșete pneumatice, la întreruperea ischemiei membrele cu obstrucție arterială se comportă diferit față de cele normale. În mod normal, fluxul sanguin se reinstalează printr-un vîrf rapid, ce denotă o intensitate crescută (hiperemie compensatorie), urmată de o revenire rapidă la nivelul de bază. În cazul membrelor cu stenoză arterială, această „hiperemie de revenire" se instalează mai lent și durează mai mult (vîrful ultrasonic este mai scăzut și de durată mai mare).

Fronek și colab. (7, 9) au folosit această observație la determinarea obiectivă a afecțiunilor arteriale ocluzice. Subiectului, aflat în decubit dorsal, i s-a fixat o manșetă pneumatică imediat sub genunchi, iar sonda ultrasonică a fost poziționată deasupra arterei femurale și înclinată la 45° față de piele. Se înregistrează nivelurile de bază și apoi se pompează aer în manșetă la o presiune mai mare decît cea sistolică, timp de 4 min., decomprimîndu-se apoi brusc. Înregistrarea se face în mod continuu, pînă la revenirea vitezei la nivelurile de bază. Se notează procentul cu care crește viteza în vîrful fluxului și timpul necesar pentru ca viteza medie să ajungă la valoarea de 50% din maximum, T 1/2. Rezultatele obținute sînt prezentate în tabelul IX.1.

Scanned with OKEN Scanner

TABELUL IX.1

DETERMINĂRI DOPPLER DIN FLUXUL SANGUIN LA NIVELUL MEMBRELOR INFERIOARE

Subiecți	Valoarea maximă a vitezei (%)	$T_{1/2}$ (s)
Normali	210± 96	26± 9
Cu membre cu ocluzie aorto-iliacă	137±112	47±22
Cu membre cu obstrucție femuro-poplitee	48 ± 54	64±51
Cu afecțiuni la mai multe niveluri	43 ± 60	41±21

MĂSURAREA PRESIUNII SÎNGELUI

Dintre toate metodele folosite la determinarea neinvazivă a tulburărilor arteriale periferice, cea mai fidelă s-a dovedit a fi măsurarea presiunii sîngelui la nivelul membrelor. Ea se bazează pe principiile hemodinamicii sunetului : pentru o viteză dată a fluxului, energia pierdută deasupra unui segment arterial este proporțională cu rezistența sa hemodinamică. Matematic, aceasta se poate exprima prin :

$$P_2 = P_1 - FR \qquad (1)$$

unde P_1 reprezintă presiunea arterială deasupra segmentului studiat ; P_2, presiunea distal față de segment ; F, viteza fluxului prin segment, iar R, rezistența oferită de segment.

Cel mai bun test pentru evaluarea tulburărilor arteriale periferice este măsurarea presiunii sistolice la nivelul gleznei. Această măsurare este suficientă pentru a se stabili prezența sau absența tulburării arteriale obstructive, pentru a aprecia severitatea ei și probabilitatea de vindecare a leziunii sau necesitatea amputării.

La pacienții care prezintă o presiune anormală la nivelul gleznei se pot obține informații suplimentare prin măsurarea presiunii la diferite niveluri ale membrului, cu scopul de a depista locul obstrucției principale (10, 11). Diferența de presiune dintre două niveluri oarecare este de obicei mai mică de 20—30 mmHg (11, 12) ; o diferență mai mare de 20 mmHg pe orizontală (la același nivel al celor două membre) poate fi semnificativă (7). Măsurarea presiunii la nivelul diferitelor segmente ajută de asemenea la localizarea zonei de obstrucție.

Hiperemia reactivă și exercițiile fizice sînt metode uzuale pentru studiul dilatării arteriolelor periferice și creșterii fluxului sanguin prin majoritatea arterelor și vaselor colaterale (13—15). Creșterea fluxului printr-un segment obstruat reduce presiunea periferică (vezi ecuația 1), făcînd-o ușor de detectat. Testul de efort aduce informații obiective în ceea ce privește severitatea funcțională a leziunii (13, 16).

Tehnicile Doppler sînt utilizate cu succes în studiul claudicației intermitente, afecțiunilor arteriale ale membrelor superioare, impotenței sexuale de cauză circulatorie, gangrenelor și ulcerelor ; de asemenea sînt extrem de folositoare în monitorizarea modificărilor intra- și postoperatorii.

Scanned with OKEN Scanner

ULTRASUNETELE DOPPLER ÎN TULBURĂRILE VENOASE

Utilizarea detectorului Doppler pentru determinarea vitezei ultrasunetelor constituie metoda cea mai simplă, rapidă şi exactă pentru investigarea tulburărilor venoase acute şi cronice. Totuşi, acurateţea acestui examen depinde în mare măsură de experienţa celui care investighează. Simplitatea şi rapiditatea metodei permit aplicarea ei nu numai la stabilirea diagnosticului pacienţilor cu o simptomatologie clinic manifestă, dar şi al celor cu risc crescut de tromboză a venelor profunde.

Semnalul vitezei sanguine venoase se deosebeşte de cel arterial (fig. IX.3). Viteza sanguină arterială normală este multifazică, cu o componentă sistolică proeminentă şi unul sau mai multe sunete diastolice. Un semnal arterial anormal se aude distal de obstrucţia arterială şi este monofazic, cu o singură fază sistolică şi fără sunete diastolice. Prin contrast, semnalele vitezei sanguine tind să crească şi, respectiv, să descrească în raport cu respiraţia şi sînt influenţate de manevrele de compresie a membrelor.

Venele tibială posterioară, poplitee, femurală superficială, femurală comună, safenă, jugulară internă, subclaviculară, axilară şi brahială pot fi examinate direct prin tehnica Doppler. Venele cave superioară şi inferioare, ca şi cele iliace pot fi examinate numai indirect, prin caracteristicile semnalelor vitezei sanguine venoase în zonele accesibile de la extremităţi. Alterarea fluxului sanguin în venele mari intraabdominale sau intratoracice va duce la anomalii ale fluxului decelabile la nivelul extremităţilor. Prin tehnicile Doppler de rutină pot fi examinate şi diagnosticate prompt trombozele grave ale sistemului iliocav.

Pentru clinică importante sînt tromboza venoasă şi insuficienţa venoasă valvulară. Trombozele venoase pot produce, ca şi în circulaţia arterială, ocluzia totală cu devierea flu-

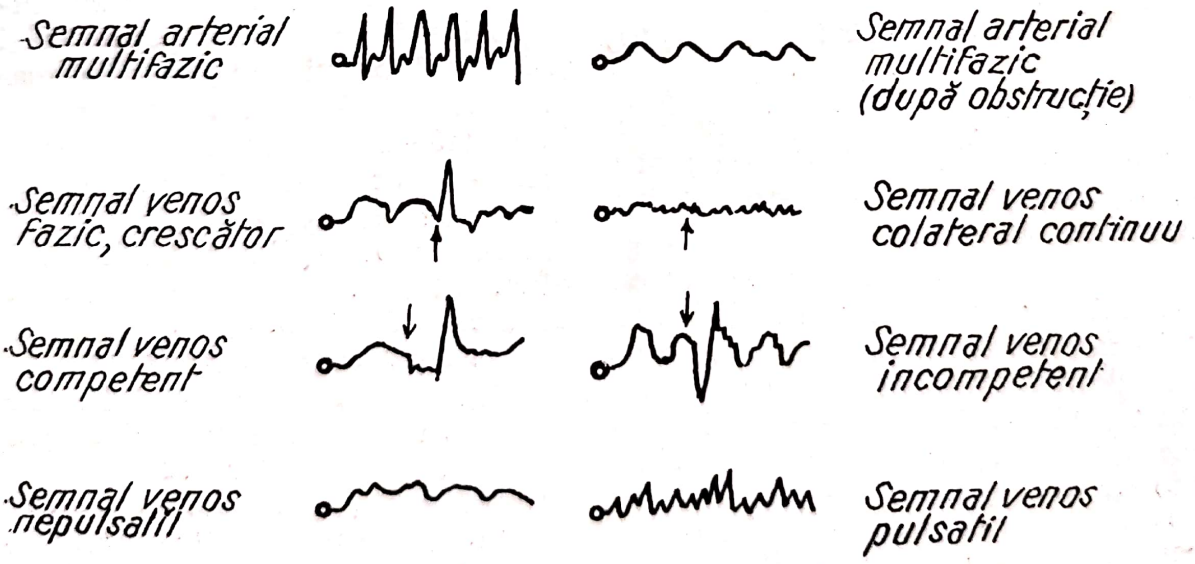

Fig. IX.3. Semnalele vitezei fluxului arterial şi venos normal şi anormal înregistrate cu o sondă Doppler directională: curba deasupra valorii 0 = fluxul direcţional normal; curba sub valoarea 0 = refluxul; compresia distală a membrului inferior; compresia proximală a membrului inferior.

Scanned with OKEN Scanner

xului (în jurul segmentului implicat) prin reţeaua colaterală. Insuficienţa valvulară permite curgerea bidirecţională în condiţii în care, în mod normal nu se întîmplă aşa.

În cazul trombozei venoase, există două modificări care nu pot fi detectate cu ajutorul tehnicii Doppler : în segmentul venos obstruat nu poate fi detectat fluxul sanguin, iar distal de obstrucţie nu se mai înregistrează modificările fluxului sanguin produse de respiraţie.

Un alt domeniu al patologiei venoase în care tehnica Doppler este foarte utilă îl constituie trombozele venoase acute. Studiul Doppler a făcut posibilă atît stabilirea mai precisă a diagnosticului, cît şi înţelegerea mai bună a fiziopatologiei şi alegerea mai corectă a tratamentului.

Cele mai interesante rezultate s-au obţinut în studiul trombozelor acute ale venelor profunde (17), al trombozelor recurente ale venelor profunde (18), al sindromului postflebitic (19, 20), tromboflebitelor superficiale (21), venelor varicoase (22), emboliei pulmonare (23, 24), al amputării piciorului (25) şi al chirurgiei abdominale (26).

ULTRASUNETELE DOPPLER ÎN TULBURĂRILE VASCULARE OCLUZIVE EXTRACRANIENE

Rolul tulburărilor vasculare extracraniene în etiologia accidentului vascular cerebral a crescut mult în ultimii ani. Accidentul vascular cerebral rămîne a treia cauză de deces, iar 75% dintre pacienţii cu sfîrşit letal prezintă şi leziuni extracraniene (27). Aceste leziuni ocluzive sînt localizate mai frecvent în jurul bifurcaţiei carotidei.

Arteriografia rămîne investigaţia pe baza căreia aceşti pacienţi pot fi depistaţi şi selectaţi pentru tratament, dar datorită incidentelor sau accidentelor de obicei se evită utilizarea ei ca o metodă de *screening* (28). Necesitatea unei tehnici sigure, neinvazive, de mare acurateţe şi reproductibile a stimulat apariţia unei serii de procedee, dintre care cele mai promiţătoare s-au dovedit tehnicile Doppler.

Cercetările lui Brinker şi colab. (29) şi Grossman şi colab. (30, 31), care au utilizat ultrasunete Doppler pentru a analiza fluxul din artera carotidă comună, au fost îmbogăţite cu examenul periorbital, care foloseşte aspectul fluxului în artera oftalmică şi în ramificaţiile ei. Cercetările recente au recurs, în analiza fluxului carotidian, la imaginea Doppler în mişcare a bifurcaţiei carotidei. S-a constatat că stenozele severe ale arterei carotide interne produc modificări destul de importante ale vitezei fluxului în carotidă. Aceste modificări constau în aplatizarea vîrfului sistolic şi tendinţa de descreştere pînă la zero a fluxului diastolic. Un impediment îl constituie faptul că frecvenţa audibilă este în mod normal crescută la nivelul bifurcaţiei, ceea ce nu permite diagnosticarea corectă a unei stenoze localizate în această zonă. Leziunile carotidiene proximale semnificative produc de asemenea aplatizarea vîrfului vitezei pulsului sistolic şi reducerea fluxului diastolic. Aceste modificări se pot observa înaintea unei reduceri detectabile a pulsului carotidian palpabil. Obstrucţia zonei de mijloc a arterei carotide comune se întîlneşte rar şi poate fi detectată prin înregistrarea unei creşteri marcate a vitezei fluxului atunci cînd sonda este plasată în imediata vecinătate a stenozei.

Scanned with OKEN Scanner

În cazul cînd joncțiunea carotidei se studiază în modul B (32), se vor înregistra atît imaginea laterală, cît și cea antero-posterioară (fig. IX.4). Examinarea primară permite diferențierea între calcificarea peretelui fără pătrunderi în lumen și calcificarea în placă. În figura IX.5, proiecțiile laterale ale joncțiunilor ambelor carotide demonstrează blocarea bilaterală a carotidelor interne. Acest pacient prezenta hemiplegie stîngă după un accident vascular cerebral moderat. Imaginile obținute de la un pacient cu tulburări ocluzive generalizate deasupra și sub joncțiunea carotidei sînt prezentate în fig. IX.6.

Arterele vertebrale, greu accesibile la palpare și auscultare, sînt de asemenea dificil de identificat prin tehnica Doppler.

Examinarea Doppler a arterelor periorbitare necesită o cunoaștere amănunțită a colateralelor, care pot aproviziona cu sînge teritoriul arterei carotide interne, în caz de necesitate. Există trei colaterale mai importante care pot menține fluxul sanguin în carotida internă intracraniană, cînd porțiunea sa extracraniană a suferit o obstrucție sau o ocluzie (33). În condiții normale, presiunea în artera carotidă o depășește pe cea din ramurile arteriale ale porțiunii terminale a carotidei externe și din această cauză sîngele pătrunde prin ramificațiile arterei oftalmice spre ramurile extracraniene. O stenoză importantă a arterei carotide interne proximale determină modificarea gradientului de presiune din artera oftalmică. Barnes și colab. (34) au pus la punct tehnica de determinare a hemodinamicii în colateralele periorbitale și carotidei interne prin tehnica periorbitală. Artera frontală este monitorizată cu un aparat Doppler direcțional, efectuîndu-se compresia sistematică a arterelor temporală superficială, facială, intraorbitală și a arterelor carotide comune. În condiții normale, de repaus, fluxul sanguin din artera frontală este anterograd.

Informațiile obținute prin examinarea Doppler, precum și prin analiza formei undei arteriale directe și a spectrului sonor sînt importante în

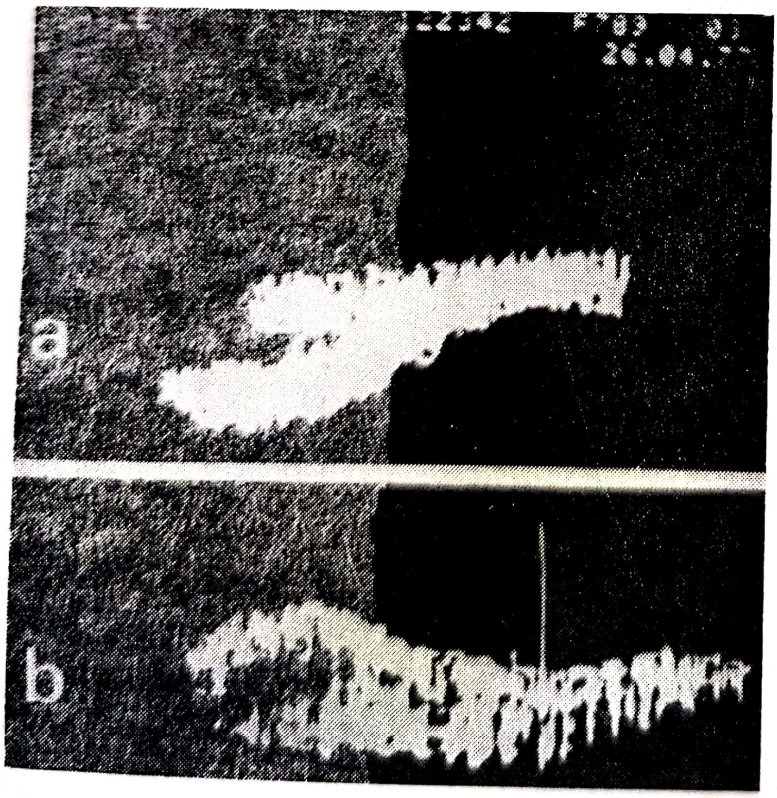

Fig. IX.4. Imaginile bifurcației carotidiene:
a — în vedere laterală, carotida internă este situată inferior arterei carotide externe; *b* — în vedere antero-posterioară, carotida internă este situată superior celei externe (după M. de Vlieger, 1978).

Scanned with OKEN Scanner



Fig. 1 — Unul din cele 15 coduri cromatice în care se pot efectua studii ecotomografice.

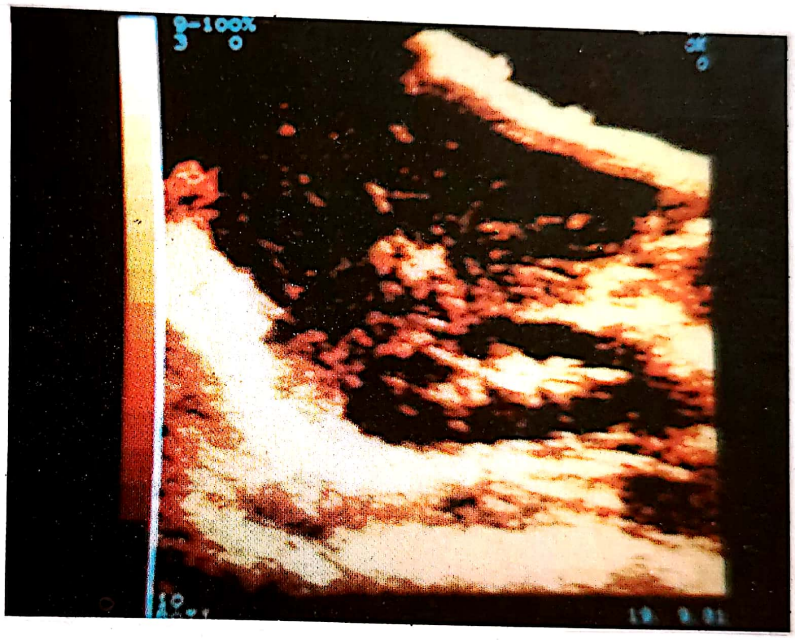

Fig. 2 — Ecotomografia în secțiune longitudinală prin ficat și rinichi, prelucrată cu ajutorul calculatorului.

Fig. 3 — Ecotomografia sînului : studiul cantitativ s-a efectuat pe zonele de interes (încadrate).

Scanned with OKEN Scanner

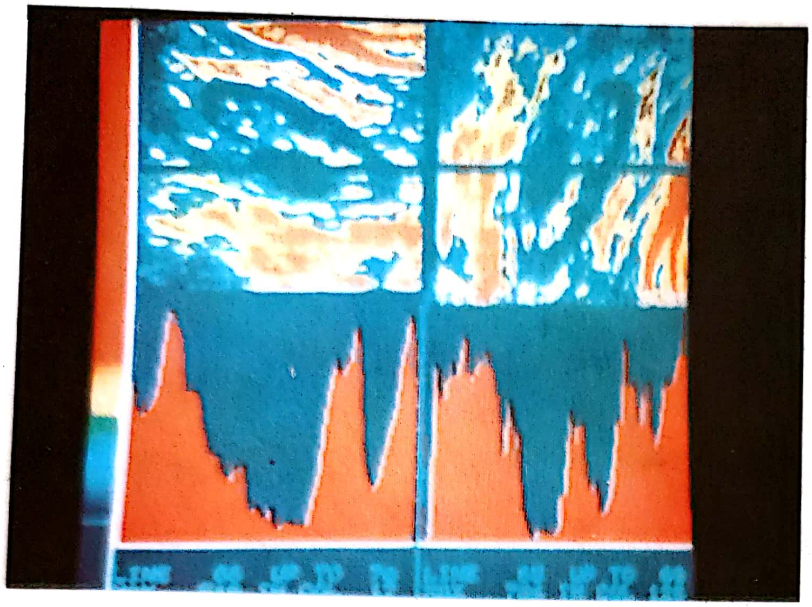

Fig. 4 — Ecotomografia rinichiului în secţiune longitudinală : studiul cantitativ al formaţiunii transsonice (chist) s-a realizat cu ajutorul programului „profil". Curbele afişate în partea de jos a imaginii redau variaţia amplitudinii ecourilor în funcţie de distanţă.

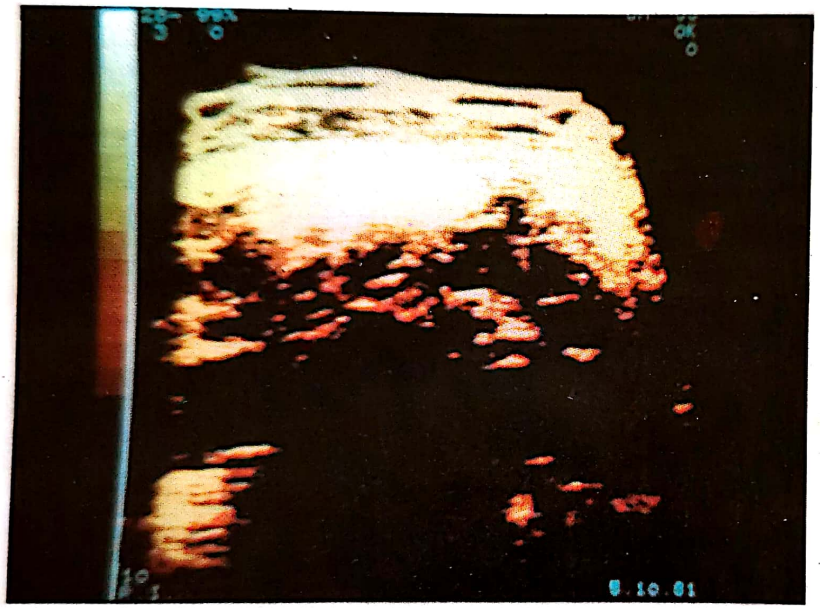

Fig. 5 — Aspect ecografic de pseudochistoză pancreatică : se observă o marcată mărire de volum a pancreasului, ca şi conturul neregulat şi multiplele zone sonotransparente.

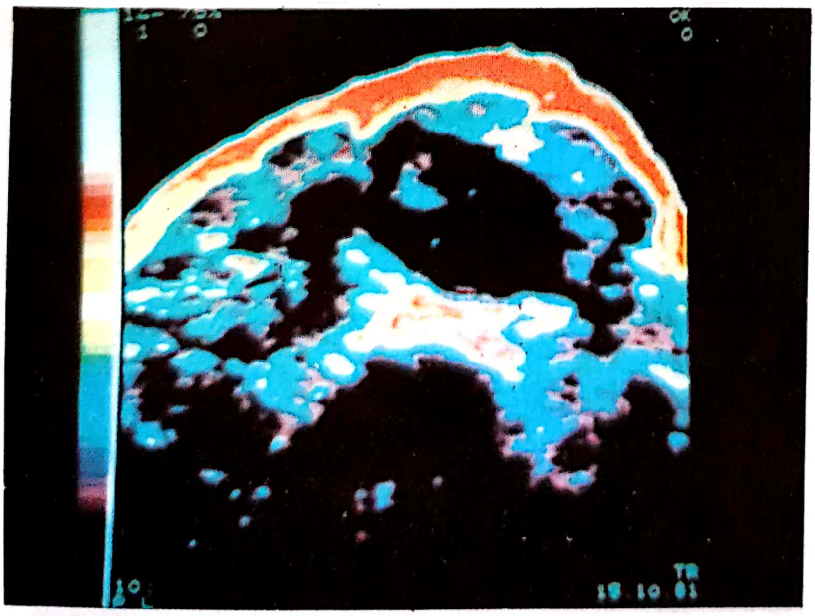

Fig. 6 — Ecografia tiroidiană în secţiune transversală evidenţiază o formaţiune cu conţinut transsonic cu diametrul de 3 cm, care afectează întreaga arie a lobului stîng.

Scanned with OKEN Scanner

Fig. 7 — Examenul ecografic permite citirea directă a diametrului biparietal, deci evaluarea vîrstei fătului.

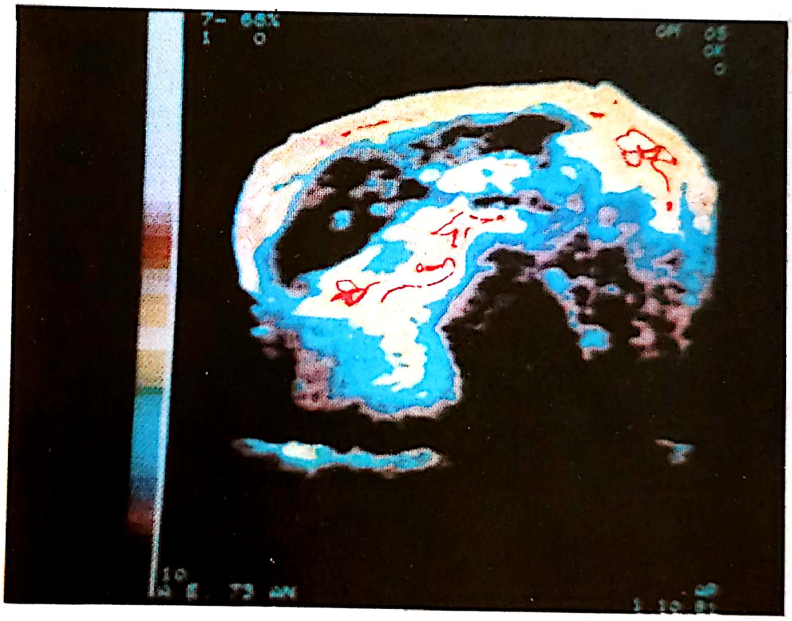

Fig. 8 — Ecografia abdominală în secţiune transversală la nivelul ficatului confirmă diagnosticul de hepatită cronică evolutivă.

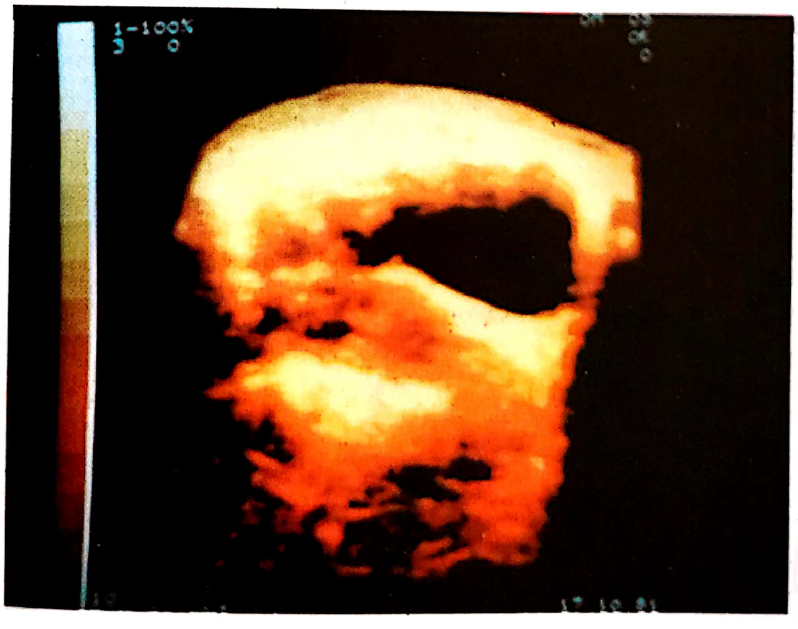

Fig. 9 — Chist ovarian drept de dimensiuni mici (secţiune longitudinală).

Scanned with OKEN Scanner

Fig. 10 — Investigarea longitudinală în modul B localizează revărsatul pleural (Rp).

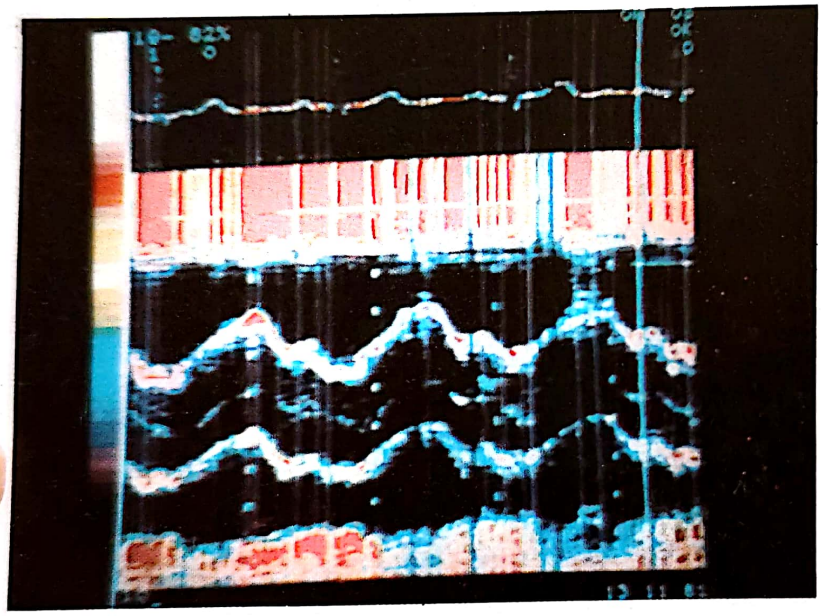

Fig. 11 — Ecocardiografia în modul M : se evidenţiază aspectul normal al aortei şi valvelor aortice.



Fig. 12 — Ecocardiografia în modul M : se evidenţiază aspectul normal al valvei mitrale şi septului interventricular.

Scanned with OKEN Scanner

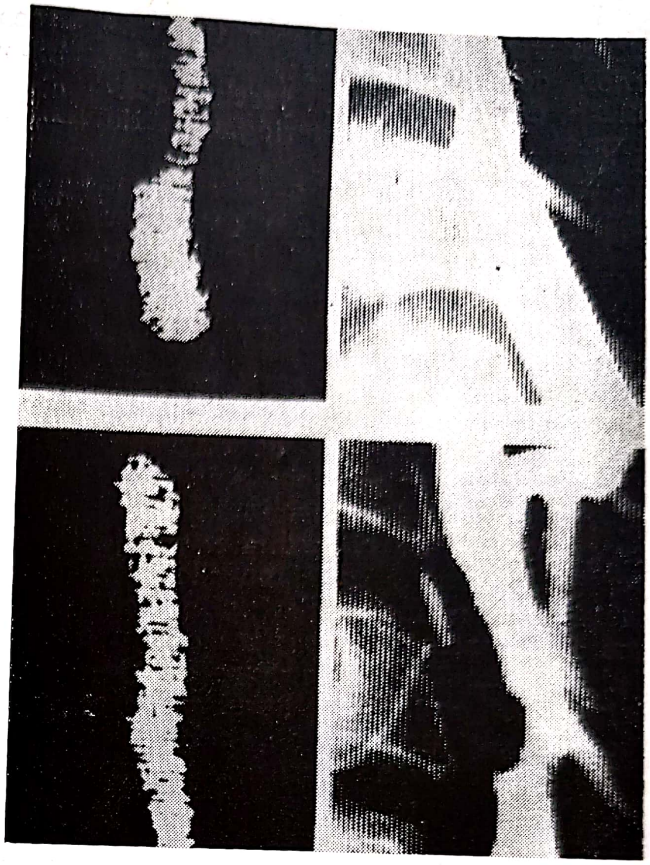

Fig. IX.5. Proiecțiile laterale ale joncțiunilor carotidei examinate cu ultrasunete și raze X, la un bărbat în vîrstă de 45 de ani, cu ambele artere carotide interne complet obstruate (după M. de Vlieger, 1979).

Fig. IX.6. Imaginea ecografică comparată cu arteriograma carotidiană la un pacient cu tulburări severe generalizate ale arterelor carotide (imagini laterale) (după M. de Vlieger, 1978).

Scanned with OKEN Scanner

detectarea și interpretarea tulburărilor ocluzive vasculare extracraniene, dar ele nu oferă precizia anatomică dată de arteriografia de contrast.

Studii recente (35, 36) au inițiat noi direcții de cercetare care s-ar putea să devină un rival al angiografiei convenționale. Concordanța între imaginile obținute cu ultrasunete și arteriogramele de contrast este de 75%, cele mai multe erori datorîndu-se supraestimării gradului stenozei. Principalul factor de eroare îl constituie prezența calciului în pereții vaselor sanguine, care interferează cu transmisia de ultrasunete. O altă sursă de eroare este incapacitatea tehnicii de a aprecia leziunile ulceroase. Ulcerele sînt asociate cu turbulență locală și cu formare de vîrtejuri, ceea ce face ca fluxul sanguin local să aibă tendința de scădere. În sfîrșit o a treia sursă de eroare o constituie frecventa sinuozitate axială a arterelor în porțiunea proximală, atît intern cît și extern. Această distorsiune anatomică poate interfera cu semnalul audio, conducînd la interpretări sonografice incorecte.

Dificultatea în interpretarea semnalelor Doppler o constituie prezența unor artefacte ce nu pot fi puse în evidență. Ea poate fi evitată prin folosirea analizei spectrale a ecografiei. Pe o ecografie, variația timpului este prezentată pe axa x, variația frecvenței semnalului Doppler, pe axa y, iar nuanța este proporțională cu amplitudinea semnalului. Această formă de afișare s-a dovedit a fi folositoare din trei motive:

1) oferă posibilitatea de a defini frecvența maximă din ciclul cardiac atît la indivizii sănătoși, cît și la cei bolnavi ;

2) forma undei ecografice arteriale este caracteristică la subiecții sănătoși în repaus (fig. IX.7). Orice abatere de la această formă sugerează prezența unei afecțiuni ;

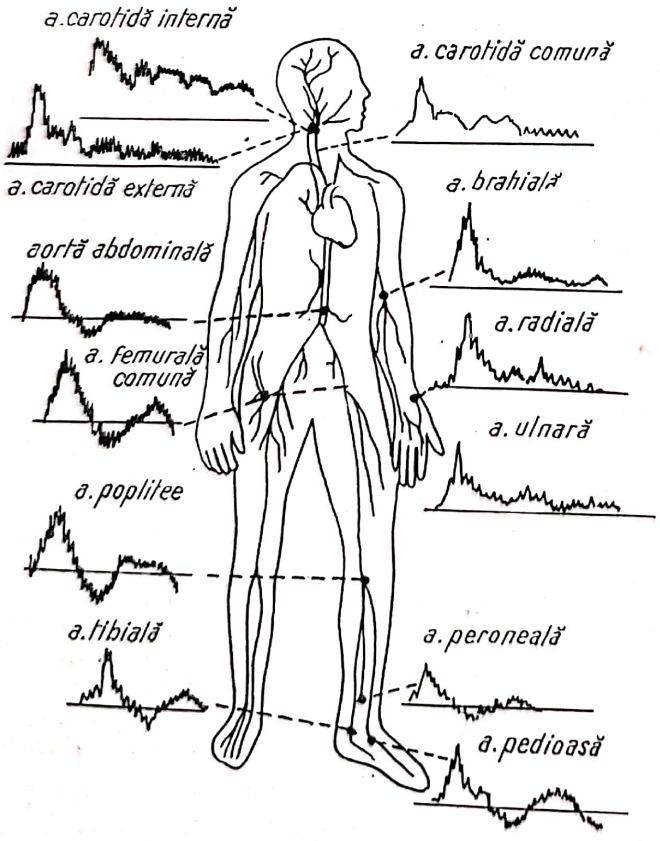

Fig. IX.7. Semnalele Doppler înregistrate la nivelul arterelor: frecvența maximă și aspectul ecografic al fiecărei zone sînt caracteristice și, la omul sănătos, variază foarte puțin în raport cu vîrsta și sexul (după M. de Vlieger, 1978).

Scanned with OKEN Scanner

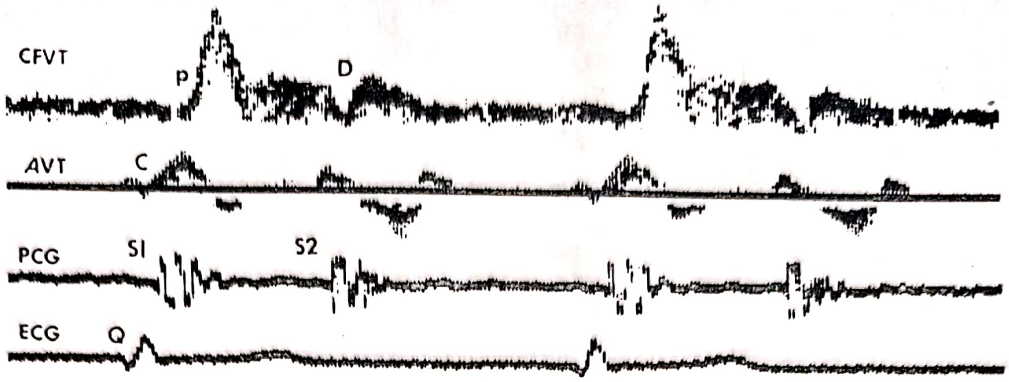

Fig. IX.8. Înregistrare simultană a semnalelor Doppler la nivelul carotidei comune la baza gîtului *(CFVT)* și la vîrful inimii, indicînd viteza peretelui ventriculului stîng *(AVT)*, care reprezintă de fapt apexcardiografia standard diferențială împreună cu fonocardiograma *(PCG)* și electrocardiograma *(ECG)*; intervalele timpului sistolic pot fi calculate din poziția *P*, debutul fluxului în carotida comună:

D — incizura de pe traseul fluxului carotidian; *C* — debutul contracției ventriculului stîng; S_1 și S_2 — componentele inițiale de frecvență înaltă ale primului și celui de-al doilea zgomot al inimii; *Q* — debutul depolarizării ventriculare; de exemplu, timpul real de contracție izovolumetrică este dat de CS_2—*PD* (după M. de Vlieger, 1978).

3) forma undei ecografice se poate distinge și este nemodificată chiar cînd raportul dintre semnal și zgomot este mic. Un raport mic între semnal și zgomot se datorează atenuării ultrasunetelor prin împrăștierea înapoi, de la arterele situate în profunzime.

Un alt avantaj al analizei spectrale a semnalelor Doppler constă în posibilitatea de a o corela cu alți parametri fiziologici afișați simultan, ca funcțiile frecvență/timp, folosind oscilatori cu voltaj controlat. Aceasta este o metodă utilă pentru aprecierea momentului în care s-a produs evenimentul fiziologic (fig. IX.8).

Semnalele Doppler provenite de la artere și vene oferă informații despre viteza sîngelui și, prin deducție, despre valorile altor parametri ai sistemului circulator.

În ultimii ani, cercetătorii s-au străduit să dezvolte această tehnică simplă și neinvazivă de diagnosticare a tulburărilor vasculare, care servește în același timp la înțelegerea dinamicii vasculare a omului normal.

BIBLIOGRAFIE

TEHNICILE DOPPLER ÎN EVALUAREA TULBURĂRILOR VASCULARE

1. McLEOD, F. D. Jr. — Progress Report, Directional Doppler Flow Meter, NRG 33—010-0%, Cornell University Press, Ithaca, New York, 1969.
2. NIPPA, J. H., HOKANSON, D. E., LEE, D. R. și colab. — Phase Rotation for Separating Forward and Reverse Blood Velocity Signaal, IEEE Trans Sonics Ultrasonics SU-22, 1975, p. 340.

ULTRASUNETELE DOPPLER ÎN TULBURĂRILE ARTERIALE PERIFERICE

3. SATAMURA, S. — Study of Flow Pattern in Peripheral Arteries by Ultrasonics, *J. Acoust. Soc. Jap.*, 1959, 15, 151.
4. STRANDNESS, D. E. Jr., McCUTCHEON, E. P., RUSHMER, R. F. — Application of a Transcutaneous Doppler Flowmeter in Evaluation of Occlusive Arterial Disease, *Surg. Gynec. Obstet.*, 1966, 122, 1 039.

Scanned with OKEN Scanner

Redactor : dr. MARIANA BERBECARU
Tehnoredactor : MARILENA TOMESCU
Bun de tipar : 21.I.1982.
Formatul : 16/70×100.
Hîrtie : cretată 70×100/70.
Coli de tipar : 32,5.

Lucrare executată sub comanda nr. 1350 la Oficiul Economic Central „Carpați", Intreprinderea poligrafică „Bucureștii-Noi", str. Hrisovului nr. 18 A, sectorul 1, București

Scanned with OKEN Scanner